This is a digital copy of a book that was preserved for generations on library shelves before it was carefully scanned by Google as part of a project to make the world's books discoverable online.

It has survived long enough for the copyright to expire and the book to enter the public domain. A public domain book is one that was never subject to copyright or whose legal copyright term has expired. Whether a book is in the public domain may vary country to country. Public domain books are our gateways to the past, representing a wealth of history, culture and knowledge that's often difficult to discover.

Marks, notations and other marginalia present in the original volume will appear in this file - a reminder of this book's long journey from the publisher to a library and finally to you.

Usage guidelines

Google is proud to partner with libraries to digitize public domain materials and make them widely accessible. Public domain books belong to the public and we are merely their custodians. Nevertheless, this work is expensive, so in order to keep providing this resource, we have taken steps to prevent abuse by commercial parties, including placing technical restrictions on automated querying.

We also ask that you:

+ *Make non-commercial use of the files* We designed Google Book Search for use by individuals, and we request that you use these files for personal, non-commercial purposes.
+ *Refrain from automated querying* Do not send automated queries of any sort to Google's system: If you are conducting research on machine translation, optical character recognition or other areas where access to a large amount of text is helpful, please contact us. We encourage the use of public domain materials for these purposes and may be able to help.
+ *Maintain attribution* The Google "watermark" you see on each file is essential for informing people about this project and helping them find additional materials through Google Book Search. Please do not remove it.
+ *Keep it legal* Whatever your use, remember that you are responsible for ensuring that what you are doing is legal. Do not assume that just because we believe a book is in the public domain for users in the United States, that the work is also in the public domain for users in other countries. Whether a book is still in copyright varies from country to country, and we can't offer guidance on whether any specific use of any specific book is allowed. Please do not assume that a book's appearance in Google Book Search means it can be used in any manner anywhere in the world. Copyright infringement liability can be quite severe.

About Google Book Search

Google's mission is to organize the world's information and to make it universally accessible and useful. Google Book Search helps readers discover the world's books while helping authors and publishers reach new audiences. You can search through the full text of this book on the web at `http://books.google.com/`

LANE MEDICAL LIBRARY STANFORD
2 45 0163 4475

LANE

MEDICAL LIBRARY

LEVI COOPER LANE FUND

TRAITÉ
DE CHIRURGIE
CLINIQUE ET OPÉRATOIRE

X

★★

ANNEXES DE L'UTÉRUS,
MEMBRES

VAE LIBRARY

Le **Traité de Chirurgie clinique et opératoire** est complet et forme 10 vol. gr. in-8
Prix : **125** francs.

Le tome X, publié en deux parties, est terminé par une table alphabétique des matières des 10 volumes. Il est du prix de **17** francs.

COLLABORATEURS

ALBARRAN, professeur agrégé à la Faculté de médecine de Paris, chirurgien des hôpitaux.

ARROU, chirurgien des hôpitaux de Paris.

BINAUD (J.-William), professeur agrégé à la Faculté de médecine de Bordeaux, chirurgien des hôpitaux.

BRODIER (H.), chef de clinique chirurgicale à la Faculté de médecine de Paris.

CAHIER, médecin-major de 1re classe, professeur agrégé au Val-de-Grâce.

CASTEX, chargé de cours de laryngologie, rhinologie et otologie à la Faculté de médecine de Paris.

CHIPAULT (A.), chef de consultation chirurgicale à la Salpêtrière.

FAURE (J.-L.), professeur agrégé à la Faculté de médecine, chirurgien des hôpitaux de Paris.

GANGOLPHE (Michel), professeur agrégé à la Faculté de médecine de Lyon, chirurgien-major désigné de l'Hôtel-Dieu.

GUINARD (A.), chirurgien des hôpitaux de Paris.

JABOULAY (M.), professeur agrégé à la Faculté de médecine de Lyon, chirurgien de l'Hôtel-Dieu.

LEGUEU, professeur agrégé à la Faculté de médecine, chirurgien des hôpitaux de Paris.

LUBET-BARBON (F.), ancien interne des hôpitaux de Paris.

LYOT (C.), chirurgien des hôpitaux de Paris.

MAUCLAIRE (Pl.), professeur agrégé à la Faculté de médecine de Paris, chirurgien des hôpitaux.

MORESTIN (H.), chirurgien des hôpitaux de Paris.

NIMIER (H.), médecin principal de 2e classe, professeur agrégé au Val-de-Grâce.

PICHEVIN, chef des travaux gynécologiques à l'hôpital Necker.

RICARD (A.), professeur agrégé à la Faculté de médecine de Paris, chirurgien des hôpitaux.

RIEFFEL (H.), chirurgien des hôpitaux de Paris, chef des travaux anatomiques de la Faculté de médecine.

SCHWARTZ (Éd.), professeur agrégé a la Faculté de médecine de Paris, chirurgien de l'hôpital Cochin.

SEBILEAU (Pierre), professeur agrégé à la Faculté de médecine de Paris, chirurgien des hôpitaux.

SOULIGOUX (Ch.), chirurgien des hôpitaux de Paris.

TERSON (Albert), chef de clinique ophtalmologique de la Faculté de médecine de Paris (Hôtel-Dieu).

VILLAR (F.), professeur agrégé à la Faculté de médecine de Bordeaux, chirurgien des hôpitaux.

7512-91. — Corbeil. Imprimerie Ed. Crété.

LANE LIBRARY

TRAITÉ
DE CHIRURGIE
CLINIQUE ET OPÉRATOIRE

PUBLIÉ SOUS LA DIRECTION DE MM.

A. LE DENTU
Professeur de clinique chirurgicale à la Faculté de médecine de Paris,
Membre de l'Académie de médecine,
Chirurgien de l'hôpital Necker.

PIERRE DELBET
Professeur agrégé à la Faculté de médecine de Paris,
Chirurgien des hôpitaux.

TOME DIXIÈME

2e PARTIE

MALADIES DES ORGANES GÉNITAUX DE LA FEMME
ANNEXES DE L'UTÉRUS,
MEMBRES

PAR MM.

A. LE DENTU, S. BONNET,
PL. MAUCLAIRE

AVEC 147 FIGURES INTERCALÉES DANS LE TEXTE

PARIS
LIBRAIRIE J.-B. BAILLIÈRE ET FILS
19, rue Hautefeuille, près du boulevard Saint-Germain

1901
Tous droits réservés

L47
v. 10, pt. 2 a.i
1921

III

LE DENTU ET S. BONNET

ANNEXES DE L'UTÉRUS
ÉTATS ANORMAUX ET MALADIES

Sous le nom d'*annexes de l'utérus*, on désigne les ovaires et les trompes de Fallope. Ces organes sont en connexion anatomique étroite avec les ligaments larges ; leurs maladies et les complications de leurs maladies retentissent inévitablement sur le péritoine et sur le tissu conjonctif du petit bassin. C'est pourquoi nous avons exposé toute leur histoire pathologique, en y rattachant les états morbides secondaires de la séreuse abdominale et du tissu cellulaire pelvien, dans les chapitres suivants :

1° Les *anomalies et malformations des trompes et des ovaires.* — 2° Les *diverses formes des salpingites et des ovarites.* — 3° La *pelvi-péritonite.* — 4° La *pelvi-cellulite* et le *phlegmon du ligament large.* — 5° Les *tumeurs liquides, solides et mixtes des ovaires et des trompes.* — 6° Les *tumeurs des ligaments ronds et des ligaments larges.* — 7° La *grossesse ectopique* et 8° l'*hématocèle pelvienne.*

Nous terminerons par : 9° la *tuberculose utéro-annexielle* et 10° les *névralgies pelviennes.*

I. — ANOMALIES ET MALFORMATIONS DES TROMPES ET DES OVAIRES.

I. Trompes. — Les trompes se forment aux dépens de la partie supérieure des conduits de Müller dont la partie inférieure constitue l'utérus et le vagin. C'est vers la huitième semaine que ces canaux se fusionnent par en bas, tandis qu'à leur partie supérieure ils restent indépendants et constituent les trompes (1). Les anomalies ou les malformations de ces organes sont donc étroitement liées à celles de l'utérus et coexistent le plus souvent avec elles ; cependant un utérus infantile peut être accompagné de trompes normales et inversement. Elles consistent surtout dans l'*absence* ou l'*état rudimentaire* des oviductes et dans l'existence de *pavillons multiples.*

L'ABSENCE est bilatérale ou unilatérale. Dans les cas d'utérus unicorne, la trompe n'existe ordinairement que du côté normalement développé; il est exceptionnel qu'elle manque du côté d'une corne utérine normale (Blot).

(1) Voy. *Développement des organes génitaux*, p. 460.

96159

État rudimentaire. — Les oviductes peuvent être réduits à un simple cordon filiforme oblitéré dans la totalité ou dans une partie seulement de son étendue. L'orifice abdominal est parfois rétréci et à peine visible au milieu des franges, qui ne manquent guère que dans les cas d'utérus fœtal ou infantile, ou bien il est allongé en forme de gouttière ouverte par en haut.

Pavillons multiples. — La présence de pavillons accessoires se verrait chez un sixième (G. Richard) ou un seizième (Sappey) des femmes. N'excédant guère le nombre de deux ou de trois, ils communiquent avec le conduit principal et sont, comme lui, entourés de franges (fig. 187). Cette disposition a été invoquée pour expliquer quelques cas de grossesse ectopique (Kossmann). D'autres orifices, dépourvus de franges, résulteraient de la déhiscence d'une hernie de la muqueuse au travers d'une éraillure de la paroi. Ces diverses anomalies n'ont guère d'importance pratique.

Fig. 187. — Exemple de pavillons multiples (d'après Howard A. Kelly) (1).

Longueur anormale et déviations. — Les trompes peuvent aussi, en dehors de tout processus inflammatoire, subir, sous l'influence de lésions ou de tumeurs pelviennes, un allongement ou un déplacement, dont les proportions et le siège, tout en étant d'importance secondaire, doivent être présents à l'esprit, au cours d'une opération. Lors de hernie de l'ovaire, la trompe peut être allongée et entraînée dans le sac.

II. **Ovaires**. — Les anomalies des ovaires portent sur leur nombre, leur volume ou leur siège.

L'absence congénitale des deux ovaires, chez l'adulte, est extrêmement rare, si tant est qu'il en existe des observations bien probantes (de Sinéty). Elle coïncide ordinairement avec d'autres anomalies incompatibles avec la vie (Puech). L'absence *unilatérale* est moins exceptionnelle et la trompe correspondante est alors presque toujours rudimentaire.

Les ovaires rudimentaires s'observent assez souvent, mais non

(1) Cette figure et plusieurs autres sont empruntées au livre de Howard A. Kelly, Operative Gynecology.

fatalement, avec un arrêt de développement de tout l'appareil génital ou au moins de l'utérus. L'atrophie porte spécialement sur le parenchyme de la glande qui est alors privée d'ovules et de follicules. Cependant, on a pu en trouver exceptionnellement sur des ovaires réduits au volume d'un grain de chènevis (Eppinger). L. Tait fait jouer, dans l'atrophie des ovaires, un rôle important à certaines maladies de l'enfance, telles que la scarlatine. En relation avec ces anomalies, il faut signaler la stérilité, l'aménorrhée ou au moins l'oligorrhée dysménorrhéique. Le type féminin n'est nullement incompatible avec des ovaires rudimentaires.

Les OVAIRES SURNUMÉRAIRES ne sont pas absolument rares. Beigel en a rencontré vingt-trois dans cinq cents autopsies : Winckel, Grohe, Kœberlé, Olshausen, Spencer Wells, Klebs, de Sinéty, O. Engström, etc., en ont publié des observations. Les uns semblent être le résultat d'une subdivision embryonnaire de l'ovaire (Winckel, Beigel); d'autres sont franchement supplémentaires (Kocks, Mangiagalli). Ils siègent soit sur le bord péritonéal de la glande, soit, plus rarement, en dehors d'elle, sur un point quelconque du ligament large, et entre ses deux feuillets. Leur volume ne dépasse guère celui d'un pois ; cependant on a trouvé plusieurs fois une troisième glande bien développée. On a décrit quelquefois comme ovaires surnuméraires des noyaux juxta-ovariens dépourvus d'ovules et qui ne sont en réalité que de petits fibromes. La présence des ovules est nécessaire pour caractériser ces organes accessoires ; leur présence pourrait expliquer la persistance de la menstruation après la castration bilatérale et éclairer la pathogénie de certains kystes pelviens.

ECTOPIE DES OVAIRES. — Indépendamment de déplacements liés au prolapsus génital ou à un processus inflammatoire, les ovaires, normalement ou incomplètement développés, peuvent figurer, seuls ou avec d'autres organes, dans une hernie inguinale, acquise ou congénitale (Legueu). H. Delagénière en a rencontré un dans la fosse iliaque interne. Enfin l'ectopie dans les grandes lèvres se lie à une variété d'hermaphrodisme.

INFLAMMATION PELVIENNE.

Sous cette dénomination un peu vague, nous comprenons les différentes espèces de phlegmasies du petit bassin dont les progrès de la gynécologie ont permis de bien préciser le siège et les rapports réciproques.

Nous sommes loin de l'époque où retentirent les fameuses discussions relatives à cette importante question.

Après Nonat, qui localisait toujours l'inflammation dans le tissu cellulaire, tandis que Bernutz et Goupil en faisaient de la pelvi-péritonite, Bright, Lisfranc, Aran, puis Siredey, Brouardel, dans sa thèse

de 1865, etc., entrevirent ou démontrèrent déjà le rôle de l'inflammation tubaire, au moins comme terme de transition entre la métrite et l'inflammation pelvienne étendue.

Mais c'est la chirurgie abdominale qui devait, plus efficacement que les recherches nécroscopiques, dissiper l'obscurité répandue autour de cette question : c'est elle qui a permis de faire de l'anatomie pathologique sur le vivant, de surprendre et de fixer les différentes phases de l'inflammation péri-utérine et d'en prévoir l'aboutissant ultime. A la suite de Lawson Tait qui pratiqua, en 1872, la première salpingectomie par la voie abdominale, tous les chirurgiens portèrent leur attention sur les lésions tubo-ovariennes, et la salpingite, trop longtemps méconnue, joua désormais, en pathologie et surtout en chirurgie, un rôle primordial et peut-être excessif. En France, Terrier, Terrillon, Lucas-Championnière, Bouilly, Pozzi, Péan, etc., furent les premiers à pratiquer l'opération de Tait ; elle est devenue depuis longtemps familière à tous et a subi des déviations et des perfectionnements de technique que nous aurons à étudier.

Grâce à l'analyse d'une quantité innombrable d'observations particulières, grâce aux travaux d'ensemble et aux recherches bactériologiques qui se sont multipliées en ces dernières années, on peut dire que, si quelques détails de pathogénie sont encore en discussion, les grandes localisations anatomiques de l'inflammation péri-utérine sont définitivement établies et ses manifestations cliniques bien délimitées. Parmi les auteurs qui ont contribué à ce résultat, citons seulement, pour la France, Cornil et Terrillon, Monprofit, Pozzi, Bouilly, Mordret, Conzette, P. Petit, Pierre Delbet, Terrier, Le Dentu, Hartmann, Reymond, Doléris, etc. ; à l'étranger, Hegar, Lawson Tait, Martin, Sänger, Orthmann, Nagel, Slavjanski, Freund, Landau, Schauta, Veit, Menge, Wertheim, etc. On sait aujourd'hui, d'après leurs travaux, que l'infection, émanée de l'utérus ou des voies génitales, gagne, suivant le processus le plus fréquent, la trompe d'abord, puis le péritoine voisin et l'ovaire, mais qu'elle peut envahir ensuite, ou même primitivement et indépendamment, le tissu cellulaire et le péritoine. D'où les divisions nécessaires de l'inflammation pelvienne en *salpingo-ovarites*, *pelvi-péritonite* et *pelvi-cellulite* que nous étudierons successivement.

II. — SALPINGO-OVARITES.

Les relations anatomiques si étroites qui existent entre l'utérus et les annexes expliquent surabondamment la fréquence des propagations inflammatoires de celui-là à celles-ci. Sans faire la description complète de la trompe et de l'ovaire, nous croyons utile d'en rappeler sommairement les dispositions anatomiques et la structure.

La *trompe,* prolongement embryonnaire de l'utérus, s'étend hori-

zontalement, de chaque côté de l'organe, sous forme d'un conduit souple, légèrement sinueux, de 10 ou 12 centimètres de longueur et d'un diamètre extérieur s'élevant progressivement, de la partie utérine au pavillon, de 4 à 8 ou 10 millimètres. Ces différences de volume, suivant les points où on l'envisage, l'ont fait diviser par Henle en trois parties : l'*isthme*, l'*ampoule* et l'*infundibulum*. Les parois sont formées, de la profondeur à la surface, d'une muqueuse, d'une tunique musculaire, d'une tunique externe et d'un revêtement séreux.

La *muqueuse*, en continuité directe avec l'endometrium, se dispose en replis lamellaires parallèles, peu accentués à l'extrémité interne, mais se développant bientôt en nombre et en hauteur au point de combler presque totalement la lumière de l'ampoule et de donner à une coupe, faite à ce niveau, un aspect arborescent; puis ils vont en diminuant jusqu'à l'extrémité des franges. Cette disposition foliacée augmente donc considérablement la surface réelle de la muqueuse.

Formée d'un chorion souple, très vasculaire, elle est revêtue d'une couche unique d'épithélium cylindrique vibratile qui, d'une part, continue celle de l'endometrium et, d'autre part, se poursuit sur la face externe du pavillon en perdant ses cils et en se fusionnant insensiblement avec l'endothélium péritonéal. Il est superflu d'insister sur l'importance et les conséquences de cette disposition, unique dans l'économie. Les glandes en tube, spiroïdes, sont relativement peu abondantes.

La *musculeuse* est constituée par deux couches qu'il n'est pas toujours possible de différencier ; elles envoient parfois, autour des glandes, des prolongements qui ont fait décrire une *muscularis mucosæ*. La couche profonde est circulaire et forme, en se renforçant à l'insertion utérine, une ébauche de sphincter ; la couche superficielle, plus épaisse, est longitudinale et préside aux contractions des franges.

La *tunique externe*, conjonctive, mince et vasculaire, sert de substratum au revêtement séreux formé d'endothélium plat. Au niveau du hile, cette tunique s'écarte en deux feuillets auxquels s'interpose une mince couche de tissu cellulaire avec lequel elle forme le mésosalpinx.

Les *artères*, émanées de l'utéro-ovarienne, deviennent hélicines dans la tunique musculaire. Les veines, plexiformes, peuvent servir de véhicule à l'infection et devenir variqueuses (*varicocèle pelvien*).

Les *lymphatiques* de la trompe et ceux de l'ovaire forment, avec ceux de l'utérus, un système indivisible dont la solidarité, bien établie par les travaux de contrôle de Poirier, donne l'explication satisfaisante de la plupart des propagations et des localisations infectieuses périutérines. Un réseau muqueux sous-épithélial se continue avec le riche réseau intramusculaire et celui-ci avec le réseau sous-endothélial et les lacunes cellulaires. Cet ensemble réticulé se résume en deux faisceaux collecteurs, l'un *juxta-cervical*, recueillant les lym-

phatiques du col et du vagin supérieur, l'autre, *tubo-ovarique*, ceux du corps de l'utérus et des annexes : le premier aboutit aux ganglions pelviens, le second, aux ganglions hypogastriques (fig. 188).

Quant aux nerfs, ils jouent certainement un rôle important, mais encore mal défini, dans les congestions annexielles si fréquentes et dans le phénomène *douleur* si souvent disproportionné avec l'étendue des lésions. Ici la douleur est imputable, sans doute, à une sclérose des troncs et des terminaisons, lésion qui a été constatée, pour la trompe, par Sawinoff et qui donnerait l'explication de certaines *névralgies pelviennes* survivant à l'ablation des organes.

Fig. 188. — Vaisseaux lymphatiques de l'utérus (Poirier). — 1, lymphatiques venant du corps et du fond de l'utérus; 2, ovaire; 3, vagin; 4, trompe; 5, lymphatiques venant du col utérin; 6, vaisseaux lymphatiques venant du col utérin et se rendant aux ganglions iliaques; 7, vaisseaux lymphatiques venant du corps et du fond de l'utérus et se rendant aux ganglions lombaires; 8, grande anastomose unissant les vaisseaux du col et du corps utérin; 9, petit vaisseau lymphatique situé dans le ligament rond et se rendant aux ganglions inguinaux; 10, 11, vaisseaux lymphatiques de la trompe allant se jeter dans les gros vaisseaux lymphatiques nés du corps utérin; 12, ligament de l'ovaire.

L'*ovaire* est, avec l'utérus et la trompe, non seulement en rapport de voisinage, mais en relations étroites de vascularisation sanguine et surtout lymphatique : par là, s'explique la fréquence de l'ovarite liée à la salpingite, ainsi que la nécessité d'une description clinique commune.

Pour rappeler brièvement la structure de l'ovaire, nous dirons qu'on y constate, de la surface vers le hile (fig. 189) : 1° un *revêtement* d'épithélium cubique, très net chez les jeunes sujets, mais ne se retrouvant guère, chez l'adulte, qu'au fond des dépressions qui sillonnent sa surface ; 2° l'*albuginée*, couche dense, formée d'un feutrage fibreux, d'épaisseur à peu près uniforme, de fibres élastiques circulaires et serrées, et de cellules fusiformes disposées en tourbillons, simples *cellules conjonctives* pour Kölliker et Waldeyer, *fibres lisses* émanant du hile, pour Rouget et His ; 3° la *couche ovigène*, dont le stroma est formé, en majeure partie, de ces mêmes faisceaux, et qui contient les ovisacs (fig. 190) ; 4° la *couche médullaire* qui constitue la majeure partie de l'organe et qui est composée d'éléments

fusiformes serrés, diversement orientés, et de fibrilles ténues ; un grand nombre de vaisseaux parcourent cette couche ; enfin 5° le *bulbe*,

Fig. 189. — Ovaire normal. Coupe faite de la surface de l'organe au milieu de la couche médullaire (grossissement de 43 diamètres) (d'après S. Bonnet et Paul Petit) (1). — A, revêtement incomplet d'épithélium cubique ; B, couche albuginée ; C, couche ovigène ; *cc*, follicules primordiaux ; *c'c'*, follicules en mouvements vers la ponte ; D, portion de la couche médullaire ; *vv*, vaisseaux hélicins.

sorte d'organe érectile, consistant en une gangue fibro-musculaire qui loge des vaisseaux relativement considérables (fig. 191). Les

(1) S. Bonnet et P. Petit, Traité pratique de gynécologie, 1894.

artères sont hélicines, à parois très épaisses, les veines flexueuses et les lymphatiques particulièrement abondants autour des follicules.

Étiologie. — Pathogénie. — L'infection est la cause *déterminante* des salpingo-ovarites ; elle se manifeste soit spontanément et lentement, soit brusquement et à la suite d'un traumatisme obstétrical, opératoire ou autre, d'un examen ou d'un cathétérisme septique, etc.

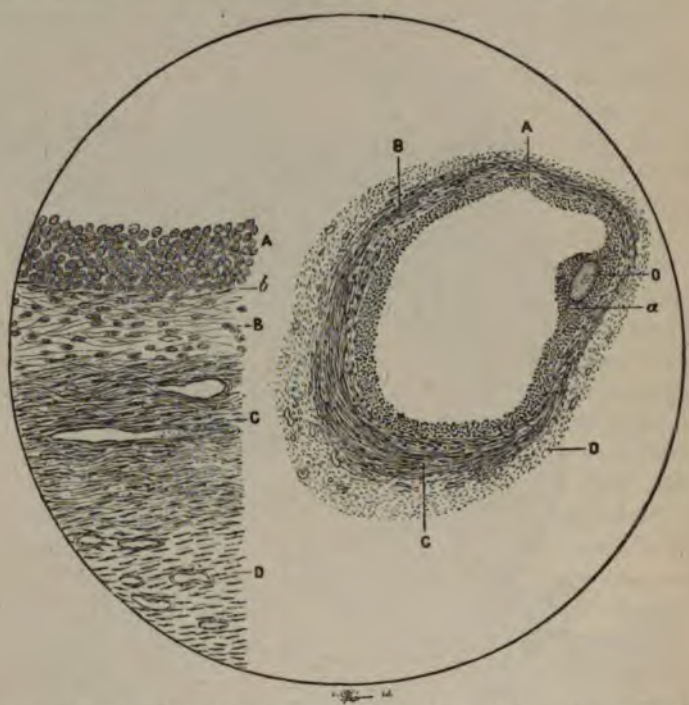

Fig. 190. — Follicule de de Graaf au moment de la ponte (grossissements de 30 et 90 diamètres)(d après S. Bonnet et Paul Petit). — A, couche de cellules granuleuses formant en *a* le cumulus proligère qui renferme l'ovule O ; *b*, endothélium sous-épithélial; B, couche réticulée ; C, couche fibro-vasculaire externe ; D, couche albuginée dont la vascularisation est accrue.

Elles compliquent, dans le plus grand nombre des cas, une métrite préexistante, totale ou cervicale. Celle-ci peut, grâce à l'atténuation actuelle ou à l'absence des symptômes, ne jouer qu'un rôle effacé ; à un catarrhe éphémère a pu succéder une salpingite persistante. Mais il est presque toujours possible de constater ou de reconstituer la phase intermédiaire de l'inflammation utérine. Cependant, il est des cas très réels, bien que plus rares, où l'infection, à point de départ vaginal ou intestinal, envahit d'abord le tissu cellulaire ou le péritoine, n'atteignant que secondairement les annexes et respectant l'endometrium. Mais, en fait, l'annexite, pour employer un terme aujourd'hui consacré, relève ordinairement de la métrite, et faire son étiologie com-

plète, ce serait énumérer tous les microorganismes susceptibles d'infecter les voies génitales.

Parmi ceux-ci, il en est deux espèces qui semblent douées d'une aptitude ascensionnelle plus marquée ; ce sont : le *gonocoque* et le *streptocoque*. Ils impriment à l'inflammation annexielle des caractères particuliers et peuvent, l'un ou l'autre, être constatés ou légitime-

Fig. 191. — Bulbe de l'ovaire (coupe faite du hile vers la couche médullaire) (grossissement de 30 diamètres) (d'après S. Bonnet et Paul Petit). — VV, vaisseaux; S, stroma parcouru par des faisceaux musculaires.

ment soupçonnés dans la majorité des cas. D'autres germes cependant, d'allures moins caractérisées, se rencontrent aussi dans les annexes malades et pourraient former un groupe de salpingites *banales* ou de nature indéterminée. Ajoutons que ces diverses espèces peuvent s'associer pour donner lieu à des infections mixtes, et nous pourrons en induire que la bactériologie seule suffirait à l'interprétation des diverses modalités, anatomiques et cliniques, de la salpingo-ovarite. Malheureusement, cette étude, de date récente, est encore bien incomplète.

Les recherches orientées dans ce sens ont abouti à des résultats divers et parfois contradictoires, quant à la nature et à la fréquence relative de l'agent infectieux. Ainsi, pour n'en citer que quelques-uns : Menge, en 1890, constate, sur 26 cas, 3 fois le gono-

coque et 2 fois le streptocoque ; Zweifel, en 1891, sur 34 cas, rencontre 8 fois le gonocoque et 3 fois le streptocoque ; Witte, en 1892, a trouvé, dans 39 pyosalpinx, 7 fois le gonocoque pur ou associé, 4 fois le streptocoque, puis le staphylocoque, le pneumocoque, etc. ; 15 fois le pus était stérile ; Schauta (1893) a trouvé, dans 192 opérations, 111 fois le pus stérile, 33 fois le gonocoque, 15 fois le streptocoque, le colibacille ou le staphylocoque ; Wertheim (1894), sur 116 cas, 33 fois le gonocoque, 6 fois le staphylocoque ; 72 fois le pus était stérile ; Hartmann et Morax (1894), sur 33 cas, ont vu 13 fois le gonocoque, 1 fois associé au colibacille, 4 fois le streptocoque pur ou associé, 2 fois le pneumocoque, 1 fois le colibacille, 13 fois le pus était stérile ; Jayle (1895) a observé 10 fois le streptocoque pur ou associé au colibacille et au staphylocoque, 1 fois le gonocoque, 2 fois le colibacille pur, 1 fois le staphylocoque.

De ces résultats on peut tirer deux conclusions : 1° que les salpingites sont souvent stériles, considération importante au point de vue du pronostic général et du pronostic opératoire ; 2° que le gonocoque semble une cause plus fréquente de l'inflammation annexielle que le streptocoque ou les autres organismes. En effet, Bernutz, Tardieu, Seuvres, Rémy, et, plus récemment, Cornil, Orthman, Nœgerrath, Wertheim ont remarqué cette fréquence, qui a été cependant diversement appréciée. Tandis que Sänger, Wertheim, etc., voient le gonocoque à l'origine de presque tous les cas, Bald, Terrillon, Bouilly, Androjef, Martin, Price, etc., soupçonnent l'infection puerpérale dans un plus grand nombre. La bactériologie restera longtemps encore, sans doute, impuissante à trancher la question : en effet, les associations microbiennes sont fréquentes et, d'autre part, le nombre des examens négatifs, considérable déjà, du fait de la stérilisation spontanée du pus, ne peut qu'augmenter en raison de la tendance générale des chirurgiens à n'opérer, autant que possible, qu'à une époque éloignée des poussées aiguës.

Ajoutons qu'on a signalé des ovaro-salpingites consécutives à certaines maladies générales, telles que : *variole*, *scarlatine*, *rougeole*, *grippe* ; qu'on a décrit une salpingite *syphilitique* (Bouchard et Lépine) ; *actinomycotique* (Zemann) ; *papillomateuse* (A. Doran), de même nature que les verrues ; qu'on a trouvé, dans les trompes, le *bacille de l'œdème malin*, le *Streptococcus longus conglomeratus* (Witte), le *Streptococcus brevis* de Lingelsheim (Doléris et Bourges), des *échinocoques* dans un cas unique de Doléris, des *saprophytes* divers.

En résumé, le *gonocoque* et le *streptocoque*, puis le *staphylo*[illegible] le *colibacille*, assez souvent le *pneumocoque*, tels sont [illegible] nismes ordinairement rencontrés dan[illegible] *de la tuberculose*, fréquent aussi, é[illegible] peu particulière qui sera étudiée à [illegible]

Modes de pénétration des organ[illegible]

d'une localisation primitive dans l'utérus, comment l'infection gagne-t-elle la trompe et l'ovaire? Lors de la discussion qui s'est élevée en 1888 sur ce sujet, à la Société de chirurgie, la plupart des orateurs se sont ralliés à la théorie de la propagation par continuité des muqueuses. Tels ont été Trélat, Terrillon, Quénu, Routier, Terrier, Bouilly, Paul Segond, Pozzi, etc. Schröder n'admet même que cette voie de propagation, et c'est également l'opinion soutenue par Monprofit dans sa thèse. Lucas-Championnière, au contraire, a toujours défendu l'extension par voie lymphatique.

Nous croyons que les faits se répartissent, inégalement mais réellement, entre ces deux théories et que l'étude plus approfondie qui a été entreprise, depuis cette époque, des organismes en cause, permet d'admettre la pluralité et l'association des voies de propagation.

Le *gonocoque* se multiplie et agit en surface; il désagrège les cellules, active la diapédèse des leucocytes, qu'il envahit, et n'a guère de tendance à pénétrer en profondeur. Du col utérin, son habitat dernier dans la blennorrhée féminine, il traverse, sans y causer beaucoup de désordres, l'endometrium, et gagne l'endosalpinx, en suivant le revêtement épithélial et le réseau lymphatique superficiel. Il est infiniment probable que l'infection gonococcienne pure de la trompe se produit toujours ainsi, par continuité de muqueuse.

Le *streptocoque*, au contraire, doué d'une faculté bien plus considérable de pénétration et de destruction, envahit rapidement le réseau lymphatique *intramusculaire*, puis les lacunes et les troncs collecteurs, pour gagner, par leur hile respectif, les parois de la trompe et le parenchyme de l'ovaire. Il n'est pas rare de trouver des abcès isolés ou un maximum de lésions dans l'ovaire, alors que la trompe est saine ou touchée seulement dans ses couches externes : on rencontre parfois aussi de petites infiltrations purulentes des parois tubaires avec intégrité de la muqueuse. On sait, en outre, avec quelle rapidité la streptococcie grave, puerpérale, opératoire ou accidentelle, envahit le tissu cellulaire et le péritoine, en employant veines et lymphatiques comme voies de pénétration et n'atteignant que secondairement les annexes. La présence du colibacille pur dans le pus de certaines salpingites permet d'admettre que l'infection peut provenir aussi de l'intestin par la voie des lymphatiques, et nous aurons à parler ailleurs des relations de l'appendicite avec la salpingite. Doléris, Bouilly et d'autres ont fait ressortir la fréquence des lésions annexielles ou [illegible] de la cervicite pure, alors que l'endometrium corporéal est [illegible] probable [illegible], en pareil cas, l'infection gagne l'ovaire [illegible] trompe [illegible] lairement, les parois de la trompe, par le [illegible] ment large. Mangiagalli a conclu, d'exp[illegible] en [illegible] animaux, à la propa- [illegible] ues.

[illegible] ments en faveur de

la dualité des modes de propagation ; la notion des associations microbiennes, qui rendent si difficile encore l'interprétation pathogénique de certains cas, servira sans doute, lorsqu'elle sera plus complète, à les élucider. C'est ainsi que Witte, Döderlein, Wertheim, entre autres, ont signalé l'influence qu'exerce la présence du gonocoque dans les tissus sur le développement du streptocoque et d'autres germes. On conçoit, en effet, qu'une infection primitivement blennorragique et en voie de propagation muqueuse superficielle, puisse se compliquer de l'invasion d'autres germes, streptocoques, staphylocoques ou autres, que leur aptitude physiologique particulière portera à se propager par la voie vasculaire. Dans un tel cas, se trouveront ainsi combinés les deux modes de pénétration.

On peut donc admettre que la salpingo-ovarite est ordinairement une complication de la métrite, qu'elle résulte le plus souvent d'une extension de celle-ci par continuité des muqueuses, mais que la propagation peut se faire aussi, peut-être par la voie veineuse, et sûrement par la voie lymphatique, particulièrement lorsqu'elle est en relation avec une infection du col et lorsque le streptocoque est en jeu ; enfin, qu'elle peut succéder à une infection, générale ou à localisation pelvienne, indépendante de l'utérus.

Causes prédisposantes. — La salpingo-ovarite est une affection de la période génitale, surtout de la première partie de cette période : son maximum de fréquence appartient donc à la période de dix-huit à trente ans. Cependant, elle peut se produire avant, et même chez des vierges : on l'a vue compliquer la vulvo-vaginite des petites filles (quatre observations de Marx). La forme tuberculeuse, dont il sera question plus tard, n'est pas rare chez les jeunes sujets. Après la ménopause, elle devient exceptionnelle. La *fréquence* absolue de la salpingo-ovarite est très diversement évaluée : Winckel l'a constatée 182 fois sur 575 autopsies, Lewers 17 fois sur 100, Galabin 12 fois seulement sur 302, et Martin 63 fois sur 1000. La plupart des auteurs l'estiment à 10 p. 100. Sänger et Rosthorn pensent qu'un tiers des femmes atteintes de blennorragie sont vouées à la salpingo-ovarite, et tout le monde est d'accord sur la fréquence des lésions annexielles, immédiates ou tardives, en relation avec l'infection puerpérale même légère.

Les tumeurs, les déviations, les flexions surtout, qui compromettent le drainage naturel des conduits génitaux (Gil Wylie, Winter), les lésions du col utérin et surtout son atrésie (Doléris), la persistance de l'état infantile de la trompe avec ses sinuosités (Freund), la fatigue, les excès, le refroidissement, toutes les causes de congestion, au moment des règles ou même en dehors d'elles, telles sont les conditions qui favorisent le développement de l'annexite.

Il est enfin certains cas de salpingite droite en rapport avec l'infection appendiculaire. Cette relation a fait, depuis trois ans surtout,

l'objet de travaux assez nombreux. Déjà, en 1892, Clado avait décrit un ligament *appendiculo-ovarien*, repli falciforme de 1 à 2 centimètres partant de la base de l'appendice et se perdant sur le bord supérieur du ligament large. Dans deux cas, il y avait rencontré des lymphatiques et en avait conclu à la communication des lymphatiques appendiculaires avec ceux de l'appareil utéro-ovarien. Treub (1897) explique par ce mécanisme la pathogénie de certaines inflammations péri-utérines. Mais ce ligament, méconnu ou nié par la plupart des anatomistes, n'a été trouvé que 20 fois sur 100 par Lafforgue. Barnsby (1), auteur d'une thèse importante sur ce sujet, ne l'a pas rencontré une seule fois sur 127 cadavres. Pozzi explique la propagation par la voie des lymphatiques des adhérences appendiculo-annexielles. D'autres auteurs ont traité la question à différents points de vue; nous citerons seulement Bouilly, Richelot, Doléris, Krüger, etc., les thèses de Besson, Nevejean, Dormoy, Leroy et plusieurs publications de Vestraete (de Lille). Quel que soit le processus pathogénique, la coexistence des deux lésions a été assez souvent constatée et le diagnostic de l'une et de l'autre présente parfois de grosses difficultés.

Anatomie pathologique. — *a. Partie de la cavité utérine*, l'infection gagne en surface de l'isthme vers le pavillon toute la muqueuse tubaire : celle-ci réagit alors différemment suivant la nature et le degré de virulence de l'élément infectieux et suivant l'état de réceptivité des tissus. Les premiers phénomènes observés sont un gonflement, une fonte cellulaire et une diapédèse active des globules blancs. Dans tel cas léger, le processus s'arrête là et pourra, plus tard, rétrocéder spontanément. Plus souvent, il gagne vite le pavillon et le franchit pour atteindre la zone voisine de la séreuse et la couche corticale de l'ovaire. Mais l'exsudat reste muqueux, et les lésions, superficielles. Dans tel autre cas, le pus apparaît d'emblée ou remplace bientôt l'exsudat muqueux : l'ovaire est rapidement atteint, les lésions tendent à gagner en profondeur et à devenir définitives. Telle est l'évolution fréquente de la *salpingo-ovarite* : salpingite *primitive* — catarrhale ou purulente — et ovarite *secondaire*. L'infection à gonocoques suit ordinairement cette marche.

b. Dans un *deuxième mode d'évolution*, l'infection envahit les réseaux lymphatiques intramusculaires et sous-séreux, parfois même les veines, puis, par les troncs vasculaires des pédicules, gagne, soit les parois tubaires — on a décrit une salpingite aiguë interstitielle primitive, — soit, plus souvent et d'abord, le parenchyme de l'ovaire. L'inflammation de l'ovaire aboutit à la formation d'abcès et d'adhérences tubo-ovariennes et enfin à l'infection secondaire de la trompe, du pavillon vers l'isthme. C'est l'*ovaro-salpingite* proprement dite, à début ovarien et salpingite secondaire.

(1) Barnsby, Appendicite et annexite, thèse de Paris, 1898.

c. Enfin, dans une *troisième catégorie de faits*, l'agent infectieux, plus virulent encore, s'étend, par la voie des veines et des lymphatiques, au tissu cellulaire pelvien, à la séreuse et, en même temps ou plus tard, à la trompe et à l'ovaire. C'est ce qu'on observe à la suite des traumatismes septiques, puerpéraux ou autres, ou de l'infection primitive des organes voisins.

Cette conception très schématique des divers modes d'évolution de la salpingo-ovarite nous semble encadrer la totalité des faits et les différentes lésions anatomiques observées — lésions variables avec l'agent infectieux, l'ancienneté du mal, etc., d'un côté par rapport à l'autre sur une même malade et même sur les divers segments d'un même organe. Nous allons les étudier successivement sur la trompe et sur l'ovaire.

A. **Lésions des trompes**. — Une classification des salpingites reste encore à trouver. La meilleure serait sans doute celle qui serait basée sur la notion bactériologique, chaque espèce microbienne imprimant aux lésions une allure particulière : c'est sur cette donnée que Sänger a prématurément tenté d'en établir une. Malheureusement, l'insuffisance de nos connaissances, d'une part, et, d'autre part, la pluralité des espèces dans un cas donné rendent impossible, actuellement, l'utilisation de cette base. C'est donc sur les diverses modalités anatomiques ou cliniques de la salpingite que se sont fondées jusqu'ici les diverses tentatives de classification : telles sont celles de Orthmann, Cornil et Terrillon, Monprofit, Pozzi, Bonnet et Petit, etc. A toutes on peut reprocher, soit de décrire parfois comme variétés distinctes deux phases successives d'un même processus, soit de consacrer un défaut de parallélisme entre la lésion et son expression clinique. Nous nous inspirerons cependant de celle de Pozzi qui divise les salpingites en *non kystiques* et *kystiques*. La première est *catarrhale*, *purulente* ou *parenchymateuse*. La seconde comprend, d'après la nature du contenu, l'*hydrosalpinx*, le *pyosalpinx* et l'*hématosalpinx*.

Au point de vue anatomique pur, la division des salpingites en *aiguës* et *chroniques* ne nous semble pas indispensable à maintenir. En effet, en dehors des cas légers et éphémères qui compliquent souvent l'endométrite, la salpingite aboutit si régulièrement à la forme chronique, enkystée ou non, que les lésions des deux formes se confondent. Du reste, nous verrons combien sont fréquentes les transformations d'une variété en une autre ; s'il est nécessaire, pour la facilité de la description, de multiplier les formes et de disjoindre les lésions, il ne faut pas oublier qu'elles sont souvent réunies.

Après avoir étudié l'inflammation tubaire en général, nous énumérerons les caractères propres à chaque variété anatomique et bactériologique.

Aspect macroscopique. — La salpingite est uni- ou bilatérale ;

Martin a trouvé qu'elle affecte plus souvent un seul côté, et le gauche de préférence, dans la proportion de 138 sur 196 unilatérales. Pierre Delbet, par contre, a constaté la bilatéralité 120 fois sur 210 cas. Ce qui est confirmé par l'observation, c'est que l'infection, dans les cas les plus fréquents, de virulence moyenne, envahit d'abord un côté, le gauche plus souvent, et finit, dans un délai plus ou moins long, par gagner l'autre. L'unilatéralité ou la bilatéralité de la salpingite dépendent donc surtout de l'âge de l'infection.

Le VOLUME de la trompe est généralement peu considérable dans les salpingites ouvertes : il varie de celui d'un crayon à celui d'une petite poire. Dans les formes enkystées, surtout dans l'hématosalpinx, il peut dépasser celui du poing. L. Tait a retiré une fois 7 litres de liquide hématique. Mais les observations de grosses collections purulentes, telles que celle de Peaslee (18 livres), méritent revision et doivent se rapporter sans doute à quelques kystes ou hématocèles suppurés.

FORME. — La dilatation de la trompe malade porte surtout sur ses deux tiers externes, avec maximum de développement au niveau du pavillon, d'où l'aspect conique, piriforme de l'organe. Les altérations des parois peuvent d'ailleurs se répartir inégalement ; le conduit apparaît donc régulièrement cylindrique, moniliforme ou bosselé comme un cæcum. Ces bosselures seraient dues soit à la petite quantité de liquide contenu (Ziegler), soit, au contraire, à une extrême distension des organes (Schröder), soit à des brides, à des adhérences superficielles, à la brièveté du méso, etc... Freund fils explique cette disposition par un arrêt de développement et une persistance des coudures du conduit qui reste ainsi inégalement calibré. Souvent, la moitié interne du conduit est repliée plusieurs fois sur elle-même (Michnoff, Reymond), ce qui explique, bien mieux que l'occlusion — problématique — de l'ostium uterinum, le défaut de drainage des sécrétions tubaires par la cavité utérine.

SITUATION. — Le premier effet de la dilatation de la trompe libre d'adhérences est de reporter en arrière son pavillon et de modifier ses rapports. Elle se dirige généralement en arrière et en bas, dans le cul-de-sac de Douglas, en contournant parfois l'utérus d'un mouvement spiroïde, jusqu'à dépasser la ligne médiane. Elle ne peut guère dédoubler le méso et s'abaisser, comme l'indique Monprofit, que dans le cas, très rare, où l'inflammation est localisée surtout au tiers interne. Pozzi a rencontré une fois cette disposition. Dans les formes secondaires ou consécutives à la pelvi-péritonite, la trompe peut être fixée anormalement et sa situation varier considérablement. C'est ainsi qu'elle peut être adhérente au fond de l'utérus, à la vessie, à la paroi abdominale, reportée du côté opposé, etc. Pierre Delbet a vu une fois les deux trompes complètement entre-croisées sur le fond de l'utérus. On conçoit, en outre, que la présence de tumeurs pelviennes en puisse dénaturer les rapports. Les fibromes reportent

la trompe en haut et en avant ou en arrière : on la trouve généralement à la base des kystes ovariques et en arrière des tumeurs incluses. Il est bon d'avoir cette notion présente à l'esprit pour éclairer au besoin un diagnostic et diriger ses recherches au cours d'une opération.

État des orifices. — L'*orifice utérin* est très rarement obstrué en réalité : il faudrait supposer pour cela un travail ulcératif suivi d'accolement des parois ; or les lésions atteignent exceptionnellement un tel degré à ce niveau. Albers, sur 35 examens de trompes kystiques, et Reymond, dans les consciencieuses recherches qu'il a faites, pour sa thèse, sur 94 trompes, ne l'ont pas trouvé une seule fois réellement obturé.

Fonctionnellement, par contre, il l'est presque toujours, soit au début, par gonflement de la muqueuse, soit plus tard, par torsion, inflexion ou coudure du conduit ; cette dernière cause serait la plus ordinaire d'après Reymond. Quel qu'en soit le mécanisme, cette occlusion fonctionnelle est la règle, et d'ailleurs la perméabilité de l'orifice n'est nullement incompatible avec la formation kystique (Landau).

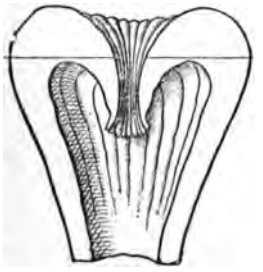

Fig. 192. — Premier temps de la fermeture du pavillon : les franges revenues sur elles-mêmes se regardent par leur face péritonéale.

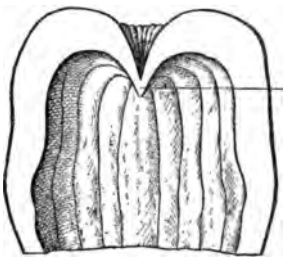

Fig. 193. — Deuxième temps de la fermeture du pavillon ; les franges se sont soudées ; le pavillon est fermé (d'après Reymond).

L'*orifice abdominal* est bien plus souvent occlus que l'orifice utérin, et cela, par divers mécanismes bien exposés par Reymond (fig. 192 et 193). Le plus ordinaire se produirait, d'après lui, en deux temps. Les franges, hypertrophiées par l'inflammation, se replient d'abord sur elles-mêmes en rentrant dans le pavillon, puis leurs surfaces péritonéales, se trouvant ainsi en contact, s'accolent et adhèrent. La péritonite adhésive, complication fréquente, peut encore produire cette occlusion de différentes manières

Adhérences aux organes voisins. — L'*ovaire* est souvent adhérent au pavillon ou même fusionné avec lui : la face externe ou toute l'ouverture de celui-ci adhère simplement à la surface de l'ovaire, ou bien il existe un abcès tubo-ovarique à point de départ tubaire ou ovarien. Dans le premier cas, il s'agit d'une salpingite purulente en rapport, par abouchement du pavillon, avec la surface de l'ovaire qui peut être sain dans son parenchyme. Dans d'autres cas, l'abcès s'est développé primitivement dans l'ovaire et s'est ouvert ensuite

dans la trompe dont le pavillon est venu s'accoler sur la saillie qu'il forme, comme sur celle d'un ovule : ou bien, le processus suppuratif a évolué concurremment dans la trompe et dans l'ovaire et les deux abcès finissent par se confondre. Enfin la fusion purulente des deux organes peut se faire exceptionnellement, ainsi que l'ont observé Rosthorn, Desguin, Zedel, par l'intermédiaire d'une cavité péritonéale cloisonnée. L'abcès enkysté forme dès lors un kyste tubo-ovarique (fig. 194 et 195).

Fig. 194. — Kyste tubo-ovarique (d'après Howard A. Kelly).

Les autres adhérences s'observent, par ordre de fréquence, avec la paroi du cul-de-sac de Douglas, avec le rectum et l'utérus, avec l'épiploon, l'anse oméga, avec le cæcum et l'appendice, même pour la salpingite gauche — Routier en a observé deux cas, — avec les anses inférieures de l'intestin grêle, la vessie, exceptionnellement avec l'uretère. Les adhérences avec l'intestin et la fistulation qui en

Fig. 195. — Kyste tubo-ovarique ouvert (d'après Howard A. Kelly).

résulte plus souvent qu'on ne serait tenté de le croire (Terrier et Hartmann ont constaté cette particularité 8 fois sur 59 laparotomies), expliquent la présence relativement fréquente du colibacille dans le pus des salpingites et éclairent la pathogénie de certaines infections mixtes. La figure 196 montre un exemple d'adhérences multiples.

Contenu de la trompe. — Il peut être nul, c'est-à-dire consister en une légère exhalation de la muqueuse, ou constituer une collection plus ou moins copieuse, variant de quelques grammes à un

demi-litre et plus. Il est formé, suivant les cas, de mucus fluide, de pus épais ou séreux, de liquide hématique plus ou moins dénaturé, parfois d'une matière caséeuse épaisse dont la condensation peut aller jusqu'à la concrétion calcaire, ainsi que L. Tait en a rapporté un cas. Il est formé, histologiquement, de leucocytes, de cellules cylindriques avec ou sans leurs cils, déformées, en dégénérescence granulo-graisseuse, d'hématies, etc.

Fig. 196. — Double salpingo-ovarite : adhérences des trompes et des ovaires. — U, utérus ; TT, trompes ; OO, ovaires (d'après Howard A. Kelly).

Dans les cellules, dans les leucocytes ou dans leurs intervalles peuvent se rencontrer, dans les cas récents et dans les suppurations ouvertes, les divers microbes que nous avons énumérés ; mais souvent aussi leur recherche est vaine et le contenu est stérile. C'est, en effet, une loi de Pasteur, que, enfermés dans un milieu clos, les organismes doivent y périr, soit sous l'action de leurs propres sécrétions toxiques, soit parce que le milieu, comme dans un ballon, est devenu impropre à leur entretien et à leur multiplication indéfinie. On peut préjuger de l'importance de cette notion au point de vue des suites opératoires.

Lésions histologiques. — a. *Muqueuse.* — Le premier effet de l'inflammation est d'augmenter le volume de la muqueuse et de ses franges. Celles-ci s'allongent, s'épaississent, se ramifient vers le centre de la cavité, se multiplient par voie de bourgeonnement ; l'exagération de cette disposition a fait décrire une *salpingite végétante.* Elles finissent plus tard par être gênées dans leur développement et s'aplatissent sous l'influence combinée de la pression réciproque, de l'expansion du liquide, de l'étranglement que produit la

couche musculaire et des troubles de la circulation (Reymond). Leurs parois, après la chute de l'épithélium, peuvent s'accoler de manière à constituer une sorte de tissu aréolaire dont les loges forment de petits kystes à contenu muqueux ou purulent.

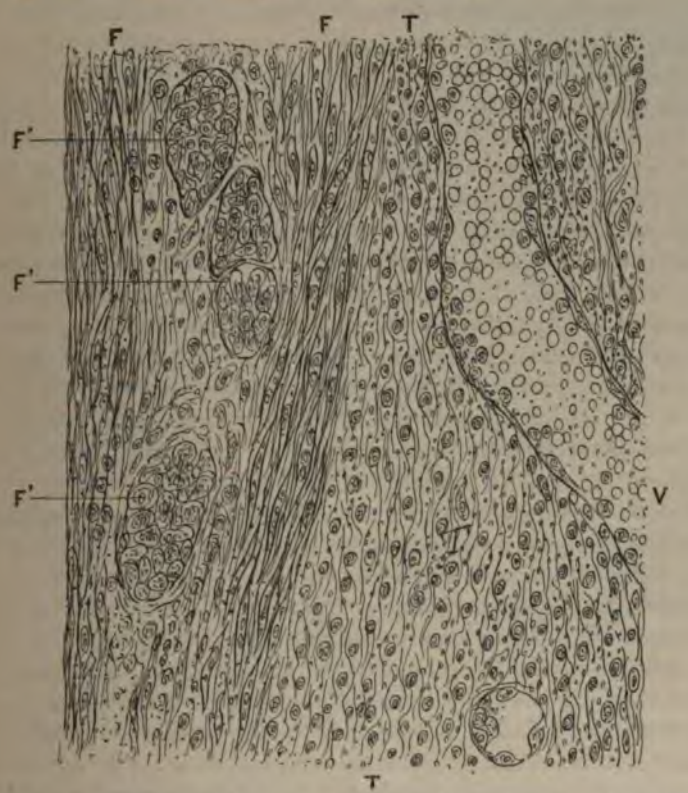

Fig. 197. — Infiltration purulente de la paroi tubaire dans la salpingite aiguë (d'après Boldi). — V, vaisseau sanguin; F, faisceaux musculaires coupés en long; F', faisceaux musculaires coupés en travers; T, tissu conjonctif.

b. L'*épithélium* se gonfle, le protoplasma se vacuolise et les cellules tombent, isolément au début, puis par lambeaux. Elles sont remplacées par de nouvelles cellules dépourvues de cils et, si la prolifération est très active, disposées en plusieurs couches, et d'autant plus aplaties qu'elles sont plus profondes.

c. Le *tissu conjonctif* est œdématié, hypervascularisé et infiltré de leucocytes (fig. 197); à une période tardive, il s'organise en sclérose irréductible. La *musculeuse*, dans l'endosalpingite, ne subit pas d'altérations. Dans les formes parenchymateuses, elle s'hypertrophie par augmentation numérique des cellules jusqu'à atteindre sept ou huit fois l'épaisseur normale : *salpingite parenchymateuse hypertrophique.*

A une période avancée de la lésion, le tissu conjonctif envahit et étouffe les faisceaux musculaires qui disparaissent, puis il s'organise en sclérose. A l'hypertrophie succède l'atrophie : *salpingite parenchymateuse atrophique*. La cellule musculaire subit aussi des dégénérescences dont la forme granulo-graisseuse est la plus habituelle et, dans l'interstice des faisceaux, lors de propagation infectieuse par les lymphatiques, on peut trouver de petits abcès miliaires : abcès lymphangitiques (Bonnet et Petit, Gendrin, Bardet).

d. *Vaisseaux*. — Les *artères* et les *veines* sont dilatées, souvent thrombosées et peuvent se rompre en donnant lieu à de petites hémorragies interstitielles. Leurs parois sont toujours le siège d'un processus inflammatoire qui les hypertrophie d'abord et aboutit plus tard à la sclérose. On a trouvé des streptocoques sur leurs parois et dans l'intérieur des thrombus. Luther admet même la pénétration des gonocoques par la voie veineuse. Les *lymphatiques*, vaisseaux et lacunes, sont élargis et remplis de cellules inflammatoires habitées ou non par les microorganismes. Les filets nerveux sont le siège d'une périnévrite qui a été constatée par Lawinoff, et il est probable que les terminaisons nerveuses sont le siège d'altérations similaires.

Caractères propres a chaque variété microbienne. — a. ***Salpingite à gonocoques***. — La caractéristique de l'infection gonococcique est de procéder en surface. Partie de la vulve ou du col, elle traverse l'endometrium et gagne l'endosalpinx, souvent au moment et à l'occasion des règles. Là, suivant sa virulence, elle produit de l'endosalpingite catarrhale ou purulente qui, par le pavillon, s'exhale sur la séreuse voisine et à la surface de l'ovaire. Il en résulte de l'ovarite corticale et secondaire, sans tendance à l'extension en profondeur, à moins d'associations microbiennes éventuelles. La péritonite tubo-ovarienne est à peu près inévitable et déterminerait l'occlusion du pavillon d'une façon constante, pour Nöggerath. Cependant Hartmann a relaté d'intéressantes observations où cette occlusion faisait défaut. Wertheim admet aussi la propagation du gonocoque en profondeur, à travers les tissus, et l'invasion secondaire de la séreuse et des organes par leur face profonde : il aurait même produit expérimentalement de la péritonite *généralisée* à gonocoques ; mais ces résultats n'ont pu être reproduits par d'autres expérimentateurs et sont en contradiction avec la réalité clinique.

Quoi qu'il en soit, la trompe, dans cette forme, est allongée en boudin, rouge, souple encore, perméable au début, laissant suinter par le pavillon du mucus louche ou du pus franc ; plus tard, l'orifice abdominal se ferme ordinairement et adhère à l'ovaire superficiellement enflammé lui-même. Les lésions se limitent à la muqueuse ; les cellules épithéliales tombent par places et isolément ; la diapédèse est d'une grande activité et les leucocytes se montrent nombreux, surtout

au-dessous de la couche épithéliale, d'où ils tombent dans la lumière du conduit. La musculeuse est simplement congestionnée et les lymphatiques qui la traversent, gorgés de leucocytes. Les gonocoques se rencontrent — d'autant plus nombreux que la lésion est plus récente — dans les globules de pus, dans les leucocytes et dans les cellules détachées, plus rarement dans les cellules adhérentes et dans l'intervalle de celles-ci.

b. ***Salpingite à streptocoques***. — Dans cette forme, l'infection semble, dès l'abord, plus profonde et plus étendue, intéressant plus volontiers le parenchyme ovarien, le tissu cellulaire et le péritoine. La lésion apparaît ordinairement sous forme de salpingite suppurée et enkystée ou d'abcès tubo-ovarique. Dans la forme précédente, la muqueuse présentait le maximum de lésions ; ici, au début surtout, elle est indemne ou légèrement atteinte. L'épithélium est intact par places et peut conserver ses cils ; il semble attaqué par sa face profonde, il desquame plutôt par lambeaux que par cellules isolées et se renouvelle activement. Les franges sont simplement épaissies et infiltrées de leucocytes.

La tunique musculaire et les vaisseaux présentent au contraire les lésions extrêmes de la salpingite parenchymateuse.

Les streptocoques pénètrent par les lymphatiques et les veines d'après Giglio, Gärtner, etc., et même par les veines seules dans certains cas (Gärtner). Bumm admet aussi la voie veineuse par laquelle ils traversent directement la paroi utérine pour gagner la trompe et l'ovaire. Reymond considère comme exceptionnelle leur propagation par continuité des muqueuses et, dans ce cas, ils la traversent rapidement pour pénétrer plus profondément.

En effet, on rencontre les streptocoques, non seulement dans les cellules épithéliales et leurs interstices, mais dans le lymphatique central des franges (Bumm) et dans les vaisseaux plus profonds, entre les faisceaux musculaires, dans le tissu conjonctif, autour des vaisseaux sanguins et jusque dans leurs thrombus.

Ce sont les infections annexielles de cette origine qui intéressent, souvent en premier lieu et plus profondément, l'ovaire et la séreuse, et qui sont susceptibles de se compliquer rapidement de péritonite étendue, ou même généralisée, et de cellulite.

c. Les ***autres variétés microbiennes*** sont moins bien caractérisées : le *pneumocoque* semble parvenir dans les trompes par la voie circulatoire. Doyen a émis l'opinion qu'il existe, normalement et inoffensif, dans le vagin comme dans la salive, et qu'il peut acquérir, avec l'intervention du gonocoque, par exemple, une virulence plus active et une puissance d'expansion qui le porte dans les trompes. La salpingite à pneumocoques est généralement unilatérale et purulente, mais le pus est peu abondant et l'ovaire peu ou nullement intéressé.

Le *staphylocoque*, doré ou blanc, a dû être confondu plus d'une

fois avec les saprophytes qu'on rencontre plus souvent, dans le pus tubaire, associés à l'un ou l'autre des organismes pathogènes. Reymond ne l'a jamais trouvé après le contrôle des cultures. Cependant, il peut exister et contribuer à la formation du pus ; d'après Gärtner, il pénétrerait par les veines.

Le *colibacille* est ordinairement associé à d'autres organismes, de préférence au streptocoque qui détermine des adhérences précoces. On admet en général qu'il vient habiter secondairement la trompe lorsque celle-ci adhère à l'intestin et qu'il y pénètre soit par la voie lymphatique, soit à la faveur d'une fissure ou d'une fistule. Sa présence dans le pus coïncide ordinairement avec une odeur caractéristique.

Les *saprophytes*, cocci de morphologie variée, se rencontrent à la surface des lésions et là où se trouvent des tissus mortifiés.

Ces variétés, et d'autres exceptionnelles, peuvent évoluer, suivant les cas, sous forme légère ou sous forme grave, et Doléris a bien décrit le sort éventuel de ces infections dans tout l'appareil génital (1).

Caractères propres à chaque variété anatomique. — 1° **Salpingites non kystiques**. — a. ***Salpingite catarrhale, endosalpingite***. — La trompe est allongée, cylindroïde, du volume du petit doigt en moyenne, souple et congestionnée. Les orifices restent ordinairement perméables; le contenu peut même s'échapper, parfois et par intermittences, au travers de la cavité utérine. Les adhérences du pavillon sont nulles ou consistent en une légère agglutination des franges. L'ovaire est souvent intact. Les lésions portent sur la muqueuse qui est infiltrée de cellules embryonnaires, rouge grisâtre, friable, et les franges sont le siège d'une hypertrophie plus ou moins végétante. Le contenu est un liquide muqueux, fluide ou filant, limpide ou louche, mais sans globules de pus.

b. ***Salpingite purulente***. — Elle est caractérisée par la présence de pus dans la cavité de l'oviducte et par une exagération des modifications anatomiques de la paroi, par rapport à la forme précédente, mais avec persistance de la perméabilité des orifices. Cette particularité explique la *profluence* et le drainage possibles du pus par l'utérus et même, par suite, la guérison spontanée. Mais, en raison même de cette perméabilité, la trompe est exposée aux réinfections, aux poussées aiguës ou subaiguës qui aboutissent à la péritonite localisée et à l'ovarite, et, bien plus souvent qu'elle ne guérit, la salpingite purulente s'enkyste et se transforme en pyosalpinx.

c. ***Salpingite parenchymateuse***. — Pozzi en décrit deux formes : *hypertrophique* et *atrophique*. La première, secondaire à l'endosalpingite ou, plus souvent sans doute, développée primitivement par voie d infection vasculaire, consiste dans un épaississement considé-

(1) Doléris et Pichevin, Introd. à la prat. gynécologique. Paris, 1896.

rable des parois qui sont fermes, dures, parfois de consistance ligneuse (fig. 198). La lumière de l'oviducte est en même temps très rétrécie : son contenu est peu abondant, louche, purulent ou caséeux. Les franges, très épaissies à leur base, plus ou moins soudées entre elles, limitent de petites cavités aréolaires tapissées d'épithélium encore intact ou peu altéré. Orthmann a décrit cette disposition comme une variété particulière, sous le nom de *salpingite folliculaire*.

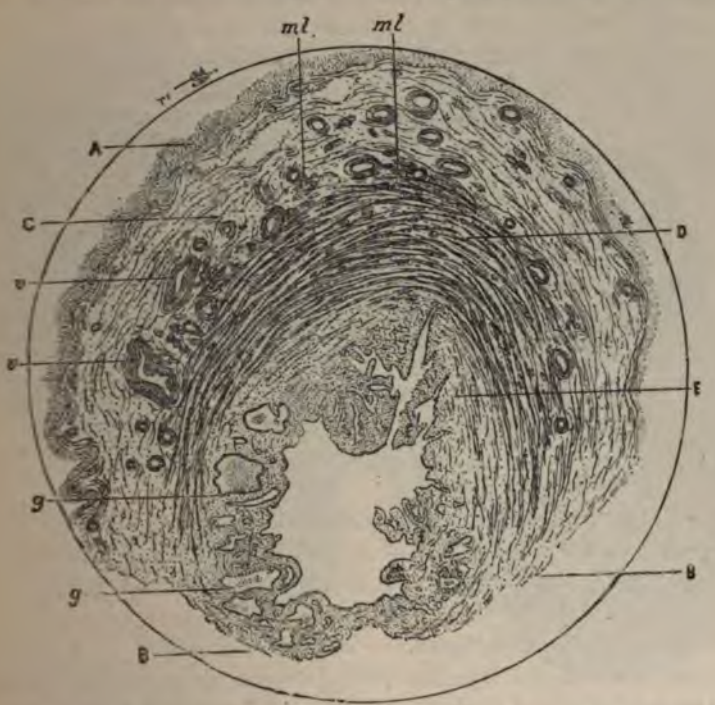

Fig. 198. — Salpingite chronique hypertrophique (grossissement de 35 diamètres) (d'après S. Bonnet et Paul Petit). — A, fausses membranes; BB, ligne de section chirurgicale répondant à l'aileron moyen du ligament large; C, couche fibreuse, parsemée de quelques faisceaux musculaires; D, couche épaisse de fibres lisses, la plupart à direction circulaire; E, muqueuse; *gg*, pseudo-glandes à épithélium cylindrique, dues à la soudure des villosités.

Dans certains cas, ces replis muqueux se multiplient et végètent comme des papillomes. Alban Doran a décrit une *salpingite papillomateuse* qu'il attribuerait à une infection ascendante de même nature que celle qui préside au développement des verrues cutanées. Mais c'est surtout la couche musculaire et le tissu conjonctif qui subissent une hypertrophie considérable. Celle-ci se répartit très souvent d'une façon inégale, de manière à former des saillies, des nodules, à donner au conduit un aspect moniliforme. C'est en raison de cet aspect qu'on a décrit des *salpingites nodulaires* (fig. 199) et *nodulo-folli-*

culaires, lorsque, avec ces hypertrophies localisées de la paroi, coexistent des cavités folliculaires de la muqueuse.

A une période tardive du processus, le tissu conjonctif s'organise, évolue en sclérose, nivelle les franges et se substitue aux faisceaux musculaires hypertrophiés. L'épithélium perd ses cils et peut même disparaître. Les vaisseaux eux-mêmes se comblent, et la trompe peut être réduite à un simple cordon fibreux imperméable. C'est la variété *atrophique* de la salpingite parenchymateuse.

Fig. 199. — Salpingite nodulaire (d'après Howard A. Kelly).

Ces deux formes sont ordinairement bilatérales, mais les lésions peuvent être surprises à des phases diverses de leur évolution, sur l'une et l'autre trompe et sur les divers segments de la même.

2° **Salpingite kystique.** — a. ***Hydrosalpinx.*** — L'hydrosalpinx est une tumeur liquide, ordinairement unique, piriforme, latérale ou postérieure à l'utérus, à parois généralement minces et transparentes et libres d'adhérences. Orthmann, Cornil, Menge, Kelly, etc., admettent l'hydrosalpinx primitif, c'est-à-dire par rétention du liquide hypersécrété par la muqueuse et ne pouvant s'épancher au dehors en raison de l'imperméabilité des orifices, qu'il y ait ou non intervention de salpingite catarrhale. On l'observe tel, en effet, dans certains cas de tumeurs déviant la trompe et à l'exclusion de tout processus inflammatoire. Woskressensky a pu, en outre, le produire expérimentalement par double ligature du conduit. Pozzi, Landau, Bland Sutton, s'appuyant sur d'excellentes raisons, pensent, au contraire, qu'il résulte le plus souvent de la transformation d'un pyo ou d'un hématosalpinx. Menge nie, peut-être à tort, la possibilité de cette transformation.

Ce qui est certain, c'est que l'hydrosalpinx ne se présente pas toujours sous le même aspect. Lorsque la tumeur est unilatérale, volumineuse, sans traces d'adhérences, de pelvi-péritonite antérieure

ou d'ovarite, il est probable qu'il est primitif. Dans ce cas, le liquide est clair, transparent, citrin, neutre ou alcalin et stérile. La muqueuse est déplissée, et la paroi tout entière amincie jusqu'à la transparence; l'épithélium est aplati, mais peu altéré; il peut même avoir conservé ses cils et n'existe qu'en une seule couche. Les fibres musculaires sont dissociées, atrophiées ou disparues.

Dans un autre ordre de cas, l'hydrosalpinx est bilatéral (fig. 200), ou, s'il est unilatéral, coexiste avec une salpingite purulente de l'autre côté. Le liquide, tout en présentant à peu près les mêmes caractères, est moins abondant; les parois sont épaissies, par lésions parenchymateuses et addition d'adhérences, et la cavité quelquefois cloisonnée. On peut admettre, en pareil cas, le mécanisme de la transformation en hydrosalpinx secondaire d'une forme primitivement purulente ou hématique.

Fig. 200. — Hydrosalpinx bilatéral avec adhérences (d'après Howard A. Kelly).

b. ***Pyosalpinx.*** — La lésion, développée surtout aux dépens des deux tiers externes de la trompe, succède à la salpingite purulente après occlusion de l'orifice abdominal. La tumeur a la forme d'une petite cornemuse, d'un estomac, et le duodénum représenterait assez bien son extrémité interne amincie et flexueuse. Son volume varie de celui d'un petit œuf à celui du poing; exceptionnellement, elle contient de grandes quantités de pus (1 200 grammes dans un cas de L. Championnière) : celui-ci est épais, crémeux ou séreux. La cavité est ordinairement unique et anfractueuse. Les parois, épaissies par des adhérences, présentent au maximum les lésions que nous avons décrites. Dans les poches anciennes, les villosités ne sont plus représentées que par des saillies qui ont l'aspect et la structure des bourgeons charnus. L'épithélium a disparu ou ne se retrouve plus qu'au

fond des anfractuosités et plus ou moins dénaturé. La paroi, devenue fibreuse, prend les caractères d'une paroi d'abcès quelconque. Les lésions sont ordinairement bilatérales sans être nécessairement égales. La participation de l'ovaire au processus inflammatoire et les adhérences aux organes voisins sont la règle dans le pyosalpinx (fig. 201).

c. ***Hématosalpinx***. — Depuis les travaux de Veit, la tendance générale est de considérer les hématosalpinx comme des grossesses tubaires non rompues. L'examen microscopique du caillot et des parois a permis, en effet, dans maintes observations, de rapporter l'hématosalpinx à cette origine. Nous y reviendrons plus longuement en étudiant la grossesse ectopique.

Fig 201. — Pyosalpinx bilatéral (d'après Howard A. Kelly).

On admet cependant que la trompe peut contenir du sang dans d'autres conditions, lorsque, par suite d'atrésie ou de malformation des organes génitaux, il y a *rétention du sang menstruel*, ou encore en cas d'*apoplexie tubaire* au cours d'une salpingite kystique. Cette apoplexie peut survenir de deux manières : soit par rupture des vaisseaux dont les parois cèdent sous l'influence du processus inflammatoire, soit par *torsion du pédicule* (Delbet, Hartmann, Legueu). Il en résulte une hémorragie intrapariétale ou cavitaire. C'est ainsi qu'un hydrosalpinx pur ou même un pyosalpinx stérile peuvent se transformer en hématosalpinx. En pareil cas, on retrouve naturellement les lésions essentielles de la salpingite primitive, parfois avec des stratifications de fibrine sur les parois du kyste.

B. **Lésions des ovaires. Ovarite.** — A un degré et sous une forme quelconque, l'inflammation de l'ovaire accompagne le plus souvent celle de la trompe, qu'elle lui succède ou la précède; elle peut aussi se rencontrer à l'état isolé.

Historique. — La notion de l'inflammation ovarienne est de date relativement récente. Signalée par Chéreau, en France, en 1844, puis

en Angleterre, en 1850, par Tilt, elle ne retient réellement l'attention qu'avec les travaux de Cruveilhier, Hegar, Battey, L. Tait. Plus récemment, elle a été étudiée, surtout dans son association avec la salpingite, par Beigel, de Sinéty, Vallin, Dalché, Cornil et Terrillon, Monprofit, Conzette, etc. Les lésions histologiques en ont été bien distinguées et établies chez nous par Paul Petit (1), qui a reconnu en même temps la relation de certaines formes avec le varicocèle pelvien, et par Pilliet (2). Fraikin (3) a, dans une thèse récente, très complètement étudié la forme scléro-kystique, la plus fréquente, et Bouilly (4), dans une courte critique qu'il a faite de cette thèse, a émis, sur la pathogénie de l'ovarite, des idées que nous partageons entièrement.

Le mécanisme intime de l'infection ovarienne est encore discuté et confus. Dans les formes graves d'emblée, nous savons que tout est envahi : trompe, ovaire, péritoine et tissu cellulaire. L'invasion se fait par la voie vasculaire et il est souvent difficile, tant elles sont rapides, d'en suivre les étapes. La streptococcie puerpérale en fournit le type.

Dans les formes ordinaires, à gonocoques, par exemple, nous avons vu que l'ovaire est secondairement atteint, que le transport des germes se fait de la trompe à sa surface, soit par propagation épithéliale et en suivant la frange ovarienne, soit, comme le suppose Fraikin, par les lymphatiques qui de la trompe enflammée se rendent à l'ovaire.

Dans d'autres cas, au contraire, on trouve des abcès ovariens isolés ou manifestement primitifs ; l'infection s'est faite alors par les lymphatiques du hile.

Enfin, il est une forme singulièrement fréquente, l'ovarite *scléro-kystique*, à évolution lente et insidieuse et qui peut être, au moins un certain temps, indépendante de toute altération tubaire, ou bien s'associe à la salpingite parenchymateuse. Nous admettons très volontiers, avec Bouilly, que l'infection, en pareil cas, provient du col, que son siège initial est dans les lésions subaiguës ou chroniques de sa muqueuse ou de son parenchyme. Les poussées de pelvi-péritonite exsudative, observées parfois au cours de l'affection, indiquent la source de l'infection et la voie qu'elle suit pour atteindre l'ovaire. « C'est par le mécanisme de la lymphangite péri-utérine qu'elle se propage au péritoine voisin, au hile de l'ovaire et au péritoine péri-ovarien ; c'est par cette même péritonite péri-annexielle d'origine utérine que se trouve envahi le péritoine tubaire avec sa vascularisation, sa tendance à la formation d'adhérences. C'est par l'extérieur que se fait, dans ces cas, l'infection de l'ovaire et de la trompe. Ces ovarites paraissent se faire de dehors en dedans ; la couche séreuse est la première touchée.

(1) Paul Petit, *Nouv. Arch. d'obst. et de gynéc.*, 1888 et 1891.
(2) Pilliet, *Gaz. hebd.*, nov. 1890.
(3) Fraikin, thèse de Bordeaux, 1899.
(4) Bouilly, *La Gynécologie*, juin 1900.

« Dans la trompe, la sclérose des parois, l'endartérite et la périartérite de leurs vaisseaux constituent les lésions principales, tandis que la muqueuse elle-même est peu touchée et quelquefois même ne l'est pas du tout. Il semble, aussi bien pour la trompe que pour l'ovaire, qu'en pareil cas les lésions marchent et évoluent de dehors en dedans... » (Bouilly.)

Diverses tentatives de classifications de l'ovarite ont été faites : nous adopterons celle de Paul Petit (1) comme la plus explicite et la plus complète, en accordant à chaque variété l'importance relative qu'elle comporte. Mais il est bien entendu qu'on ne doit pas s'attendre à trouver, en pratique, chaque variété à l'état isolé et à l'exclusion d'une autre : elles sont toujours associées diversement et dans une certaine mesure. La forme scléro-kystique dont nous avons déjà parlé est l'exemple le plus fréquemment observé et le plus typique de ces associations.

Comme les salpingites, les ovarites peuvent être divisées en : 1° *non kystiques* et en 2° *kystiques*.

1° **Non kystique**, l'ovarite est *aiguë* ou *chronique*.

A. ***Ovarite aiguë***. — Elle peut être *corticale*, *interstitielle diffuse* ou *parenchymateuse*.

a. D'ORIGINE CORTICALE, l'ovarite aiguë est secondaire à la périovarite, conséquence ordinaire elle-même de l'endosalpingite et particulièrement de sa forme à gonocoques. La péri-ovarite pourrait exister seule, avec intégrité du parenchyme ovarien, au moins à la période initiale ; mais pour L. Tait, la glande est toujours atteinte plus ou moins profondément et ses lésions varient depuis la simple hypérémie jusqu'à l'infiltration purulente et la destruction de la couche ovigène.

b. L'OVARITE INTERSTITIELLE DIFFUSE est ordinairement primitive et relève des infections qui se propagent par la voie lymphatique, du streptocoque en particulier. L'ovaire est très hypérémié, ramolli, infiltré, très augmenté de volume et parsemé, au début, de kystes folliculaires, séreux ou hématiques, qui plus tard deviennent purulents. Le pus apparaît aussi dans les espaces lymphatiques et le stroma est le siège d'une prolifération embryonnaire active et diffuse.

c. L'OVARITE PARENCHYMATEUSE s'observe dans les maladies infectieuses ou les intoxications, et l'infection s'est produite sans doute par la voie vasculaire sanguine. Le maximum de lésions porte sur le follicule qui renferme un liquide purulent. Dans les cas légers, le follicule primordial, atteint seul, disparaît complètement. L'ovule résiste plus longtemps que les cellules qui l'entourent (Slavjanski).

B. ***Ovarite chronique***. — Succédant aux états aigus ou chronique d'emblée, elle est *corticale* ou *disséminée*, *hypertrophique* ou

(1) S. BONNET et PETIT, Traité pratique de gynécologie, 1894.

atrophique, et ces divisions impliquent moins des variétés distinctes qu'une localisation ou un âge différents des lésions.

Dans l'ovarite chronique, le stroma conjonctif se transforme peu à peu en tissu fibreux à faisceaux denses et ondulés, pauvre en cellules et en vaisseaux perméables. Ces faisceaux sont apparents surtout autour des vaisseaux, des follicules et des corps jaunes, lesquels, très nombreux parfois, se reconnaissent à leur plissement et à leur aspect hyalin. Un plus ou moins grand nombre d'ovisacs se transforment en microkystes séreux ou sanguins.

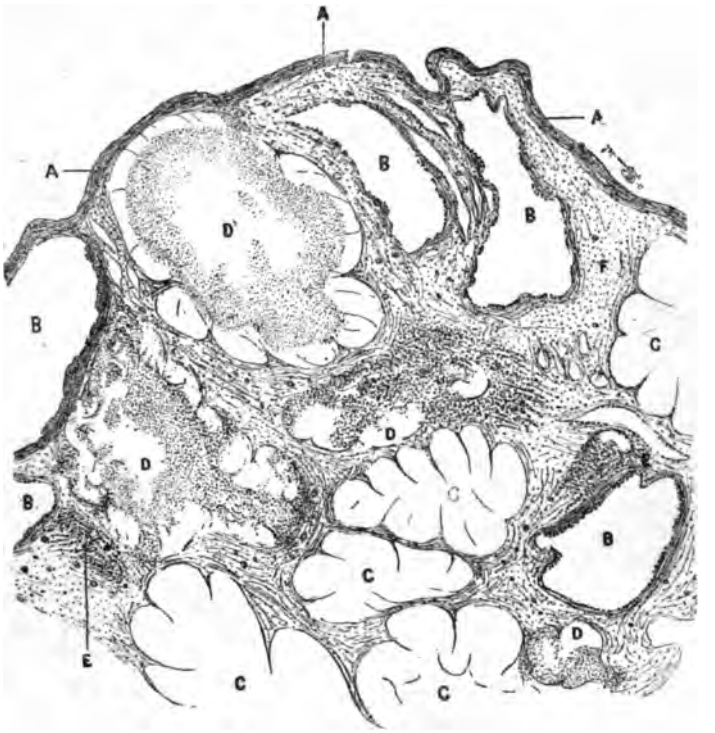

Fig. 202. — Ovarite chronique d'origine corticale (grossissement de 30 diamètres) (d'après S. Bonnet et Paul Petit). — AA, sclérose de la couche albuginée; BB, kystes folliculaires; CC, corps jaunes en dégénérescence hyaline; DD, corps jaunes à la même phase évolutive, dissociés par des raptus hémorragiques; D', corps jaune transformé en un petit kyste hémorragique; EE, hémorragies interstitielles; F, tissu interstitiel en voie de sclérose.

a. Dans la forme d'*origine corticale*, l'ovaire est entouré d'une coque de fausses membranes dans l'épaisseur desquelles on peut trouver de petits foyers hémorragiques. La zone de sclérose se limite à quelques millimètres de la surface ou pénètre à une plus grande profondeur et l'obstacle ainsi apporté à la ponte et à la circulation veineuse favorise l'hydropisie folliculaire; puis chaque petit kyste deviendrait, pour Petit, le centre d'un nouvel îlot de sclérose (fig. 202).

b. La *forme disséminée* est caractérisée par la répartition moins systématique de la sclérose qui se localise surtout autour des vaisseaux, et, par conséquent, autour des follicules et des corps jaunes, où ils sont le plus nombreux.

c. L'hypergenèse du tissu fibreux, avant sa période de rétraction, constitue la forme *hypertrophique*. Elle entraîne la destruction des follicules et se limite à la périphérie ou s'étend à tout l'organe. L'ovaire est augmenté de volume et sillonné de dépressions linéaires.

Indépendamment de cette hypertrophie interstitielle, L. Tait et Slavjanski admettent une hypertrophie vraie due à l'hypergenèse des éléments normaux de l'ovaire qui peut atteindre alors le poids de 60 et 70 grammes.

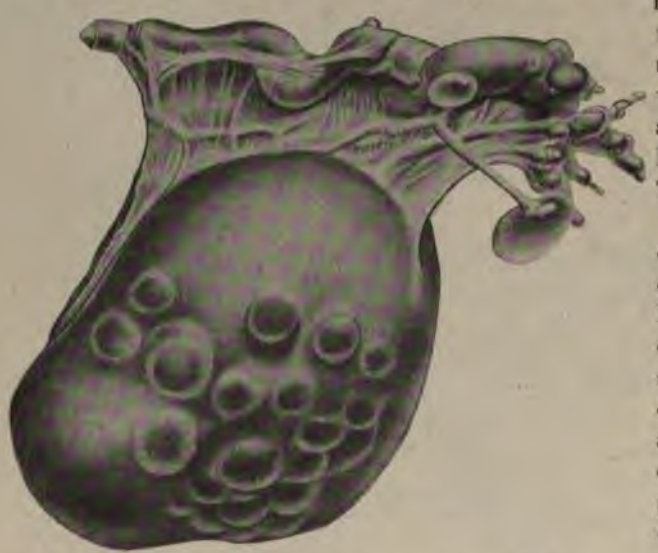

Fig. 203. — Ovaire en dégénérescence scléro-kystique (d'après Howard A. Kelly).

d. L'ovarite *atrophique* ou *cirrhose* de l'ovaire n'est que l'aboutissant extrême de la sclérose avec atrophie et disparition plus ou moins complète des ovisacs et des vaisseaux perméables.

Il serait intéressant de connaître les lésions des fibres nerveuses dans l'ovarite scléreuse parfois si douloureuse. Malheureusement, c'est une question qui est loin d'être élucidée et Fraikin, qui a fait des recherches dans ce sens, n'est arrivé qu'à des résultats négatifs.

2° **Ovarite kystique**. — On la divise, d'après le contenu du kyste, en *hydro*, *hémato* et *pyokystique*.

a. ***Ovarite hydro-kystique***. — Elle diffère des petites formations kystiques isolées ou peu nombreuses, qu'on rencontre ordinairement à la surface d'ovaires sains, par le nombre et le volume plus considérables des kystes et surtout par la sclérose coexistante du stroma.

C'est, en réalité, de l'*ovarite scléro-kystique* (fig. 203).

Les kystes folliculaires sont des poches sphériques, uniloculaires, du volume d'une cerise, d'une noix, ou même plus considérable; ils

sont disséminés ou agglomérés à la surface de l'ovaire et dans son épaisseur qu'ils peuvent transformer en une masse cloisonnée (fig. 204). A la coupe, ils présentent une paroi à double contour. « L'ovule a complètement disparu. La membrane granuleuse elle-même est très altérée. Le nombre de ses couches de cellules a diminué ; elles sont repoussées excentriquement par la *liquor folliculi* et se tassent les unes contre les autres, se déformant réciproquement. En certains endroits, qui doivent correspondre aux restes du cumulus proliger,

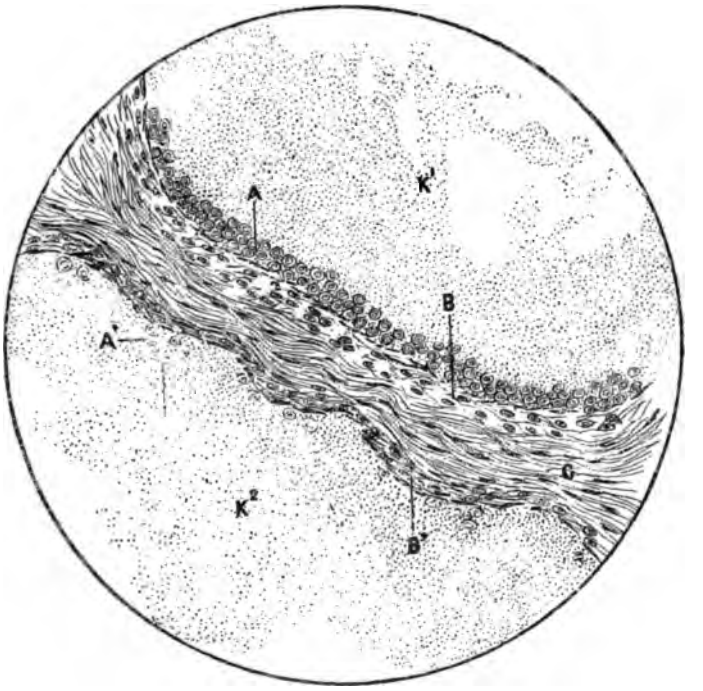

Fig. 204. — Coupe de la paroi de deux kystes folliculaires accolés (grossissement de 120 diamètres) (d'après S. Bonnet et Paul Petit). — L'un des deux kystes K^1 présente un épithélium folliculaire A, et une couche réticulée B, d'apparence normale. Dans l'autre, K^2, l'épithélium folliculaire est réduit à quelques cellules A' en dégénérescence hyaline ; et la couche réticulée sous-jacente B', en voie de sclérose, se distingue à peine de la couche fibreuse C, commune aux deux kystes.

elles sont encore disposées sur deux ou trois couches, ou même plus ; ailleurs, elles sont réduites à une seule ; par places même, elles font complètement défaut. Cette sorte de couche épithéliale, ou bien adhère partout à la paroi même du follicule, ou bien par endroits elle perd contact, elle gondole, ou bien même, rompue, elle flotte, par ses extrémités libres, dans la lumière de l'ovisac dégénéré, à la manière d'un ruban.

« Quant à la *theca folliculi*, aux tuniques du follicule, elles perdent en grande partie leur structure. La tunique lymphoïde de Slavjanski

se confond peu à peu, en se tassant et en diminuant d'épaisseur, avec les couches fibreuse et cellulo-vasculaire, et finalement toutes les couches sont réunies dans un même tissu de sclérose formant une bande plus ou moins épaisse sur laquelle repose directement l'épithélium » (Fraikin). Le contenu est un liquide séreux, fluide, incolore, coagulable par la chaleur et par l'alcool et ordinairement aseptique. Il contient en suspension des cellules en dégénérescence colloïde ou granulo-graisseuse et des leucocytes. La sclérose, inégalement disséminée, est marquée surtout au pourtour des follicules.

Il ne faut pas confondre, histologiquement, cette ovarite hydro-kystique par *hydropisie folliculaire* avec l'ovarite hydro-kystique par *hydropisie du stroma*, caractérisée par des pseudo-kystes séreux dus à la vacuolisation du stroma ovarien par l'œdème et se rattachant au varicocèle pelvien (Bonnet et Petit), œdème coïncidant fréquemment d'ailleurs avec les lésions scléro-kystiques de l'ovaire (Conzette).

b. ***Ovarite hémato-kystique.*** — Paul Petit en reconnaît trois variétés se produisant par *hémorragie intrafolliculaire*, par *hémorragie dans les corps jaunes* et par *hémorragie interstitielle* (1).

Les kystes *hémato-folliculaires*, multiples et de petit volume, représentent la lésion dominante de l'ovarite infectieuse de cause générale. Plus gros, ils contiennent un liquide séro-sanguinolent ou du sang pur, mais fluide, non coagulé et provenant d'une hémorragie dans un follicule hydropique (Rollin, Pilliet). Beckœl a décrit aussi, en 1861, des *kystes ménorragiques* formés par une hémorragie qui serait une sorte de ponte dans un follicule non kystique ; mais ici le sang se forme en caillot.

Les *kystes sanguins des corps jaunes* résultent d'une exagération de l'hémorragie après la ponte ou de raptus hémorragiques dans d'anciens corps jaunes.

Enfin les *hémorragies* interstitielles sont parfois enkystées et résultent soit d'un processus infectieux aigu, soit de la torsion du pédicule.

c. ***Ovarite pyo-kystique.*** — Elle débute par les ovisacs ou par les lacunes lymphatiques, sous forme de petits abcès qui fusionnent et arrivent souvent à former une cavité unique, parfois très étendue. La paroi, plus ou moins anfractueuse, est formée, de dedans en dehors, par une couche embryonnaire, une couche fibreuse dense et une couche cellulo-vasculaire (fig. 205). Ces abcès communiquent souvent avec la trompe (*oophoro-pyosalpinx*).

De toutes ces variétés d'ovarite, les plus importantes en pratique sont les formes *hydro* ou *hémato-kystiques*, avec sclérose associée du parenchyme, et les *abcès de l'ovaire* (fig. 206).

Les microkystes, séreux et sanguins, sont stériles ou le deviennent

(1) Bonnet et Petit, Traité pratique de gynécologie, 1894, p. 250.

rapidement : ce n'est que dans la période d'invasion de l'infection ou dans les abcès récents qu'on a pu déceler des organismes dont le streptocoque représente l'espèce la plus fréquente. Celui-ci suit les vaisseaux lymphatiques et sanguins du hile pour aller provoquer la formation des abcès miliaires qui, par leur confluence, aboutissent aux grosses collections. Reymond n'a jamais rencontré le gonocoque, contrairement à Wertheim et Zweifel ; Menge, sur trente-sept examens d'ovaires purulents, l'a décelé neuf fois, contre une fois seulement le streptocoque et quatre fois le colibacille. Devos, Zweifel, Frommel, Rosthorn y ont trouvé un coccus encapsulé d'une grande virulence.

Fig. 205. — Ovarite pyo-kystique (grossissement de 90 diamètres) (d'après S. Bonnet et Paul Petit). — AA, abcès miliaires en voie de fusion, par fonte du tissu embryonnaire interposé BB.

Symptômes des salpingo-ovarites. — L'invasion des annexes par l'inflammation se fait brusquement ou de façon insidieuse.

a. Le *début brusque* caractérise les formes aiguës et les formes subaiguës : il s'observe dans deux ordres de circonstances :

1° Au cours d'une métrite ou d'une blennorragie urétro-vulvaire ou cervicale, à l'occasion des règles, d'un refroidissement, d'un excès de coït, de fatigue, etc. ; ou quelquefois, à la suite d'un cathétérisme intempestif de l'utérus, tout le bas-ventre est envahi

en quelques heures par une douleur vive à localisation maxima au niveau des annexes et coupée de crises paroxystiques. En même temps, le ventre se ballonne, des nausées ou des vomissements surviennent, le pouls s'accélère, mais reste plein ; la température s'élève, mais ne dépasse guère 38°,5 ou 39°.

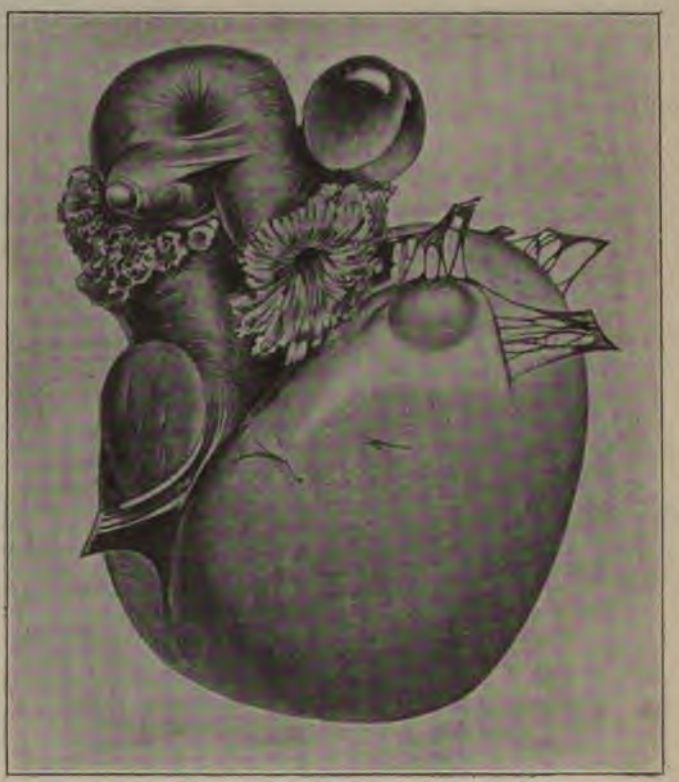

Fig. 206. — Abcès primitifs de l'ovaire (d'après Howard A. Kelly).

Cet état demeure tel, avec des alternatives, pendant quatre à quinze ou vingt jours, rarement davantage, puis s'améliore ; la malade peut reprendre ses occupations, mais elle reste *touchée* et l'annexite chronique évoluera sans doute sous une forme simple.

2° A la suite d'un avortement, d'un accouchement, d'un traumatisme septique, opératoire ou non, sur l'utérus ou le vagin, la malade est saisie d'un frisson ; le ventre devient tendu et douloureux et les symptômes ci-dessus exposés se succèdent, mais bien plus intenses. Le pouls est plus rapide et surtout plus faible, les vomissements, bilieux ; le thermomètre peut atteindre et dépasser 40° ; la rémission surviendra sans doute, mais plus lente et plus tardive,

au bout de un, deux, trois mois et plus, et laissera des lésions plus profondes.

b. Le *début insidieux* est plus fréquent, d'autant que les infections génitales aiguës sont de mieux en mieux soignées et que les accidents puerpéraux deviennent de plus en plus rares. Au cours d'une métrite chronique, les côtés du bassin, le gauche souvent seul ou le premier, deviennent sensibles à l'approche des règles, à l'occasion d'une fatigue. Cette sensibilité, d'abord fugace, se reproduit plus souvent, dure plus longtemps, mais sans arrêter la vie normale de la malade et sans provoquer de fièvre appréciable. Si on l'examine alors, on trouve quelqu'un des signes que nous analyserons plus loin et qui démontrent que c'est bien la trompe qui est prise, en continuité avec l'utérus ; l'ovaire ne le sera que plus tard.

Constituée et chronique, la lésion se traduit par des symptômes fonctionnels et des signes physiques, les uns et les autres variables pour chaque forme.

Symptômes fonctionnels. — *Douleur.* — La douleur siège au niveau des annexes, latéralement par rapport à l'utérus et, profondément, en arrière de l'arcade crurale : elle est unilatérale ou bilatérale et, dans ce cas, souvent plus ancienne et plus intense à gauche, quelquefois même lorsque les lésions semblent plus marquées à droite, *douleur paradoxale* (Labadie-Lagrave). Elle s'irradie vers les lombes et la cuisse, parfois jusqu'au-dessous du genou, vers l'articulation sacro-iliaque (Bouilly), vers le sacrum et le coccyx, souvent aussi au rectum et à la vessie, et subit des exacerbations du fait des alternatives de volume de ces organes. La douleur est spontanée ou provoquée par le mouvement, le coït, le toucher, certaines attitudes ; elle est intermittente ou plutôt continue avec exacerbations, prenant parfois le caractère de *coliques salpingiennes.* Il est souvent difficile de différencier celles-ci des coliques utérines, à moins qu'elles ne soient suivies d'un écoulement extérieur, d'une *vomique salpingienne.* Kaltenbach, Léopold ont insisté sur ce dernier phénomène qu'ils expliquent par une contraction des parois hypertrophiées de la trompe. Cette *profluence* ne s'observe guère que dans quelques cas d'hydrosalpinx ou d'endosalpingite récente, parfois de pyosalpingite ; elle est assez rare, bien que signalée assez souvent et que nous en ayons observé plusieurs cas très nets ; mais il faut, pour l'affirmer, qu'elle coïncide avec la disparition ou une diminution notable de la tumeur. La douleur est très variable d'intensité ; nulle quelquefois, elle est, dans d'autres cas, assez vive pour influer sur l'attitude et la démarche. Elle n'est d'ailleurs nullement en rapport avec l'étendue apparente des lésions : de gros hydro- et même pyosalpinx sont parfois indolents et de petites annexes, scléreuses et atrophiées, provoquent des souffrances intolérables.

Plus spéciale à l'ovarite est la douleur *exquise*, nauséeuse à ten-

dance lipothymique, provoquée par l'examen, plus vive lorsqu'on retire la main, exagérée à l'occasion des règles et en rapport avec un nervosisme plus accentué. La douleur propre à l'annexite s'associe toujours, dans une certaine mesure, aux douleurs utérines de la métrite, de sorte que la malade souffre de tout son bassin et l'on observe parfois une recrudescence des sensations pénibles vers le milieu de la période intermenstruelle (*mittelschmerz* des Allemands).

Troubles de la menstruation. — Ces troubles s'observent dans plus d'un tiers des cas, qu'ils relèvent de la lésion annexielle ou de la métrite correspondante, et sont très variables. Au début et pendant les poussées subaiguës ou aiguës, il peut y avoir de l'*aménorrhée*; tardivement, lorsque dominent la sclérose et l'atrophie, de l'*oligoménorrhée*. Le plus souvent, ils consistent en *troubles* de *périodicité*, *avances*, *ménorragies* et même *métrorragies*. Ces troubles, d'après Bouilly, qui les a bien observés, seraient plus en relation avec les lésions ovariennes. Pucch a signalé comme plus spéciale à l'hématosalpinx l'*aménorrhée distillante*, c'est-à-dire un écoulement continu, mais peu abondant.

La *leucorrhée* n'a rien de caractéristique et relève plutôt de l'endométrite ou de la cervicite. Elle n'est significative que lorsqu'elle consiste en un écoulement subit, intermittent et assez copieux de mucus fluide ou de pus suivi d'une diminution de la tumeur.

La *stérilité* n'est pas fatale lors d'annexite unilatérale, et même il n'est pas exceptionnel de voir survenir une grossesse en cas de bilatéralité des lésions, au moins à une période éloignée du début. Fraipont l'a observée douze fois après des lésions suppurées. Combien de femmes, après des accidents pelviens des premières semaines du mariage ou des suites d'une première couche, restent stériles pendant cinq, huit, dix ans et finissent par avoir la surprise d'une conception inattendue! On peut dire cependant, d'une manière générale, que la salpingo-ovarite est une des causes de *stérilité* les plus fréquentes et les moins curables et, dans ce cas, elle est plutôt imputable aux lésions, aux déviations de la trompe qu'à l'ovarite, car l'ovulation n'est que bien exceptionnellement abolie d'une façon complète.

Troubles fonctionnels voisins et à distance. — Indépendamment des irradiations douloureuses proprement dites dont ils peuvent être le siège, les organes voisins peuvent être directement influencés par le processus inflammatoire. C'est ainsi que la rectite glaireuse, si pénible, accompagne souvent les poussées aiguës et la formation des adhérences. On observe encore la *côlite muco-membraneuse*, qui, pour certains auteurs, serait secondaire à l'infection utéro-annexielle propagée par les lymphatiques, la parésie intestinale et la constipation, qui est à peu près constante, l'irritation vésicale, ischurie plu-

tôt que cystite vraie, à moins d'urétrite récente, etc. La marche, le coït, la station debout sont pénibles et le système nerveux subit toujours, à un certain degré, la répercussion de la maladie : neurasthénie, migraines, anorexie, névralgies diverses : sciatique, crurale, intercostale, coccygodynie, etc. Enfin, chez les sujets prédisposés, l'annexite, surtout l'ovarite, peut être l'agent provocateur de l'hystérie à ses divers degrés et de différentes psychoses : mélancolie, manie surtout. Les auteurs américains ont particulièrement étudié cette relation et ont fourni, à cet égard, des constatations et des statistiques intéressantes (Weir Mitchell, Etheridge, Eastman, Humiston, Scherwood, Dunn, etc.).

Signes physiques. — Ils résultent des modifications de siège, de volume, de sensibilité à l'examen des organes malades et se perçoivent par les moyens ordinaires d'investigation pelvienne, particulièrement par l'exploration bimanuelle. Le *palper* seul, en effet, ne peut limiter que de très grosses lésions en rapport avec la paroi abdominale. Il peut cependant renseigner sommairement sur le siège maximum de la douleur, sur le degré de tension et de sensibilité de l'abdomen en relation avec la réaction péritonéale.

De même, le *toucher* seul ne peut donner que l'indication superficielle de la direction, du degré de mobilité et de sensibilité de l'utérus, de l'état des culs-de-sac : il fait constater le relief que peut faire, en arrière ou latéralement, une tuméfaction inflammatoire, enkystée ou non ; mais, dans tous les cas, il est bien préférable de recourir au *palper et au toucher combinés.*

La malade est étendue sur le dos, la tête basse, les cuisses relevées et écartées sur le bord gauche du lit pour l'exploration du côté gauche, et inversement, ou mieux, sur une table gynécologique, dans la position de la taille. L'intestin a été préalablement évacué et le vagin nettoyé. On se sert, pour le toucher, de la main correspondant au côté des lésions, c'est-à-dire, droite pour les annexes droites, gauche pour le côté gauche. L'*index seul ou l'index et le médius* sont conduits doucement au fond du cul-de-sac postérieur en déprimant sans violence la paroi vaginale inférieure. En même temps, la main abdominale, les doigts légèrement fléchis, se place au-dessus du pubis et déprime doucement, progressivement, mais profondément, la paroi hypogastrique, de manière à percevoir le fond de l'utérus, puis elle se porte vers la corne utérine en allant à la rencontre des doigts vaginaux qui, de leur côté, se sont déplacés latéralement. Les organes, circonscrits de la sorte, s'offrent autant qu'il est possible à l'analyse : à moins de parois trop épaisses ou trop sensibles, de modifications trop légères ou, au contraire, trop complexes des tissus, il est généralement possible, avec un peu d'expérience, de limiter, de localiser et de définir les lésions.

Nöggerath a conseillé d'employer le toucher vésico-rectal ; mais ce moyen d'investigation ne pourrait être conseillé que fort exceptionnellement. Il n'en est pas de même du *toucher rectal* qui, seul ou combiné au palper, donne, non seulement chez les vierges, mais dans d'autres circonstances, de précieux renseignements. Enfin, il ne faut pas hésiter, dans les cas douteux, à recourir à l'anesthésie générale : l'importance d'une décision opératoire à prendre légitime de reste l'emploi de ce moyen de diagnostic. On se sera renseigné préalablement sur le symptôme *douleur*.

Les signes objectifs varient nécessairement avec le siège, l'étendue, la modalité, les complications des lésions. Au début d'une endosalpingite, comme dans les vieilles annexites, il est parfois difficile d'apprécier les modifications survenues, ou même de percevoir les organes qui sont à peine augmentés de volume ou atrophiés. Lors d'une poussée aiguë, avec retentissement sur la séreuse et le tissu cellulaire, ou dans les inflammations annexielles compliquées d'adhérences étendues, il n'est pas toujours facile de reconnaître la trompe et l'ovaire. Le doigt vaginal perçoit seulement, à travers les culs-de-sac qui ont perdu leur souplesse, une tuméfaction régulière ou bosselée, de consistance inégale, sans qu'il soit possible de différencier ces organes de la gangue inflammatoire qui les englobe.

Dans les cas ordinaires, la trompe donne au doigt des sensations différentes, suivant qu'elle contient, ou non, du liquide. Vide, elle représente, au début, un cordon du volume d'un crayon, plus ou moins bosselé, souple encore, sensible ou douloureux à la pression et qui se porte, de la corne utérine, latéralement ou en arrière, en contournant parfois l'ovaire. Un sillon la sépare de l'utérus. Ces signes sont souvent exagérés au moment des règles (Doléris, M. Duncan, Lebedeff), grâce à une turgescence momentanée des tissus.

Dans les formes *parenchymateuses*, le cordon est moins souple, bosselé, dur, moniliforme.

Les *collections* tubaires se présentent au doigt sous la forme d'une tumeur plus ou moins volumineuse, arrondie, oblongue, régulière ou mamelonnée, séparée de l'utérus par une dépression de grande valeur diagnostique. La consistance varie avec la nature du contenu et l'épaisseur des parois, souvent recouvertes de fausses membranes stratifiées ; mais il est rare qu'on puisse percevoir nettement la fluctuation, sauf dans certains cas d'hydrosalpinx ou de pyosalpinx volumineux, soit à cause de l'extrême tension du liquide, soit à cause de l'épaisseur des parois. L'ovaire se reconnaît à sa forme, à sa sensibilité particulière, et il est assez souvent possible de discerner le relief des microkystes par l'exploration bimanuelle.

Marche et complications. — La salpingo-ovarite de virulence moyenne, gonococcienne ou banale, s'accompagne toujours, au

début, d'une réaction péritonéale plus ou moins vive. Au bout de quelque temps, tout s'apaise et on reste surpris de ne plus trouver traces des grosses tuméfactions constatées tout d'abord. La *restitutio ad integrum* peut être complète et même définitive. Mais ordinairement, il survit *quelque chose* d'une première atteinte et la lésion devenue chronique, silencieuse longtemps, se révélera plus tard par des poussées aiguës ou subaiguës. Celles-ci sont-elles dues à un réveil de l'infection première ou à une nouvelle invasion microbienne partie du foyer utérin persistant ? Quoi qu'il en soit, ces poussées, provoquées par les règles, une fatigue, etc., sont légères et terminées en quelques jours, ou plus graves et aboutissant à d'irréparables lésions : enkystement d'une salpingite ouverte, suppuration d'une endosalpingite catarrhale ou d'un hydrosalpinx, invasion plus étendue du péritoine. Leur répétition fait des malades de fragiles infirmes condamnées à l'immobilité jusqu'à la ménopause ou jusqu'à la sclérose définitive des organes; à moins qu'une intervention heureuse ou une complication grave ne vienne à rompre le cycle.

Parmi les complications, la *rupture* dans la grande séreuse est la plus redoutable. Rare, heureusement, elle se produit par ulcération de la paroi d'un pyosalpinx, par exemple : elle peut être provoquée par une chute, une exploration trop brutale, l'abaissement de l'utérus. Il en résulte une péritonite généralisée rapidement mortelle, s'il s'agit de pus septique. En cas de rupture d'hydrosalpinx ou d'hématosalpinx stériles, le danger est moindre : tout se borne à une réaction péritonéale plus ou moins intense ou à l'apparition d'une hématocèle si le contenu du kyste était hématique.

La rupture se fait plus souvent, soit dans le mésosalpinx et dans le tissu cellulaire, soit dans le péritoine pelvien cloisonné, et il en résulte une de ces formes complexes de suppurations pelviennes sur lesquelles nous aurons à revenir.

Si la salpingite est volumineuse ou refoulée en avant par une tumeur, elle peut contracter des adhérences avec la paroi abdominale, former en arrière de celles-ci un *gâteau inflammatoire* auquel participe l'épiploon et s'ouvrir à l'extérieur (Terrillon, Veit). On a dès lors à compter avec les conséquences possibles d'une suppuration ouverte.

C'est dans l'*intestin*, le *rectum* surtout, que se produit bien plus fréquemment la rupture des collections annexielles purulentes. L'ouverture est précédée des phénomènes douloureux de la côlite ou de la rectite glaireuse et suivie d'une détente dans les symptômes généraux et locaux. Deux éventualités peuvent alors se produire : ou bien l'ouverture est large et directe, il s'écoule un flot de pus et l'évacuation peut en être totale et définitive ; ou bien, l'orifice de communication est étroit et son trajet sinueux, la collection se vide mal, se réinfecte indéfiniment et les malades aboutissent à l'hecticité.

L'ouverture par le *vagin*, moins fréquente et plus favorable,

permet un drainage plus facile et suffit parfois à amener la guérison.

Plus rarement, la rupture se fait dans la *vessie* (Pierre Delbet, Terrillon, Reverdin), ou à la fois dans la *vessie* et l'*intestin*; il en résulte de la pyurie, de l'irritation vésicale plutôt que de la cystite, des fistules interminables et une aggravation de l'état des malades. C'est surtout l'infection à streptocoques, dont la marche est ulcérative et rapide, qui prépare ces complications.

La *torsion du pédicule*, accident assez rare, a été observée par Bd. Sutton, Pierre Delbet, Legueu, Strogonoff, Warneck, Jacobs, etc. Hartmann (1) en a personnellement rencontré 14 cas et en a fait une étude particulière. La torsion, dit-il, porte sur la trompe seule (7 fois) ou sur la trompe et l'ovaire (5 fois), va généralement dans le sens des aiguilles d'une montre et s'est produite plus fréquemment à droite (10 fois) qu'à gauche (4 fois). Le nombre des tours varie de 1 à 4 et Rouffart a observé un cas de rupture complète.

La torsion est de pathogénie obscure et suppose un pédicule long et mince, une inégalité de traction, une mobilité particulière de la tumeur. Anatomiquement, il en résulte des hémorragies dans la cavité et dans les parois : les veines sont thrombosées, mais on peut trouver des artères encore perméables.

Cet accident se signale par des symptômes brusques et violents, simulant ceux de l'appendicite aiguë ou de l'occlusion intestinale, ou bien procède par crises successives ressemblant à des coliques néphrétiques. Dans tous les cas, il est suivi de phénomènes passagers de pelvi-péritonite et d'une augmentation plus ou moins appréciable du volume de la tumeur annexielle.

Rappelons enfin que le contenu des collections peut se transformer, comme nous l'avons vu ; qu'un hydro- ou un hématosalpinx peut devenir purulent et que, inversement, le pyosalpinx peut devenir hématique par ruptures vasculaires, ou hydrique par résorption des parties solides du pus ; enfin, que la stérilisation se produit naturellement, au bout d'un certain temps, dans les cavités closes.

Diagnostic. — Le diagnostic s'établit autant sur les commémoratifs, sur le mode de début et la marche de la maladie, sur les sensations subjectives de la malade, que sur la constatation directe des signes physiques.

Diagnostic différentiel. — La *métrite* a précédé ou accompagne ordinairement la salpingo-ovarite et donne lieu à des symptômes similaires, d'autant plus qu'elle provoque souvent une répercussion congestive et douloureuse sur la trompe. A un examen trop sommaire, on pourrait donc supposer à tort ou méconnaître l'existence de l'annexite. Dans la métrite, lorsqu'elle est aiguë, la douleur est quelquefois *subite* et intense, au point de simuler la rupture d'une

(1) Hartmann, *Soc. d'obst., de gynéc. et de péd.*, 2 févr. 1900.

poche ou la torsion d'un pédicule ; cependant, elle est plus médiane, plus localisée sur le corps et le fond de l'utérus. L'écoulement cervical a ses caractères propres et peut être constaté directement. Les règles, en cas d'endométrite chronique du corps, sont généralement plus abondantes, avancent et traînent. L'utérus est mobile et les culs-de-sac libres. S'il n'en est pas ainsi, il est probable que la métrite est compliquée de lésions annexielles.

La *rétrodéviation* et, en particulier, la rétroflexion, peut induire en erreur au simple toucher. Si elle est mobile, la réduction préalable permet d'explorer plus soigneusement les culs-de-sac et de s'assurer de leur vacuité. Si elle est adhérente, il est bien probable que les annexes ont été enflammées antérieurement ou le sont encore, et que la déviation est secondaire à leur lésion.

C'est dans ces cas spécialement que le signe de la rétrodéviation utérine indiqué par Le Dentu fournit des renseignements précieux. Ce signe consiste dans la constatation, au fond du cul-de-sac postérieur du vagin, de la crête médiane et verticale qui normalement fait relief sur la face postérieure de l'utérus. Pour qui en a l'habitude, la recherche de cette crête est des plus simples.

Le *prolapsus simple des annexes* peut s'observer dans le relâchement pelvien général et on peut les atteindre facilement à travers le cul-de-sac postérieur ou latéral du vagin. Mais, en pareil cas, elles ne sont pas douloureuses au toucher, bien que parfois sensibles du fait de l'état congestif qu'entraîne leur déplacement : elles sont mobiles, réductibles, et ont conservé leur forme et leur volume. Douloureuses, elles sont sans doute le siège d'un processus inflammatoire.

De petits *fibromes* sous-péritonéaux de la paroi postérieure de l'utérus, parfois sensibles à la pression, peuvent faire saillie dans le cul-de-sac postérieur ou le ligament large et en imposer pour une annexite. Mais la tumeur est plus sphérique et plus régulière, sa consistance plus également ferme. La pression n'éveille pas une douleur aussi vive, non plus que la marche et la fatigue. L'histoire de la maladie est différente. Il peut y avoir aussi des troubles menstruels et des hémorragies, mais, en cas de fibrome, la cavité utérine est allongée, comme on peut s'en rendre compte par l'hystérométrie.

Dans l'*hématocèle rétro-utérine* ancienne, comme dans les annexites compliquées de pelvi-péritonite, l'utérus est immobilisé, repoussé en avant et le cul-de-sac de Douglas occupé par une masse dure. Le diagnostic se fera surtout par l'analyse rétrospective des symptômes, par le mode de début, dramatique dans l'hématocèle, avec ses douleurs violentes, lipothymiques, etc.

Les *entérocèles vaginales* peuvent devenir adhérentes et Doléris a attiré l'attention sur la confusion qui peut en être faite avec des annexes prolabées et malades. Outre que l'adhérence de l'entérocèle

permet un drainage plus facile et suffit parfois à amener la guérison.

Plus rarement, la rupture se fait dans la *vessie* (Pierre Delbet, Terrillon, Reverdin), ou à la fois dans la *vessie* et l'*intestin*; il en résulte de la pyurie, de l'irritation vésicale plutôt que de la cystite, des fistules interminables et une aggravation de l'état des malades. C'est surtout l'infection à streptocoques, dont la marche est ulcérative et rapide, qui prépare ces complications.

La *torsion du pédicule*, accident assez rare, a été observée par Bd. Sutton, Pierre Delbet, Legueu, Strogonoff, Warneck, Jacobs, etc. Hartmann (1) en a personnellement rencontré 14 cas et en a fait une étude particulière. La torsion, dit-il, porte sur la trompe seule (7 fois) ou sur la trompe et l'ovaire (5 fois), va généralement dans le sens des aiguilles d'une montre et s'est produite plus fréquemment à droite (10 fois) qu'à gauche (4 fois). Le nombre des tours varie de 1 à 4 et Rouffart a observé un cas de rupture complète.

La torsion est de pathogénie obscure et suppose un pédicule long et mince, une inégalité de traction, une mobilité particulière de la tumeur. Anatomiquement, il en résulte des hémorragies dans la cavité et dans les parois : les veines sont thrombosées, mais on peut trouver des artères encore perméables.

Cet accident se signale par des symptômes brusques et violents, simulant ceux de l'appendicite aiguë ou de l'occlusion intestinale, ou bien procède par crises successives ressemblant à des coliques néphrétiques. Dans tous les cas, il est suivi de phénomènes passagers de pelvi-péritonite et d'une augmentation plus ou moins appréciable du volume de la tumeur annexielle.

Rappelons enfin que le contenu des collections peut se transformer, comme nous l'avons vu ; qu'un hydro- ou un hématosalpinx peut devenir purulent et que, inversement, le pyosalpinx peut devenir hématique par ruptures vasculaires, ou hydrique par résorption des parties solides du pus ; enfin, que la stérilisation se produit naturellement, au bout d'un certain temps, dans les cavités closes.

Diagnostic. — Le diagnostic s'établit autant sur les commémoratifs, sur le mode de début et la marche de la maladie, sur les sensations subjectives de la malade, que sur la constatation directe des signes physiques.

Diagnostic différentiel. — La *métrite* a précédé ou accompagne ordinairement la salpingo-ovarite et donne lieu à des symptômes similaires, d'autant plus qu'elle provoque souvent une répercussion congestive et douloureuse sur la trompe. A un examen trop sommaire, on pourrait donc supposer à tort ou méconnaître l'existence de l'annexite. Dans la métrite, lorsqu'elle est aiguë, la douleur est quelquefois *subite* et intense, au point de simuler la rupture d'une

(1) Hartmann, *Soc. d'obst., de gynéc. et de péd.*, 2 févr. 1900.

poche ou la torsion d'un pédicule ; cependant, elle est plus médiane, plus localisée sur le corps et le fond de l'utérus. L'écoulement cervical a ses caractères propres et peut être constaté directement. Les règles, en cas d'endométrite chronique du corps, sont généralement plus abondantes, avancent et traînent. L'utérus est mobile et les culs-de-sac libres. S'il n'en est pas ainsi, il est probable que la métrite est compliquée de lésions annexielles.

La *rétrodéviation* et, en particulier, la rétroflexion, peut induire en erreur au simple toucher. Si elle est mobile, la réduction préalable permet d'explorer plus soigneusement les culs-de-sac et de s'assurer de leur vacuité. Si elle est adhérente, il est bien probable que les annexes ont été enflammées antérieurement ou le sont encore, et que la déviation est secondaire à leur lésion.

C'est dans ces cas spécialement que le signe de la rétrodéviation utérine indiqué par Le Dentu fournit des renseignements précieux. Ce signe consiste dans la constatation, au fond du cul-de-sac postérieur du vagin, de la crête médiane et verticale qui normalement fait relief sur la face postérieure de l'utérus. Pour qui en a l'habitude, la recherche de cette crête est des plus simples.

Le *prolapsus simple des annexes* peut s'observer dans le relâchement pelvien général et on peut les atteindre facilement à travers le cul-de-sac postérieur ou latéral du vagin. Mais, en pareil cas, elles ne sont pas douloureuses au toucher, bien que parfois sensibles du fait de l'état congestif qu'entraîne leur déplacement : elles sont mobiles, réductibles, et ont conservé leur forme et leur volume. Douloureuses, elles sont sans doute le siège d'un processus inflammatoire.

De petits *fibromes* sous-péritonéaux de la paroi postérieure de l'utérus, parfois sensibles à la pression, peuvent faire saillie dans le cul-de-sac postérieur ou le ligament large et en imposer pour une annexite. Mais la tumeur est plus sphérique et plus régulière, sa consistance plus également ferme. La pression n'éveille pas une douleur aussi vive, non plus que la marche et la fatigue. L'histoire de la maladie est différente. Il peut y avoir aussi des troubles menstruels et des hémorragies, mais, en cas de fibrome, la cavité utérine est allongée, comme on peut s'en rendre compte par l'hystérométrie.

Dans l'*hématocèle rétro-utérine* ancienne, comme dans les annexites compliquées de pelvi-péritonite, l'utérus est immobilisé, repoussé en avant et le cul-de-sac de Douglas occupé par une masse dure. Le diagnostic se fera surtout par l'analyse rétrospective des symptômes, par le mode de début, dramatique dans l'hématocèle, avec ses douleurs violentes, lipothymiques, etc.

Les *entérocèles vaginales* peuvent devenir adhérentes et Doléris a attiré l'attention sur la confusion qui peut en être faite avec des annexes prolabées et malades. Outre que l'adhérence de l'entérocèle

est souvent le fait d'une salpingite surajoutée, et que c'est là, d'ailleurs, une lésion rare, l'intestin prolabé a des caractères particuliers et il suffit généralement de songer à la possibilité d'une telle confusion pour l'éviter.

Il faut avoir fait prendre un lavement à la malade avant de procéder à l'examen, pour éviter l'erreur grossière qu'a causée parfois une accumulation de matières dures dans l'intestin. La confusion est possible encore entre un *petit kyste néoplasique* de l'ovaire ou du ligament large et la salpingite enkystée, l'hydrosalpinx en particulier. Cependant le kyste est une tumeur plus régulièrement lisse et sphérique, plus nettement fluctuante ; ses parois sont plus minces, elle a évolué silencieusement, sans poussées inflammatoires, et l'utérus conserve sa mobilité. Certains *kystes dermoïdes*, en raison de leur consistance inégale, de l'inflammation et de la douleur dont ils peuvent être le siège, peuvent très bien simuler une salpingo-ovarite purulente. Le diagnostic en est souvent fort délicat et requiert une interprétation judicieuse des signes observés et de l'allure de la maladie.

Les *phlegmons du ligament large* s'observent à la suite d'un accouchement ou d'un traumatisme septique, et leur évolution est rapide. Ils ne pourraient guère, d'ailleurs, être confondus qu'avec les gros abcès tubo-ovariques aboutissant à la paroi, en raison du plastron abdominal qui existe dans les deux cas. Les diverses localisations de la *cellulite* sont étudiées à part et la *paramétrite juxtacervicale* est ordinairement sous la dépendance d'une déchirure du col facilement reconnaissable.

La consistance pâteuse, œdémateuse, et la rapide disparition sont caractéristiques de l'*œdème aigu périlymphatique*. La douleur de la *psoïtis* est plus profonde, continue, irradiée à la hanche, et la cuisse se met en faible flexion parfois avec une légère rotation en dehors.

L'*appendicite* (1) peut être prise pour une salpingite, et inversement ; ou bien les deux affections peuvent coexister, et le diagnostic peut s'imposer à la période aiguë, avec fièvre et phénomènes de péritonite limitée ou étendue, ou à la période chronique, c'est-à-dire à froid et sans réaction péritonéale actuelle.

Dans le premier cas, et en dehors de la puerpéralité, le tableau de l'appendicite *aiguë*, avec sa triade douloureuse et sa réaction intense, peut être au complet et aussi net que chez l'homme. Mais il n'en est pas toujours ainsi et le diagnostic devient alors d'une grande difficulté, en même temps que de sa précision peut dépendre la vie de la malade. Voici à quelles nuances il est possible, d'après Bouilly, de discerner les deux affections. Dans l'*appendicite*, les phénomènes péritonitiques sont, d'emblée et dès le début, plus étendus et plus

(1) Voy. thèse de Barnsby, Paris, 1898.

graves, le ballonnement plus prononcé, la sensibilité abdominale plus grande, la douleur plus intense, bien que sans irradiations aussi lointaines. Les troubles digestifs sont plus marqués, les vomissements, bilieux, plus fréquents, plus abondants, la parésie intestinale plus absolue. Le faciès s'altère plus vite ; la température est plus élevée et reste haute plus longtemps. Après quelques jours, l'état est stationnaire ou s'aggrave, bien qu'il faille tenir compte des accalmies trompeuses qui surviennent parfois à la veille d'une mort rapide. Dans la *salpingite*, au début même violent succède bientôt une amélioration progressive. La douleur, moins vive, moins précisément localisée, s'irradie aux jambes, aux cuisses, etc., s'exaspère par le toucher vaginal. Enfin, la coexistence d'une métrite, la bilatéralité des lésions, seront en faveur de la salpingite.

Dans les *formes chroniques*, et en dehors des poussées aiguës, l'interrogatoire a une importance primordiale, car il renseigne sur le passé appendiculaire ou génital de la malade. Dans la salpingite, la douleur provoquée siège plus bas que le point de Mac Burney : elle est ordinairement bilatérale et intermittente à paroxysmes menstruels. En cas d'unilatéralité droite, il faut d'ailleurs toujours songer à l'appendicite (Routier). La douleur de celle-ci est continue, sans rapport appréciable avec la menstruation et coïncide avec des troubles digestifs plus caractérisés. A l'examen, la tumeur appendiculaire n'est jamais exclusivement pelvienne et elle est indépendante de l'utérus. Le toucher rectal peut donner d'utiles renseignements et on ne doit pas hésiter à recourir au chloroforme pour s'éclairer complètement.

En cas de coexistence des deux lésions, le diagnostic a pu être fait un certain nombre de fois : il est difficile, mais moins important que dans la forme aiguë, l'indication opératoire étant la même. Quelques chirurgiens pratiquent même systématiquement l'appendicectomie chaque fois qu'ils ont à enlever la trompe droite.

La douleur de la *névralgie lombo-abdominale* est superficielle avec points maxima au niveau de l'émergence des filets nerveux, et l'exploration pelvienne est négative.

La *névralgie ovarienne* est fréquente, en dehors de l'hystérie ou en relation avec elle : dans tous les cas, on devra rechercher les stigmates de la névrose, et la présence ou l'absence de lésions réellement constatées aideront à élucider ce diagnostic, souvent très délicat.

Quant aux phénomènes douloureux, graves et rebelles, auxquels on a donné le nom de *névralgies pelviennes*, qui semblent siéger dans l'utérus ou les ovaires, sans lésions bien définies, ce ne sont probablement que des névralgies symptomatiques de lésions réelles mais minimes, ou des douleurs de névrites impossibles à reconnaître.

Diagnostic des variétés bactériologiques. — On peut résumer

ainsi, d'après Howard A. Kelly, les caractères respectifs propres aux deux formes types de l'affection annexielle :

Salpingo-ovarite d'origine gonococcienne. — Le début est plus lent, précédé ordinairement de vulvo-vaginite, d'urétrite ou de cervicite blennorragique. La douleur est localisée à une ou aux deux régions annexielles, mais elle peut rester longtemps unilatérale. Après la fièvre du début, qui n'a pas dépassé 38°,5, rarement 39°, la maladie devient apyrétique au bout de quelques jours. Le pouls est accéléré, mais fort. Les crises ne durent guère que de cinq à quinze jours. La santé générale est peu altérée. On peut enfin retrouver des gonocoques dans les parties génitales externes ou chez le mari.

Salpingo-ovarite à streptocoques. — Début plus brusque, souvent avec frisson, après un accouchement, un avortement ou un traumatisme. Douleur plus généralisée et plus intense dans tout le bas-ventre. Phénomènes de péritonite plus marqués. Température pouvant atteindre et dépasser 40°. Pouls rapide et plus faible; faciès péritonéal. Crises durant jusqu'à deux, trois mois et plus. État général plus défectueux : anémie et faiblesse. Pas de gonocoques chez le mari.

Les autres variétés microbiennes ne donnent pas à la salpingo-ovarite de caractères bien spéciaux et évoluent suivant l'une ou l'autre des modalités précédentes. On peut cependant soupçonner la présence du colibacille dans les collections adhérentes à l'intestin ou en communication fistuleuse avec lui.

Diagnostic des formes anatomiques. — Lorsque le début a été insidieux, sans phase aiguë, que les douleurs annexielles apparaissent d'abord espacées, surtout menstruelles, sans jamais être très vives, sans fièvre, sans réaction péritonéale bien marquée, que, d'autre part, on trouve à l'examen, au lieu d'une grosse lésion, une trompe simplement allongée, sensible, mais souple, on peut conclure à la *salpingite catarrhale.*

La *salpingite purulente* ou la purulence secondaire d'une salpingite catarrhale se signale au contraire par un début plus ou moins dramatique, mais très net : la malade est obligée de s'aliter, il y a de la fièvre, des phénomènes de péritonite, une douleur plus vive et plus étendue, etc. Plus tard, les douleurs sont plus rapprochées et plus intenses ; il y a de la constipation, souvent de l'élévation de température le soir; les poussées subaiguës sont fréquentes; la santé générale et le faciès sont altérés. On peut souvent déceler l'origine streptococcique de l'infection. Enfin, l'examen révèle une tuméfaction plus sensible, plus volumineuse, adhérente, enveloppée de membranes péritonitiques, et dans laquelle il n'est pas toujours possible de différencier la trompe de l'ovaire.

La *salpingite parenchymateuse* se reconnaît à la consistance, aux bosselures de la trompe, à l'ancienneté de la lésion, au défaut de

rapport qu'il y a entre le volume des annexes et les manifestations douloureuses.

Hydrosalpinx. — Il s'agit généralement d'une tumeur ancienne, latérale ou postéro-latérale, indépendante de l'ovaire, unique ou coexistant avec une forme suppurée de l'autre côté, peu douloureuse, à parois minces, et dans laquelle la fluctuation est perceptible. Landau considère comme pathognomonique la sensation de ressort que donne au doigt l'utérus repoussé en arrière et reprenant brusquement sa place dès que cesse la pression, comme si on l'appuyait sur un coussin plein d'air ou d'eau.

Pyosalpinx. — L'utérus est immobilisé; la tumeur, fixée aussi par des adhérences, est latérale et ordinairement bilatérale. En raison de la coque membraneuse épaisse, souvent comme ligneuse, qui la recouvre, la fluctuation n'est pas toujours perceptible, si ce n'est quelquefois par le rectum, ou par le vagin en cas de grosses collections.

Les culs-de-sac vaginaux sont plus ou moins effacés et ont perdu leur souplesse. Il peut y avoir de la pyométrorrhée intermittente. La santé générale est plus altérée que dans le cas précédent; cependant, de vieux pyosalpinx stérilisés peuvent être indolents et étonnamment bien tolérés.

Hématosalpinx. — Le début en est brusque, et nous verrons, à propos de la grossesse ectopique, quelle en est la marche ordinaire. Ses signes plus particuliers sont l'indolence et l'augmentation de volume au moment des règles. Dans les formes secondaires, indépendantes de la grossesse tubaire, le diagnostic n'est pas toujours facile, d'autant qu'elles sont liées à une salpingite préexistante; cependant, Landau estime que la consistance kystique est plus en faveur d'une collection purement sanguine. On pourra, en outre, soupçonner la transformation hématique d'une collection antérieure si l'on a assisté aux incidents assez caractéristiques de la torsion du pédicule.

Ovarite kystique. — Les troubles menstruels sont plus accentués et se manifestent sous forme de dysménorrhée souvent très douloureuse, de ménorragies et d'hémorragies intarissables (Tait). La douleur, constante, siège sur une ligne allant de l'épine iliaque antéro-supérieure à la symphyse, à trois doigts au-dessus de l'arcade (Bouilly). A l'exploration, on trouve, séparé de l'utérus par un sillon, un ovaire bosselé, marronné, gros comme une noix ou même une mandarine, libre ou fixé par des adhérences. Cette exploration est généralement très douloureuse.

Ovarite purulente. — On peut soupçonner un abcès de l'ovaire lorsqu'il y a eu une infection à streptocoques, ou une maladie générale, lorsque la tuméfaction, arrondie, bien limitée, recouverte d'une épaisse coque de fausses membranes, semble développée entre les feuillets du ligament large, ou remonte jusque vers l'épine iliaque antéro-supérieure.

Pronostic.— Il n'y a guère que les formes suppurées de la salpingo-ovarite qui mettent directement en danger la vie des malades, soit par rupture dans le péritoine, soit par septicémie chronique, soit même par effusion directe et sans rupture du pus à travers l'ostium abdominal, ainsi que Gosset et Mouchotte en ont récemment cité un exemple (1). L. Tait évalue à 50 p. 100 et Pierre Delbet à 33 p. 100 seulement la mortalité dans ces cas. Mais il est bon de dire que les chances de rupture sont assez rares, car, d'une part, les grosses collections sont les moins communes, et la grande séreuse est, par ailleurs, protégée par des adhérences. Les suppurations ouvertes, si le drainage rapide n'est pas assuré, exposent à la septicémie chronique. L'ouverture spontanée par le vagin est la moins défavorable à ce point de vue. Les autres formes sont de beaucoup moins graves, quant à la vie des malades : la salpingite catarrhale est susceptible de guérison spontanée ou après guérison de la métrite causale. La rupture d'une collection kystique non suppurée de la trompe ou de l'ovaire dans le péritoine est relativement bien tolérée.

Mais, absolument, on peut dire que c'est une affection grave en raison des poussées successives qui étendent les lésions, de leur peu de tendance à rétrocéder, des douleurs qu'elles comportent et qui font des malades, encore pleines de jeunesse, de véritables invalides, en raison du retentissement profond qu'elle exerce sur l'état nerveux et le moral, de la stérilité dont elle est une cause ordinaire et des moins curables et des dangers d'avortement, d'infection puerpérale et de mort en cas d'une grossesse éventuelle. A ces divers points de vue, chaque forme comporte une formule particulière de pronostic.

Traitement des salpingo-ovarites. — Le **traitement prophylactique** se résume en deux mots : asepsie rigoureuse dans tout incident ou événement obstétrical ou opératoire. Traitement précoce et judicieux de toute métrite.

Une fois constituée, la salpingo-ovarite requiert un traitement dont le choix constitue certainement un des problèmes les plus complexes et les plus délicats que puisse poser la chirurgie. La multitude et la diversité des moyens proposés, l'importance des discussions scientifiques soulevées à son sujet en sont le témoignage ; et ce n'est que par un sage éclectisme, non d'après un parti-pris systématique, qu'il peut être judicieusement résolu. Pendant longtemps, le traitement s'est borné à l'expectation, plus ou moins aidée de quelques moyens médicaux, et de l'ouverture des collections qui venaient s'offrir au bistouri.

L. Tait ayant fait, en 1872, sa première salpingectomie, les chirurgiens suivirent son exemple et la laparotomie abdominale fut la voie désormais suivie pour atteindre les lésions et extirper les organes.

(1) Gosset et Mouchotte, *Ann. de gynéc. et d'obst.*, nov. 1900.

En 1887, Péan, craignant l'infection de la séreuse et visant le large drainage de la caivté pelvienne, proposa d'enlever d'abord la *bonde*, c'est-à-dire de faire la castration utérine. Segond, à partir de février 1891, se fait le champion de l'hystérectomie vaginale qui rallie, un peu partout, bon nombre de partisans et se voit glorieusement consacrée au Congrès de Bruxelles, en 1892. Cependant, la laparotomie conserve ses fidèles, en Amérique surtout où, à la suite de Polk, elle aboutit à l'hystérectomie abdominale totale qui tend aujourd'hui à se substituer, dans les cas graves, aux deux autres méthodes.

Mais, à côté des opérations radicales, naissaient ou renaissaient une foule de procédés tendant, soit à atteindre les lésions sans ouvrir la grande séreuse, soit à donner issue aux produits inflammatoires, sans supprimer l'organe ou même en restaurant sa fonction. Tels sont les divers procédés d'incision ou de cœliotomie vaginale ou abdominale permettant l'exploration des annexes et leur traitement adapté à chaque cas, mais visant, autant que possible, leur conservation. On peut même dire que, sous la double influence d'un esprit chirurgical plus sain et de la notion plus parfaite des lésions annexielles et de leur histoire, les méthodes conservatrices gagnent chaque jour des partisans.

Nous allons passer en revue les principales méthodes de traitement en soulignant leurs avantages et leurs inconvénients respectifs, et nous indiquerons ensuite à quels cas elles sont spécialement applicables.

Traitement médical et indirect. — *A la période aiguë*, et même lors des poussées subaiguës qui marquent l'évolution des salpingo-ovarites, il est plus prudent de s'abstenir de toute intervention active. On conseillera le repos absolu, la glace sur l'hypogastre, les émissions sanguines, les vésicatoires, qui, malgré les critiques dont ils ont été l'objet, rendent, au moins au point de vue de la sédation de la douleur, d'incontestables services; les onctions mercurielles et belladonées, l'opium et ses dérivés par le rectum, etc. Les injections vaginales très chaudes, si précieuses contre les métrites, sont, à cette période, souvent mal tolérées et même dangereuses (Sänger) ; il vaut mieux leur substituer un pansement vaginal à demeure et de simples lavages vulvaires.

On n'aura la main forcée que dans les cas de suppuration à marche rapide et état général grave, comme il arrive dans certaines infections à streptocoques, et alors l'incision au point le plus favorable sera, comme nous le verrons, la ressource d'urgence et, assez souvent, pourra tenir lieu de traitement définitif.

Après l'apaisement des accidents aigus, on voit ce qu'il en reste et sous quelle forme va évoluer la lésion devenue chronique. On doit encore, au moins à titre d'essai, et pendant un certain temps, recourir au traitement médical ou indirect, conseiller les injections prolongées et très chaudes, les douches rectales d'Hegar, les pointes de

feu, les vésicatoires volants, au moins contre l'élément douleur, le tamponnement dialyseur du vagin à la glycérine, la columnisation au moyen de tampons médicamenteux serrés, la compression élastique de Wernitz, au moyen d'un sac de menu plomb, le traitement hydro-minéral, qui ne convient qu'à certains cas à évolution fibreuse et dont le choix est subordonné à l'état général autant qu'à la forme locale de la lésion, etc.

Le *massage* bimanuel est utile contre les adhérences, les résidus tardifs d'une inflammation éteinte ; cependant l'école de Thüre-Brandt en a sensiblement étendu les indications. C'est ainsi qu'on le conseille dans les formes parenchymateuses et dans les collections tubaires encore perméables et même purulentes qu'on arriverait à *exprimer* par la cavité utérine. Kelly (1) en décrit les indications et la technique. Mais il faut, croyons-nous, une grande expérience de cette méthode pour l'appliquer d'une façon utile et inoffensive et nous ne saurions la conseiller aussi généralement.

Il en est de même de l'*électrolyse intra-utérine*, de l'*électricité faradique*, des *séances répétées de redressement*, tous moyens qui peuvent avoir leur utilité dans des cas bien déterminés et rares, mais dangereux au voisinage d'une collection virulente. Le *cathétérisme des trompes*, proposé dès 1849 par Tyler Smith, aurait été réalisé par Frankenhauer, Duncan, Hildebrand, Boursier, etc. Martin doute de la réalité de ces faits et croirait plutôt à une perforation utérine. Il est certain que, en raison de l'exiguïté de l'ostium utérin normal, de la coudure et de l'obstruction si fréquentes de l'isthme enflammé, il faut admettre une disposition bien exceptionnelle pour qu'une sonde quelconque puisse pénétrer dans le conduit tubaire. Ce moyen est donc à rejeter comme trop exceptionnellement applicable, aveugle et dangereux.

Bien différent est le *traitement intra-utérin*, et particulièrement la *dilatation* suivie du *drainage* et complétée ou non par le *curettage* et l'*excision du col*. La dilatation doit être progressive, lente, commencée à la laminaire, continuée à l'éponge préparée (Le Dentu) cylindrique et non conique, et prolongée pendant cinq, huit, dix jours, si la malade la tolère. Dans le cas contraire, on pourra la compléter ou même la faire extemporanément sous le chloroforme à l'aide de bougies dilatatrices ; mais alors, il faudra prolonger davantage le tamponnement et le drainage intra-utérins. Le *curettage* peut être alors pratiqué comme moyen complémentaire. Il offre l'avantage de supprimer l'endométrite causale, de réveiller la contractilité de l'utérus et peut-être aussi des trompes. De même l'*excision du col*, en cas d'hypertrophie et de cervicite, provoque l'involution de tout l'appareil utéro-annexiel et peut faire cesser les poussées paramé-

(1) Howard A. Kelly, Operative Gynecology, 1898, t. II, p. 222.

tritiques ou ovariennes (Bouilly). Mais la dilatation est l'élément primordial, nécessaire et souvent suffisant, du traitement.

On en complète l'effet en drainant pendant plusieurs jours la cavité utérine au moyen d'une lanière de gaze imprégnée de glycérine créosotée, ichtyolée, etc., renouvelée chaque jour. Comment agit la dilatation? La principale modification qu'elle imprime à l'utérus est un ramollissement de toute l'épaisseur de sa paroi, depuis le col jusqu'au fond et aux angles. C'est pourquoi il est indispensable de dilater très largement et avec des éponges cylindriques. Cet assouplissement de la paroi fait ainsi disparaître la rigidité et l'occlusion de l'orifice tubaire (Doléris, Le Dentu). Pour Landau, elle agit en rectifiant la cavité utérine et en facilitant ainsi le drainage des trompes. Poullet, Walton attribuent au curettage, qui désobstrue les cornes utérines, le maximum d'effet. Pour d'autres, les antiseptiques dont sont imprégnées les éponges et la gaze seraient absorbés par les lymphatiques et véhiculés jusque dans le foyer inflammatoire.

Quoi qu'il en soit, cette méthode a donné à ses initiateurs : Walton, Poullet, Doléris, Gottschalk, à nous-mêmes et à bien d'autres, des résultats inespérés. Que ce soit par évacuation directe ou par une sorte de drainage capillaire, nous avons vu maintes fois les éponges largement imbibées de liquide, parfois hématique ou même purulent, et de grosses tuméfactions disparaître, comme fondues, en quelques jours. Ce traitement peut sans doute n'être pas définitivement curatif, mais, aseptiquement conduit, il est inoffensif, il guérit souvent la métrite, cause permanente des poussées annexielles, et peut suffire à la cure de celles-ci. On est donc autorisé à l'employer comme moyen d'essai et d'attente, en dehors des phases aiguës, au moins dans les cas de salpingites profluentes, d'infections récentes catarrhales, de poussées répétées du côté de l'ovaire et même contre les exsudats anciens dont il facilite la résorption.

Traitement direct. — La salpingo-ovarite ayant été reconnue incurable par le traitement *indirect*, il faut se résigner à l'aborder *directement* par le moyen le moins dangereux et en même temps le plus efficace, et nous entrons ici dans le traitement chirurgical proprement dit. Il est peu de questions aussi complexes, qui aient donné lieu à plus de discussions et de publications, qui aient autant stimulé l'ingéniosité et la hardiesse opératoires. Aujourd'hui, après de multiples oscillations entre le traitement d'attente et le traitement actif, entre la salpingectomie abdominale et l'hystérectomie vaginale, entre les méthodes radicales et les procédés conservateurs, beaucoup de chirurgiens sont arrivés à faire abstraction de toute conception systématique et absolue, à poser des indications opératoires et conservatrices appropriées autant que possible à chaque cas particulier.

Le Congrès de Genève, de 1896, grâce aux communications dont

il a été l'occasion, grâce surtout au rapport si remarquable et si lucide de Bouilly, a dissipé définitivement l'obscurité qui planait encore sur la question.

A. ***Opérations extrapéritonéales.*** — Cette dénomination est légitimée par ce fait que, dans ces interventions, on s'attaque à des foyers purulents adhérents et exclus en quelque sorte de la séreuse abdominale.

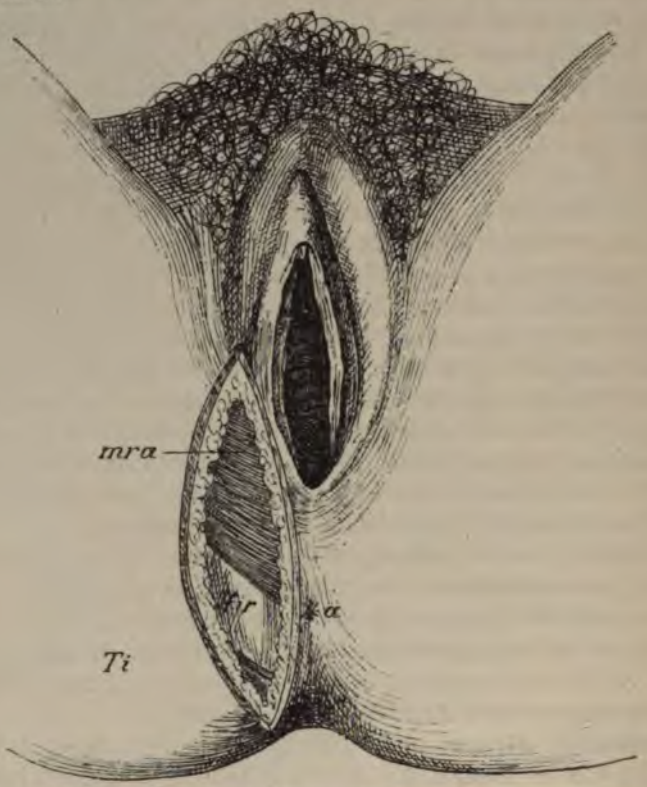

Fig. 207. — Périnéotomie verticale (Hegar et Sänger). — *a*, anus; *mra*, muscle releveur de l'anus; *Ti*, tubérosité ischiatique; *Fir*, fosse ischio-rectale.

On aborde les lésions par des voies diverses, les unes exceptionnelles, les autres habituelles. Les premières sont :

a. Voie rectale. — Byford, en 1886, ayant eu à traiter une annexite suppurée ouverte dans le rectum, dilata l'anus et la fistule, cautérisa la poche et obtint la guérison. Ce succès le poussa à généraliser cette méthode. Mais il n'a pas rencontré beaucoup d'imitateurs et on ne saurait préconiser comme mode de traitement ce qui est, avec raison, considéré comme un incident fâcheux dans l'évolution des annexites.

b. Voie périnéale. — La *périnéotomie verticale* (fig. 207), conseillée

par Sänger, ne diffère de celle d'Hegar que par sa plus grande étendue. L'incision commence en dehors et au niveau du tiers postérieur de la grande lèvre et se termine à 2 centimètres de la pointe du coccyx. Elle permet d'atteindre le foyer en traversant la fosse ischio-rectale et le releveur.

La *périnéotomie transversale* (fig. 208), indiquée par O. Zuckerkandl en 1889, employée par Willems (Congrès de Bruxelles), ouvre les tissus d'une tubérosité ischiatique à l'autre et donne un large accès vers le cul-de-sac de Douglas par le dédoublement de la cloison recto-vaginale.

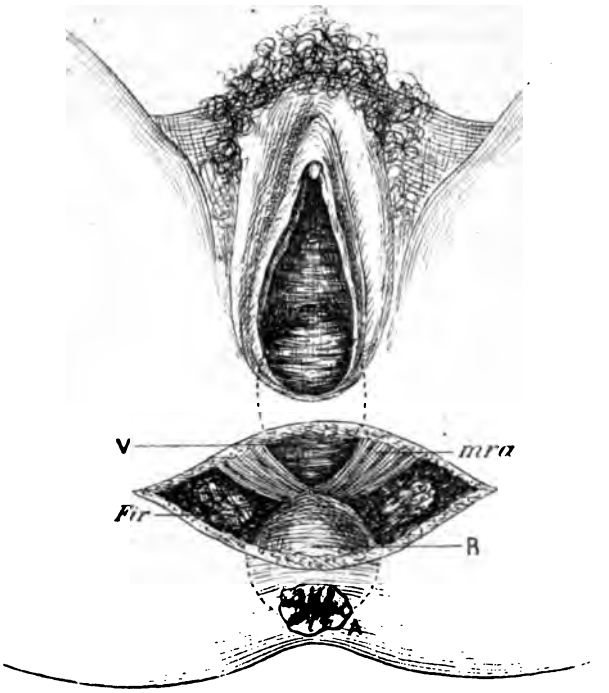

Fig. 208. — Périnéotomie transversale (O. Zuckerkandl). — V, vagin; A, anus; R, rectum; *mra*, muscle releveur de l'anus; *Fir*, fosse ischio-rectale.

c. La voie sacrée, avec ou sans résection, temporaire ou définitive, du sacrum, telle qu'elle a été suivie pour l'extirpation de l'utérus cancéreux, donne beaucoup de jour et pourrait convenir aux collections voisines de l'échancrure sciatique (Pierre Delbet). Elle a été adoptée par Wiedow en 1889; mais elle est généralement condamnée comme trop audacieuse (Sänger) et causant de trop grands délabrements (Doyen).

d. Voie parapéritonéale. — *Incision ou laparotomie sous-péritonéale*. — Pozzi avait appelé sur cette voie l'attention de la Société de chirurgie, en 1886. Bardenheuer, l'année suivante, tenta de la généraliser. Picqué et d'autres l'ont employée en diverses circonstances. L'incision, parallèle au ligament de Fallope, de 8 à 10 centimètres de longueur, est à peu près celle de la ligature de l'iliaque externe. Après section couche par couche des tissus, on décolle et récline le péritoine, puis on aborde la collection et on l'ouvre avec le doigt ou la sonde cannelée. Cette méthode, de choix pour certaines collections

du tissu cellulaire, n'a, depuis les progrès de la laparotomie, que des indications exceptionnelles pour le traitement des annexites. Elle n'est recommandable que dans certains cas de pyosalpinx accompagnés d'un état général grave et inaccessibles par le vagin.

e. Nous signalerons simplement les voies HYPOGASTRIQUE, ILIAQUE, INGUINALE, FESSIÈRE, comme sollicitant le bistouri dans les cas exceptionnels où le pus viendrait faire saillie en ces régions. Mais il s'agit alors de suppurations pelviennes complexes plutôt que de salpingo-ovarites proprement dites.

f. VOIE VAGINALE. — C'est celle qui se prête le mieux aux simples évacuations et qui, pour d'autres opérations, radicales ou conservatrices, associée ou non à l'hystérectomie, permet de faire face à un grand nombre d'indications.

1° La *ponction*, *simple* ou suivie de lavages et de drainage, est généralement condamnée comme dangereuse pour l'intestin ou insuffisante à assurer l'évacuation et la guérison (Pozzi, Segond, Bouilly). Cependant, elle a donné à Simpson, Vulliet, More Madden, à nous-mêmes, d'incontestables succès (1). Elle peut très bien suffire, unique ou renouvelée, à la guérison de l'hydrosalpinx (Landau) et même de certaines suppurations enkystées à évolution aiguë.

2° L'*incision* complète ordinairement la ponction et l'association des deux constitue la méthode dite *de Laroyenne*. L'incision simple, sans ponction préalable, est une vieille méthode qui était familière à Velpeau (1830), Chassaignac, Récamier et Bourdon, Demarquay, Nonat, Barnes, Simpson, etc., et s'employait dans tous les cas de collection saillant dans le vagin. Délaissée depuis l'avènement de la chirurgie abdominale, elle a été réhabilitée et généralisée dès 1886 pour le traitement des collections enkystées de la trompe et de l'ovaire par l'École chirurgicale de Lyon, sous l'impulsion de Laroyenne. Sous son inspiration, de nombreux travaux ont été publiés par Blanc, Goullioud, Vincent, La Bonnardière, Condamin, etc. Le Congrès de Genève lui a donné sa consécration par la bouche de ses rapporteurs : Bouilly, Kelly, Sänger, Henrotin, et des orateurs tels que Doléris, Léopold, Mangin, Goullioud, Adenot, etc. Enfin, plus récemment, Monod (4 mai 1898), rapportant à la Société de chirurgie vingt-cinq opérations personnelles, a démontré de nouveau l'utilité de cette opération dans les collections suppurées unilatérales de la trompe, même haut placées; en outre, deux cas de suppuration bilatérale ont été heureusement traités par lui de cette manière. Cette communication laissait en défiance Quénu, Ricard, Pozzi, Richelot, Potherat, etc., sinon sur la bénignité, au moins sur l'efficacité définitive de l'intervention, et ils ne l'acceptaient qu'avec restriction. Mais Tuffier, Chaput, Hartmann, Picqué rappelaient les succès qu'ils lui doivent

(1) LE DENTU, *Gaz. des hôpitaux*, 1892.



et Le Dentu et Bouilly n'ont pas varié sur l'appréciation qu'ils en ont déjà portée en 1892 et 1900. Au dernier Congrès, il en a été peu question : cependant Hartmann a rapporté 16 nouveaux cas avec 12 guérisons.

La *méthode de Laroyenne* consiste essentiellement dans la ponction, au moyen d'un trocart spécial (fig. 209), suivie d'une incision faite avec un métrotome. La canule adaptée au trocart est fendue sur sa longueur dans sa moitié supérieure et sert comme une sonde cannelée. Sur l'index gauche servant de guide, on enfonce le trocart dans la tuméfaction, en suivant la paroi interne ; lorsqu'il a pénétré dans la poche, on le retire en laissant en place la canule qui sert de guide au métrotome. Celui-ci glissant sur la canule est introduit fermé, puis, après avoir retiré la canule, on ramène le métrotome au dehors en l'ouvrant. La poche et la muqueuse vaginale se trouvent ainsi largement débridées. Avec le doigt on recherche alors et on ouvre, s'il y a lieu, les poches secondaires. Une éponge fine est placée dans l'ouverture et remplacée, au bout de vingt-quatre heures, par un tube de verre, un gros drain en croix ou le double drain à pavillon de Vincent.

Fig. 209. — Trocart de Laroyenne.

Pozzi, Reverdin, Segond, Doyen, ont depuis longtemps signalé l'inutilité et même le danger de l'instrument de Laroyenne, et tous les chirurgiens pratiquent plus volontiers l'incision transversale franche et sans ponction, au bistouri ou aux ciseaux. Il est inutile d'inciser en deux opérations séparées comme le conseillent Hegar et Wiedow, et même de suturer la poche à l'incision vaginale avant de l'ouvrir. Chaput se sert d'une pince-trocart ; Kelly, de ciseaux pointus (fig. 210) avec lesquels il ponctionne d'abord et qu'il ouvre pour dilater l'ouverture. Battey a conseillé l'incision longitudinale et interligamentaire. L'incision antérieure n'est que rarement indiquée. Les uns font un lavage et des irrigations antiseptiques quotidiennes (Vincent, Picqué, etc.) ; d'autres vont jusqu'à curetter la poche (Byford, Munde, Kelly) ; le lavage nous semble inutile et le curettage dangereux.

Quels que soient les détails de technique, les seuls préceptes à retenir, dit Bouilly, sont que l'incision doit toujours être placée dans le cul-de-sac postérieur, même quand il s'agit d'une collection latérale, et ne pas dépasser 3 à 4 centimètres d'étendue transversale ; que l'ouverture de la collection doit être aussi large que possible et souvent complétée par l'introduction du doigt ou d'un instrument dilatateur et qu'elle doit être suivie d'un drainage longtemps main-

tenu en place et assuré au moyen d'un tube en T. C'est le drainage qui assure la guérison et prévient la formation des fistules. Vincent, dans sa large pratique de la colpotomie, n'a jamais eu de guérisons durables.

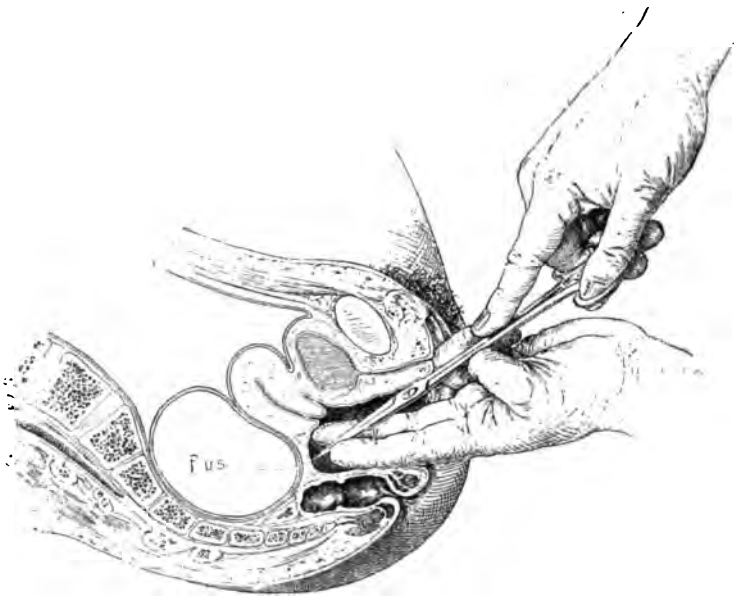

Fig. 210. — Ponction d'une collection rétro-utérine au moyen des ciseaux de Kelly (d'après Howard A. Kelly).

Les *dangers de l'opération* sont : l'*hémorragie*, la *blessure de l'intestin* et la *péritonite septique*. La vessie et l'uretère sont hors d'atteinte si l'on se guide sur la paroi postérieure de l'utérus. Ces accidents sont évitables si l'on a fait une exploration préalable suffisante et si l'on procède couche par couche en se guidant avec le doigt. Ses *avantages* principaux sont la bénignité, la facilité d'exécution, l'absence de choc, la guérison rapide et la convalescence tranquille, le drainage plus parfait, et, par suite, les chances moindres d'infection, l'absence de cicatrice abdominale, la possibilité souvent constatée de grossesses ultérieures (Goullioud, Doléris, Isaac, Fraipont, Jacobs, etc.). Enfin, elle est maintes fois définitivement curative ; les observations de guérison complète ne se comptent plus.

Indications. — L'incision vaginale est l'opération de choix dans les suppurations *aiguës* de la trompe ou de l'ovaire s'accompagnant d'un état général grave et dans lesquelles la friabilité de l'utérus et surtout la grande virulence du pus contre-indiquent l'hystérectomie vaginale ou la laparotomie d'emblée (Bouilly, Richelot, Le Dentu, Mangin, etc.). Henrotin voudrait même qu'on la pratiquât dès que le diagnostic d'inflammation annexielle est posé. Elle rend l'hystérectomie vaginale plus bénigne si l'on se trouve obligé de la prati-

quer quand même ultérieurement. Dans les lésions *chroniques*, elle est indiquée surtout chez les femmes jeunes dans les cas d'hydrosalpinx, de pyosalpinx ou d'ovarite suppurée, lorsque la lésion est unilatérale, à condition que la poche soit adhérente à la muqueuse, et encore dans le cas de salpingite suppurée double, à condition que les deux poches suppurées soient accolées et peu élevées dans le bassin.

B. ***Opérations transpéritonéales.*** — Elles comprennent la colpocœliotomie vaginale, postérieure ou antérieure, l'hystérectomie vaginale et l'ovario-salpingectomie abdominale.

a. Cœliotomie vaginale (1). — Par ce terme ou par *colpocœliotomie*, on doit entendre l'ouverture du péritoine par le vagin. Il n'y a donc comme limite, entre cette opération et la précédente, que l'épaisseur de la séreuse, barrière bien fragile et que devaient franchir facilement les opérateurs familiers de la colpotomie. L'histoire des deux opérations repose à peu près sur les mêmes noms et, dans les statistiques ou les observations, il n'est pas toujours possible de faire la part de chacune : c'est ainsi que celle de Mignon (1878), portant sur 113 cas, ne comporte que deux cas d'excisions d'organes. Cependant l'*incision simple* ne prétend qu'à l'évacuation d'un foyer reconnu. La cœliotomie, plus compréhensive, ne préjuge pas toujours de la décision à prendre : elle permet de compléter rapidement le diagnostic, de reconnaître la nature des lésions, d'évacuer, sans contaminer le péritoine, une collection virulente et de se limiter à une *ovariotomie*, à une simple incision ou au drainage de poches péri-utérines, ou, au contraire, de pratiquer une excision unilatérale et de préparer l'hystérectomie, si celle-ci est jugée nécessaire.

Bien qu'elle ait été exécutée par Atlee en 1856 et par Battey en 1869, c'est Gaillard Thomas qui, après un premier succès en février 1870, posa les règles de l'opération. Les chirurgiens la pratiquèrent jusqu'au moment où la laparotomie antiseptique la remplaça dans leur pratique, puis elle fut reprise par Becker en 1882, Greig Smith, Byford, etc. En France, Péan, Terrillon, Bouilly, Segond en publiaient des observations isolées. Mais sa vraie renaissance, chez nous, date de 1893 et des efforts de l'École de Lyon. En Allemagne, elle compte de nombreux partisans : Chrobak, Martin, Landau, Mackenrodt, Dürhssen Sänger, etc. Le Congrès français de chirurgie de 1895, ceux de Genève et de Moscou ont révélé ses succès et les progrès qu'elle a réalisés au détriment de l'hystérectomie vaginale dans la pratique d'un grand nombre d'opérateurs, surtout en Amérique et en Allemagne.

La colpocœliotomie se fait par le cul-de-sac postérieur ou par le cul-de-sac antérieur.

Colpocœliotomie postérieure. — La voie postérieure est la plus

1 Voy. pour l'historique : Pichevin, *Sem. gynécol.*, 1897, p. 147 et 153, et thèse de Castello, Paris, 1897.

généralement suivie en France et en Amérique. L'opération consiste, dans un premier temps, à ouvrir le cul-de-sac comme pour l'hystérectomie vaginale, par une incision demi-circulaire ou transversale faite aux ciseaux ou au bistouri. G. Thomas, Byford, Lwoff, etc., font l'incision antéro-postérieure. Dans tous les cas, l'ouverture doit être assez large pour permettre de passer trois ou quatre doigts, dont le rôle est de détruire les adhérences, de reconnaître les annexes et de les amener dans le vagin ; on n'usera des pinces que discrètement pour cette manœuvre. Quelquefois il est nécessaire et possible de luxer l'utérus en arrière, ce qui facilite beaucoup l'exploration et le traitement ultérieur des organes malades. Ce traitement, variable avec la lésion constatée, va de la simple ponction d'un microkyste à la castration totale, en passant par l'ovario-salpingectomie et par la série des opérations conservatrices que nous énumérerons plus loin. Il est inutile ordinairement de suturer le péritoine et le vagin : on se contente de tamponner l'ouverture à la gaze iodoformée.

Colpocœliotomie antérieure. — D'origine plus récente, la colpocœliotomie antérieure avait été pratiquée par von Rabenau en 1886 pour fixer l'utérus rétrodévié ; mais ce n'est qu'en 1894 que Dürhssen l'érigea en méthode plus générale. Elle est pratiquée par la plupart des opérateurs allemands, Mackenrodt, Martin, Sänger, etc. En France, importée par Pichevin, elle a été adoptée par nous (1), par Duplay, Clado, Condamin.

Dürhssen faisait d'abord une incision transversale, analogue à celle de l'hystérectomie ; il l'a modifiée depuis lors et lui a ajouté une incision longitudinale. Mackenrodt fait l'incision longitudinale antérieure. C'est celle que nous avons adoptée, et voici comment nous procédons. L'incision commence à 2 centimètres en arrière du méat, descend sur la ligne médiane, jusqu'à un centimètre et demi environ de l'orifice externe du col et ne comprend que la paroi vaginale. On sépare, à droite et à gauche, le vagin de la vessie et on crée ainsi deux volets vaginaux. Ceci fait, on passe sous la vessie et on la sépare avec précaution de la face antérieure de l'utérus ; on ouvre le plus tôt possible le cul-de-sac péritonéal et on abaisse l'utérus, soit en accrochant sa face antérieure avec des pinces, soit au moyen de fils passés à travers sa paroi. Quand il n'y a pas d'adhérences sérieuses, quand les annexes ne sont pas trop volumineuses, on les amène facilement à l'extérieur, grâce à la bascule de l'utérus, et on peut alors aisément pratiquer sur elles soit une opération conservatrice, soit l'exérèse. Il est parfois utile, pour faciliter la descente et la luxation de l'utérus, de pratiquer la section médiane antérieure au moins sur la hauteur du col, sauf à suturer ensuite (Pichevin).

(1) Le Dentu, *Sem. gynécol.*, 1896, n° 3, et *Congrès de Bordeaux*, 1895. — Pichevin, *Sem. gynécol.*, 1896, p. 145 et 153, et *Congrès de Moscou*, 1897.

On a reproché à la cœliotomie en général d'exposer aux lésions de voisinage et à l'hémorragie, de donner peu de jour et de rendre ainsi difficile la ligature des pédicules. Goullioud, Picqué, Bouilly se sont trouvés aux prises avec ces difficultés. Goullioud et Condamin ont même proposé l'*ovario-salpingotripsie* pour les cas où les annexes, trop friables ou trop adhérentes, ne pouvaient être régulièrement saisies et liées. On peut, cependant, par la conduite méthodique de l'opération et le choix judicieux des cas, éluder ces inconvénients. La cœliotomie antérieure, en particulier, qui rend plus facile la luxation de l'utérus, permet aisément l'exploration des cornes utérines, des annexes et même de tout le bassin. Le choix de la direction à suivre, antérieure ou postérieure, est d'ailleurs commandé avant tout par le siège des lésions.

C'est une opération conservatrice par excellence et, à ce titre, on peut l'opposer à la laparotomie, comme moins grave, plus volontiers acceptée par les malades, dans les cas de prolapsus ou de petites lésions ou tumeurs des ovaires, dans les annexites uni ou bilatérales peu volumineuses, peu adhérentes, assez bas situées, et chez les femmes jeunes. On aura d'ailleurs toujours la ressource, dans les cas plus complexes, de terminer par l'hystérectomie. Martin, sur 471 opérées, n'a eu que 4 morts.

b. Hystérectomie vaginale. — De même que l'incision avait engendré la cœliotomie, celle-ci devait donner naissance à l'hystérectomie vaginale et c'est Péan qui en fut le parrain. L'*opération de Péan* (1), pratiquée pour la première fois, et de propos délibéré, le 12 décembre 1887, a trouvé dans Segond un éloquent apôtre. On sait avec quelle conviction et quel succès il l'a propagée et défendue. Lors de sa première communication, en février 1891, Terrier, Pozzi et d'autres montrèrent de la résistance et ne firent, plus tard, que peu de concessions; mais la cause gagnait cependant du terrain, non seulement en France, où Quénu et Doyen perfectionnaient singulièrement la technique et où tous les chirurgiens lui accordaient sinon une confiance absolue, au moins la concession d'un essai temporaire, mais en Belgique, avec Jacobs, Rouffart, Rochet, Debaisieux; en Italie, avec Bastianelli, Acconci, Ruggi; Landau, en Allemagne; Treub en Hollande, Iversen à Copenhague, etc. Le Congrès de Bruxelles, avec le remarquable rapport de Segond et les discussions suivantes, en marquaient l'apogée. La thèse de Lafourcade en 1893, puis celle de Baudron, en 1894, donnaient le niveau exact et la portée de l'opération. Mais bientôt le Congrès de Genève atténue quelque peu son éclat en révélant, d'une part, que bon nombre d'opérateurs avaient obtenu des guérisons et comptaient des grossesses après la simple incision ou la cœliotomie et, d'autre part, que l'hystérectomie abdominale, encore à

1 Péan, *Bull. de l'Acad. de méd.*, 1890; *Congrès de Berlin*, 1890.

son aurore, ralliait déjà un bon nombre de laparotomistes un moment entraînés vers la voie vaginale. Depuis lors, les défections se sont multipliées, ou plutôt, on s'est efforcé de devenir plus éclectique et plus conservateur. Telle est la double note qui domine aujourd'hui dans le concert chirurgical, et tel est le principe qui nous a toujours guidés dans le choix de la méthode à suivre.

Manuel opératoire. — Au milieu d'un nombre infini de variantes de détail, trois procédés types dominent la technique de l'hystérectomie vaginale pour lésions des annexes : ce sont ceux de Péan-Segond, de Müller-Quénu et de Doyen.

Fig. 211. — Forcipressure, en deux temps, des ligaments larges avec renversement de l'utérus (Péan).

a. *Procédé de Péan* (fig. 211). — Les premiers temps sont les mêmes que dans l'hystérectomie pour fibromes : incision circulaire du col, puis dénudation, avec les doigts ou le bord mousse d'un écarteur, des faces antérieure et postérieure dont il ne faut pas perdre le contact afin de ne pas intéresser la vessie ou le rectum. On ouvre alors soit les culs-de-sac du péritoine, soit une poche purulente ; quelquefois même, on peut énucléer tout l'organe des fausses membranes qui l'en-

tourent sans ouvrir la séreuse. Mais, le plus souvent, on doit procéder au *morcellement* après *hémostase préventive* des ligaments larges, de la manière suivante : morcellement par incisions transversales, précédé de l'hémostase préventive, tel est le principe de l'opération qui procède par étapes successives comprenant quatre temps : 1° libération des faces antérieure et postérieure de l'utérus; 2° pincement, puis section, au ras de l'utérus, de la portion correspondante des ligaments larges ; 3° section bilatérale de l'organe, de manière à diviser en deux valves, antérieure et postérieure, la fraction d'utérus libérée par les deux manœuvres précédentes; 4° excision transver-

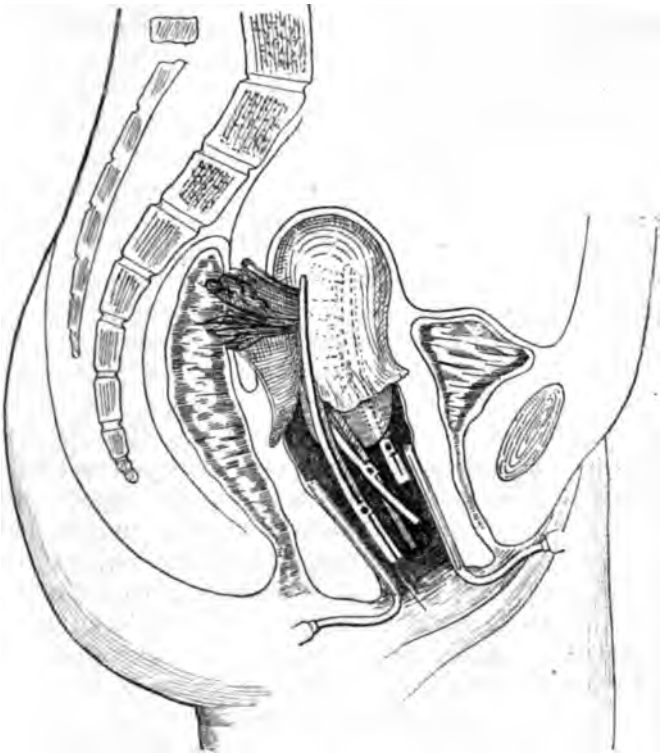

Fig. 212. — Forcipressure, *in situ*, des ligaments larges (Péan).

sale de ces deux valves après avoir saisi les tissus, au moyen de deux pinces à traction, au-dessus de la ligne de section. On arrive ainsi à réaliser peu à peu l'ablation totale de l'organe sans perdre de sang et en voyant toujours ce qu'on fait (fig. 212).

Segond (1) ajoute à l'incision circulaire du vagin deux petites incisions verticales qui donnent plus de jour ; puis, dans les cas diffi-

1 Paul Segond, *Soc. de chirurgie*, 1891 ; thèse de Barbron, Paris, 1894, etc.

ciles, après avoir excisé les deux valves du col, il tente l'incision médiane à la manière de Doyen, ou pratique l'*évidement central conoïde sans hémostase préventive* autre que celle de la base des ligaments larges déjà réalisée. Cet évidement consiste dans la résection successive de petits cônes à base inférieure taillés de part et d'autre de l'incision médiane. L'utérus ainsi diminué s'abaisse sous l'effort de la traction des pinces et vient se renverser dans le vagin, attirant avec lui le bord supérieur des ligaments larges qu'il est facile alors de pincer et de sectionner.

L'ablation de l'utérus constitue toute l'opération dans les cas de suppuration complexe où les poches se sont ouvertes au cours des manœuvres et où il est impossible d'en enlever les parois : on cherchera toujours à les ouvrir toutes avec le doigt. S'il s'agit de poches plus ou moins adhérentes mais énucléables, il faut aller à leur recherche, tâcher de les énucléer et de les extirper en s'aidant des doigts et de pinces; mais il ne faut rien déchirer sans bien se rendre compte de ce que l'on fait. Enfin, dans les cas simples de salpingites mobiles, les trompes suivent l'utérus et il est facile d'en faire l'extirpation régulière : mais ces cas spéciaux sont plutôt justiciables de la cœliotomie ou de la laparotomie.

b. *Procédé Müller* (1)-*Quénu* (2). — Proposé par Müller dès 1887 pour l'extirpation de l'utérus cancéreux, ce procédé a été appliqué et vulgarisé par Quénu sous le nom de procédé par *hémisection complète*.

Le col ayant été saisi latéralement par deux fortes pinces à traction, on incise circulairement et on dénude le col en avant et en arrière, puis on incise verticalement, aux ciseaux, la paroi antérieure du col. On reporte ensuite les pinces à traction un peu plus haut, toujours latéralement, et l'abaissement, ainsi obtenu, d'une nouvelle portion d'utérus permet au doigt de prolonger la dénudation et de faire une nouvelle section antéro-postérieure. Bientôt le fond de l'utérus apparaît ; on l'accroche avec le doigt introduit par le cul-de-sac qui a été ouvert et on achève l'incision médiane. On saisit alors chaque moitié utérine et on l'attire au dehors en lui faisant subir un mouvement de torsion. Les deux pinces à traction étant ainsi rejetées sur les côtés et tenues par un aide, le chirurgien n'a plus à s'occuper que du nettoyage de la cavité péritonéale, de l'ouverture ou de l'ablation des poches. On termine l'opération par l'hémostase au moyen de pinces ou de ligatures, puis on résèque chaque moitié de l'utérus.

Procédé de Doyen ou de l'hémisection antérieure (3). — Le col est

(1) Müller, *Centralbl. für Gynec.*, 1882, n° 6, et *Deutsche med. Wochenschr.*, 1888, n°s 10 et 11.

(2) Quénu, *Soc. de chirurgie*, 4 nov. 1891, et *Ann. d'obst. et de gynéc.*, mai 1892.

(3) Doyen, *Congrès de Genève* et *Arch. prov. de chirurgie*, 1896.

fixé par deux pinces latérales et, avec des ciseaux mousses, on incise les culs-de-sac postérieurs vaginal et péritonéal. L'index droit, pénétrant dans la boutonnière séreuse, explore les annexes, détruit les adhérences aussi haut que possible et ouvre, au besoin, les poches purulentes rétro-utérine ou latérales.

Si la castration utéro-annexielle doit être poursuivie, on complète, aux ciseaux, sur les côtés et en avant du col, la section de la muqueuse vaginale. La vessie est décollée avec l'index aussi largement que possible et l'utérus se trouve isolé de toute connexion avec les organes voisins. Le col est abaissé à la vulve et il est aisé de pratiquer la section médiane antérieure (Voy. p. 717, fig. 181) : le cul-de-sac péritonéal antérieur apparaît alors : on l'ouvre largement et on prolonge la section médiane sur toute la hauteur de la paroi antérieure de l'organe dont le fond s'abaisse peu à peu et apparaît au-dessous de l'écarteur. Au-dessus de lui, l'index introduit dans le péritoine explore les annexes, les décolle de leurs adhérences et commence l'extirpation par les points les plus accessibles. On applique alors une pince à mors élastiques sur chaque ligament large, de haut en bas, en dehors des annexes (Voy. p. 718, fig. 182); on la renforce par une autre, plus courte, assurant l'hémostase de l'utérine, puis on sectionne les ligaments. L'utérus est ainsi enlevé en totalité.

Ce procédé, simple et rapide, est celui qui semble avoir réuni le plus de suffrages. L'utérus enlevé, il vaut mieux s'abstenir de tout lavage; on s'assure de l'exactitude de l'hémostase et de l'ouverture de toutes les poches, puis on glisse entre les écarteurs une longue lanière de gaze iodoformée qu'on pousse assez loin pour protéger l'intestin contre le contact des pinces et qu'on tasse lâchement. Une sonde à demeure est placée dans la vessie pendant quarante-huit heures; une épaisse collerette de coton entoure les pinces pour les préserver de tout tiraillement accidentel et pour protéger la vulve, et un bandage en T maintient le tout. Les pinces sont enlevées avec précaution au bout de quarante-huit heures, mais le pansement profond ne doit pas être changé avant quatre ou cinq jours, à moins d'élévation de la température imputable à un drainage défectueux ou d'occlusion mécanique de l'intestin.

Nous ne nous arrêterons pas aux difficultés et aux complications opératoires de ce procédé : elles n'ont rien de spécial à l'hystérectomie pratiquée pour annexites; cependant la *fixité* et la *friabilité* de l'utérus sont telles, parfois, qu'on se trouve en présence d'obstacles insurmontables et qu'on est obligé de faire une opération incomplète ou de la terminer par la laparotomie. Les résultats immédiats sont bons au point de vue de la mortalité qui, d'après la dernière statistique de Bardenheuer, ne dépasse pas 3,5 p. 100.

Les résultats éloignés ne peuvent être appréciés en bloc ; ils sont subordonnés à l'ablation plus ou moins complète des lésions. Nous

ne pouvons rappeler ici les longues discussions qui se sont élevées à propos des avantages et des inconvénients respectifs de la laparotomie et de l'hystérectomie. L'une et l'autre ont leurs indications propres, sinon exclusives, et doivent être également familières aux chirurgiens. On peut dire, d'une manière générale, que l'hystérectomie, comportant un choc, une gravité moindres, à égalité de lésions, est l'opération qui convient aux suppurations bilatérales complexes, avec état général grave et en cas de fistules.

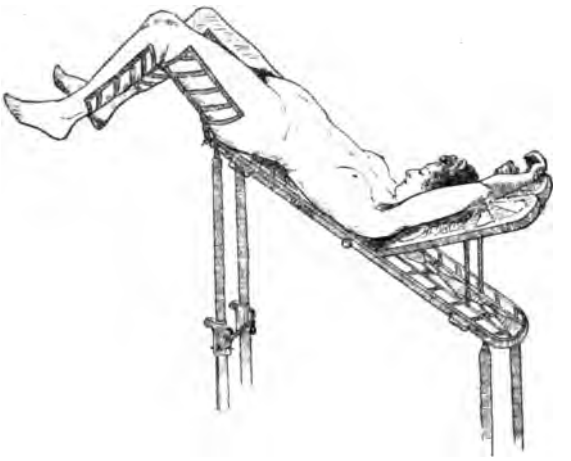

Fig. 213. — Position de Trendelenburg sur la table de Mariaud (d'après S. Bonnet et P. Petit).

c. Ovario-salpingectomie abdominale. — Hegar semble avoir pratiqué le premier la salpingectomie abdominale; mais L. Tait a mérité de lui donner son nom par l'influence qu'il a eue sur sa vulgarisation. Nous n'en donnerons ni l'historique ni la technique détaillée, qui sont suffisamment connus de tous; nous nous bornerons à souligner quelques détails opératoires plus spécialement appropriés au but à poursuivre.

L'incision médiane doit être assez longue pour ne pas gêner les manœuvres et pour permettre de voir ce qu'on fait. La position déclive tête en bas, conseillée en 1877 par Trendelenburg (fig. 213), adoptée, dès 1890, par Terrier, puis par Delagénière et par tous les chirurgiens, facilite singulièrement l'opération en entraînant vers le diaphragme toute la masse intestinale et en supprimant l'éviscération; mais, pour cela, la déclivité doit être très accentuée, jusqu'au voisinage de 45°. La valve de Doyen ou de Monprofit (fig. 214 à 216) écarte les lèvres de l'incision et éclaire le champ opératoire; des compresses, méthodiquement disposées, protègent l'intestin et la grande séreuse contre l'effusion possible de liquides septiques. L'aire opératoire ainsi disposée, on procède à l'exploration, à la reconnaissance méthodique des organes et de leurs rapports et à leur libération. Les adhérences de l'épiploon, ordinairement lâches, sont simplement détachées avec les doigts ou réséquées entre deux ligatures. Celles de l'intestin doivent toujours être traitées sous le contrôle de la vue; on laissera au besoin un fragment de la poche adhérente après l'avoir stérilisé

au thermocautère. Le suintement sanguin qui résulte du détache-

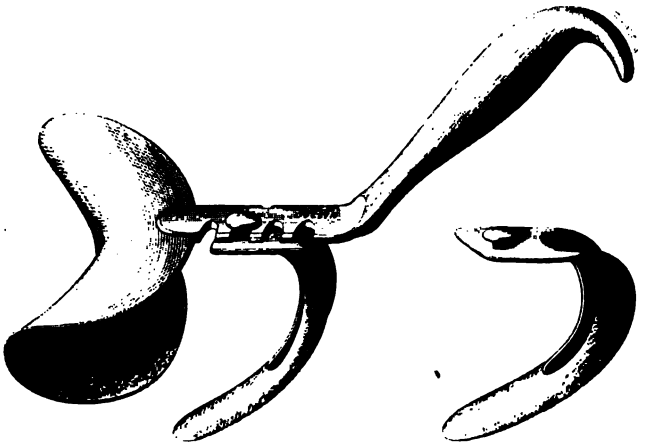

Fig. 214. — Valve de Monprofit.

ment d'une bride intestinale s'arrête spontanément ou après une compression de quelques instants. Ce sont ordinairement les adhérences pariétales du cul-de-sac de Douglas qui sont les plus résistantes et qui exigent le plus de soin et de patience. On parvient parfois plus facilement sur un plan de clivage en commençant l'énucléation par en bas et en arrière. Il est bon, pendant ces manœuvres, d'embrasser dans une compresse aseptique toute la masse à énucléer afin de préserver, en cas de rupture, la séreuse et ses mains. Si l'énucléation ne doit pas entraîner de trop grands délabrements, on

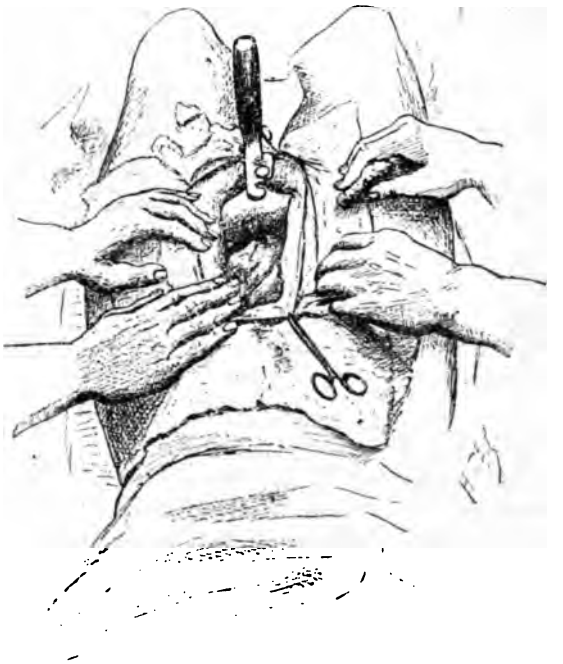

Fig. 215. — La valve abdominale de Monprofit en place. On voit l'espace opératoire que crée l'emploi de cet instrument (d'après Monprofit).

doit la poursuivre avec patience et douceur et la réaliser aussi complète que possible.

Dans le cas contraire, après avoir libéré partiellement la poche, on la *fixera* avant de l'ouvrir, au *pourtour de l'incision* abdominale (*marsupialisation*) afin de la drainer, au moyen de simples lanières de gaze ou d'un sac de Mickulicz. Ultérieurement on remplacera la gaze par des tubes de caoutchouc. Cette conduite est beaucoup plus sûre et donnera des résultats définitifs au moins aussi satisfaisants qu'une ablation plus complète, mais réalisée au prix de délabrements laborieux et étendus.

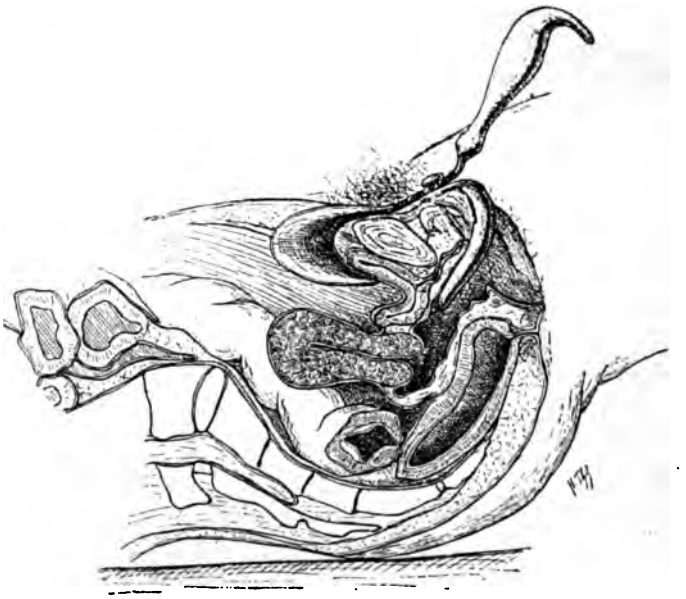

Fig. 216. — Coupe verticale schématique d'une application de la valve de Monprofit.

La ponction préalable facilite parfois beaucoup l'énucléation ou l'adduction de la poche à la paroi.

Si l'ovaire est sain, surtout en cas de lésions bilatérales des trompes, il vaut mieux le laisser afin d'éluder les conséquences futures de la *cachexie ophoriprive*. On est également revenu de l'opinion trop radicale de L. Tait, qui conseillait, dans tous les cas, l'excision bilatérale des organes. On ne doit enlever que les organes malades sans préjuger du sort de ceux que, après vérification, on a reconnus sains, et ce n'est pas le moindre avantage de la laparotomie que de permettre la limitation des sacrifices ainsi que l'emploi plus étendu des méthodes conservatrices.

Pour pratiquer l'excision, on tend aujourd'hui, à l'exemple des chirurgiens américains, à substituer la ligature isolée des vaisseaux

et la suture de la séreuse par-dessus les ligatures, à l'ancienne ligature en masse ou en chaîne du ligament large. On sectionne d'abord celui-ci en dehors des annexes et on lie l'utéro-ovarienne, qui saigne peu ordinairement, puis la section se prolonge au-dessous de l'ovaire et remonte vers la corne utérine. Chaque vaisseau est saisi par un aide et lié à part, puis on suture au catgut, au-dessus des ligatures, les deux feuillets de la séreuse, en les affrontant. On doit dans tous les cas, même les plus compliqués, s'efforcer de fermer exactement le péritoine.

Avant de clore l'incision abdominale, on fera l'inspection de la cavité pelvienne afin de parfaire l'hémostase, de vérifier l'intégrité du rectum et de la vessie, d'étancher les liquides et d'enlever tous les caillots. On a généralement renoncé aux lavages : on se sert, pour la *toilette du péritoine*, de compresses-éponges et, s'il reste quelques doutes sur la perfection de l'hémostase ou l'immunité de la séreuse, on pratique le *drainage*. Celui-ci se fait, soit par le vagin (Sims, etc.), soit, mieux, par l'angle inférieur de l'incision abdominale, au moyen de deux gros tubes en caoutchouc portés jusqu'au fond du Douglas et entourés de gaze. Un fil d'attente, laissé libre à leur niveau, au moment de la suture, permettra d'occlure la plaie, au bout de quarante-huit heures, lorsqu'on les aura retirés.

Les *résultats immédiats* de la salpingectomie abdominale sont actuellement comparables à ceux de l'hystérectomie. Les statistiques personnelles de Pozzi, Terrier, Hartmann, P. Delbet donnent une mortalité de 2,66 à 3 p. 100. Les *résultats éloignés*, très diversement interprétés, dépendent de la malade, de l'opération, de l'étendue de la lésion, souvent de l'état de l'utérus qui participe plus ou moins au processus inflammatoire. Richelot a été obligé de faire 56 fois l'hystérectomie secondaire, après 300 laparotomies. L'utérus, en effet, est souvent responsable des insuccès définitifs, et cette considération n'a pas peu contribué à l'avènement de l'hystérectomie abdominale totale.

D'une manière générale, nous estimons que la laparotomie est indiquée toutes les fois qu'il y a doute sur la gravité ou la bilatéralité des lésions et, par suite, espoir de conservation des organes, lorsque ces lésions sont haut placées et surtout qu'il s'agit d'une femme jeune. C'est encore la laparotomie à laquelle on doit recourir d'urgence en cas de péritonite consécutive à la rupture d'une collection purulente.

Hystérectomie abdominale totale (1). — D'origine américaine, l'hystérectomie abdominale pour lésions des annexes a été pratiquée d'abord par Polk, en janvier 1892, puis par Baldy, Krugg, Brown,

(1) Voy. pour l'historique et la description des procédés de l'hystérectomie abdominale totale, en général : Pichevin et S. Bonnet, *Sem. gynéc.*, 1898, et Moulougurt, *Arch. prov. de chirurgie*, 1898.

Pryor, Kelly, etc. En France, Delagénière (du Mans) faisait sa première opération le 20 janvier 1894 et en communiquait au Congrès de Lyon quatre cas avec quatre succès. Terrier et Hartmann, puis Richelot, Reclus, Chaput, Segond, Routier, etc., adoptaient la méthode qui, au Congrès de Genève, trouvait sa consécration et, aux Congrès suivants, s'affirmait par un nombre sans cesse croissant d'adeptes et par des statistiques déjà imposantes.

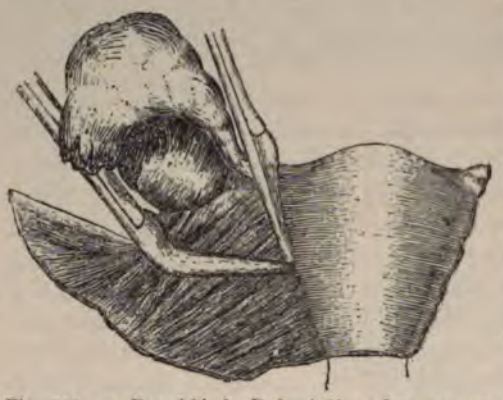

Fig. 217. — Procédé de Delagénière. Les annexes sont isolées; une pince coudée est placée à cheval sur le ligament large; le bec arrive au ras de l'utérus sous le bec d'une pince hémostatique placée de champ sur la corne utérine et longeant le bord utérin.

Les procédés opératoires sont nombreux; les uns enlèvent tout l'utérus (Polk, Delagénière, Segond, Jacobs, Bardenhauer, etc.); les autres se contentent de l'hystérectomie sus-vaginale, *sub-totale* et laissent le col (Baldy, Kelly, Penrose, Noble, Bouilly, etc.). Terrier, après expérimentation des deux manières, s'est franchement rallié à cette dernière.

Nous décrirons seulement le manuel opératoire de Delagénière et le procédé dit américain.

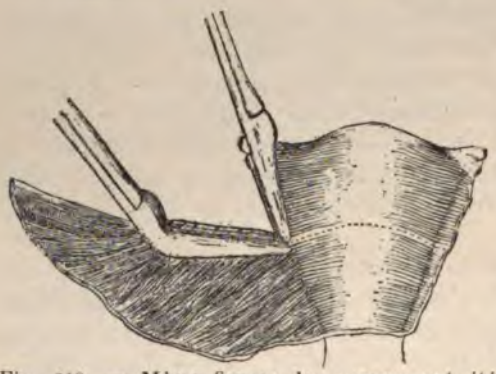

Fig. 218. — Même figure; les annexes ont été excisées entre les pinces. — Ligne ponctuée montrant le tracé de la collerette portant entre les becs des deux pinces.

Procédé de Delagénière (1) (fig. 217 à 219). Les premiers temps sont ceux de toute salpingectomie. Après libération des annexes, le ligament large est saisi en dehors et en dedans par deux pinces, dont l'externe, coudée, est placée à 2 centimètres environ au-dessus du tracé qu'on va faire de l'incision péritonéale (fig. 217). Les annexes sont alors réséquées entre les deux pinces, et des deux côtés (fig. 218). On trace ensuite, autour de l'utérus, une ligne d'incision qui passe à

(1) DELAGÉNIÈRE, *Arch. prov. de chirurgie*, mars 1895.

1 centimètre et demi au-dessus de la vessie et plus ou moins bas en arrière. La collerette péritonéale est lentement et soigneusement disséquée, en empiétant au besoin sur le tissu utérin, de manière à bien écarter la vessie et les uretères. Lorsqu'on arrive sur les utérines, on les pince et on les lie isolément ; les utéro-ovariennes sont liées plus tard de la même manière, au moyen d'un nœud à boucle passée (fig. 219). Le cul-de-sac vaginal postérieur est ouvert le premier en se guidant sur la saillie d'une pince vaginale, puis le col est désinséré aux ciseaux sur tout son pourtour. On termine, après toilette du bassin, par la suture en surjet de la collerette péritonéale. Si l'opération a été trop laborieuse, on laisse béante la collerette péritonéale et on draine par le vagin.

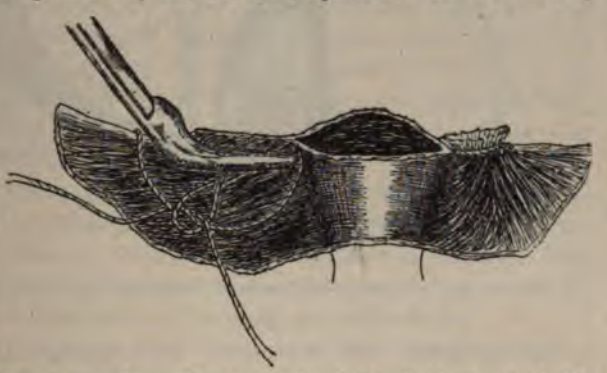

Fig. 219. — La collerette est disséquée, l'utérus enlevé. Un fil à boucle passée est placé sous la pince pour lier en pédicule le ligament large amputé. De l'autre côté, le nœud est terminé et la pince enlevée.

Procédé américain (1). — Il comporte les temps suivants, d'après Kelly, après incision abdominale et libération des annexes, en commençant par le côté le plus accessible, le gauche ordinairement.

1° Ligature des vaisseaux ovariens au ras du bassin, puis pincement de ces mêmes vaisseaux près de l'utérus : section au ras de la ligature et au ras de la pince ; 2° ligature et section du ligament rond près de l'utérus et incision de la voûte du ligament large de la première ligature à la pince ; 3° incision du cul-de-sac vésico-utérin d'un ligament rond à l'autre et libération de la vessie jusqu'aux artères utérines ; 4° on incline l'utérus à droite afin de voir ou de reconnaître au doigt l'utérine gauche : on la pince contre l'utérus, on la lie en dehors et on la sectionne entre les deux. La ligature des veines est superflue ; 5° section du col transversalement au-dessus du vagin ; 6° pincement et section de l'utérine droite assez loin en dehors afin d'éviter l'uretère ; 7° en déroulant toujours l'utérus en dehors et en haut, on pince et on sectionne successivement le deuxième ligament rond près de l'utérus et les vaisseaux ovariens près du bassin. La masse utéro-annexielle est ainsi libérée et enlevée en bloc. Il ne reste plus qu'à remplacer les pinces par des ligatures, à

(1) Howard A. Kelly, Operative Gynecology, t. II, et Paul Segond, *Revue de gynéc.*, 1897, n° 4.

suturer le moignon cervical et le péritoine par-dessus (fig. 220).

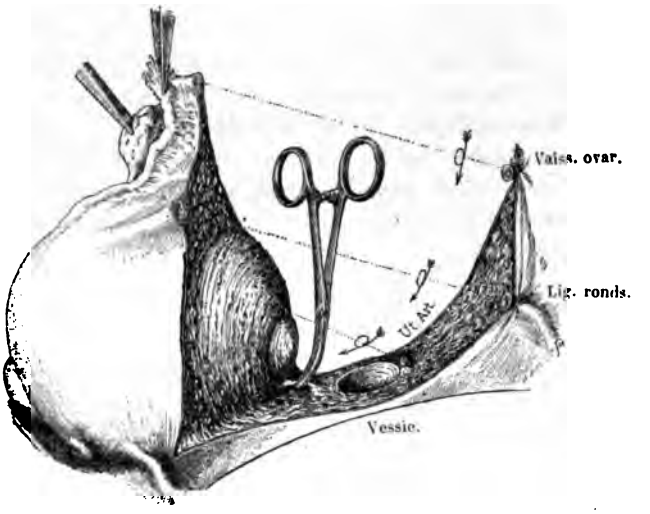

Fig. 220. — Hystérectomie abdominale sub-totale (procédé de Howard A. Kelly).

Segond modifie ainsi ce procédé : après ligature de l'utérine gauche, au lieu de sectionner le col, il effondre latéralement le vagin et libère le col, aux ciseaux, sur tout son pourtour, puis, le saisissant avec des pinces, il le récline en haut et à droite, lie et sectionne l'utérine droite et termine comme ci-dessus. Il fait un surjet sur le péritoine et laisse ordinairement le vagin ouvert (fig. 221).

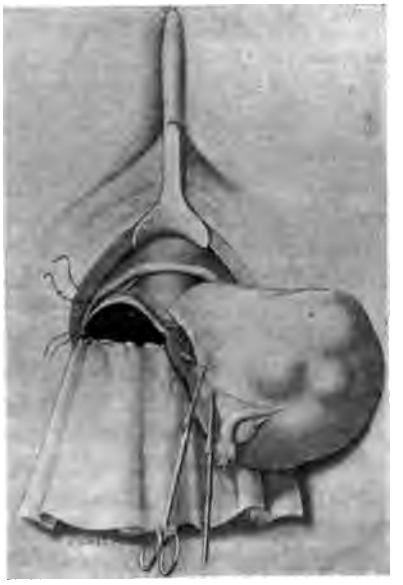

Fig. 221. — Hystérectomie abdominale totale (Procédé de Paul Segond).

De nombreuses variantes de ces procédés ont été appliquées par divers opérateurs : c'est ainsi que *Faure* a préconisé, en 1897, la *section médiane complète de l'utérus* suivie de l'extirpation des deux moitiés avec leurs annexes adhérentes. Cette technique facilite l'opération dans certains cas compliqués, mais a l'inconvénient d'ouvrir toute la cavité utérine. Il faut donc se mettre en garde contre cette cause d'infection. *Doyen*, sans faire d'hémostase préalable, effondre

directement le cul-de-sac postérieur, saisit le col, le libère de son insertion vaginale et, basculant l'utérus en haut et en arrière, il sectionne les ligaments de bas en haut. *Richelot* commence par libérer la face antérieure de l'utérus, etc. *Jaboulay* a proposé une hystérectomie totale sus-pubienne et sous-péritonéale. Les uns basculent l'utérus en arrière, d'autres latéralement ou en avant. Mais ce sont là détails opératoires d'importance secondaire et moindre que la *totalité* ou la *sub-totalité* de l'extirpation. La valeur relative des deux manières a été brillamment discutée au Congrès de chirurgie de 1899 à propos du traitement des fibromes. La plupart des considérations qu'on a fait valoir relativement à l'une et à l'autre sont applicables au traitement des annexites, et la sub-totale semble rallier le plus de suffrages. Ricard, dans son rapport à ce Congrès, indique, en bloc, une mortalité de 9,65 p. 100 pour la totale et de 4,50 seulement pour la sub-totale. Terrier, au dernier Congrès de 1900, donne une statistique personnelle intéressante à cet égard : sur 200 hystérectomies, 155 sus-vaginales lui ont donné une mortalité de 7,09 p. 100 et 45 totales, de 20 p. 100. Dans ses 66 dernières opérations, la mortalité s'est réduite à 10 p. 100 pour cette dernière et à 5,35 pour la sus-vaginale. Hartmann, par contre, n'a eu qu'une mort pour 60 totales.

La gravité de l'opération n'est donc pas plus considérable que celle de l'hystérectomie vaginale et de la simple salpingectomie, et si cette dernière, pratiquée sur les deux côtés, ne doit pas *toujours* comporter, à notre avis, l'extirpation de l'utérus comme temps complémentaire, on devra supprimer l'utérus chaque fois qu'il peut compromettre, par son état d'inflammation parenchymateuse, le succès définitif de l'opération (1).

C. ***Résumé du traitement.*** — Le choix paraissait difficile, il y a quelques années, entre les méthodes et les procédés opératoires qui viennent d'être exposés; aujourd'hui, il l'est beaucoup moins. Des opérations sous-péritonéales, une seule mérite d'être conservée : c'est l'intervention par le vagin. Tout au plus peut-on admettre que, dans quelques circonstances tout exceptionnelles, il soit permis d'aborder une collection purulente par les voies rectale, périnéale, sacrée et parapéritonéale. L'incision méthodique par le vagin, plutôt sans ponction préalable, que certains chirurgiens ont eu tort de condamner sans appel, doit être considérée, dans des cas encore assez nombreux, comme opportune et suffisante. En tant qu'opération d'attente, elle a aussi ses avantages.

La question est plus complexe, en ce qui concerne les opérations sous-péritonéales. Nous avons eu recours assez fréquemment à la colpocœliotomie antérieure et surtout postérieure, lorsqu'il s'agis-

(1) Voy. pour l'historique et les indications bibliographiques : thèse de Blagny, Paris, 1899 ; thèse de Donnet, Paris, 1895.

sait d'enlever des annexes peu ou non adhérentes, telles qu'on les trouve souvent en cas d'ovarite kystique, ou atteintes de lésions inflammatoires un peu anciennes, sans retentissement très marqué sur le péritoine ; mais ce mode d'intervention devient insuffisant ou dangereux quand les lésions sont très prononcées et les adhérences très fermes. Il faut alors se décider pour l'hystérectomie vaginale, l'ovario-salpingectomie abdominale seule ou complétée par l'hystérectomie totale ou sub-totale.

Le grand mouvement qui s'était dessiné il y a quelques années en faveur de l'hystérectomie vaginale, sous l'impulsion de Péan et de Segond, s'est singulièrement ralenti. Nous nous flattons d'avoir été de ceux qui sont restés fidèles en principe à la laparotomie, tout en pratiquant l'hystérectomie vaginale assez souvent pour nous faire une opinion précise sur ses avantages et sur ses inconvénients. Notre opinion primitive s'est affermie. Nous reprochons encore à l'hystérectomie vaginale d'être souvent une opération aveugle, fréquemment incomplète, qui laisse après elle, quoi qu'on en ait pu dire, des causes de récidive de certains symptômes, des souffrances persistantes et des lésions dont le temps n'amène pas toujours la guérison graduelle. Sa supériorité véritable a consisté, à une époque, dans sa bénignité, certainement plus grande que celle de la laparotomie, lorsqu'il fallait s'attaquer à des lésions suppuratives.

Les laparotomistes se sont piqués d'honneur et ont perfectionné à tel point la technique de l'ovario-salpingectomie, que les avantages de l'hystérectomie se sont effacés peu à peu, et actuellement ces deux opérations ont une léthalité à peu près égale. Il n'y a donc pas à hésiter : d'une façon générale, la laparotomie doit être préférée ; mais de cette affirmation il ne faudrait pas déduire l'exclusion absolue de l'hystérectomie vaginale. Celle-ci reste l'opération de choix pour un certain nombre de cas, qui sont : d'une façon générale, ceux où l'on peut supposer à l'avance que la laparotomie ne serait exécutable qu'incomplètement ; ceux aussi où un très mauvais état général rendrait trop périlleuse une opération prolongée, à condition toutefois que les rapports des annexes et des collections purulentes avec le vagin rendent l'intervention assez simple de ce côté.

Les circonstances locales qui indiquent l'hystérectomie vaginale de préférence sont : des rapports très intimes des annexes et des collections purulentes avec le vagin, la situation très basse des unes et des autres, la fixité très grande de l'utérus au milieu des tissus indurés offrant la consistance du carton ; enfin l'existence de fistules ouvertes dans le vagin, le rectum ou la vessie.

Depuis que Polk a introduit l'hystérectomie abdominale dans la technique de la laparotomie, la question s'est élargie et doit se poser ainsi : l'hystérectomie doit-elle toujours accompagner ou suivre l'ablation des annexes ? Nous ne le pensons pas. Nous adoptons

cependant ce complément d'opération pour les cas où l'utérus est malade, hypertrophié, atteint de lésions qu'on peut présumer inguérissables par les petits moyens. Pour les autres, nous pensons qu'on peut le laisser en place sans inconvénient et nous comptons sur l'influence éloignée de l'ablation des annexes pour en déterminer l'atrophie ou, du moins, pour le ramener à un état absolument normal.

Opérations conservatrices. — D'une part, les troubles variés qu'il a été donné de constater à la suite de la castration totale (1), d'autre part, l'espoir de conserver à des femmes jeunes leur faculté génératrice, ont inspiré une salutaire réaction contre les opérations radicales. Déjà Spencer Wells, en 1882, comptait 230 accouchements à la suite de 1000 ovariotomies unilatérales. Polk, en 1887, se faisait le champion des opérations conservatrices et en posait le principe. Depuis, Jayle, Étienne et Demange, Jacobs, Chrobak, etc., ont étudié les effets de la cachexie oophoriprive et les bienfaits de l'opothérapie ovarienne. Knauer (1898) a signalé des accouchements après transplantation de greffes ovariennes. On ne compte plus les grossesses consécutives à des ponctions ou résections partielles de l'ovaire, ou à des opérations plastiques, faites sur la trompe (Dudley, Mc Monagle, Baer, Sipple, Gersuny, Mackenrodt, Martin, Richelot, Pozzi, Clado, Legueu, Tuffier, Pierre Delbet, Goullioud, Condamin, etc., etc.).

Ces opérations portent sur l'ovaire et sur la trompe isolément ou sur les deux en même temps.

a. *Sur l'ovaire*, Kelly pense que, dans certains cas de microkystes et d'adhérences superficielles, on peut rompre les uns et les autres par le palper abdominal et le toucher rectal. La ponction, l'ignipuncture, la résection d'un fragment de l'ovaire suivie de la suture, ont été maintes fois pratiquées par la voie abdominale ou la voie vaginale (Pozzi, Scutsch, Martin, Zweifel, Gusserow, Wiedow, Jacobs). Kelly a même réséqué ou désinfecté des abcès ovariens, et trois fois l'opération a été suivie de grossesse. Martin, 5 fois sur 20 cas, et Pozzi, 4 fois sur 23, ont constaté la grossesse après des opérations partielles sur l'ovaire.

b. *Sur les trompes.* — La rupture des adhérences se fait, après cœliotomie, avec les doigts ou des ciseaux et peut suffire à assurer la guérison (Terrillon, Lucas-Championnière, Hadra, Polk). L'*expression*, le *cathétérisme* suivi ou non de lavages, l'*évacuation* par incision, suivie du *nettoyage* et de la *stérilisation* du conduit, ont réalisé la guérison entre les mains de Munde, Polk, Kelly. Ce dernier, dans un cas, a amené la trompe dans le vagin pour la drainer jusqu'à guérison. Robert Morris a traité, par lavages à l'eau oxygénée, une trompe

(1) Bouffées de chaleur, perte de la mémoire, modifications et troubles psychiques, états neurasthéniformes, polysarcie, troubles dans la phonation et l'état vénérien (Jayle, A. Martin, etc.).

atteinte d'inflammation gonococcienne aiguë et abaissée dans le vagin par cœliotomie.

Scutsch a donné le nom de *salpingostomie* à la réfection du pavillon. L'opération consiste à inciser ou à réséquer le pavillon oblitéré et à suturer, muqueuse à séreuse, le nouvel orifice. La *salpingorraphie ou salpingo-ovaro-syndèse* (Clado), c'est-à-dire la fixation, par suture, du néopavillon à l'ovaire, complète l'opération et vise à son résultat fonctionnel. De nombreux succès la justifient pleinement (1).

Fig. 222. — Opération conservatrice : ablation complète de l'ovaire droit, résection de deux kystes folliculaires sur l'ovaire gauche (d'après Howard A. Kelly).

Dans tous les cas, il est conforme à l'esprit chirurgical de sauvegarder tout organe sain et d'en préserver, autant que possible, la fonction. Ces opérations conservatrices sont bénignes, peuvent être abordées, pour la plupart, par la cœliotomie vaginale si on les entreprend de propos délibéré, et peuvent toujours être tentées lorsque, au cours d'une laparotomie, on les reconnaît possibles. La conservation, ne fût-ce que d'un fragment d'ovaire, a toujours son utilité au point de vue de la nutrition générale ultérieure, et Kelly a même observé le cas extraordinaire d'une grossesse survenue avec un seul ovaire d'un côté et une seule trompe de l'autre.

III. — PELVI-PÉRITONITE.

La prédominance de la salpingo-ovarite dans les processus inflammatoires pelviens a été reconnue telle, en ces dernières années, que, par un phénomène réactionnel fréquent, la *pelvi-péritonite*, qui occupait le premier plan à une certaine époque, a été reléguée au dernier et même rejetée du cadre nosologique par quelques auteurs. C'est ainsi que Pozzi ne la considère que comme un épiphénomène habituel des annexites et la décrit sous le nom de *périmétro-salpingite* et d'*abcès pelviens*, suivant son degré. P. Delbet (2) et Reclus (3) ont tenté de réhabiliter la pelvi-péritonite essentielle de Bernutz. Elle est géné-

(1) Jarsaillon, Salpingostomie. Paris, 1899 ; Pontié, thèse de Lyon, 1896.
(2) Pierre Delbet, *loc. cit.*
(3) Reclus, *Congrès franç. de chirurgie*, 1890.

ralement admise en France sous ce nom plutôt que sous la dénomination trop peu compréhensive de *périmétrite*, d'usage en Allemagne. Elle existe, en effet, bien que rarement si on en compare la fréquence à celle de la forme secondaire; mais, dans ce dernier cas même, elle peut dominer la scène. « Dans l'immense majorité des cas, dit Bouilly, la pelvi-péritonite n'est qu'un épisode des affections de la trompe et de l'ovaire et son histoire ne peut être cliniquement distraite. Très rarement elle existe isolément et ne se produit guère alors que dans l'état puerpéral. » C'est sous ce double aspect qu'il convient de l'étudier.

Étiologie et pathogénie. — Les modalités anatomiques et cliniques de la pelvi-péritonite sont commandées surtout par la nature de l'agent infectieux en cause. Nous avons vu que le gonocoque et le streptocoque sont les agents ordinaires de l'infection pelvienne, seuls ou associés, et qu'ils se comportent différemment. Le premier, se propageant en surface en suivant l'épithélium et le réseau lymphatique sous-épithélial, aborde plus volontiers la séreuse par la voie du canal tubaire. Le second, plus pénétrant et plus diffusible, suit les troncs vasculaires intramusculaires, peut dépasser les limites du tissu cellulaire et aborder le péritoine par sa face profonde. Enfin, le gonocoque prépare les voies aux autres organismes pyogènes et l'infection peut évoluer suivant un processus mixte. Ces notions donnent, comme nous l'avons déjà dit, la clef des diverses manifestations de l'inflammation pelvienne, et nous retrouverons encore leur application à propos de la cellulite.

a. ***Pelvi-péritonite primitive.*** — Elle apparaît après un accouchement ou un avortement septique, avec ou sans rétention de débris placentaires, à la suite d'un traumatisme accidentel, criminel ou opératoire sur l'utérus ou les voies génitales inférieures, dilatation, curettage, cathétérisme, cautérisations ou excisions du col, etc. Elle complique parfois des suppurations vulvaires ou vaginales. Dans ces cas, le streptocoque en est l'agent ordinaire et il pénètre par la voie lymphatique intramusculaire et sous-séreuse. Bumm a pu suivre son infiltration depuis la muqueuse utérine jusque sous la séreuse et les recherches de Poirier et de Wallich sont bien en rapport avec cette interprétation. Les observations de Reclus en donnent d'ailleurs la confirmation clinique et elle a été admise par Siredey, Spillmann, Widal, Paul Segond et la plupart des auteurs.

b. ***Pelvi-péritonite secondaire.*** — C'est la forme que Bernutz appelait *pelvi-péritonite blennorragique*, la plus commune. Son étiologie première se confond avec celle de la salpingo-ovarite et nous avons indiqué déjà les modes de propagation de l'agent infectieux. Le plus ordinaire est celui de la continuité de muqueuse à séreuse ou de l'épanchement dans le cul-de-sac de quelques gouttes du contenu de la trompe enflammée. Suivant l'abondance et le degré de

virulence des germes infectieux, suivant leur nature aussi, le processus se borne à un exsudat plastique sec, pour ainsi dire, sous forme de périmétrite, de péri-ovarite, ou de péri-salpingite, ou bien, sous forme de collection séreuse ou purulente formant de la pelvi-péritonite proprement dite. Quelquefois aussi, le même processus qui a envahi l'ovaire et la trompe par leur hile, intéresse, du même coup et secondairement, la séreuse qui les recouvre. Enfin, la *périmétrite pure* peut succéder à la métrite parenchymateuse par pénétration directe des organismes à travers la paroi utérine et sans intervention de la salpingite.

Les causes de la propagation péri-annexielle sont obscures : froid, fatigue, coït, excès, refroidissement au moment des règles : la moins problématique est la menstruation. C'est en effet au moment des règles, quelquefois à l'occasion de la congestion intermenstruelle, que se produisent les poussées aiguës ou subaiguës de la péritonite pelvienne, et ces poussées apparaissent sous deux formes principales : l'une suraiguë, fluxionnaire, étendue, à début et à terminaison brusques ; l'autre, moins bruyante, plus localisée, mais plus volontiers récidivante.

Anatomie pathologique. — Les lésions de la phase préexsudative, très courte, n'ont guère pu être observées qu'expérimentalement. C'est ainsi que les ont produites Wertheim, Bumm, P. Delbet, Charrier, etc. ; elles consistent essentiellement dans l'hypervascularisation par dilatation des vaisseaux, dans la chute de l'endothélium et le dépoli de la séreuse. Au bout de douze à quarante-huit heures, apparaît l'exsudat dont l'aspect et l'évolution future dépendent de la nature de l'infection.

a. ***Forme primitive.*** — Ici l'exsudat est généralement assez abondant : d'abord séreux, jaunâtre, transparent, il peut rester en cet état, atteindre 2 et 3 litres et refouler l'intestin jusqu'à l'ombilic; c'est la *pelvi-péritonite séreuse* (Vautrin). La plupart du temps, il ne tarde pas à devenir louche, puis franchement purulent, par diapédèse péritonéale (Reclus). S'il n'y a pas de cloisonnements préalables du bassin, il se collecte dans le cul-de-sac de Douglas, s'élève jusqu'à ses limites supérieures et parfois plus haut, *pelvi-péritonite postérieure* (Delbet), *douglassite* (Condamin), ou s'étend sur les côtés et même en avant, jusque vers l'ombilic, *pelvi-péritonite latérale* et *antérieure*. Ces diverses localisations, de combinaisons et d'étendue variables, se montrent surtout lorsque des cloisonnements ou des adhérences préalables dévient et dirigent l'exsudat. En même temps, *il s'enkyste* sous les adhérences limitantes et protectrices qui relient les uns aux autres l'épiploon, les anses intestinales, le fond de l'utérus, les ligaments larges et les parois du cul-de-sac de Douglas. Celui-ci, dans les cas ordinaires, se trouve transformé en une poche close de toutes parts, de forme ovoïde, comprimant le rectum, repoussant l'utérus en avant

et faisant, dans le cul-de-sac postérieur du vagin, une saillie plus ou moins prononcée. Dans les cas les plus complexes et les plus graves, l'épanchement envahit toute la cavité pelvienne, du pubis au promontoire et d'une fosse iliaque à l'autre, séparé du reste de la cavité abdominale par un dôme épais d'adhérences reliées à l'épiploon, et les organes baignent dans une nappe de pus. Mais ces *abcès pelviens* vastes et compliqués sont ordinairement associés, secondairement ou primitivement, à des lésions suppurées des annexes. Le pus contracte souvent une odeur fétide au voisinage de l'intestin et cette fétidité est loin d'être toujours en rapport avec le degré de la virulence. Les microbes qu'on y rencontre sont ceux de la salpingite avec prédominance du streptocoque.

b. **Forme secondaire.** — Elle se présente sous trois formes principales : *purulente*, *séreuse* et *plastique*.

1° *Forme purulente.* — La pelvi-péritonite détermine les lésions que nous venons de décrire avec une prédilection toute particulière pour le cul-de-sac postérieur, ce qui s'explique par les rapports qu'affecte le pavillon de la trompe enflammée avec cette cavité et par sa position déclive. C'est dans ces pelvi-péritonites secondaires, qui ont procédé par poussées successives, qu'on rencontre des cloisonnements inextricables, des collections multiples, en un mot les modalités les plus complexes de la *suppuration pelvienne*.

Que la collection purulente soit *primitive* ou *secondaire*, le pus tend à faire issue au dehors en ulcérant les parois qui l'enkystent et peut se faire jour à l'extérieur par diverses voies. Celles-ci sont, par ordre de fréquence : le *rectum*, plus exposé en raison de la bien plus grande fréquence de la *douglassite* (19 fois, contre 6 fois par le vagin et 6 fois par la paroi abdominale (P. Delbet) ; le *vagin*, qui résiste plus longtemps au travail ulcératif ; quelquefois le *cæcum*, l'*S iliaque* ou l'*intestin grêle* adhérents, si la collection est très élevée : la *paroi abdominale*, qui est le siège plus ordinaire de l'ouverture des collections cellulaires ; la *vessie*, exceptionnellement l'*utérus*. Il peut arriver aussi que l'ouverture se fasse, simultanément ou successivement, en plusieurs points et produise des fistules diverses : recto-vésicale, vésico-utérine, entéro-utérine, etc.

La collection peut s'ouvrir également dans le *péritoine* ; cependant cet accident, à peu près toujours mortel, est rare, surtout dans les cas anciens, la cavité abdominale étant isolée par une épaisse cloison de fausses membranes.

Souvent aussi le pus reste emprisonné et ne tarde pas à se stériliser ; il peut se résorber en totalité (Heitzmann) ou en majeure partie ; il reste alors de petits abcès chroniques, profondément enkystés dans une coque de plus en plus épaisse, ou simplement de la *pachy-pelvi-péritonite* (Virchow), et ces lésions sont parfois étonnamment bien tolérées.

2° *Forme séreuse: exsudation juxta-utérine* (Bouilly). — Cette forme est ordinairement secondaire à une lésion suppurée des annexes, mais elle peut se rencontrer aussi comme complication d'une atteinte légère de ces organes et même de la métrite seule. Différente de la phase séreuse de l'exsudat purulent, elle a été signalée par Laroyenne, Condamin, Bonnet; elle a fait l'objet d'une importante communication de Vautrin au Congrès de Genève, de la thèse très étudiée de Jocet (1897), d'un mémoire de Bouilly en 1898 (1), etc.

L'anatomie pathologique de ces collections séreuses a été bien décrite par Vautrin et par Bouilly. En voici les principaux caractères d'après ce dernier auteur : « Le siège le plus fréquent, ou au moins le plus souvent reconnu, de l'exsudat séreux pelvien est le cul-de-sac postérieur; on l'observe ensuite, par ordre de fréquence, sur les parties latérales de l'utérus, dans les fosses iliaques et enfin à la région hypogastrique. Assez souvent, il siège dans le cul-de-sac postérieur et s'élève en même temps sur les côtés de l'utérus; dans la fosse iliaque, il peut être assez abondant pour soulever la paroi abdominale et faire une saillie facilement appréciable. La quantité de liquide varie entre quelques grammes, une cuillerée à bouche ou deux et un demi-litre environ. Ce liquide n'est pas libre dans l'abdomen; examiné au moment d'une laparotomie, cet exsudat apparaît sous forme de bosselures jaunâtres, plus ou moins grosses, enkystées dans une enveloppe d'une minceur extrême et contenues par l'agglutinement des anses intestinales, du péritoine pariétal ou de l'épiploon. Il semble circonscrit par la continuité de fines adhérences et par une mince pellicule que la moindre violence suffit à rompre en provoquant l'effusion d'un liquide jaune citrin, très fluide. Cet enkystement traduit une virulence relativement faible des lésions qui ont provoqué la péritonite, à l'inverse de la sécrétion diffuse et des lésions généralisées de la septicémie péritonéale d'origine puerpérale. Dans un cas aigu, d'origine gonorrhéique, avec phénomènes généraux assez graves et retentissement péritonéal intense, l'examen du liquide évacué par incision vaginale a démontré la présence simultanée du streptocoque et du staphylocoque; le liquide était clair, séreux, sans aucune apparence de pus. Du reste, en dehors de la puerpéralité, cette suppuration de l'exsudat séreux pelvien, au cours d'une pelvi-péritonite d'origine annexielle, est exceptionnelle. »

3° *Forme plastique.* — C'est la forme ordinaire de la pelvi-péritonite secondaire à la salpingite à gonocoques, ou même à la cervicite et à la vulvo-vaginite de même origine. Étudiée expérimentalement par Wertheim, dont les recherches ont été contrôlées par Bumm, par Charrier et d'autres, elle affecte une forme adhésive, sèche, extensive, aboutissant à la formation d'adhérences résistantes et

(1) Bouilly, *Sem. gynéc.*, 1898, p. 65.

minces, et non à la formation d'exsudats liquides, à moins d'associations microbiennes. Plus fréquemment localisée aussi dans le cul-de-sac de Douglas, elle est la cause habituelle des adhérences annexielles, des rétrodéviations adhérentes : elle constitue la péri-ovarite et la métro-périsalpingite proprement dites. Les tendances extensives de la lésion ne vont que très exceptionnellement jusqu'à la péritonite généralisée. Cependant Menge a rapporté, en 1893, un cas de laparotomie imposé par une péritonite généralisée consécutive à un redressement de l'utérus et dans l'exsudat de laquelle il trouva le gonocoque. Ferrier, Brœse, Harvey, Cushing, Lebovici, ont observé des cas analogues. Méjéa, Rousseau, etc., ont observé également des cas de généralisation consécutive à la vulvo-vaginite des petites filles. Cette généralisation suppose une virulence des germes ou une réceptivité de la séreuse exceptionnelles. La pelvi-péritonite n'est pas toujours isolée et, indépendamment des lésions annexielles qu'elle complique ou auxquelles elle peut donner naissance secondairement, elle peut s'associer, dans les cas extrêmes, à la suppuration du tissu cellulaire pelvien.

La *pelvi-péritonite tuberculeuse* se confond, suivant les cas, avec la péritonite générale bacillaire ou avec la tuberculose des annexes qu'elle accompagne et que nous étudions plus loin. Elle peut donner lieu à l'occlusion intestinale, ainsi que Van Hassel, Lauwers, en ont cité des exemples (1).

Symptômes. — ***Pelvi-péritonite primitive.*** — Cette forme est grave; le début, brusque, s'annonce, du deuxième au cinquième jour après l'accident obstétrical ou opératoire, par une douleur hypogastrique vive, un frisson et une élévation de la température. La douleur est exagérée par le moindre mouvement et le plus léger contact. La température atteint et dépasse 39°, mais elle est souvent en discordance avec le pouls qui, faible et rapide, atteint 120 à 140 pulsations. Les vomissements, fréquents, deviennent vite porracés. C'est, en un mot, le tableau plus ou moins parfait de la *péritonite*. L'examen physique, à peu près impossible au début, ne donne d'ailleurs guère de renseignements avant que le pus ne soit collecté. Alors, c'est-à-dire au bout de trois ou quatre jours, on peut constater par le vagin, qui est toujours chaud et douloureux, l'existence d'une tumeur rétro-utérine ou rétro-latérale, ovoïde, séparée de l'utérus par un sillon très net et repoussant l'organe contre le pubis.

L'enkystement du pus n'amène pas, dans ce cas, la détente ordinaire; la température augmente, au contraire, et le pouls s'accélère, la peau devient terreuse, sèche, le faciès hippocratique ; la diarrhée survient, fétide, et l'amaigrissement est rapide. Ces cas se terminent souvent par la mort si on n'intervient pas à temps : la résolution est exceptionnelle; quelquefois le pus se fait jour au dehors et cette

1. Van Hassell et Lauwers, *Sem. gynéc.*, 1900.

solution procure un moment d'amélioration qui permet d'intervenir efficacement à une date ultérieure.

La *pelvi-péritonite secondaire*, à forme aiguë ou subaiguë, survient chez les femmes qui ont un passé génital et se montre à titre d'épiphénomène d'un état pathologique antérieur. Bouilly reconnaît, à ces poussées qui surviennent à intervalles irréguliers, trois formes cliniques : *légère*, *moyenne* et *grave*.

« La *forme légère* peut n'être que l'aggravation momentanée d'un état douloureux antérieur ou l'explosion d'une crise aiguë douloureuse, péritonéale, que rien ne faisait prévoir. De la sensibilité spontanée et provoquée des régions iliaque et hypogastrique, un très léger tympanisme, de la douleur par le toucher des culs-de-sac vaginaux, un état syncopal passager, quelquefois une tendance à la nausée et au vomissement, une légère dysurie, pas ou peu d'élévation de la température et du pouls, trois ou quatre jours de durée de ce petit ensemble symptomatique, et c'est tout. » C'est du *péritonisme* plutôt que de la péritonite.

La *forme moyenne* est la plus commune. Il s'agit d'une véritable péritonite *au petit pied* dont chaque symptôme est atténué et comme estompé. « Le ventre est douloureux dans ses parties latérale et médiane inférieures ; la sensibilité à la pression est très exaltée et la palpation est à peine possible ; mais la sensibilité n'est pas exquise ni superficielle comme dans la péritonite généralisée. Le ventre est ballonné, surtout dans sa portion sous-ombilicale, mais sans que le tympanisme atteigne les proportions excessives des formes suraiguës.

La partie inférieure de l'abdomen est ferme, tendue, comme renfermant une collection sous-jacente ou une vessie trop pleine, et la malade y accuse une sensation de plénitude et de tension. Souvent le début a été marqué par un vomissement alimentaire, puis bilieux ; ce vomissement est en général unique. » A ces symptômes, il faut ajouter la constipation, la dysurie, parfois la rétention d'urine et une métrorragie plus prolongée qu'abondante. La température ne dépasse pas 38°,5 et le pouls, fréquent et petit, varie de 100 à 120.

A l'*examen vaginal*, l'utérus est fixe, difficile à limiter par en haut ; les culs-de-sac sont douloureux, effacés et comme distendus. L'exploration bi-manuelle fait reconnaître, en arrière et sur les côtés de l'utérus, des masses volumineuses, diffuses, mal localisées, au milieu desquelles l'utérus est comme englobé, et simulant une collection mal limitée.

Dans d'autres cas, les culs-de-sac sont libres et il faut pousser très haut le doigt vaginal pour percevoir, de l'un ou l'autre côté, une grosse bosselure fluctuante et douloureuse. Après une période aiguë de huit à vingt jours, l'état général et l'état local s'amendent et tout semble rentrer dans l'ordre. Le toucher peut alors atteindre une trompe ou un ovaire augmentés de volume, mais ne donnant en

rien l'idée ni la sensation des masses primitivement constatées.

La *forme grave* est *exceptionnelle*. Bouilly ne l'a observée qu'une fois. Nous en avons observé plusieurs cas. C'est la *péritonite aiguë généralisée* extensive d'un pyosalpinx très virulent ou succédant à la rupture intrapéritonéale d'une poche purulente.

Terminaisons. — La pelvi-péritonite se termine par *résolution*, *suppuration* ou passage à l'*état chronique*.

Malgré l'apaisement clinique inespéré qu'on observe dans la plupart des cas, au bout de quelques jours, même après des symptômes tumultueux, la *résolution* anatomique complète est rare et chaque nouvelle poussée laisse à sa suite des fausses membranes, compromettant plus ou moins la statique ou le fonctionnement des organes pelviens.

La *suppuration*, assez peu fréquente dans ces formes secondaires, coïncide, au bout de quelques jours, avec un amendement des symptômes; néanmoins, l'état général ne se relève pas; la fièvre reparaît chaque soir, précédée de frissonnements; les douleurs ne disparaissent pas; il survient des sueurs et de l'amaigrissement. Le pus peut alors se faire jour au dehors, nous avons vu par quelles voies. L'issue par le rectum et la vessie est précédée de phénomènes de rectite glaireuse et de cystite. Il peut en résulter d'intarissables fistules.

Dans d'autres cas, le pus se stérilise et s'enkyste définitivement dans une gangue de fausses membranes dont l'épaisseur et la consistance ont pu faire croire à des tumeurs fibreuses, et même à une exostose. C'est là une des formes de la chronicité des lésions.

Pronostic. — La pelvi-péritonite *primitive* est toujours grave et peut tuer rapidement, avant même que le pus ne soit collecté.

Les formes *secondaires* ne sont qu'exceptionnellement mortelles, malgré l'intensité très alarmante de leurs symptômes initiaux. Les épanchements séreux, en particulier, quelles que soient leur étendue et la rapidité de leur apparition, ne suppurent que bien rarement et disparaissent comme ils sont venus. Bouilly explique cette bénignité relative par l'état antérieur du péritoine pelvien chroniquement enflammé dans les affections anciennes des annexes, fermé ou cloisonné par des adhérences solides et dont la réceptivité pathologique paraît singulièrement diminuée si on la compare à celle du péritoine sus-ombilical. Aussi ne doit-on pas trop se hâter de songer à une intervention et vaut-il infiniment mieux la pratiquer *à froid* ou, du moins, à la période de déclin des poussées aiguës. Il faut tenir compte, cependant, dans la formule du pronostic, de la suppuration possible et de ses conséquences, de la répétition menaçante des crises aiguës qui aggravent les douleurs et l'invalidité des malades, des accidents éventuels d'étranglement intestinal et, dans les cas les plus légers, des déviations d'organes, conséquence des adhérences.

Diagnostic. — Au début de la pelvi-péritonite primitive, le diagnostic ne se pose guère qu'avec la péritonite généralisée, ou plutôt, il y a lieu de se demander si l'inflammation pelvienne ne dépassera pas les limites du bassin. Bientôt la collection qui se fait dans le cul-de-sac postérieur et qu'on peut constater à l'examen témoigne de la limitation des lésions.

C'est surtout avec la forme *séreuse* que la péritonite généralisée septique peut être confondue; de là des erreurs de pronostic faciles. Dans la forme *séreuse*, le siège de la douleur a son maximum sous-ombilical; la fièvre est moins vive, ne dépasse pas 38°,5 ou 39°; les vomissements sont très fréquents, rarement porracés : au toucher, le vagin est chaud, douloureux et l'on y perçoit les battements de l'artère utérine; le toucher vaginal et rectal, la percussion, au besoin une ponction exploratrice, confirmeraient le diagnostic. Que la péritonite pelvienne soit primitive ou secondaire, une fois la collection constituée, on ne peut guère la confondre qu'avec le *phlegmon du ligament large* et l'*hématocèle*. Le premier s'accompagne de phénomènes péritonéaux moins accentués et d'un retentissement plus marqué sur l'état général; de plus, la tuméfaction est franchement latérale. L'*hématocèle* est apyrétique, mais plus syncopale au début, et la collection plus nettement liquide; mais, plus tard, la confusion est possible.

Dans les cas chroniques, la dureté des résidus peut faire songer à un fibrome enclavé, à une rétroversion, à un kyste dermoïde; mais il suffit de reconstituer l'histoire de la maladie.

C'est par l'exploration bimanuelle, faite au besoin sous le chloroforme, qu'on peut reconnaître la salpingo-ovarite pure et la place respective qu'occupent dans les lésions la séreuse et les annexes enflammées.

Enfin, chez les femmes sans passé obstétrical ou vénérien, cachectiques, jeunes, chez lesquelles on constate des lésions étendues de consistance dure et inégale avec ou sans fistules, on devra songer à la *pelvi-péritonite tuberculeuse*.

Traitement. — A la période du début de la pelvi-péritonite *primitive*, si les accidents sont très menaçants, comme il arrive dans la puerpéralité, il n'y a guère que la laparotomie ou l'hystérectomie qui puissent, en permettant le lavage ou le drainage du péritoine, donner quelques minimes chances de survie à la malade; de même, dans les cas de péritonite généralisée consécutive à la rupture d'une collection suppurée. Nous préférons, dans l'une et l'autre hypothèse, la laparotomie qui donne une notion plus complète de la nature et de l'étendue des lésions et du traitement à leur opposer.

Dans les *formes secondaires*, à la période aiguë, il faut se borner au traitement médical : opium, glace, eau chaude par le rectum et le vagin, laxatifs, etc. C'est ce que nous avions enseigné dès 1892 et

Bouilly dit fort bien : « Qu'on ne se laisse pas entraîner par la gravité apparente des lésions et des symptômes à décider et à exécuter une intervention en pleine crise pelvi-péritonéale. A ce moment, tout est exagéré;... quelques jours plus tard, toutes ces lésions seront singulièrement diminuées, la virulence se sera spontanément atténuée, l'appréciation exacte des lésions et des indications sera plus nette, et les chances d'intervention seront plus grandes », si toutefois la question se pose encore.

Lorsqu'une collection est nettement constatée, certains opérateurs, Duplay et Clado entre autres, ont préconisé l'hystérectomie vaginale à la période aiguë. Henrotin voudrait qu'on incisât le cul-de-sac postérieur dès qu'une lésion est reconnue. Nous savons combien on peut espérer de la temporisation, surtout dans les formes fluxionnaires, séreuses ; aussi croyons-nous qu'il faut *attendre* et n'intervenir que si la collection fait saillie quelque part, à la paroi ou, surtout, dans le vagin, et alors une *ponction* décidera de la nature du liquide, suffira souvent comme traitement et pourra, dans tous les cas, être suivie d'une *incision* plus large. C'est la *colpotomie* qui est l'opération de choix pour toutes ces collections *enkystées* du cul-de-sac postérieur et même pour les collections latérales : c'est à elle que, à l'exemple de Martin, Sänger, Henrotin et de tant d'autres, nous avons constamment recours en pareil cas.

Pour les *suppurations diffuses* ou cloisonnées, à poches multiples, l'hystérectomie vaginale doit être préférée à la laparotomie, souvent impossible en pareil cas. L'hystérectomie permet, avec un minimum de risques, d'évacuer et de drainer toutes les poches, et elle est d'autant plus justifiée que l'utérus et les annexes sont anatomiquement malades et fonctionnellement perdus.

Dans les formes *sèches ou chroniques*, caractérisées surtout par la présence d'*adhérences*, sans collections, on doit recourir, suivant l'étendue des lésions et d'après la position sociale de la malade, soit au traitement médical révulsif, résolutif, au massage, au traitement hydro-minéral, soit à la libération des adhérences par laparotomie ou cœliotomie vaginale antérieure ou postérieure.

La *laparotomie* convient aux formes tuberculeuses qui peuvent bénéficier de la simple ouverture du péritoine, si l'on se trouve dans l'impossibilité d'extirper toutes les lésions.

IV. — PELVI-CELLULITE. — PHLEGMON DU LIGAMENT LARGE.

1° ***Pelvi-cellulite.*** — Par *pelvi-cellulite*, ou *cellulite pelvienne*, il faut entendre, d'une manière générale, l'inflammation du tissu cellulaire occupant la loge sous-péritonéale de Luschka, limitée en haut par la séreuse et ses divers replis ou ligaments, en bas, par l'aponévrose pelvienne supérieure doublée du muscle releveur et se

continuant avec le tissu cellulaire pariétal. L'expression de *paramétrite*, créée par Virchow et familière aux Allemands, est trop limitative et ne peut s'appliquer qu'à l'inflammation cellulaire juxta-utérine. Il est vrai que telle est la localisation la plus fréquente du phlegmon pelvien, le phlegmon isolé de la partie supérieure du ligament large étant beaucoup plus rare, ainsi que la cellulite diffuse.

Pierre Delbet donne au parametrium le nom de *gaine paramétrique*, parce qu'elle contient les vaisseaux de ce nom, et lui assigne les limites suivantes : en arrière, l'aponévrose sacro-recto-génitale ; en avant, la partie inférieure et postérieure de l'aponévrose ombilico-vésicale ; en haut, la convergence des deux feuillets ; en bas, l'aponévrose pelvienne supérieure. Ces diverses aponévroses ne sont que des émanations des feuillets de dédoublement de la grande aponévrose ombilico-pelvienne ou cache-vaisseaux de P. Petit (1). Cette couche cellulaire, en rapport, en dedans, avec la voûte du vagin, la vessie et le col utérin, se confond, en haut, avec la base du ligament large, communique, en bas, avec la région crurale interne, par la gaine des vaisseaux obturateurs ; en arrière, avec la fesse, par l'échancrure ischiatique et les branches externes de l'hypogastrique ; en avant, avec le tissu cellulaire prévésical ; en dehors, avec la fosse iliaque et le triangle de Scarpa. Ces rapports expliquent la topographie des divers prolongements qu'on peut observer au cours du phlegmon pelvien. Cette région est traversée en outre par des nerfs, par l'uretère et par des troncs lymphatiques aboutissant des vaisseaux du col et de la partie supérieure du vagin, et formant, autour de l'isthme cervical, un lacis dense. Elle contient des ganglions décrits par Lucas-Championnière, constatés par la plupart des anatomistes et qui, d'après Reynier (2), rudimentaires à l'état normal, peuvent atteindre, dans l'état pathologique, le volume d'une noisette. De microscopiques qu'ils sont, ils deviendraient apparents sous l'influence de l'infection. C'est pourquoi Lucas-Championnière les a trouvés chez des femmes mortes de fièvre puerpérale et Poirier ne les a jamais constatés sur les cadavres de l'École pratique.

Le tissu cellulaire de la partie supérieure du ligament large est réduit à un mince feutrage interposé aux deux feuillets séreux qui constituent ce ligament : il est seulement un peu plus lâche à la partie supérieure qui sert de gaine aux vaisseaux utéro-ovariens. Il est en rapport, en haut, avec les vaisseaux et avec les lymphatiques émanés du corps de l'utérus, avec les ailerons de la trompe et de l'ovaire qu'il dédouble plus ou moins ; en bas, avec les vaisseaux utérins, l'uretère et les lymphatiques du col et du vagin ; en dedans, avec le bord de l'utérus et les troncs vasculaires anastomotiques ; en dehors, avec les vaisseaux hypogastriques et la courbe de l'uretère. Il se continue avec

(1) P. Petit, *Revue de gynéc. et de chir. abd.*, 1900, n° 4.
(2) Reynier, *Sem. gynéc.*, 1899, n° 28.

le tissu cellulaire de la fosse iliaque et, par là, jusque sous le diaphragme et derrière le rein. Une lame aponévrotique décrite par Lebec, émanation de l'aponévrose ombilico-pelvienne (P. Delbet), sépare cette loge du parametrium proprement dit et établit la limite entre les deux localisations du phlegmon. Grâce aux connexions du tissu cellulaire de cette région, on peut s'expliquer les fusées possibles du pus en haut et en bas, vers le diaphragme et vers la région inguinale.

Étiologie. Pathogénie. — De même que la salpingo-ovarite et la pelvi-péritonite, la cellulite pelvienne reconnaît pour cause essentielle une infection à porte d'entrée utérine ou vulvo-vaginale. Ces trois modalités de l'inflammation pelvienne sont en effet tellement solidaires et si souvent associées que beaucoup d'auteurs en fusionnent la description dans un seul chapitre. Ici, cependant, l'origine puerpérale, avec le streptocoque comme agent pathogène, est si prépondérante qu'on a été jusqu'à contester l'existence du phlegmon pelvien en dehors de la puerpéralité (Frarier), et si le gonocoque intervient, c'est plutôt pour faire fonction de fourrier vis-à-vis du streptocoque, du staphylocoque et des autres organismes pyogènes. Primipares et multipares, malgré des évaluations diverses, y sont également exposées : les traumatismes obstétricaux, déchirure du col, rupture du périnée, etc., y prédisposent plus particulièrement. Exceptionnellement, on l'a observé au cours de la grossesse (König, Mathews Duncan).

Il est bien démontré qu on peut observer aussi la cellulite en dehors de l'état puerpéral, notamment à l'occasion de *traumatismes opératoires* ou *accidentels*, même légers, dans la proportion de 27 cas sur 61 (Beigel), de 30 p. 100 si on réunit les statistiques de West, de Beigel, de Schröder et de Martin. Elle peut se développer à la suite d'une amputation du col, d'un curettage, de *toute intervention sur l'utérus, le vagin ou le périnée*; et, aussi bien, après la simple incision d'un abcès superficiel, d'une bartholinite, à l'occasion d'un cathétérisme utérin, de la dilatation, d'injections ou de cautérisations intra-utérines, et même du simple toucher. Dans ces cas, la lésion reconnaît-elle pour cause le réveil d'un état inflammatoire latent ou une contamination directe due à l'insuffisance des précautions ? Cette dernière hypothèse est plus plausible.

Les lésions ulcéreuses du col, les suppurations de la trompe et de l'ovaire peuvent intéresser secondairement le tissu cellulaire et P. Delbet admet, avec Byford et Fenger, les abcès pelviens tuberculeux, qui, sans doute, peuvent se développer secondairement à la tuberculose génitale. Enfin, on peut admettre la localisation tardive, dans le bassin, d'une infection générale grave, comme la fièvre typhoïde, la variole, etc.

Quoi qu'il en soit, la *fréquence* du phlegmon pelvien, d'origine quelconque, a considérablement diminué et diminuera encore

parallèlement aux progrès de l'asepsie obstétricale et chirurgicale.

Nous retrouvons ici, sauf la prédominance de l'infection purpérale aiguë, à peu près la même étiologie que pour la pelvi-péritonite. Pourquoi, dans tel cas, l'infection se porte-t-elle sur la séreuse et, dans tel autre, sur le tissu cellulaire? Le problème n'est pas toujours de solution facile. Il semble cependant que les *traumatismes*, l'effraction des tissus, ouvrant largement les troncs lymphatiques, comme le font les déchirures du col ou du périnée, les incisions diverses, etc., produisent plus volontiers le phlegmon, tandis que les germes, simplement déposés à la surface de la muqueuse, auront plus de tendance à créer la salpingite et la péritonite en suivant les réseaux lymphatiques sous-épithélial et sous-endothélial.

Dans toute hypothèse, et qu'on admette, ou non, l'existence de ganglions péri-cervicaux et, comme temps initial, la lymphangite ou l'adéno-lymphangite, c'est la *théorie lymphatique* de Lucas-Championnière qui a prévalu. La propagation par voie veineuse, soutenue jadis par Dance, Bernutz, Frarier, Hervieux, Courty, plus récemment par Charpy, n'est admissible que pour les cas de virulence extrême dans lesquels tout est simultanément envahi.

Anatomie pathologique. — L'inflammation ou bien se diffuse à tout le tissu cellulaire pelvien ou bien se circonscrit au parametrium ou entre les feuillets du ligament large.

a. *Cellulite pelvienne diffuse.* — Dans cette forme, de plus en plus rare, l'infection se propage, à la façon de l'érysipèle grave, avec une rapidité foudroyante, sans avoir le temps de se localiser et sans respecter nulle barrière. Virchow lui a donné le nom d'*érysipèle malin puerpéral interne.* Les tissus sont œdématiés, livides; les veines, aussi bien que les lymphatiques, sont enflammées; des streptocoques pullulent non seulement dans l'exsudat, mais dans les lymphatiques et dans les thrombus des veines.

b. *Cellulite circonscrite.* — *Phlegmons circonscrits.* — Les lésions sont celles du phlegmon évoluant dans toute autre région. Au début, c'est une injection vasculaire intense suivie de l'infiltration des mailles du tissu cellulaire par un liquide transparent, jaune brun, quelquefois gélatineux.

Il n'est pas rare d'observer, en même temps, des poussées correspondantes de pelvi-péritonite séreuse. A cette période, le processus peut s'arrêter et rétrocéder. Plus souvent, il aboutit à la suppuration. L'œdème se condense en certains points sous forme de petits noyaux indurés qui deviennent blanchâtres, opaques, subissent la fonte purulente et fusionnent pour former un abcès unique plus ou moins étendu.

Le pus, dont la quantité varie de 100 à 500 grammes et plus, est tantôt franchement phlegmoneux, blanc jaunâtre, inodore et strié de sang, tantôt grumeleux et fétide; on peut y trouver des micro-

coques variés et parfois des gaz qui ont pénétré dans la cavité par osmose et indépendamment de toute ouverture intestinale.

La poche est généralement d'autant plus épaisse que la marche de l'inflammation a été plus lente. Doublée de fausses membranes de péritonite, elle peut acquérir une consistance dure, fibreuse, qui en impose parfois pour une tumeur maligne ou un fibrome. Lorsque le pus est évacué, les débris du tissu cellulaire forment dans la cavité comme des brides flottantes et le processus ulcératif peut aller jusqu'à rompre les parois des vaisseaux. P. Delbet a réuni 7 observations de cet accident.

Caractères propres à chaque variété. — 1° *Phlegmon de la gaine hypogastrique* (P. Delbet), *juxta-utérin* (Bouilly), *de la base du ligament large*, *péri-utérin*, *paramétrite* proprement dite. Dans cette variété, de beaucoup la plus fréquente, l'inflammation intéresse la totalité du tissu para-utérin ou se localise plus précisément en un point. C'est ainsi qu'à l'état aigu ou à l'état de résidus chroniques, on a décrit la paramétrite *latéro-utérine*, ordinairement en rapport avec une déchirure du col, *juxta-pelvienne*, développée autour des ganglions hypogastriques, *rétro-utérine* ou *péri-rectale*, *phlegmon rétro-utérin* de Gallard, qui parfois embrasse le col comme un croissant, etc.

Lorsque l'inflammation aboutit à la suppuration, celle-ci, en raison des rapports que nous avons indiqués, peut se faire jour dans le vagin, le rectum, la vessie, l'utérus ou, en suivant les gaines des vaisseaux, donner lieu aux prolongements suivants : *fessier*, par l'échancrure sciatique ; *iliaque* et *crural antérieur*, par continuité du tissu cellulaire ; *crural interne*, par le trou obturateur ; *abdominal antérieur*, par la loge prévésicale ; enfin, le pus peut traverser l'aponévrose pelvienne supérieure et le releveur, et se faire jour au voisinage de l'anus.

2° ***Phlegmon du ligament large proprement dit.*** — Ici l'inflammation est limitée au tissu cellulaire qui sépare les deux feuillets du ligament large. Elle débute autour des lymphatiques qui accompagnent les vaisseaux utéro-ovariens et peut s'étendre aussi suivant diverses directions ; en dehors, vers la fosse iliaque, et de là, par en haut, jusqu'aux reins et au diaphragme ; en bas, jusqu'à l'arcade de Fallope, ou en avant, en suivant l'aileron antérieur du ligament et le ligament rond, jusqu'à l'orifice externe du conduit inguinal.

Le péritoine, au voisinage du phlegmon, participe souvent au processus inflammatoire, mais non d'une façon constante et P. Delbet a recueilli 17 observations consacrant cette immunité de la séreuse.

Pozzi signale dans son *Traité*, comme conséquence éventuelle de ces phlegmons, le développement tardif de foyers à distance dans la fosse iliaque, dans la gaine du psoas et dans le tissu péri-néphrique.

Freund a décrit sous le nom de *paramétrite atrophiante* une inflammation diffuse du tissu cellulaire pelvien déterminant l'atrophie des organes. Il s'agit sans doute d'un processus de sclérose,

aboutissant ordinaire des inflammations du tissu conjonctif et on l'observe assez souvent comme expression ultime de la paramétrite localisée.

Symptômes. — La forme diffuse aiguë est une des modalités de la septicémie puerpérale grave ; elle ne nous arrêtera pas.

Symptômes subjectifs.. — Dans ses formes circonscrites, la pelvi-cellulite apparaît dans les vingt jours qui suivent l'intervention de sa cause, du cinquième au dixième dans les 3/5 des cas (Delbet), et ses symptômes premiers et dominants sont la *fièvre* et la *douleur*. La *fièvre* débute brusquement, souvent par un frisson, unique ou répété, et s'élève à 39° et au-delà, jusqu'à 40° et même 41°. Le pouls est fréquent comme dans la pelvi-péritonite ; cependant, il ne dépasse guère 130 et, ce qui est caractéristique, il reste ample, net et bien frappé. Les oscillations de la fièvre varient plus tard avec la marche de la maladie.

La *douleur*, moins intense et moins superficielle que dans la péritonite, est plutôt profonde, pongitive, exaspérée par le palper profond et le toucher vaginal et non par le contact superficiel des parois. Elle est hypogastrique, mais plus latérale, et s'irradie de bonne heure à la cuisse qui se fléchit ; les manœuvres d'extension sont très douloureuses : cette irradiation suit assez bien le trajet du nerf cutané externe (König).

Le ballonnement abdominal est modéré, les vomissements et les nausées sont rares, sinon au début ; des frissons irréguliers accompagnent parfois la formation du pus et l'on peut observer une rémission éphémère du deuxième au troisième jour.

Dans certains cas, l'évolution du phlegmon est plus insidieuse : la douleur affecte un caractère névralgique, paroxystique, et la fièvre est moins vive. Ce sont les phénomènes généraux qui dominent : anorexie, amaigrissement, pâleur, et la collection purulente n'apparaît que tardivement, au bout de plusieurs semaines ou même de plusieurs mois.

Signes physiques. — L'examen local, à la période de début, est sinon dangereux, du moins très douloureux : il permet de constater l'élévation de température du vagin, les battements exagérés de l'utérine et, renseignement précieux déjà, l'empâtement d'un cul-de-sac. Plus tard, les signes constatés diffèrent avec la localisation de l'inflammation.

a. ***Phlegmon de la gaine hypogastrique.*** — Dès le quatrième jour, le cul-de-sac latéral correspondant est déprimé par une tuméfaction immobile, de plus en plus saillante, pâteuse d'abord et, plus tard, fluctuante, empiétant plus ou moins autour du col, quelquefois en forme de croissant, et se confondant avec l'utérus, sans laisser place à un sillon démarcateur. En dehors, elle peut s'étendre jusqu'à la paroi pelvienne à laquelle elle adhère, mais elle reste sur le même plan que l'utérus. Celui-ci est ordinairement dévié en totalité du

côté sain, rarement attiré du côté malade, si ce n'est à la phase tardive de sclérose. Le palper, à moins d'être très profond et pratiqué sous le chloroforme, ne permet guère de limiter supérieurement le foyer.

b. ***Phlegmon du ligament large.*** — Contrairement à la variété précédente, le phlegmon du ligament large proprement dit échappe à l'exploration vaginale, ou du moins il faut porter le doigt très haut et s'aider du palper pour en atteindre la limite inférieure. Le vagin est aussi moins chaud, moins œdématié, moins douloureux et n'adhère pas à la tumeur.

En revanche, le palper, pratiqué au-dessus de l'arcade crurale, fait percevoir de bonne heure une tuméfaction ovoïde étendue transversalement de l'utérus à la paroi iliaque, proéminant de plus en plus sous la paroi abdominale sous forme d'un plastron. Nous avons vu que ce *plastron abdominal* (Chomel) a moins de valeur diagnostique depuis qu'on sait qu'une suppuration tubaire évoluant vers la paroi peut aussi le produire. L'association des deux phlegmons, assez fréquente, réunit les signes physiques de l'un et de l'autre.

Marche et terminaisons. — La *résolution* est possible, mais la *suppuration* est la règle. La suppuration se produit au bout d'un laps de temps qui varie avec la virulence de l'infection et la puissance phagocytique de chaque malade. Lorsque la fièvre persiste au delà de trois ou quatre semaines, il est à peu près certain que la cellulite aboutit à la suppuration. La formation du pus entraîne une recrudescence des symptômes généraux ; la température subit de grandes oscillations avec élévation vespérale ; la face pâlit, la langue est sèche, des sueurs et des frissons surviennent et la douleur devient plus lancinante.

En même temps, on peut percevoir la fluctuation qui devient de plus en plus apparente et étendue. Si on n'intervient pas alors, l'abcès tend à s'évacuer au dehors par l'une ou l'autre des voies que nous avons indiquées. Le *vagin* (3 fois) et le *rectum* (28 fois sur 95) (P. Delbet) sont les lieux d'élection, et, dans ce dernier cas, l'issue au dehors est précédée ordinairement de phénomènes de rectite et de ténesme. Vient ensuite la *paroi abdominale* sur la ligne médiane, près du pubis ou, plus souvent, au-dessus du ligament de Fallope. Dans ces cas, le pus peut s'insinuer derrière la paroi et donner lieu à un phlegmon en bissac. Plus rarement, il s'évacue par la vessie, l'utérus, l'urètre ou par l'un des points cruraux, fessiers, lombaires, etc., où peuvent exister des prolongements, quelquefois en deux points à la fois.

La rupture intrapéritonéale, heureusement peu fréquente, est rapidement mortelle. Une détente générale suit l'évacuation du pus qui peut aboutir à la guérison si l'ouverture est assez large et bien orientée pour que le drainage puisse se faire. Dans le cas contraire, il se produit des fistules qui ne permettent qu'un écoulement partiel et intermittent, et qui aboutissent à l'hecticité.

Pronostic. — Le phlegmon pelvien est, d'une façon absolue, moins grave qu'autrefois, parce qu'on intervient aseptiquement et en temps opportun. Abandonné à lui-même, il peut guérir, soit par résolution, soit après évacuation spontanée complète du pus, et, à ce point de vue, l'ouverture par le vagin, puis par l'abdomen et le rectum, sont les plus favorables. L'ouverture dans la vessie est grave en raison de l'infection possible des voies urinaires. Mais ces cas favorables sont rares et on ne doit pas escompter une issue aussi heureuse ; même alors, il survit au phlegmon des rétractions cicatricielles, des brides, des zones de sclérose qui peuvent dévier l'utérus, étrangler l'uretère, les vaisseaux, les nerfs, le rectum. Il est aisé de prévoir les conséquences de ces complications tardives : hydronéphrose, stérilité, œdème des membres inférieurs, névrites pelviennes, rétrécissement rectal, etc.

Diagnostic. — A la période d'invasion, on ne peut guère confondre le phlegmon qu'avec la *péritonite pelvienne*. Indépendamment de l'intensité moindre des symptômes *péritoniques* propres au phlegmon, celui-ci se reconnaît surtout par ses signes physiques : unilatéralité, immobilité, confusion de la tumeur avec l'utérus, consistance plus dure et évolution vers un cul-de-sac latéral ou vers la paroi, etc. Dans les formes insidieuses et à la période lointaine des résidus inflammatoires, on pourrait songer à la *salpingo-ovarite*, à un *fibrome*, à un *kyste dermoïde*, suppuré ou non, du ligament large, à une *hématocèle extrapéritonéale*, etc. Les commémoratifs fournissent ici les meilleurs éléments du diagnostic.

Quant à la distinction du siège du phlegmon, elle repose sur les résultats respectifs que fournit l'exploration bimanuelle dans l'une et l'autre variété.

Traitement. — Au début, et dans l'espoir légitime d'obtenir la résolution, on réalisera, autant que possible, l'asepsie du vagin ou du foyer initial d'infection, puis on conseillera un traitement antiphlogistique : repos absolu, diète, émissions sanguines locales, révulsifs, opium, etc. Mais dès que la suppuration est reconnue, on ne doit pas s'attarder davantage dans l'emploi de ces moyens : il faut intervenir de bonne heure. L'*incision* large, par le vagin ou par la paroi abdominale, est l'opération de choix ; le drainage sera souvent nécessaire. Quant au curettage de la poche, pratiqué par quelques opérateurs, on peut le considérer comme inutile et dangereux.

V. — TUMEURS DE L'OVAIRE.

On pourrait, en mettant à part les kystes dermoïdes, diviser, avec Kelly, les tumeurs de l'ovaire en trois groupes : kystes *par rétention* (Voy. fig. 203, p. 798), groupe *épithélial* et groupe *conjonctif*; ou encore, en se basant sur le pronostic de leur évolution, en tumeurs *bénignes*, *malignes* et *demi-malignes*. Mais pour en faciliter l'étude

clinique, et sans préjuger de leur nature histogénique, il est préférable d'adopter la division classique en tumeurs *kystiques* et tumeurs *solides*, en laissant une place intermédiaire aux tumeurs *végétantes* qui participent des deux variétés.

A. — KYSTES DE L'OVAIRE.

Nous avons étudié, à propos de l'ovarite, les *microkystes* séreux ou hématiques, d'origine folliculaire ou autre, et qui ne peuvent être considérés comme de véritables tumeurs. Les *kystes hydatiques*, dont quelques observations probantes ont été publiées (Charcot, Gallez, Davaine, Demons), ne peuvent être considérés que comme des curiosités pathologiques et ne méritent pas une description spéciale. Nous n'envisagerons ici que les tumeurs kystiques à grand développement, c'est-à-dire les kystes *mucoïdes*, *dermoïdes* et *mixtes*.

La caractéristique générale de ces tumeurs est la présence, à leur surface interne, d'un *épithélium* tantôt muqueux, tantôt d'origine ectodermique: ce sont donc des *cysto-épithéliomes*.

Cette notion, due aux travaux de Wilson Fox (1864), de Waldeyer (1872) et surtout de Malassez et de Sinéty (1876 à 1881), a été confirmée et complétée par ceux de Quénu (1881), Hugo (1882), Coblenz (1882), A. Doran (1884), Poupinel (1886), etc. Elle a permis de substituer aux hypothèses obscures d'autrefois une loi de développement simple et uniforme, universellement admise aujourd'hui. Les kystes de l'ovaire sont donc « de véritables tumeurs épithéliales provenant du revêtement péritonéal de l'ovaire, soit par l'intermédiaire de tubes semblables aux tubes de Pflüger et datant de la période embryonnaire, soit par l'intermédiaire d'une invagination postérieure de l'épithélium superficiel » (Segond).

L'étude préalable de leur anatomie pathologique permettra d'en mieux interpréter la genèse et le développement.

Anatomie pathologique. — A. ***Kystes mucoïdes.*** — On les appelle encore *épithéliomas mucoïdes* (Malassez), *cysto-épithéliomes* (Quénu), *kystes prolifères ou proligères* (Pozzi). Ce sont les kystes vulgaires. Ils intéressent assez souvent les deux ovaires à la fois et peuvent acquérir un *volume* énorme ; on en a observé qui descendaient au-dessous du genou (Rodenstein, Kelly, Le Dentu, etc.) qui pesaient 35 kilos (Maglioni), 50 kilos (Rouffart), 145 livres anglaises (Buldwin). Le plus souvent, leurs dimensions ne dépassent pas celles d'un utérus gravide aux derniers mois.

Leur *forme* générale est celle d'un ovoïde à petite extrémité inférieure, régulier ou bosselé, ces bosselures correspondant à des poches secondaires. Leur *surface externe* est lisse, polie, brillante ou chagrinée, de coloration blanc bleuâtre, à moins que leur paroi ne soit très épaisse et leur contenu purulent ou hématique; elle est sillonnée

de traînées plus sombres que trace le trajet des vaisseaux et quelquefois d'étranglements correspondant à l'insertion des cloisons intérieures. Il n'est pas rare de la trouver parsemée de végétations de même nature que celles qu'on rencontre dans la cavité ou de granulations vésiculeuses, semblables à du frai de grenouille, de consistance gélatineuse et qui, se détachant, sont assez abondantes parfois pour emplir le bassin.

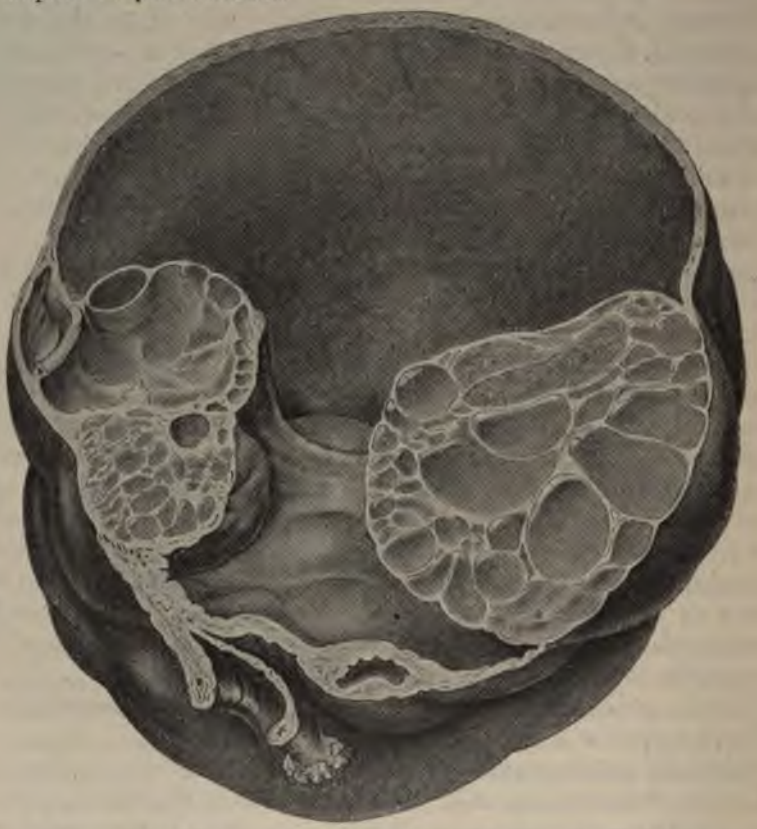

Fig. 223. — Kyste pauciloculaire présentant l'apparence extérieure d'un kyste uniloculaire (d'après Howard A. Kelly).

Conformation intérieure. — A la coupe, on se trouve en présence soit d'une cavité unique (*kyste uniloculaire*), soit d'une cavité de dimensions prédominantes accompagnée de loges plus petites (*kyste pauciloculaire*) (fig. 223), soit d'une agglomération de poches cloisonnées dans tous les sens (*kyste multiloculaire*) (fig. 224), soit enfin d'une exagération de cette disposition, telle que les cloisons prédominent sensiblement sur les cavités (*kystes aréolaires* de Cruveilhier) (fig. 225).

« Les kystes *multiloculaires* peuvent n'être qu'une agglomération de kystes développés côte à côte dans le même ovaire (fig. 226) ; mais,

Fig. 224. — Tumeur polykystique de l'ovaire avec long pédicule tordu (d'après Howard A. Kelly).

Fig. 225. — Section d'un kyste prolifère de l'ovaire à forme aréolaire (d'après Gallard).

plus fréquemment, les kystes ne sont pas indépendants, leurs parois sont adossées ou communes, de façon à simuler une poche qu'on aurait cloisonnée ou transformée en une infinité de loges. Les poches secondaires se forment à la surface et dans les parois du grand kyste et des autres, des générations secondaires et tertiaires grandissent, des masses d'un tissu aréolaire s'ajoutent çà et là et viennent encore rendre plus complexe la description de cette singulière dégénération de l'ovaire. Qu'on fasse varier le tissu aréolaire, le nombre de poches de tel ou tel volume, leur distribution, on arrivera ainsi à toutes les variétés observées. » (Quénu.)

Les kystes *uni et pauciloculaires* dérivent des kystes multiloculaires par atrophie des parois des kystes secondaires (Malassez et de Sinéty) dont on retrouve les vestiges sous forme de brides, de cloisons incomplètes, en diaphragme ou en croissant.

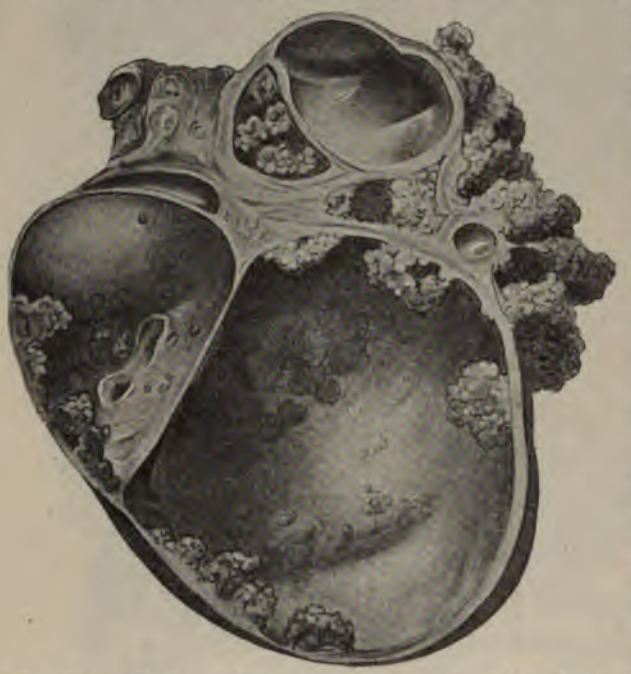

Fig. 226. — Kyste multiloculaire papillomateux de l'ovaire avec végétations intracavitaires et superficielles (d'après Howard A. Kelly).

Végétations. — De même nature que celles qu'on rencontre à la surface des kystes, mais plus fréquentes à l'intérieur, ces végétations sont tantôt sessiles, tantôt pédiculées, ou même libres, isolées ou confluentes ; elles sont molles et friables ou dures, fibreuses, comme cartilagineuses ; transparentes ou opaques, blanc grisâtre ou nacré, évoquant la comparaison du chou-fleur, ou rouges et charnues comme une framboise. Peu nombreuses dans certains cas, elles emplissent, dans d'autres, toute la cavité, au point de simuler une tumeur solide ; leur développement est parfois tel qu'elles font éclater la paroi, deviennent extrakystiques et peuvent s'effriter dans le péritoine. Elles répondent aux *kystes végétants* de Cruveilhier

(fig. 226), aux *kystes prolifères papillaires* de Pozzi. On leur a donné aussi le nom de *papillomes*; mais il s'agit ici d'une disposition papillaire et non d'un papillome vrai (Terrier). Cependant cette particularité rapproche déjà, au point de vue de la gravité, les kystes simples des tumeurs végétantes dont nous parlerons plus loin.

Structure. — La PAROI est essentiellement constituée par une couche fibro-vasculaire interposée à deux couches d'épithélium. Waldeyer divise cette couche fibreuse en deux zones : l'*externe* plus dense, pauvre en éléments cellulaires, contient parfois des aires de calcification; l'*interne*, plus lâche, engaine les vaisseaux; on y trouve aussi des fibres élastiques et des cellules musculaires lisses (Malassez et de Sinéty). Les *vaisseaux* affectent une disposition hélicine (W. Fox) et se terminent en un réseau ténu sous l'épithélium de la surface interne. Les veines sont proportionnellement plus développées que les artères. Malassez et de Sinéty y ont également décelé, par injection, des vaisseaux lymphatiques qui communiquent avec un système d'espaces réticulés situés au voisinage du pédicule.

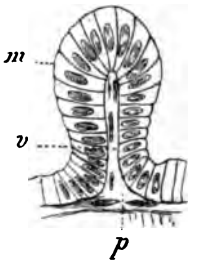

Fig. 227. — Bourgeon de la surface interne d'une cavité kystique (d'après Cornil et Ranvier).

L'ÉPITHÉLIUM de la surface externe est cubique. Celui de la surface interne est formé de cellules cylindriques, dont quelques-unes à cils vibratiles, et de cellules caliciformes, surmontant une couche endothéliale (Malassez et de Sinéty). On peut y observer aussi d'autres cellules, hypertrophiées, déformées, superposées, métatypiques, en un mot, et ordinairement en rapport avec un certain degré de malignité de la tumeur. L'épithélium cylindrique forme en certains points des invaginations, *formations tubulaires*, simples ou ramifiées, isolées, disséminées ou confluentes, et rappelant la disposition des glandes de Lieberkühn : il repose directement sur le tissu sous-jacent (fig. 227). Ces formations tubulaires pénètrent non seulement les parois et les cloisons, pour former des kystes secondaires, mais aussi l'épaisseur des végétations endokystiques. Cette unité du processus de prolifération, démontrée par Malassez et de Sinéty, exclut la division de Waldeyer en kystes *glandulaires* et kystes *papillaires*. Les *végétations* sont formées d'un bourgeonnement de la trame conjonctive revêtu d'une couche unique d'épithélium cylindrique. Ce tissu conjonctif se développe parfois outre mesure et, suivant la prédominance de tel ou tel de ses éléments, il peut donner à la tumeur l'aspect du fibrome, du sarcome, du myxome.

CONTENU. — Le liquide des kystes mucoïdes provient de la fonte cellulaire et de la transsudation du sérum. Sa *densité* varie de 1010 à 1030; sa *couleur*, du jaune très clair au brun foncé; s'il est mélangé à une certaine quantité de sang, il peut être noirâtre. La *consistance*

varie de celle du sérum à celle de la gélatine, d'un kyste à l'autre et même dans les différentes loges d'un même kyste. Plus dense généralement dans les grandes que dans les petites cavités, il est liquide et filant ou épais et gélatineux suivant que prédominent dans le revêtement les cellules cylindriques ou les cellules caliciformes (Malassez et de Sinéty). Sa quantité est relative moins de la dimension absolue de la tumeur que du petit nombre de ses loges, et il se reproduit plus ou moins vite après évacuation. On y trouve parfois des paillettes de cholestérine et des masses riziformes (Pozzi).

Les ÉLÉMENTS FIGURÉS qu'on y rencontre sont des cellules épithéliales, quelques-unes intactes, la plupart en dégénérescence plus ou moins avancée, des leucocytes, des hématies, des granulations réfringentes, du pigment, des cellules géantes multinucléées à double contour et des corps hyalins. Landouzy et Gallippe y ont trouvé des microcoques et des bactéries auxquels ils ont tenté d'attribuer une influence pathogène. Mais ces kystes sont ordinairement stériles, à moins d'infection accidentelle et secondaire.

CHIMIQUEMENT, le liquide est composé d'eau et d'un résidu solide dont la proportion peut atteindre 70 grammes par litre (Mehu), 100 grammes (Quénu). On y trouve des substances protéiques, des sels, de la graisse, exceptionnellement du sucre et de l'urée. La *paralbumine*, substance albuminoïde qui donne au liquide sa consistance spéciale, existe toujours dans les kystes de l'ovaire, d'après Waldeyer, et non dans les kystes parovariques; cependant Malassez et de Sinéty ont montré qu'on peut la trouver ailleurs et dans d'autres conditions, ce qui infirme sa valeur pathognomonique. La *métalbumine* ou *pseudomucine*, étudiée par Hammerstein (1882), Pfannestiel (1890), Salkowski (1893), etc., et qui serait une sécrétion véritable des cellules et non le résultat de leur dégénérescence colloïde, s'observe surtout dans les kystes papillaires et jamais dans les microkystes, ni dans les kystes parovariens (Kelly). Ce liquide, injecté chez des lapins par Auché et Chavannaz, s'est montré toxique et a donné lieu à des lésions parenchymateuses et scléreuses du foie et des reins.

B. ***Kystes dermoïdes*** (1). — Bien plus rares que les kystes mucoïdes, les kystes dermoïdes ne figurent que dans la proportion de 3 ou 3 1/2 p. 100 dans les diverses statistiques, celle d'Olshausen, en particulier, qui porte sur 2 275 cas de kystes de l'ovaire en général. Cependant Kelly en a rencontré 25 sur 141 tumeurs kystiques. En revanche, c'est la plus fréquente des tumeurs dermoïdes. Lebert compte 129 localisations ovariennes sur 176 kystes dermoïdes (fig. 228).

Contrairement aux précédents, ils semblent *siéger* plus souvent à droite, sont ordinairement unilatéraux et uniques. Sur 21 cas cepen-

(1) Voy. POUPINEL, thèse de Paris, 1886; JULHIET, thèse de Lyon, 1894-1895, et surtout LANNELONGUE et ACHARD, Traité des affections congénitales, 1886.

dant, Kelly a observé une fois la bilatéralité et la multiplicité (fig. 229), et une fois 2 tumeurs du même côté, et Poupinel a réuni 44 cas de bilatéralité. Beaucoup moins volumineux que les kystes mucoïdes, ils ne dépassent guère, en général, les proportions d'une tête de fœtus à terme; ils peuvent cependant atteindre aussi de grandes et exceptionnelles dimensions. Péan en a enlevé un de 5 kilos et demi avec 20 litres de liquide, Arrou, un de 10 litres. Leur volume, longtemps stationnaire, peut quelquefois augmenter brusquement, même à un âge avancé, ainsi que Lejars en a cité des exemples.

Fig. 228. — Kyste dermoïde de l'ovaire droit compliqué d'adhérences étendues (d'après Howard A. Kelly). — U, utérus; TT, trompes; O, ovaire; D, kyste dermoïde.

A la coupe, la cavité est uni ou multiloculaire et les loges secondaires sont différentes d'aspect. La surface externe est fibreuse, lisse, à moins d'inflammation surajoutée. La surface interne, lisse ou tomenteuse, plissée, a l'aspect d'une muqueuse ou d'une peau macérée. Les *parois*, d'épaisseur inégale, ont la structure du tégument externe. Au-dessous d'une couche fibreuse, on trouve un derme plus ou moins parfait pouvant contenir des fibres lisses, des vaisseaux, des tubes nerveux, des papilles, un épiderme avec des poils, des glandes

Fig. 229. — Kystes dermoïdes multiples des deux ovaires compliqués de péritonite adhésive étendue (d'après Howard A. Kelly). — FU, fond de l'utérus; TT, trompes; DDD, kystes dermoïdes multiples de l'ovaire droit; D, kyste dermoïde de l'ovaire gauche.

Fig. 230. — Kyste dermoïde de l'ovaire. — *a*, paroi du kyste; *b*, dents; *c*, touffe de cheveux implantés sur un tubercule criblé d'orifices de glandes sébacées (Follin).

sébacées, abondants surtout au niveau des points les plus épais. Les glandes sudoripares sont plus rares et rudimentaires.

Le *contenu* est une matière molle, caséeuse, homogène ou grumeleuse, dont les variétés d'aspect l'ont fait comparer à de l'huile, du beurre, du miel, du mastic, etc. On y trouve des débris de parois, des poils, des ongles, des dents, des fragments de cartilage et d'os (fig. 230 et 231), etc. Les *poils* fins,

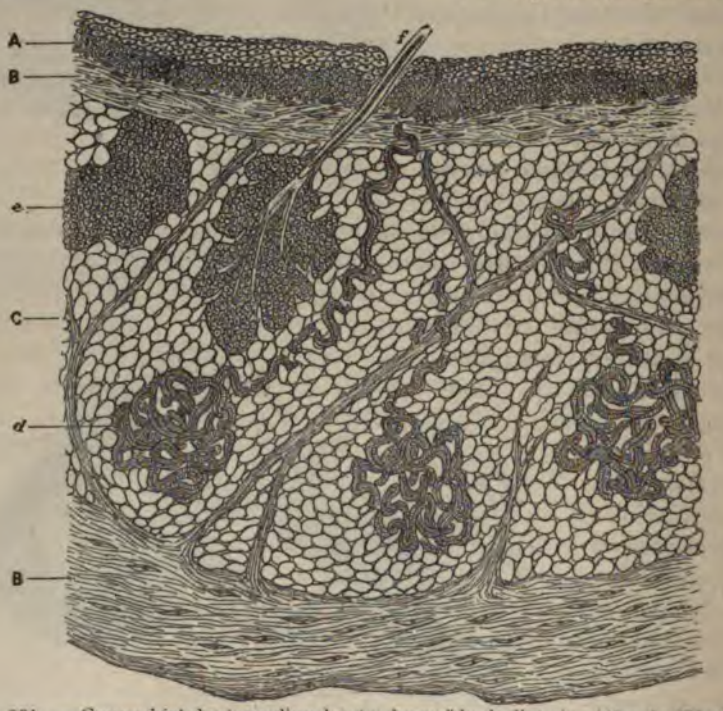

Fig. 231. — Coupe histologique d'un kyste dermoïde de l'ovaire (d'après Wyder). — A, revêtement pavimenteux; BB, tissu conjonctif fasciculé; C, tissu cellulo-adipeux; *d*, glomérules sudoripares; *e*, glandes sébacées dont l'une est munie d'un follicule pileux avec son poil *f*.

soyeux, courts ou longs, libres ou adhérents, de coloration variée,

forment parfois, par leur enchevêtrement et leur agglomération dans des masses caséeuses, des boules flottantes susceptibles de donner la sensation de ballottement. Il y a rarement des *ongles*, mais on y a compté jusqu'à trois cent dents : celles-ci, plus ou moins rudimentaires, seraient, d'après Holländer, toujours orientées et inclinées vers l'axe médian du corps. Elles sont isolées ou implantées sur la paroi ou sur des rudiments de maxillaires et diversement groupées. On y a même décrit un filet nerveux et diverses altérations.

Les *os* sont généralement des fragments informes ne rappelant que vaguement une partie distincte du squelette. Il en est de même des masses *cartilagineuses* qui peuvent être adhérentes ou flottantes, quelquefois articulées. On y a décrit encore des faisceaux de fibres *musculaires lisses*, des lamelles ou des fibres de *tissu nerveux*, des formations *glandulaires* assez parfaites pour constituer une véritable mamelle (Velitz, Bl. Sutton), une *langue* rudimentaire (Kœberlé), un *fragment d'œil* avec sa rétine (Baumgarten, Marchand). Enfin, ces kystes contiennent parfois des *parties fœtales* nettement reconnaissables, et Répin y a trouvé un embryon rudimentaire avec ses quatre membres.

C. ***Tumeurs mixtes.*** — Elles sont caractérisées par l'accolement de poches multiples dont les parois et le contenu diffèrent. Depuis qu'elles ont été signalées par Lebert en 1857, on en a observé de nombreux exemples et Poupinel les a bien étudiées en 1887 (1). Les *parois* de ces kystes diffèrent de structure, non seulement de l'une à l'autre, mais parfois aussi sur divers points de la même. Ici, on retrouve la structure dermoïde avec les poils, les papilles, etc. ; ailleurs et sans transition, l'épithélium cylindrique des kystes mucoïdes. Le tissu conjonctif qui entre dans leur composition est aussi variable : tantôt fibreux, dense, parsemé quelquefois d'îlots cartilagineux et même osseux, il présente ailleurs les caractères du tissu jeune, embryonnaire ou myxomateux, et peut prédominer au point de constituer de véritables associations de tumeur solide. Le *contenu*, dermoïde ou mucoïde, dépend des éléments constitutifs de la paroi.

Ces tumeurs sont ordinairement bilatérales ou, du moins, coexistent souvent avec une tumeur de nature différente sur l'autre ovaire.

Connexions des kystes de l'ovaire. — Ces tumeurs sont, comme l'ovaire, reliées au ligament large et nourries par un pédicule qui leur permet généralement de se développer en dehors du ligament. Ce pédicule, plus ou moins long, large et épais, est constitué par le ligament large, le ligament utéro-ovarien, le mésovaire, le mésosalpinx et la trompe ; celle-ci est souvent allongée ou étendue en écharpe en avant et en bas de la tumeur et kystique elle-même dans sa partie

(1) Poupinel, *Arch. de physiologie*, 1887, p. 394.

externe par occlusion de ses franges. Les vaisseaux, qui sont ceux de l'ovaire, subissent une hypertrophie proportionnelle au volume du pédicule; les veines surtout sont développées et leurs parois épaissies au point de ressembler à celles des artères. Ils sont accompagnés par des lymphatiques et des nerfs et engainés dans du tissu conjonctif plus ou moins abondant. Les débris de l'ovaire se retrouvent en général sur le pédicule, en bas et en arrière de la tumeur.

Quelquefois, au lieu de se pédiculiser, le kyste se développe, s'*inclut* entre les feuillets du ligament large. Cette disposition, qui paraît plus fréquente pour les kystes dermoïdes que pour les autres, tiendrait, d'après Vautrin, Brigidi, à certaines anomalies de structure ou de situation, congénitales ou acquises, de l'ovaire. Dans ces cas, il se forme des adhérences vasculaires telles que, d'après Terrillon, il peut s'ajouter au pédicule utéro-ovarien primitif un deuxième pédicule, interne, émanant de la corne utérine, et dont les vaisseaux, très dilatés, sont constitués par l'anastomose de la branche supérieure avec la terminaison de l'utéro-ovarienne (P. Delbet). Pareille disposition n'existe pas dans les kystes parovariques.

L'inclusion produit le refoulement des organes voisins, de l'utérus surtout, qui est dévié du côté opposé à la tumeur; plus rarement il est attiré par elle s'il lui est adhérent. La vessie peut être aplatie, étirée et l'uretère comprimé.

Certains kystes enfin soulèvent le péritoine pariétal après avoir dédoublé le mésovaire et le mésosalpinx. Les kystes *rétropéritonéaux* (Pozzi) *pseudo-intraligamentaires* (Kelly) peuvent se loger jusque derrière le rectum (Cazeaux, Jackson).

Rapports avec les viscères. — A la période pelvienne de leur développement, les kystes refoulent, compriment et dévient plus ou moins l'utérus, la vessie, le rectum, les uretères, l'urètre; il peut même arriver que l'utérus et la vessie, adhérents, soient étirés et attirés au-dessus des limites du bassin par la tumeur devenue abdominale. A cette période, l'intestin est refoulé en haut et en arrière, sous le diaphragme, et la paroi kystique vient au contact direct de la paroi, rarement, à moins d'adhérences, avec interposition de l'épiploon, du côlon, du cæcum (Cruveilhier). — Les organes pelviens peuvent alors être repoussés de haut en bas jusqu'au prolapsus.

Complications. — Les *adhérences*, produit de poussées de péritonite adhésive ou succédant à la chute éventuelle de l'épithélium cubique qui recouvre la paroi des kystes, unissent ceux-ci soit à la paroi, soit à l'épiploon, à l'intestin et aux organes voisins. Récentes, elles sont lâches et faciles à détacher; plus anciennes, elles deviennent denses, serrées, et cette résistance, jointe à leur vascularisation, complique, quelquefois jusqu'à l'impossibilité, l'ovariotomie.

L'*ascite* ne peut être considérée comme une complication que si l'épanchement est considérable. Il est peu de tumeurs ovariennes

qui n'en provoquent, mais souvent à un degré si faible qu'elle ne peut influencer le pronostic et que les observateurs omettent de la signaler. Ainsi s'expliqueraient les divergences de résultats qu'on peut constater, à ce point de vue, dans les statistiques. On peut dire d'une manière générale que la fréquence et l'abondance de l'ascite sont en raison inverse de la simplicité des tumeurs. Elle manque souvent lors de kystes uniloculaires; elle est fréquente, sinon constante, avec les tumeurs végétantes et multiloculaires.

Le liquide ascitique est citrin, fluide, quelquefois épais, gélatineux, souvent sanguinolent ; il contient de la fibrine et se coagule à l'air, ce qui ne se produit pas pour le liquide des kystes (Méhu). Il diffère du liquide de l'ascite médicale par la proportion beaucoup plus élevée des matériaux fixes — 60 à 70 grammes par litre, au lieu de 25 (Méhu) — et par la présence d'éléments figurés provenant du kyste, et qui ont été diversement décrits : corpuscules de Brunett, cellules de Drysdale, groupes cellulaires de Thornton et Foulis, etc., tous éléments qui ne peuvent, en raison de leur variété, avoir la valeur diagnostique qui leur a été attribuée. L'ascite dérive, pour Terrier, d'une sorte de péritonite chronique avec hypersécrétion de la séreuse due aux altérations de la surface du kyste. Pour Quénu, elle résulte de l'épanchement continu de la substance colloïde produite par les végétations ou par la surface externe riche en formations tubulaires.

Les *hémorragies* se font dans l'épaisseur de la paroi ou dans la cavité même du kyste. Dans ce dernier cas, elles peuvent être assez abondantes pour modifier profondément la coloration du liquide et le mélanger de caillots. Elles surviennent soit à l'occasion de la torsion du pédicule, soit spontanément dans les tumeurs végétantes.

Suppuration. — Le liquide des kystes, naturellement aseptique, peut s'infecter soit à la suite d'une ponction, soit au cours de la période puerpérale, soit encore sans cause apparente. L'infection, émanant alors des trompes ou de l'intestin, peut traverser la paroi en suivant les vaisseaux des adhérences, ou peut se faire par la voie sanguine à la suite d'une maladie générale. Elle peut succéder aussi au sphacèle des parois, après torsion du pédicule. Le liquide devient louche, puis purulent et contient des organismes variés, ordinairement des streptocoques, puis, par ordre de fréquence, des staphylocoques, des colibacilles et des saprophytes. Les kystes dermoïdes peuvent suppurer sous l'influence des mêmes causes que les kystes mucoïdes : on observe assez souvent cette complication dans les suites de couches qui ne sont pas absolument pures et elle est aussi en rapport avec la fréquence relative de la torsion du pédicule dans cette variété de tumeurs.

Rupture. — Cette complication a été bien étudiée par Nepveu, Mary, Waite, Düffner, etc. La rupture se fait dans le péritoine, dans un viscère voisin ou au dehors, la paroi abdominale cédant en même

temps. La rupture intrapéritonéale peut être produite par un traumatisme quelconque ou un effort, comme dans l'accouchement, ou bien survenir spontanément comme conséquence d'une surdistension du kyste ou d'une altération de ses parois, dégénérescence, gangrène, prolifération papillaire, etc.

S'il existe des adhérences préalables, la rupture peut se faire en divers points. Düffner (1), sur 142 cas, a noté l'ouverture 51 fois dans les voies digestives ; 34 fois à l'extérieur ; 33 fois dans les voies génitales ; 16 fois dans la vessie. Nepveu (2), sur 155 faits de rupture, l'indique 128 fois dans le péritoine ; 11 fois dans l'intestin ; 4 fois dans le rectum ; 6 fois dans la vessie ; 1 fois dans l'utérus ; 2 fois dans le vagin et 7 fois au niveau de la paroi.

Torsion et rupture du pédicule. — Cet accident, signalé d'abord par Rokitansky en 1860, a été bien décrit ultérieurement par L. Tait, Olshausen, Fränkel, Torhnton, Spencer Wells, Custom, Vercoustre, Duplay, Terrillon, etc., et a fait l'objet d'un grand nombre de thèses (3). Sa fréquence absolue, d'après Terrillon, serait de 6 pour 100 kystes, de 10,5 pour Thornton, et, d'après la statistique plus récente de Bouilly, de 7,56 p. 100. Les kystes dermoïdes y seraient plus exposés (Voy. fig. 224) ; Olshausen a insisté depuis longtemps sur cette fréquence : 8 fois sur 57 cas de torsion, alors que la proportion dans les kystes mucoïdes ne serait que de 3 p. 100 (Thornton). Mundé, sur 35 kystes dermoïdes, a trouvé le pédicule tordu 8 fois. Toutes les tumeurs y sont exposées lorsqu'elles sont pédiculées et mobiles, et les malades d'hôpital plus que les autres, dans la proportion de 10 contre 3 (Voituriez). La torsion affecte plus volontiers les tumeurs de petit et de moyen volume qui ne dépassent pas l'ombilic et qui sont longuement pédiculées ; l'influence de cette dernière condition est cependant très relative. Plus fréquente à droite, elle est en outre favorisée par les alternatives de réplétion et de déplétion de la vessie et de l'intestin par les brusques changements d'attitude, par le passage rapide de la position debout à la position accroupie, par la double pression du diaphragme et de la paroi abdominale s'exerçant alors au maximum sur les deux pôles opposés du sphéroïde (Potherat) ; par l'inégalité d'épaisseur et de densité de la paroi, par la coexistence d'autres tumeurs voisines, par la grossesse et l'accouchement, par l'affaissement de la tumeur après une ponction ; à la suite de tout effort, etc. Le nombre des tours varie de un demi à six ; ils sont généralement orientés de gauche à droite et la torsion va de la simple compression sans ischémie jusqu'à la rupture complète.

(1) Düffner, thèse de Nancy, 1892-1893.

(2) Nepveu, *Ann. de gynéc.*, 1875, p. 14.

(3) Entre autres celles de Parisot, 1866 ; Moulis, 1890 ; Guichard, Lyon, 1895 ; Seveno, Bordeaux, 1897 ; Kisseloff, 1897 ; Mouthon, 1897 ; Baron, 1898. — Voy. aussi : Finaz, *Sem. gynéc.*, 1898, et Voituriez, *Journ. des sc. méd. de Lille*, 1900, n° 24.

L'un de nous a observé une particularité dont on ne signale guère d'exemples ; c'est une double torsion du pédicule, l'une au ras de la tumeur, qui siégeait à droite, l'autre vers la base du ligament large. Entre ces deux points existait un hématome des dimensions d'un œuf. La paroi du kyste commençait à se gangrener au moment de l'intervention ; cette circonstance causa la mort de l'opérée en dépit des précautions ordinaires contre l'infection (Le Dentu).

Les lésions du *pédicule* tordu, suivant le degré de la constriction, se résument dans une simple congestion avec coloration rouge vineux des tissus ou vont jusqu'à la gangrène avec sa teinte grisâtre, feuille-morte. Il est œdématié, friable et, lorsque l'accident est déjà ancien, il devient comme cicatriciel et ses replis sont soudés par un processus de péritonite adhésive.

Le *kyste* augmente de volume par hémorragie intracavitaire ou par transsudation séreuse et son contenu se modifie en conséquence. Les parois sont, suivant les cas, le siège d'apoplexie pariétale, d'exsudation séro-sanguine qui favorise la production d'adhérences, ou de sphacèle. Si la rupture est complète, la tumeur, ou bien s'atrophie, ou bien reprend vie grâce à des adhérences nouvelles et vasculaires ou, plus souvent, se sphacèle en produisant des accidents qui imposent l'intervention. La torsion, qui provoque presque toujours de la péritonite, plus ou moins limitée, peut encore se compliquer d'*occlusion intestinale* et de *thromboses veineuses* remontant jusqu'à la veine iliaque. Enfin la rupture du pédicule peut se produire en dehors de la torsion, par élongation, par traction ou par section causée par des adhérences (Heurtaux, Terrillon).

Métastases et dégénérescence cancéreuse. — Bien que bénins à l'origine et restant tels dans la plupart des cas, les kystes de l'ovaire donnent parfois naissance à des métastases plus ou moins étendues et lointaines et peuvent, à un moment donné, évoluer comme des tumeurs malignes. Leur nature épithéliale explique cette éventualité.

De telles transformations sont plus rares pour les kystes dermoïdes que pour les autres. Les *noyaux métastatiques dermoïdes* peuvent présenter la même complexité que la tumeur originelle. Dans d'autres cas, ils ont la structure du cancer (Dor et Bérard, de Lyon) ; enfin la tumeur elle-même, bien que rarement, peut subir la transformation maligne. Pilliet (1) a pu la surprendre au début, sous forme de masses nodulaires partant des glandes sébacées et s'enfonçant dans le tissu adipeux de la paroi pour y former des lobules d'adénomes. Enfin Spencer Wells et Olshausen ont démontré que des tubercules peuvent se développer dans les kystes de l'ovaire.

Parmi les *kystes mucoïdes*, ce sont surtout ceux qui présentent des végétations qui exposent aux métastases et à la dégénérescence can-

(1) Pilliet, *Bull. de la Soc. anat.*, 1893, p. 290.

céreuse. Les tumeurs dites glandulaires ne se greffent, d'après les observations de Baumgarten, Schlegtendal, Rünge, Pozzi, que consécutivement à la rupture du kyste. Les noyaux secondaires siègent sur le péritoine, l'intestin, l'épiploon, et peuvent gagner la plèvre. La dégénérescence débute par une dissémination, dans le tissu conjonctif, de bourgeons épithéliaux pleins, différant des tubes réguliers; la dissémination et la généralisation se font ensuite par la voie lymphatique.

Étiologie et pathogénie. — a. ***Kystes mucoïdes.*** — Les kystes de l'ovaire se développent surtout dans la période d'activité sexuelle, particulièrement de vingt à quarante ans, diminuent de fréquence de quarante à cinquante et deviennent rares au delà de cinquante-deux ans (Terrier). On les rencontre cependant à tout âge, depuis quelques mois jusqu'à soixante-dix ans et plus. Leurs causes sont entièrement inconnues. Quant à leur pathogénie, si le mécanisme du développement des kystes dermoïdes prête encore à discussion, celui des kystes mucoïdes est désormais bien élucidé, grâce aux travaux de Klebs, de Waldeyer et surtout de Malassez et de Sinéty. Si quelque obscurité entoure encore le début de leur évolution, on n'en est pas moins fixé sur la marche ultérieure de celle-ci. Ils résultent d'une inclusion de l'épithélium germinatif ou de l'épithélium du follicule. Vers le cinquième mois de la vie intra-utérine, l'épithélium germinatif bourgeonne et s'inclut dans le stroma ovarien sous forme de cordons creux connus sous le nom de tubes de Pflüger : c'est dans une de ces invaginations épithéliales que, d'après W. Fox, Waldeyer, etc., prendrait naissance le kyste dont le début serait ainsi congénital. Malassez et de Sinéty admettent également que c'est de l'épithélium germinatif que naissent le plus fréquemment, sinon exclusivement, les cysto-épithéliomes. On peut accepter cependant, avec Quénu, que l'épithélium du follicule, qui produit lui-même de l'épithélium germinatif, peut proliférer comme celui-ci et donner lieu à des kystes. Telle en est l'origine pour Steffk, et Pozzi et Baussenat (1) ont observé des faits en rapport avec cette opinion.

Bard (2) considère tous les kystes comme des tumeurs à tissus multiples et puisant leur origine dans la cellule ovulaire. Quoi qu'il en soit, l'épithélium s'invagine sous forme d'un tube identique à ceux que nous avons décrits dans le kyste adulte. L'orifice de ce tube venant à s'occlure, il se trouve transformé en cavité close dans laquelle sécrète l'épithélium qui a conservé son activité : tel est le processus initial du kyste. Bientôt, et par le même mécanisme, se produisent, sur les parois de la petite tumeur primitive, des néoformations secondaires, tertiaires, etc., et ainsi se trouvent créées de nouvelles loges dont le nombre est relatif de l'activité cellulaire (fig. 232).

(1) Pozzi et Baussenat, *Revue de gynéc. et de chir. abdom.*, 1897, n° 2.
(2) Bard, *Arch. de physiologie*, 1890, et Trévoux, thèse de Lyon, 1887-1888.

En même temps, une de ces cavités se développe plus que les autres, les parois des loges voisines s'accolent, se fusionnent, se

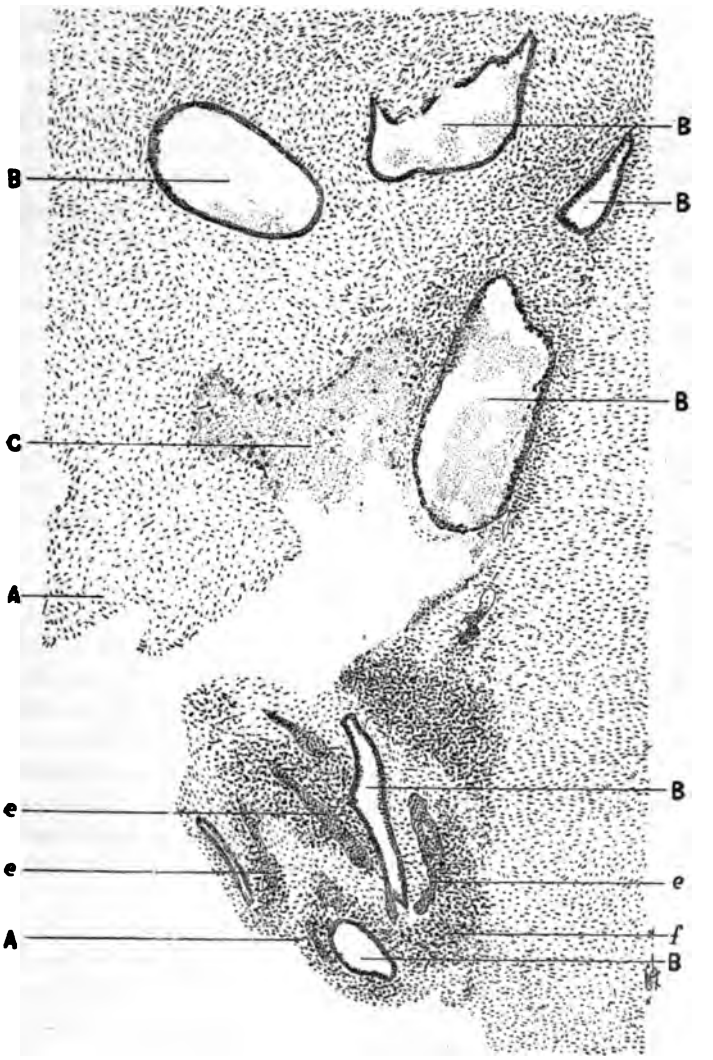

Fig. 232. — Début de kyste prolifère en un point limité d'un ovaire normal par ailleurs (grossissement de 40 diamètres) (d'après S. Bonnet et Paul Petit). — A, surface de l'ovaire ; BB, coupes de tubes tapissés d'épithélium cylindrique ou métatypique ; C, cavité incomplètement tapissée d'épithélium folliculaire ; *ee*, capillaires dilatés ; *ff*, hémorragies interstitielles.

résorbent en totalité ou en partie et, de *multiloculaire* à l'origine, le kyste peut devenir *pauciloculaire* ou *uniloculaire*. Il y a donc un double processus parallèle : d'une part, prolifération, bourgeonne-

ment épithélial et sécrétion de liquide; d'autre part, régression et simplification des parois. Suivant la prédominance de tel ou tel élément, le kyste sera uni ou multiloculaire, simple ou végétant.

b. ***Kystes dermoïdes.*** — On a renoncé, depuis longtemps, aux anciennes hypothèses de la *grossesse extra-utérine*, de la *diplogenèse par inclusion fœtale* de Is. Geoffroy Saint-Hilaire, qui cependant n'était pas très éloignée de la doctrine de la parthénogenèse, à celles des *cellules conjonctives indifférentes* de Virchow, ou des *globules blancs* de Cohnheim.

L'*hétérotopie plastique* de Lebert n'explique rien. La théorie plus récente, de Bard, est ingénieuse et encadrerait fort bien les diverses variétés de kystes, mais l'existence des *cellules nodales* sur laquelle elle est basée n'est rien moins que démontrée. Pour cet auteur, la cellule ovulaire est une cellule complexe de laquelle dérivent les cellules nodales spécifiques des trois feuillets, donnant naissance, dans leur évolution normale, aux divers tissus. Or ces cellules seraient susceptibles d'échapper momentanément à la loi des dédoublements respectifs et successifs qu'elles doivent subir, puis elles reprendraient ultérieurement, au milieu des éléments constitutifs différents dans lesquels elles restent plongées, leur marche évolutive interrompue, d'où production et association des tissus les plus variés.

Plus solidement étayées sont les théories de l'*enclavement* et de la *parthénogenèse*. La première, énoncée par Verneuil, a été acceptée par Lannelongue et Achard, Pozzi, P. Segond. Les kystes dermoïdes dériveraient du tégument cutané de l'embryon dont une portion, pour ainsi dire, restée en arrière pendant le développement fœtal, se serait enclavée au sein des autres tissus et aurait, par son accroissement ultérieur, donné lieu à la formation du kyste. Cette théorie générale des formations dermoïdes est interprétée de la façon suivante par Lannelongue et Achard pour expliquer la localisation spéciale à l'ovaire :

« Un accident de développement détermine l'enclavement d'éléments du feuillet corné dans les rudiments du corps de Wolf, alors que ces derniers sont très voisins de l'ectoderme, c'est-à-dire dans les premiers temps de la vie embryonnaire... Ces éléments ainsi déplacés et qui, dans l'embryon normal, sont aptes à produire, par différenciations successives, des dents, des os, du cartilage, de la substance nerveuse, des glandes muqueuses, etc., ces éléments embryonnaires, encore indifférents pour ainsi dire, pourront, dans la production anormale, rencontrer les conditions particulières qui déterminent normalement ces différenciations. Ils évolueront en tissus variés... »

Pour expliquer la formation des *kystes fœtaux*, ces mêmes auteurs invoquent l'intervention d'un tératome. « La production des monstres

doubles se trouve associée à celle qui détermine la formation des kystes. La part de chacune varie suivant le cas. »

Il faut avouer que cette théorie, si satisfaisante tout d'abord, se montre plus hypothétique et plus faible dans l'interprétation de cette dernière variété de kystes.

Celle de la *parthénogenèse* formulée, avec quelques variantes, par Waldeyer, puis par Mathias Duval (1) et Répin (2), repose sur les propriétés spéciales des cellules épithéliales de l'ovaire, et sur cette idée que l'ovule a le pouvoir de se développer et de se segmenter en dehors de toute fécondation (παρθενος, vierge). En effet, cette segmentation a été constatée par Ællacher dans l'œuf de l'oiseau, par Mathias Duval chez un certain nombre d'animaux inférieurs et même chez la femme, dans un cas, par Morelle. Répin insiste, en outre, sur la concordance de l'emplacement dans le follicule de de Graaf de l'ovule et du bourgeonnement initial de certains kystes dermoïdes. Ces kystes résulteraient donc, d'après cette théorie, de la segmentation d'un ovule non fécondé : ce ne serait autre chose qu'un embryon dévié et monstrueux, un tératome.

Dans les formes les plus simples, la poche a les caractères dominants du feuillet ectodermique du blastoderme, les autres s'étant atrophiés. Les formes fœtales, les plus compliquées, s'expliquent par le caprice et le désordre qui président au développement parthénogénétique, ce que Mathias Duval appelle l'*individualisation* ou l'*apolarité* du blastoderme.

Cette théorie englobe tous les cas et semble, à ce point de vue, la plus satisfaisante; on ne peut cependant considérer comme définitivement résolue la question de la pathogénie des kystes dermoïdes.

Symptômes. — Le début des kystes de l'ovaire est presque toujours insidieux et, tant qu'ils demeurent pelviens, ils peuvent ne donner lieu qu'à des troubles réflexes vagues et généralement légers dus, en majeure partie, à la compression de l'intestin et de la vessie (Gallard). L'ascension de la tumeur au-dessus des limites du bassin marque parfois un amendement momentané dans ces troubles, puis la tumeur, continuant à grossir, va donner lieu à des symptômes qui sont, à peu près tous, des phénomènes de compressions nerveuses, vasculaires ou viscérales.

Douleurs. — Nulles chez certaines malades, elles revêtent chez d'autres des caractères différents. Tantôt ce sont des douleurs névralgiformes suivant le trajet des nerfs abdomino-génitaux, cruraux, obturateurs ; tantôt c'est la tumeur elle-même qui en est le siège, et elles sont imputables alors à une surdistension de sa cavité ; elles peuvent alors affecter l'allure de crises de *péritonisme* (Le Dentu),

(1) Mathias Duval, *Bull. de la Soc. de biologie*, 1884, p. 585, et *Ann. de gynéc.*, 1895.

(2) Répin, thèse de Paris, 1891.

surtout chez des hystériques ; elles s'accompagnent de hoquets, de nausées, de vomissements, mais restent apyrétiques et disparaissent au bout de quelques jours. Tantôt, enfin, elles sont le reflet de poussées de péritonite légère aboutissant à la formation d'adhérences pariétales ou viscérales. Mais, par contre, l'absence de signes antérieurs de péritonite n'implique pas l'absence d'adhérences (Terrier).

Compressions vasculaires. — Elles se traduisent par l'apparition d'hémorroïdes, de varices, d'œdèmes des membres inférieurs, de la vulve et même de la paroi abdominale, si la tumeur est très volumineuse, et, dans ce cas, l'œdème peut se compliquer de varices lymphatiques (Terrier).

Compressions viscérales. — Elles se manifestent particulièrement sur les organes pelviens; du côté de la *vessie*, par de la rétention, de l'incontinence, de la dysurie et de l'oligurie due peut-être à la compression des uretères, parfois aussi à des lésions secondaires des reins; le sucre et l'albumine y sont rares cependant, mais d'un pronostic fâcheux; du côté de l'*intestin*, du *rectum* en particulier, par de la parésie, de la constipation rebelle, parfois par des accidents d'occlusion. L'*estomac* exprime sa gêne par de la dyspepsie, de la gastralgie, des vomissements, et la nutrition générale ne tarde pas à se ressentir de cette perturbation. Le *diaphragme* est refoulé; il en résulte de la dyspnée, de la cyanose. Terrier, Demons ont signalé des *accidents pleurétiques*.

Les troubles *cardio-vasculaires*, bien étudiés par Hofmeier, P. Sebileau, portent principalement sur le cœur gauche et supposent une pathogénie complexe : compression des gros vaisseaux, excès de pression dans la circulation générale, augmentation du champ circulatoire, spasmes des capillaires, lésions rénales, altération du sang. Ils se traduisent par des bruits de souffle, de l'arythmie, et peuvent produire l'asystolie.

Troubles variés. — La *menstruation* est plus ou moins modifiée, généralement diminuée ou supprimée dans un cinquième des cas (Gallard), augmentée dans un huitième ; après la ménopause, les kystes produisent parfois un retour irrégulier de l'écoulement sanguin (Terrier). La suppression des règles, jointe au développement abdominal et parfois au gonflement des seins qui accompagne l'évolution de ces tumeurs, explique comment on a pu croire plus d'une fois à un début de grossesse. La *stérilité* est loin d'être une conséquence fatale de ces tumeurs et la grossesse peut même évoluer sans accidents à leur voisinage. Bouilly a signalé des quintes de toux nerveuse en rapport avec des tumeurs de l'ovaire et, parfois, des élévations de température qu'on pourrait rattacher à la *fièvre des néoplasmes* signalée par Verneuil.

A la longue, la cachexie progresse et les malades prennent cet aspect spécial que Spencer Wells a appelé le *faciès ovarien*, caracté-

risé par l'exagération des saillies musculaires et osseuses, des rides frontales; les yeux sont excavés, les narines dilatées et effilées, les lèvres pincées, les commissures labiales déprimées, etc. Mais ce sont là des signes de dénutrition ou d'intoxication et qui n'ont rien de spécial aux kystes de l'ovaire.

Signes physiques. — Ils sont fournis par les divers moyens d'exploration directe et fournissent les éléments indispensables du diagnostic. La *vue* permet d'apprécier le développement du ventre, quelquefois les bosselures de la tumeur et même son siège latéral.

Par la *palpation*, qui doit toujours être pratiquée doucement, car elle a causé parfois la rupture de la poche, on se rend compte des caractères extérieurs de la tumeur, de sa consistance liquide, de la plus ou moins grande régularité du sphéroïde. On peut, par la palpation alternative des deux mains, percevoir nettement la sensation de flot. La netteté de ces signes dépend de l'unilocularité et du degré de la fluidité du liquide. Quelquefois on peut percevoir un *frottement*, une sensation de *neige écrasée* dus au dépoli de la séreuse (Pozzi) ou au déplacement de la matière colloïde (Ohshausen).

La *percussion* révèle, suivant toute la surface de la tumeur, une matité qui se limite, en haut, suivant une ligne courbe à convexité supérieure, alors que la partie déclive des flancs reste sonore. Les changements de position de la malade ne modifient en rien la direction des lignes de la matité. Ce triple caractère permet de distinguer le kyste de l'ascite.

L'*auscultation* permet quelquefois d'entendre des frottements péritonéaux et des souffles dus à la dilatation ou à la compression des vaisseaux et qu'il ne faudrait pas interpréter dans le sens d'une grossesse.

Le *toucher vaginal* et le *toucher rectal* peuvent être négatifs s'ils sont employés seuls et si la tumeur est élevée. Combinés au palper, ils donnent les renseignements les plus précis sur l'existence, la situation latérale, les limites, les irrégularités de forme et de consistance du kyste, sur sa nature même dans la plupart des cas; enfin, ils permettent généralement d'établir les rapports et l'indépendance de l'utérus. Mais, pour préciser ce dernier détail, il est nécessaire, dans les cas difficiles, de recourir à l'hystérométrie associée ou non au palper. Il est indispensable d'évacuer la vessie préalablement à cet examen.

Marche. — La marche clinique des kystes de l'ovaire peut se diviser en trois périodes : une première, de *troubles réflexes*, alors que la tumeur, peu volumineuse, est encore pelvienne; une deuxième, de *décompression*, lorsqu'elle envahit la cavité abdominale et acquiert un grand volume; enfin, la période de *cachexie*. La durée de cette évolution est extrêmement variable et, pour certains kystes simples, peut atteindre dix, quinze, trente ans. D'autres, après être restés

longtemps stationnaires, prennent tout d'un coup une allure rapide ; d'autres enfin, à marche galopante, tuent en moins de deux ans (Quénu, Spencer Wells). Les kystes dermoïdes ont une évolution plus lente, plus bénigne et sont tolérés plus longtemps.

La *mort* survient par cachexie progressive, par troubles cardio-vasculaires, respiratoires ou urinaires, par l'exagération de certains phénomènes de compression ou par l'une des complications que nous allons passer en revue.

Complications. — L'*ascite*, lorsqu'elle est abondante, est fâcheuse pour des raisons multiples : elle exagère les troubles respiratoires en contribuant à la gêne d'expansion du diaphragme ; elle dissémine les cellules et favorise les métastases ; elle complique le diagnostic et donne le droit de craindre une tumeur végétante. Elle n'aggrave cependant guère le pronostic opératoire.

La *rupture* se fait dans la cavité péritonéale ou en dehors d'elle. La rupture *intrapéritonéale* s'accompagne souvent d'impressions subjectives diverses, telles que sensation de craquement, d'épanchement, de déchirure ; elle est suivie d'un affaissement de la paroi abdominale qui prend la forme ascitique et elle peut déterminer la syncope. Les conséquences de cet accident sont très dissemblables et subordonnées sans doute à la qualité du liquide épanché. Nulles quelquefois (Boursier), ou limitées à une réaction péritonéale légère et éphémère, s'il s'agit d'un kyste uniloculaire à contenu fluide, elles se manifestent plus souvent par une péritonite réelle, bénigne ou mortelle. Nepveu, qui en a réuni 127 cas, a compté 63 morts, 21 guérisons temporaires et 43 définitives. Si la mort ne s'ensuit pas, le liquide se résorbe ou s'élimine et on a pu observer alors de la polyurie, de la diarrhée, de la peptonurie, de la diaphorèse, de la salivation, etc. Ultérieurement, la poche s'atrophie ou s'emplit de nouveau ; parfois, la rupture s'accompagne d'hémorragie interne ; elle peut être en outre la cause éloignée d'adhérences étendues.

La rupture *extrapéritonéale*, moins grave immédiatement, se fait le plus souvent dans le *tube digestif*, à une hauteur quelconque, et s'accompagne de l'émission, mélangé aux selles, d'un liquide séro-albumineux coloré par du sang altéré et de gaz fétides (Terrier), ou de vomissements de même nature si l'ouverture est voisine de l'estomac. L'ouverture peut aussi se faire à la paroi, exceptionnellement dans la vessie, le vagin, l'utérus, la trompe.

Torsion du pédicule. — Les phénomènes de début de cette complication sont : une douleur, variable d'intensité, presque nulle ou plus souvent violente, syncopale ; des vomissements muqueux, puis verdâtres, une élévation de température qui peut n'être qu'éphémère, mais que Finaz (1) a toujours constatée au début et qui atteint 38°

(1) Finaz, *Sem. gynéc.*, 1898, p. 146.

ou 39°, avec un pouls filiforme et une respiration à type costo-supérieur. Mouls a signalé aussi, comme phénomène de début, une ondulation en masse de la tumeur, synchrone au pouls, et un souffle systolique au niveau du pédicule.

L'évolution diffère alors suivant le degré de torsion réalisé.

a. *Si la circulation est complètement interrompue, ou si la rupture est complète*, le kyste se sphacèle et pourra se rompre secondairement si des adhérences n'assurent sa vitalité. La fièvre monte alors à 40°, 41°, le pouls à 120, 140; le ventre est tendu, ballonné, sonore, impossible à explorer, tellement il est douloureux. Cette péritonite n'est cependant pas fatale, surtout si on intervient, car elle est aseptique, ainsi que l'ont constaté Schröder, Hartmann et Morax, Jayle. Elle est due à la résorption par la séreuse de produits irritants et la fièvre qui l'accompagne est comparable à la fièvre aseptique des grands traumatismes.

b. *Si la circulation est arrêtée dans les veines seulement*, il se produit une hémorragie pariétale ou intrakystique se révélant par les signes de l'hémorragie interne et qui peut tuer par son abondance ou se borner à produire un état consécutif d'anémie plus ou moins profonde.

c. *Si la circulation est simplement gênée*, il se forme, avec une congestion plus ou moins intense de la tumeur, une exsudation séreuse dans sa cavité et dans ses parois, suivie d'un processus de péritonite adhésive. Celle-ci se caractérise par des douleurs sourdes, exagérées par tous les mouvements, par des troubles digestifs, de l'amaigrissement, une cachexie plus rapide qui peut faire songer à une transformation maligne. On voit donc que l'issue de cet accident est différente suivant le degré de constriction du pédicule. La mort peut survenir par péritonite aiguë ou chronique, avec sa cachexie secondaire, par hémorragie, embolie, occlusion intestinale, etc. Parfois aussi, les phénomènes dramatiques du début se calment et se reproduisent ou non. La *détorsion* peut se faire (Schröder), ou bien il se forme des adhérences vasculaires qui assurent la nutrition du kyste; on a même cité quelques cas, exceptionnels, de régression de la tumeur à la suite de cet accident (Breisky, Olshausen, Werth, Bonnet, Freund, Finaz). Mais on ne peut compter sur cette heureuse éventualité et la torsion du pédicule est une indication opératoire de plus lorsque ses signes sont légers, d'urgence lorsqu'ils sont graves.

Péritonite. — Adhésive et partielle, elle succède souvent aux ponctions ou survient sans causes bien précises : elle est fâcheuse par les adhérences qu'elle produit. Généralisée, elle constitue une *complication de complications*, telles que la torsion du pédicule, la rupture ou l'infection de la poche.

La *suppuration* du kyste reconnaît des causes différentes. Une tumeur voisine, la grossesse, la torsion du pédicule, les traumatismes, les ponctions, la nature dermoïde ou hématique du contenu, y prédis-

posent. L'infection survient alors soit à l'occasion de l'accouchement, et c'est là une des causes les plus fréquentes, soit par l'intermédiaire d'une salpingite suppurée ou d'adhérences intestinales; ce dernier mode pathogénique a été mis en évidence par Olshausen et admis par Mangold, P. Delbet, Bouilly, Wallen, Williams, Greene, Custom et tous les classiques. A ce point de vue, les adhérences appendiculaires peuvent jouer un rôle important (1). Le colibacille est, en effet, le microorganisme qu'on y rencontre le plus souvent, soit en culture pure (Martin, Löhlein, Menge, Gottschalk), soit associé au streptocoque ou à des anaérobies comme il s'en rencontre souvent dans l'appendicite (Terrier) (19 fois sur 22 cas, Vullon et Zuber).

Au moment de l'opération, le pus est cependant stérile dans un grand nombre de cas (Kelly, Condamin), ce qui tient soit à ce que la cavité est close, soit à ce que le liquide épais, gélatineux, est moins nutritif que le liquide séreux, soit à ce que les anaérobies sont devenus prédominants et ne se révèlent pas sur cultures ordinaires. Il peut aussi contenir des gaz (Gottschalk).

La *symptomatologie* de cette complication est variable. La fièvre, qui serait constante pour Martin, peut manquer cependant (G. Michel); il peut même y avoir de l'hypothermie (35°,5, Mangold). Elle s'élève généralement à 38°, 39°, 40°, parfois avec rémissions très marquées (Bouilly). Les hautes températures sont plutôt en rapport avec le streptocoque et le staphylocoque.

Les douleurs se présentent sous forme de crises, s'amendent au bout de quelques jours pour reparaître de nouveau avec le même caractère d'acuité progressive, et sont suivies parfois de l'apparition brusque de phénomènes de péritonite. Elles coïncident assez souvent avec un accroissement sensible du volume de la tumeur (Bouilly, Martin, Condamin). Dans quelques cas, au contraire, l'évolution de cet accident est torpide, insidieuse et ne se caractérise que par une cachexie plus ou moins rapide et toujours grave.

Parmi les autres complications, il faut signaler encore la *phlébite*, la *pyélonéphrite*, certaines inflammations *pleurales* et *pulmonaires*. Enfin il nous reste à parler de l'influence réciproque du kyste sur la grossesse et de la grossesse sur le kyste.

a. *Influence du kyste sur la grossesse.* — Une tumeur de petit volume, et même plus développée, peut n'apporter aucune entrave à la grossesse, ni même à l'accouchement. Pinard a cité une malade ayant accouché cinq fois dans ces conditions. Cependant, en raison de la fréquence des avortements, des accidents de dystocie et des complications puerpérales dont ces tumeurs sont la cause, on doit les considérer comme une complication grave de la grossesse. Dans une statistique de 257 cas, Remy compte 75 avortements et la mortalité a

(1) Voy. Chognon, thèse de Lyon, 1893-1894; G. Michel, *Bull. médical*, 1900, n° 84, et *Sem. gynéc.*, 1900, n° 47.

été de 27 p. 100 pour les mères et de 30 p. 100 pour les enfants. Porochine évalue à 12,5 p. 100 la proportion des avortements et Haberg, sur 276 cas où l'on n'est pas intervenu, a relevé 1/4 de mortalité pour la mère et 2/3 pour l'enfant.

b. *Influence de la grossesse sur le kyste.* — Si, dans quelques cas, la grossesse a pu ralentir l'évolution de la tumeur, elle exerce bien plus souvent sur elle une influence contraire et en favorise la dégénérescence (Wernich).

Elle exagère à l'extrême les phénomènes de compression et de distension, favorise la production des œdèmes, de l'ascite, des embolies, de la péritonite, des hémorragies, la rupture, la torsion du pédicule, la suppuration, même indépendamment d'une infection puerpérale grave. C'est surtout au moment et à l'occasion de l'accouchement que surviennent ces complications.

Pronostic. — La bénignité actuelle de l'ovariotomie et, d'autre part, l'intervention précoce ont modifié singulièrement le pronostic des kystes de l'ovaire. Les kystes mucoïdes et les kystes dermoïdes sont des tumeurs bénignes qui, enlevées à temps, ne récidivent généralement pas. Cependant, il y a des distinctions à faire relativement à leur contenu : nous avons vu quelles réserves comporte, au point de vue des métastases et de la dégénérescence possibles, la présence des végétations et de l'ascite. Les kystes dermoïdes eux-mêmes, bien que moins exposés peut-être aux dégénérescences, doivent cependant être opérés de bonne heure ; en effet, s'ils restent parfois indolents et de petit volume pendant de longues années, ils peuvent aussi se réveiller et augmenter à une date lointaine, soit que la tumeur soit mixte, soit qu'elle subisse une dégénérescence tardive, soit par accroissement pur et simple (Lejars). Cohn, sur 658 cas de Schröder, a trouvé 100 fois la dégénérescence maligne. Léopold, Schültze, Poupinel évaluent la fréquence de cette dégénérescence de 22 à 27 p. 100 des cas. Enfin, un certain nombre des complications que nous avons étudiées peuvent être assez soudaines et rapidement mortelles pour ne pas laisser la faculté d'intervenir utilement.

Diagnostic. — Le diagnostic comporte plusieurs questions à résoudre : celle de l'*existence de la tumeur*, de son *siège ovarien*, de sa *nature*, de ses *complications*, et, pour y parvenir, il est souvent indispensable d'user de tous les moyens d'investigation que nous avons énumérés. En effet, l'importance des caractères physiques de la tumeur l'emporte, ici, de beaucoup sur celle des troubles fonctionnels. Le premier point à établir, c'est la réalité même d'une tumeur.

L'*adiposité* excessive qui envahit parfois les parois abdominales et les troubles menstruels qui s'observent au moment de la ménopause ont pu en imposer pour un néoplasme.

Dans quelques cas, le *tympanisme*, joint à la contracture des muscles pariétaux, simule le kyste de l'ovaire, y compris sa matité

et ses troubles fonctionnels, au point que l'erreur a été commise par les chirurgiens les plus expérimentés et poussée jusqu'à la laparotomie. Les observations en abondent. L. Tait a donné le nom de *tumeurs fantômes* à ces pseudo-tumeurs et Spencer Wells, Nélaton, Terrillon ont justement insisté sur les difficultés et l'importance de leur diagnostic. Leur pathogénie est obscure, mais on ne les observe guère que chez des hystériques et le meilleur moyen à employer pour les faire évanouir, c'est de recourir à la résolution chloroformique.

L'existence réelle d'une tumeur étant reconnue, celle-ci est-elle ovarique ?

Les causes de confusion à éliminer diffèrent suivant que la tumeur est peu volumineuse et encore pelvienne ou qu'elle a envahi l'abdomen.

1° *Elle est pelvienne*, latérale, empiétant plus ou moins derrière l'utérus, tendue, élastique, régulière, indolente, plus ou moins mobile, indépendante de l'utérus dont on sent le fond et, si on a pu reconnaître un ovaire, ce qu'on doit chercher à faire par le toucher et le palper, elle occupe la situation de l'autre ; tels sont les caractères du kyste pelvien et qui servent à le distinguer des affections suivantes : l'*hématocèle*, la *rétrodéviation*, les *exsudats inflammatoires*, la *rétroflexion de l'utérus gravide*, qui ont en outre une histoire antérieure différente. Dans ce dernier cas, les signes de grossesse sont surajoutés et le col est reporté en avant. Les *fibromes sous-péritonéaux*, même longuement pédiculés et mobiles, se reconnaissent généralement à une augmentation de la cavité utérine, à leur consistance et aux métrorragies qui accompagnent leur évolution. La *grossesse extra-utérine*, malgré l'aménorrhée et certains signes de grossesse, est parfois, à son début, d'un diagnostic très délicat et exige plusieurs examens et quelque temporisation avant qu'on puisse se prononcer.

Les collections de *salpingo-ovarite*, les kystes tubo-ovariques ont des limites moins nettes, sont douloureux à l'exploration et se sont développés avec leur symptomatologie propre, beaucoup plus bruyante. L'*hydrosalpinx* cependant a été pris plus d'une fois pour un kyste, ce qui n'a pas grand inconvénient : la poche, toutefois, est, dans le cas d'hydrosalpinx, plus petite ordinairement, souvent irrégulière, bosselée et accompagnée de quelque lésion annexielle de l'autre côté. Nous ne citerons que pour mémoire les *tumeurs stercorales*, auxquelles il faut songer, et l'ovarite *microkystique*, qui est latérale et facile à distinguer.

2° La tumeur est *abdominale*, et il y a lieu d'établir une distinction suivant qu'elle est : *a*) de *moyen volume*, ou *b*) qu'elle emplit *tout l'abdomen*.

a. Dans la première hypothèse, elle pourrait être confondue avec d'autres tumeurs d'*origine abdominale* développées aux dépens du

foie, de la rate, du rein, du mésentère, ou d'*origine pelvienne*, vésicale, utérine ou annexielle.

Les tumeurs à développement de haut en bas, ou d'arrière en avant comme l'*hydronéphrose*, les *kystes du foie*, les *tumeurs de la rate* et *du mésentère*, *de l'épiploon*, sont plus rares, refoulent en avant la masse intestinale ou au moins le côlon, ce qui donne, à la percussion, des signes distinctifs ; elles laissent négative l'exploration vaginale, se sont développées de haut en bas et non de bas en haut, et les malades fournissent, à l'interrogatoire, des renseignements différents de ceux que comportent les tumeurs ovariennes. Compliquées d'ascite, elles sont parfois d'un diagnostic assez difficile pour n'être reconnues qu'à l'incision exploratrice.

Les *tumeurs néoplasiques ou inflammatoires de la paroi abdominale* sont faciles à reconnaître. Les *péritonites enkystées* de nature *tuberculeuse* ou *cancéreuse* s'accompagnent d'une zone d'empâtement diffus au-dessous de l'ombilic, ont des limites moins nettes, une consistance plus inégale, sont douloureuses à la pression — *cri intestinal* de Guéneau de Mussy — et ont un retentissement plus rapide et plus profond sur la santé générale.

b. *Lorsque la tumeur évolue de bas en haut*, il faut songer tout d'abord à la *distension vésicale*, cause d'erreur assez commune, et sonder soi-même la malade ; puis on recherchera le fond de l'utérus. Si on le trouve à son niveau normal, il s'agit d'une tumeur annexielle ; dans le cas contraire, d'une tumeur utérine. Parmi celles-ci, il n'y a guère de confusion possible qu'avec l'*hématométrie*, *certains fibromes* et la *grossesse*.

L'*hématométrie* se reconnaît bientôt à son mode de développement et d'après la notion anatomique de ses causes. Les *fibromes* exposant à la confusion sont surtout les variétés kystiques ou pédiculées et l'utérus géant. Dans tous les cas, si la consistance et l'absence de métrorragies caractéristiques peuvent laisser des doutes, ils sont levés par l'hystérométrie et par la constatation de la solidarité de la tumeur avec l'utérus, réalisée par le toucher ou l'hystérométrie combinée au palper.

La *grossesse* peut exposer à l'erreur, surtout si elle est compliquée d'hydramnios qui en masque les signes évidents et empêche de percevoir les bruits du cœur et les parties fœtales. Il faut, en pareil cas, rechercher avec plus de soin les autres signes de grossesse, tels que les modifications mammaires, le ballottement, les nausées, l'état du col, etc., et, au besoin, *savoir attendre* l'engagement ou tel autre signe de certitude. On peut encore avoir affaire à des cas beaucoup plus complexes : à une grossesse gémellaire avec ou sans hydropisie de l'un des œufs, à une coexistence de kyste et de grossesse ou de grossesse utérine avec grossesse ectopique. Il est certain que le diagnostic immédiat de tels cas exigerait une sagacité exceptionnelle, qu'il est

permis d'exiger plusieurs examens pour le parfaire et qu'une erreur partielle est excusable. « Alors même qu'on arrive au diagnostic de la grossesse utérine et d'une autre tumeur, la nature de celle-ci peut encore rester problématique et l'erreur la plus commune consiste alors encore à confondre la tumeur ovarique avec une grossesse ectopique. Le fait est si vrai que B. et F. Barnes enseignent qu'en général on doit « se contenter d'arriver à cette conclusion, que l'une ou l'autre existe » (Paul Segond).

La coexistence d'un kyste avec d'autres tumeurs abdominales présente des considérations analogues.

c. *La tumeur emplit tout l'abdomen.* — Outre les grosses tumeurs fibro-kystiques, l'*ascite* peut être très difficile à différencier du kyste, surtout d'un kyste flasque. Cependant, dans l'ascite le ventre est moins proéminent, plus étalé dans le décubitus; souvent des varicosités sillonnent la paroi, la fluctuation est plus nette et plus superficielle, l'œdème et l'anasarque plus fréquents. A la percussion, les zones relatives de sonorité et de matité sont différentes ; la matité suit en haut une ligne concave et s'étend à la région des flancs ; la sonorité, au contraire, est péri-ombilicale et se déplace suivant l'attitude de la malade ; elle correspond à l'intestin qui flotte au-dessus du liquide et se perçoit à droite si la malade est dans le décubitus gauche et inversement. Il est possible, en outre, de remonter à l'affection causale, hépatique, rénale ou cardiaque. Enfin, les caractères physiques et chimiques du liquide diffèrent. Le liquide de l'ascite, ordinairement plus fluide, se coagule spontanément, ne contient ni cellules cylindriques, ni paralbumine, ni cholestérine ; on y trouve de la fibrine, des cellules amiboïdes, de l'épithélium pavimenteux, des corpuscules sanguins. Mais la recherche de ce signe diagnostique exige une *ponction* préalable ; or, en raison des dangers d'infection, d'hémorragie, d'évacuation incomplète, etc., qu'elle fait courir, celle-ci est formellement rejetée comme moyen de diagnostic, par bon nombre de chirurgiens. Nous croyons cependant que, faite avec prudence et sous la sauvegarde de l'antisepsie, elle est autorisée dans certains cas et peut donner d'utiles indications.

L'*incision exploratrice* vulgarisée par L. Tait est enfin une ressource suprême et précieuse pour éclairer le diagnostic lorsque sa nécessité s'impose et qu'il échappe aux moyens ordinaires d'investigation. Elle est bénigne à condition de ne pas entraîner à une opération incomplète et impossible. Terrier et Paul Segond ont justement insisté sur la nécessité de se conformer à cette loi.

« Lorsque l'opération n'est pas réalisable, dit Segond, il faut avoir assez d'expérience pour le reconnaître rapidement et pour refermer aussitôt la plaie abdominale sans compliquer l'intervention par des manipulations intra-abdominales plus ou moins offensives et toujours périlleuses. » Dans le cas contraire, elle permet d'achever

l'extirpation de tumeurs que l'examen clinique seul aurait pu faire juger inopérables.

Diagnostic de la variété. — La régularité de la forme, la netteté du *flot* sont en faveur du *kyste simple*; les bosselures, l'inégalité de consistance, l'absence ou l'obscurité de la fluctuation, en faveur du kyste multiloculaire. Les *kystes dermoïdes* (1) ont une évolution plus lente, s'observent peut-être, mais avec de nombreuses exceptions, plus souvent dans la jeunesse, sont souvent douloureux (L. Tait), ordinairement moins volumineux; cependant ils peuvent acquérir exceptionnellement un volume assez considérable, ainsi que le montre la figure 233. Mais aucun caractère pathognomonique ne permet de les différencier sûrement et le *signe de Küster*, qui consiste dans la situation *anté-utérine* fréquente de la tumeur et dans son retour à cette position après les tentatives de déplacement latéral, ne peut se rencontrer que dans un nombre très limité de cas.

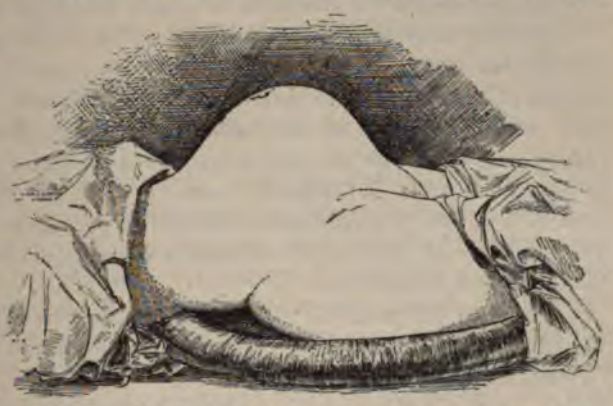

Fig. 233. — Kyste dermoïde de dimensions exceptionnelles (d'après Howard A. Kelly).

Quant au *caractère de malignité* de la tumeur, il est permis de le soupçonner si elle s'est développée rapidement, si la cachexie est précoce, si le palper et le toucher font reconnaître dans l'abdomen ou le bassin des masses, des nodosités de consistance inégale, si l'ascite est abondante et s'est montrée de bonne heure. L'*hypoazoturie* n'est pas un signe suffisant, car on l'observe dans d'autres conditions.

L'existence d'un *pédicule* et même ses dimensions approximatives se reconnaissent, par l'exploration bimanuelle, à la mobilité de la tumeur, à la situation élevée de son pôle inférieur qu'il est difficile ou impossible d'atteindre avec le doigt vaginal.

Au contraire, le *kyste intraligamentaire*, enclavé, immobile, fait saillie dans un cul-de-sac latéral et repousse l'utérus derrière la symphyse et du côté opposé. Quant au diagnostic du *kyste ovarique inclus dans le ligament large* et du *kyste parovarique*, il ne peut guère

(1) Voy. Lesourd, thèse de Paris, 1894.

être établi qu'après la ponction exploratrice, d'après les caractères chimiques et histologiques du liquide.

Diagnostic des complications. — L'ascite, peu abondante, est difficile à reconnaître : tout au plus pourrait-on la soupçonner, par le toucher vaginal pratiqué dans la position debout, grâce à la distension du cul-de-sac postérieur qui cède faiblement sous la pression du doigt. Abondante, elle associe ses caractères à ceux du kyste de l'ovaire et masque la netteté de ceux-ci. La sensation de flot est plus superficielle et les zones relatives de matité et de sonorité se déplacent avec les mouvements.

Les *adhérences viscérales* seront soupçonnées à certains troubles fonctionnels et grâce à la notion de poussées antérieures de péritonite.

Les *adhérences pelviennes* immobilisent la tumeur et indurent les culs-de-sac vaginaux. *Pariétales*, elles fixent plus ou moins le kyste à la paroi qui se déprime pendant les mouvements inspiratoires ; on peut aussi quelquefois en percevoir le frottement à la main. La *rupture* de la poche se signale par les symptômes que nous avons indiqués ; de plus, la forme du ventre et les résultats de la percussion se trouvent brusquement modifiés et prennent les caractères de ceux de l'ascite ; l'accident est rapidement suivi de réaction péritonéale plus ou moins vive.

La *torsion du pédicule* est souvent difficile à diagnostiquer ; sur 13 cas de Rokitansky, 8 fois on ne reconnut la lésion qu'à l'autopsie. On peut cependant conclure à cette complication si le kyste, jusqu'alors mobile, libre, indolent, évoluant lentement, augmente brusquement de volume en même temps qu'il devient douloureux, s'immobilise et que surviennent des vomissements et une réaction péritonéale. L'augmentation de volume de la tumeur distingue cet accident de la *rupture* qui se caractérise, au contraire, par un affaissement du ventre. On peut, en outre, rechercher les deux signes indiqués par Mouls. Si on ignore la présence du kyste, on pourrait croire à une *colique hépatique* ou *néphrétique*, à l'*étranglement interne*. Dans tous les cas, on devra, par l'exploration méthodique du ventre, s'assurer s'il contient ou non une tumeur.

Traitement. — Toute thérapeutique médicale est impuissante contre les kystes de l'ovaire, et si une médication interne a quelque utilité pour relever l'état général, c'est, suivant la remarque de Paul Segond, en s'adressant à la malade et non à la tumeur.

L'*électrolyse*, préconisée jadis par Mundé, Smeleder, etc., est aujourd'hui condamnée comme inutile et souvent dangereuse.

La *ponction abdominale suivie d'injection iodée* n'aurait jamais provoqué d'accidents et aurait donné de nombreux succès à Boinet (1), qui s'en montrait très enthousiaste. Elle avait sa raison

(1) Boinet, *Bull. de thérap.* et *Bull. de l'Acad. de méd.*, 1852 et 1856.

d'être il y a cinquante ans; mais, aujourd'hui, elle ne peut être opposée à l'ovariotomie, infiniment plus sûre et moins dangereuse. Nous rejetons la *ponction par le vagin* et *par le rectum*.

La *ponction aseptique abdominale* n'est admissible comme méthode de traitement qu'à titre *palliatif* et comme pis-aller, dans les cas manifestement inopérables par ovariotomie complète ou incomplète. Elle ne peut être curative que pour certains kystes parovariens, et même l'incertitude du résultat, dans ces cas, doit lui faire préférer l'ovariotomie.

Il n'y a, en somme, qu'une méthode de traitement des kystes de l'ovaire : elle consiste dans leur ablation, le plus souvent par *laparotomie*. La *cœliotomie vaginale*, telle que nous l'avons décrite à propos des salpingo-ovarites (p. 823), fournit cependant un moyen précieux de s'attaquer aux petites tumeurs pelviennes, solides, dermoïdes ou liquides.

INDICATIONS ET CONTRE-INDICATIONS DE L'OVARIOTOMIE.

Le principe émis par L. Tait, que *toute tumeur de l'ovaire doit être enlevée dès qu'elle est reconnue*, est universellement admis. Si Duplay (1) exprimait fort bien l'opinion générale en 1879, en *repoussant formellement* l'opération précoce, cette opinion s'est complètement modifiée depuis cette époque et Terrier (2) a, dès longtemps déjà, justifié ce changement en disant que, « au début de l'évolution des kystes, la malade n'est pas épuisée, le kyste n'a pas déterminé d'accidents sérieux et, s'il s'est produit des adhérences, celles-ci sont molles, faciles à déchirer, d'où une opération moins pénible, moins longue, ce qui entre pour beaucoup dans les éléments du succès ». En effet, tandis que l'opération précoce est essentiellement bénigne, la temporisation expose, sans nulle compensation, aux adhérences, à la rupture, à la torsion, etc., enfin à la dégénérescence cancéreuse, toutes conditions qui assombrissent singulièrement le pronostic immédiat et éloigné de l'opération.

Il importe cependant de reconnaître certaines *contre-indications*, absolues ou relatives, définitives ou temporaires, qui relèvent soit de l'état de la malade, soit de la tumeur elle-même ; enfin la grossesse coexistante prête à des considérations particulières.

a. *Relativement à la malade*, l'*âge*, à moins d'un état de débilité extrême, ne contre-indique pas l'opération: nombreuses déjà sont les observations d'opérations pratiquées avec succès sur des enfants de quelques années et même de quelques mois, ainsi que sur des femmes âgées de soixante-dix ans et plus. Bland Sutton a réuni 11 cas heureux de malades opérées au-dessus de quatre-vingts ans.

(1) Duplay, Des indications et contre-indications de l'ovariotomie (*Ann. de gynéc.*, 1879).
(2) Terrier, *Revue de chir.*, 1884.

Les *maladies générales*, telles que la tuberculose, le cancer ; les affections cardiaques, pulmonaires, hépatiques, rénales, sont, suivant leur degré, une contre-indication définitive ou temporaire. Dans quelques cas, il suffit de surseoir et de traiter préalablement la maladie locale.

b. *Relativement à la tumeur*, son grand volume importe peu en soi ; cependant, lorsque la surdistension est excessive, lorsqu'elle cause des troubles respiratoires ou circulatoires profonds, un œdème exagéré, il y a lieu, parfois, de pratiquer une ponction palliative et de remonter l'état général avant de procéder à l'extirpation du kyste (Terrier).

Les *adhérences* constituent plutôt une difficulté opératoire qu'une contre-indication ; alors même qu'elles sont très étendues, anciennes, résistantes, enclavant la tumeur, il y a toujours lieu de faire une incision exploratrice et une extirpation partielle s'il est manifestement impossible de la faire totale. Les autres complications : *rupture*, *torsion du pédicule*, *suppuration*, *hémorragie* et même *péritonite*, loin de détourner de l'intervention, lui donnent, au contraire, un caractère d'urgence et les succès, dans de telles conditions, ne se comptent plus.

Quant à la *dégénérescence cancéreuse* de la tumeur, elle comporte plus de réserve et exige une appréciation judicieuse et de l'état local et du degré de résistance de la malade. La détermination à prendre dans tel ou tel cas est toujours un problème délicat à résoudre. Malgré des guérisons prolongées ou même définitives constatées par Cohn, Freund, Rünge, etc., la récidive est ordinaire et peut affecter une marche galopante. Le traumatisme opératoire lui-même, quelque simple qu'il soit, peut être immédiatement grave chez de telles malades (Legueu), et, lorsqu'on a reconnu formellement des signes de dégénérescence, il vaut mieux s'abstenir. On n'aura recours à l'incision exploratrice que si l'on conserve quelques doutes sur la nature des noyaux métastatiques et si la cachexie n'est pas trop prononcée.

c. *Grossesse*. — Nous avons vu que les kystes *abdominaux* compliquant la grossesse sont une cause très fréquente d'avortement et de graves accidents obstétricaux, et que, d'autre part, la grossesse les expose à la rupture, à la torsion, à l'infection, etc. Si les *tumeurs pelviennes* ne sont pas toujours incompatibles avec la marche régulière d'une grossesse, nous savons aussi qu'elles peuvent, au moment de l'accouchement, causer des accidents formidables. L'expectation n'est donc justifiée dans aucun cas, et les indications d'un traitement actif doivent être envisagées aux deux périodes : pendant la grossesse et au moment de l'accouchement.

α. *Pendant la grossesse*, on a conseillé l'*avortement provoqué* ou l'*accouchement prématuré* ; ces moyens, justifiés autrefois, ne le sont plus aujourd'hui. Il en est de même de la *ponction*, qui expose à la blessure de l'utérus, ne garantit pas d'une récidive rapide et pourrait compliquer la laparotomie devenue plus tard nécessaire. Habit, Neuman et Rob l'ont cependant pratiquée avec succès. Reste l'*ova-*

riotomie qui, préconisée dès 1877 par Spencer Wells, défendue ensuite par Thornton, Reuter, Terrillon, Flaischlen, etc., est généralement acceptée comme unique mode de traitement : sa mortalité ne dépasse pas, en effet, 4 p. 100, et c'est à peine si l'avortement en est la conséquence dans 20 p. 100 des cas (Olshausen). Heiberg a proposé l'ovariotomie vaginale dans les derniers mois de la grossesse.

β. *Pendant le travail*, c'est surtout à des tumeurs pelviennes qu'on a affaire et divers procédés ont été mis en œuvre pour lever l'obstacle.

Le *refoulement* du kyste au moyen de deux doigts introduits dans le vagin ou le rectum, en s'aidant au besoin de la position génu-pectorale, réussit quelquefois à dégager le bassin et à laisser passer la tête. Cependant Jetter a relevé 3 morts sur 23 cas traités ainsi.

La *ponction* vaginale (Lomer), ou rectale (Barnes, Wiart), en diminuant l'obstacle, peut permettre de terminer l'accouchement par le forceps, s'il tarde encore à se faire spontanément.

L'*incision* vaginale, préconisée par Toporski (1), a été discutée, en 1888, à la Société gynécologique de Berlin et généralement condamnée.

Le *forceps* et la *version* ont donné des résultats déplorables : pour la version, 8 mères et 14 enfants morts sur 15 ; pour le forceps, 6 mères et 6 enfants sur 12 (Jetter).

Pozzi et Segond nous semblent avoir très judicieusement indiqué la conduite à suivre dans ces cas complexes où les tentatives de refoulement et la ponction ont échoué. « Je n'hésiterais pas, dit Pozzi, à faire la laparotomie pour reconnaître si l'ablation du kyste est possible. L'ovariotomie lèverait alors l'obstacle et l'accouchement se ferait. Dans le cas contraire, l'opération césarienne ou l'opération de Porro ne me paraissent pas plus graves pour la mère que les violences aveugles et excessives exercées par les voies naturelles et l'on a en outre ainsi l'avantage de sauver l'enfant. » « *Si le fœtus a succombé*,... c'est à la craniotomie qu'il faut recourir... *Si l'enfant est vivant*, on doit alors discuter l'opportunité d'une laparotomie qui permettra, soit d'enlever la tumeur ovarienne qui obstrue le petit bassin, soit de faire l'opération césarienne. » (Paul Segond.)

Ovariotomie abdominale (2). — Importée d'Angleterre par Nélaton, en 1862, l'ovariotomie a été vulgarisée en France par Kœberlé (3) et Péan et, grâce à l'antisepsie comme aux perfectionnements qu'elle a subis, elle est devenue une des opérations les plus bénignes de la chirurgie abdominale.

Dans les cas les plus simples, son exécution comporte les temps suivants :

(1) Toporski, Inaug. Dissert., Breslau, 1884.

(2) Voy. pour l'historique : Pozzi, Traité de gynécologie, 3e édition.

(3) Voy. Kœberlé, *Nouveau Dictionnaire de médecine et de chirurgie*, art. Ovaires, Ovariotomie, t. XXV.

1° Incision de la paroi abdominale. — Elle se fait comme dans toute laparotomie, après avoir vidé la vessie. Sa longueur doit être proportionnée au volume de la tumeur, et il ne faut pas craindre, en cas d'adhérences, de la prolonger par en haut pour faciliter les temps

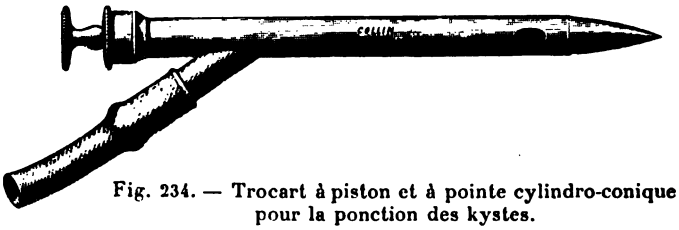

Fig. 234. — Trocart à piston et à pointe cylindro-conique pour la ponction des kystes.

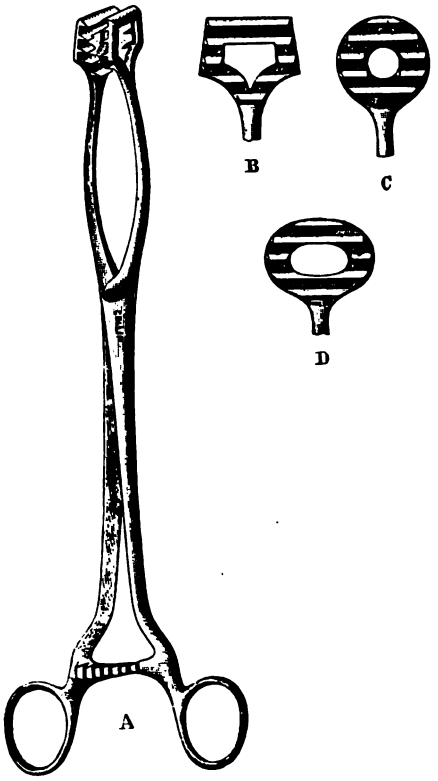

Fig. 235. — Pinces à kyste (Péan). — A, pinces à plateau denté, fenêtré et carré; BCD, pinces à plateau cannelé, fenêtré et de formes diverses : B, carrée; C, ronde; D, ovale.

suivants : la rétraction ultérieure de la paroi et les perfectionnements apportés à la suture le permettent et l'opération est d'autant plus bénigne qu'elle est plus rapide.

2° Ponction du kyste. — Si la tumeur est de petit volume, libre ou facilement libérable et pédiculée, on peut se dispenser de la ponctionner et l'amener intacte hors des lèvres de l'incision. Dans le cas contraire, on la ponctionne avec un gros trocart muni d'un tube de caoutchouc (fig. 234), après avoir protégé l'ouverture abdominale au moyen de compresses. Dès que la paroi s'affaisse et se plisse, on la saisit, de chaque côté de l'orifice de ponction, avec une pince à kyste (fig. 235), puis, au moment où l'on retire la canule, on ferme l'ouverture avec une pince à larges mors plats. On évite ainsi toute effusion de liquide dans la séreuse. Si le kyste est très volumineux, son contenu colloïde et ses loges multiples, il est plus expéditif d'ouvrir au bistouri la paroi principale et les cavités secondaires.

3° Ablation de la tumeur. — Les parois de la poche sont peu à peu attirées au dehors à l'aide des pinces et des doigts qui détachent, au fur et à mesure, les adhérences qui se présentent. En même temps, un aide comprime de part et d'autre les parois abdominales et s'oppose à l'issue de l'intestin. Lorsque la poche est tout entière extériorisée, on place une pince à longs mors sur le pédicule et on en fait l'excision.

4° Hémostase du pédicule. — L'ancien clamp-cautère de Baker Brown pourrait être remplacé par des angiotribes, de divers modèles (Doyen, Tuffier); mais la plupart des opérateurs emploient toujours la ligature, et le catgut tend de plus en plus à se substituer à la soie. Si le pédicule est mince, un fil double entre-croisé suffit; s'il est très large, il faut employer la ligature en chaîne ou, mieux, faire la ligature isolée des vaisseaux, puis la suture en surjet des deux feuillets séreux du pédicule.

5° Exploration de l'autre ovaire et toilette du péritoine. — L'autre ovaire ne doit être enlevé que s'il est kystique ou manifestement altéré; encore importe-t-il, surtout chez des femmes jeunes, de sauvegarder ce qu'il est possible de son tissu. Nous avons apprécié ailleurs l'opportunité des opérations conservatrices en ce qui concerne cet organe et le champ de leurs indications s'étend chaque jour.

La toilette du péritoine doit être faite à sec et il ne faut pas trop redouter l'effusion, au cours de l'opération, de quelques gouttes d'un liquide qui est le plus souvent aseptique. On a généralement renoncé au drainage.

6° Suture de la paroi en trois étages.

Mais on a souvent affaire à des cas plus *complexes*, dans lesquels les *adhérences* sont une source de grandes difficultés, sinon d'impossibilité. Récentes, elles se laissent assez facilement rompre ou détacher; anciennes, elles obligent à beaucoup de prudence et de douceur, surtout lorsqu'elles tiennent à la vessie ou à l'intestin. Si l'on ne peut les détacher, on se bornera à les réséquer tout autour de leur point d'implantation et on abandonnera le lambeau adhérent au viscère. Si, malgré les précautions prises, une déchirure se produit sur la vessie ou l'intestin, on en fera immédiatement la suture. Les longues adhérences épiploïques seront réséquées entre deux ligatures. Si les surfaces cruentées saignent en jet, on pince et on lie le vaisseau qui donne ; si l'hémorragie se fait en nappe, la compression momentanée au moyen d'une compresse ou la chaleur radiante du thermocautère suffisent généralement à l'arrêter.

Enfin, il peut arriver que les adhérences soient d'une étendue et d'une résistance telles que l'extirpation totale du kyste est radicalement impossible. En pareil cas, on est bien obligé de se contenter d'une opération incomplète, mais celle-ci donne d'assez bons résultats

pour qu'on ait le devoir d'en faire bénéficier les malades. On fait alors la *marsupialisation* de la poche ; on libère et on résèque la plus grande étendue possible des parois, puis on en suture les bords, séreuse à séreuse, à l'angle inférieur de l'incision abdominale, en les plissant si leurs trop grandes dimensions l'exigent.

La partie supérieure de la plaie abdominale est suturée comme d'habitude et on laisse béante l'entrée de la poche qu'on bourre ensuite de gaze iodoformée. Freund et Terrier ont, en outre, conseillé de jeter des ligatures sur les pédicules du kyste, afin d'en favoriser l'*atrophie*. La partie abandonnée de la poche peut, en se rétractant, déterminer un relâchement des adhérences tel qu'on a pu l'enlever complètement par une opération secondaire (Condamin). Sans doute, les suites opératoires de l'extirpation incomplète sont longues et, dans quelques cas malheureux, ont pu aboutir à la septicémie chronique ; mais, avec une antisepsie attentive, on obtient généralement une guérison progressive et complète.

Lorsque le kyste est inclus dans le ligament large, il doit être traité comme les *kystes parovariques* et nous verrons de quelle manière on peut arriver à en pratiquer l'énucléation.

Pronostic de l'opération. — Les accidents observés à la suite de l'opération, accidents d'ailleurs de plus en plus rares, sont les mêmes qu'après n'importe quelle laparotomie. L'*occlusion intestinale* cependant semble plus fréquente après l'ovariotomie qu'après toute autre opération abdominale. Imputable ordinairement à des adhérences néoformées, elle peut résulter aussi d'une coudure de l'angle côlique gauche, ainsi que Adenot (1) et Legueu (2) en ont observé des exemples probants. — La gravité absolue de l'opération est difficile à évaluer en raison de l'extrême dissemblance des cas; on peut admettre toutefois que la mortalité, en bloc, n'excède pas 4 p. 100. Quant aux suites éloignées, elles dépendent surtout de l'état du second ovaire. Si celui-ci est sain, s'il a pu être conservé au moins en partie, la menstruation continue plus ou moins régulière et la fécondation est possible. Dans l'hypothèse contraire, surtout si la femme est jeune et prédisposée, elle peut présenter à un degré exagéré, et poussés jusqu'aux troubles psychiques, tous les phénomènes de la ménopause anticipée et de la cachexie oophoriprive.

Des récidives, plus faciles lorsqu'il s'agit de kystes papillaires, peuvent se produire soit sur le pédicule, soit sur le péritoine voisin, soit même à distance. Elles apparaissent avec les mêmes caractères de cysto-épithéliome ou, beaucoup plus souvent, sous forme de cancer. D'après Poupinel, elles affectent l'un ou l'autre des types suivants : épithélial, sarcomateux ou mixte. Rien d'ailleurs ne permet de prévoir ces formations secondaires.

(1) Adenot, *Gaz. hebd.*, 1895.
(2) Legueu, *Gaz. des hôp.*, 23 nov. 1895.

Ovariotomie vaginale. — C'est pour un kyste dermoïde suppuré qu'Atlee fit sa première ovariotomie vaginale en 1856, et l'opération a toujours joui d'une grande faveur en Amérique. Nous avons vu, à propos du *traitement des salpingo-ovarites*, que, si la cœliotomie vaginale a été longtemps négligée en France, elle entre depuis quelques années dans une brillante période de renaissance. Les rapporteurs du Congrès de Genève lui ont fait, à côté de la laparotomie et de l'hystérectomie vaginale, une place honorable dans le traitement de la plupart des affections pelviennes, et il est très légitime d'y recourir en cas de kystes de petit volume, accessibles par le vagin ou suffisamment abaissables, surtout en cas de poche unique. Cette voie permet aussi de marsupialiser et de drainer, avec moins d'inconvénients peut-être que par la paroi abdominale, les poches trop adhérentes pour être extirpées en totalité. Citons enfin, non pour la recommander, l'*ovariotomie rectale* qui a été pratiquée en cas de prolapsus rectal (H. Peters).

B. — TUMEURS VÉGÉTANTES DE L'OVAIRE.

Au point de vue de l'histogenèse et de la structure microscopique, ces tumeurs ne peuvent être considérées comme formant une entité pathologique distincte ; elles dérivent du kyste mucoïde et ne représentent, en somme, qu'une exagération, primitive ou secondaire, de la tendance aux formations papillaires que nous avons étudiée à propos de ces kystes. Mais cette disposition, qui en fait des tumeurs *solides*, leur donne un aspect macroscopique et leur imprime une évolution clinique tellement spéciaux qu'elles méritent une mention à part. Leurs caractères particuliers ont été signalés surtout par Olshausen (1877), Pfannenstiel (1873 et 1895) (1), Péan (2), J.-W. Williams (3), Duret (4), Cazenave (5), etc.

Pathogénie et anatomie pathologique. — Nous avons vu qu'il y a des *kystes* végétants et que les végétations peuvent, à un moment donné, envahir toute la poche, la faire éclater et se répandre en dehors d'elle. C'est la transformation d'un kyste en tumeur végétante. Ce processus peut aussi envahir *primitivement* l'ovaire avec une telle activité que le kyste n'a pas le temps de se développer, qu'il se borne à des invaginations glandulaires microscopiques et que *la tumeur est végétante et solide d'emblée.* Le processus initial est d'ailleurs le même dans tous les cas : il consiste en une prolifération et une invagination de l'épithélium qui se ramifie à l'infini en surface et en profondeur, s'accompagne, pour chaque végétation, d'une formation conjonctive

(1) Pfannenstiel, *Archiv für Gynæk.*, 1895, p. 507.
(2) Péan, *Sem. méd.*, 2 juin 1887.
(3) Williams, *John Hopkins Reports*, 1892, vol. III.
(4) Duret, *Congrès de Bruxelles*, 1892.
(5) Cazenave, thèse de Paris, 1895.

centrale qui conduit les vaisseaux sanguins et lymphatiques.

Ces tumeurs s'observent surtout vers la quarantième année: Pfannenstiel les a rencontrées 60 fois dans 400 ovariotomies, et 29 fois elles étaient bilatérales ; mais si elles sont unilatérales d'abord, le deuxième ovaire ne tarde pas à être envahi et, pour peu que la lésion soit déjà ancienne, on trouve des végétations non seulement sur l'autre ovaire, mais dans tout le bassin. En effet, la caractéristique clinique de ces tumeurs est leur tendance à la dissémination. Leur volume varie aussi avec l'âge de la lésion, et peut atteindre celui d'une tête d'enfant ou même d'adulte; mais les très grosses tumeurs

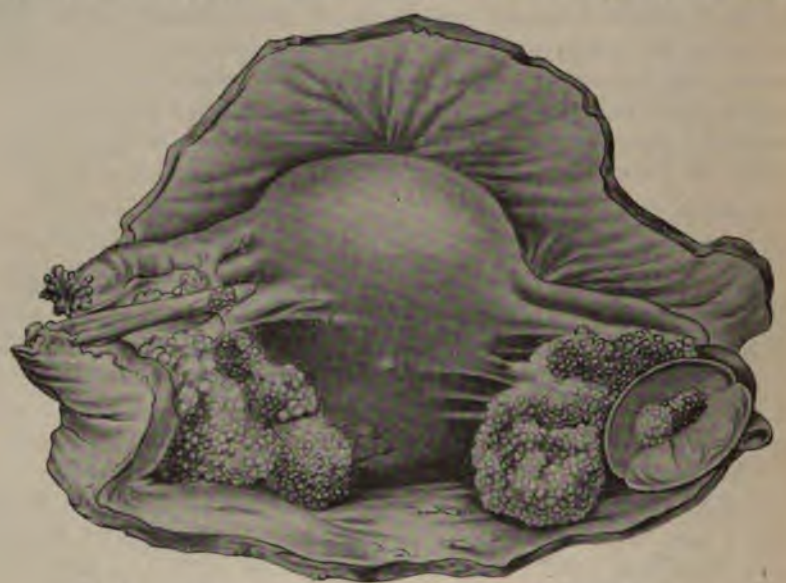

Fig. 236. — Papillome des deux ovaires (d'après Howard A. Kelly).

sont rares, et elles sont d'autant plus *végétantes*, qu'elles sont moins volumineuses. Elles sont formées de *végétations* identiques à celles décrites dans les kystes végétants (p. 860), mais sans poches liquides, et présentant d'infinies variétés de siège, de forme, de volume, d'aspect et d'agglomération, non seulement d'une tumeur à l'autre, mais dans divers points d'une même tumeur.

Structure. — Ces excroissances papillaires sont essentiellement composées d'une couche d'épithélium et d'un stroma conjonctif.

L'*épithélium* est cylindrique avec ou sans cils vibratiles, disposé sur une seule couche ; dans les formes à marche plus rapide, il peut être stratifié, polymorphe, et se développe d'une façon atypique.

Le *tissu conjonctif* soutient l'épithélium directement et loge des vaisseaux peu développés en général, quelquefois affectant une disposition caverneuse, comme dans l'angiome. Le tissu conjonctif,

fibreux, dans les formes les plus simples, est parfois infiltré de cellules embryonnaires, rappelant la structure du sarcome ou du myxome.

La morphologie si variable de ces deux éléments : épithélium et tissu conjonctif ; leurs associations si complexes expliquent, en même temps que les variétés d'aspect de ces tumeurs, les divergences des auteurs relativement à leur nature et les dénominations diverses qui leur ont été données : *papillome* (fig. 236), *adénome*, *adéno-papillo-cystome*, *adénome papillaire*, *adéno-sarcome*, *adéno-carcinome*, etc.

Fig. 237. — Adéno-carcinome de l'ovaire (d'après S. Bonnet et P. Petit).

En réalité, ces tumeurs sont histologiquement des épithéliomes, mais, en raison du sens spécial qu'on attache à ce terme et de l'analogie de disposition avec les adénomes glandulaires, il vaut mieux leur conserver, avec Pfannenstiel, l'appellation d'*adénomes* et ceux-ci évoluent suivant trois types principaux :

a. L'**adénome papillaire**, qui représente la structure de la végétation dans sa forme la plus simple ;

b. L'**adéno-carcinome**, dans lequel l'épithélium dévie ou dégénère, devient polymorphe, métatypique, en même temps que se développent des tubes pleins dans le stroma intermédiaire aux végétations. Il présente donc la même structure que l'épithélioma vrai et, en fait, évolue avec la même malignité (fig. 237) ;

c. Enfin l'***adéno-sarcome***, caractérisé par l'infiltration embryonnaire concomitante du stroma conjonctif.

Une variété plus rare de tumeur végétante a été signalée par Rochaska, observée par Gusserow, Coblenz, Marchand, Pozzi, et décrite par Patton (1). Elle est caractérisée par un semis de fines végétations répandues comme du sable à la surface de l'ovaire, et celui-ci, à peine augmenté de volume, conserve sa forme et son aspect.

Le propre de ces tumeurs, quelle qu'en soit la variété, et elles sont souvent mixtes, est de se propager, de se disséminer au voisinage, et même de se transporter au loin par métastases. On peut trouver des végétations, des greffes de même structure, sur l'utérus, sur le péritoine pariétal, l'épiploon, le mésentère, l'intestin, à la face inférieure du foie, sur la rate, le diaphragme, etc. La propagation se fait aussi au-dessous de la séreuse, en suivant les vaisseaux et les traînées de tissu cellulaire, jusque vers le rectum, la vessie, les parois abdominales. Elles peuvent encore perforer les gros vaisseaux, comprimer les organes, etc. Ces végétations secondaires, dont le volume varie d'un grain de plomb à celui d'un œuf, présentent les mêmes apparences et la même structure histologique que la tumeur primitive et sont généralement adhérentes au tissu sous-jacent, au point que leur énucléation est impossible.

Le péritoine réagit toujours sous l'influence de ce processus : il est épaissi, rouge; des adhérences unissent la tumeur aux viscères et les viscères entre eux. L'*ascite* est constante et précède même la formation des métastases; mais son abondance est plutôt en rapport avec l'activité des végétations qu'avec le volume absolu des tumeurs. Le liquide peut être séreux, citrin, fluide ; mais il est souvent hématique, épais, gélatineux, riche en matériaux fixes. Il résulte, non seulement de l'irritation de la séreuse, mais aussi de la sécrétion des végétations (Quénu). On y trouve des cellules cylindriques, des cils vibratiles, des cellules caliciformes, des cellules atypiques plus ou moins dégénérées, et souvent de la pseudomucine.

Symptômes et marche. — Le début de ces tumeurs est insidieux : elles peuvent rester latentes ou stationnaires pendant un certain temps, puis affecter tout à coup une marche rapide. Peu douloureuses en général, elles attirent surtout l'attention par le développement du ventre que produit l'ascite, par les troubles de compression viscérale, par l'affaiblissement général et l'amaigrissement.

Si l'on examine alors les malades, on trouve, *par le vagin*, les culs-de-sac effacés, l'utérus enclavé, fixe, parfois dévié par des masses irrégulières, végétantes, peu douloureuses, qui, *au palper combiné*, envahissent plus ou moins le bassin, remontent sur le fond de

(1) Patton, *New York med. Journ.*, 1892, p. 312.

l'utérus et derrière le pubis. Parfois, au lieu de donner à la main une sensation de résistance, de dureté, elles sont mollasses, friables, dépressibles. Si l'ascite est très abondante, elle masque les lésions et il est nécessaire, pour les reconnaître, de faire une ponction préalable.

Diagnostic. — Ces tumeurs ne pourraient guère être confondues qu'avec l'ascite médicale, la péritonite tuberculeuse et les suppurations pelviennes.

L'aspect du liquide retiré par la ponction, sa nature souvent hématique, sa consistance plus épaisse, l'examen microscopique et l'analyse chimique fournissent des éléments surabondants pour le diagnostic de la nature de l'épanchement péritonéal.

Les *suppurations pelviennes* ont une histoire antérieure différente, s'accompagnent de fièvre, ne présentent pas à l'examen les mêmes irrégularités, et l'ascite manque.

La *tuberculose pelvienne* pourrait plus facilement prêter à confusion ; cependant, la péritonite tuberculeuse est plus douloureuse à la pression, les exsudats n'ont ni la même exubérance, ni la même consistance que les végétations, et il est généralement possible de relever d'autres localisations de la tuberculose.

Pronostic. — La gravité de ces tumeurs est subordonnée à la rapidité de leur allure et ne peut être déterminée par leurs caractères anatomiques qui sont sensiblement les mêmes. Elle est surtout en rapport avec le séjour plus ou moins prolongé de la lésion dans la cavité abdominale (Bouilly). Cependant, il en est de relativement bénignes et d'autres à évolution franchement maligne.

Les premières, qui correspondent au type d'*adénome papillaire simple* de Pfannenstiel, peuvent répandre de bonne heure leurs greffes sur le péritoine voisin, se compliquer plus tard d'ascite, cause nouvelle de dissémination ; mais les métastases, par voie sanguine ou lymphatique, sont exceptionnelles, et leur extirpation peut être suivie d'une guérison qui se maintient pendant plusieurs années (Bouilly, Léopold, Thornton, etc.).

Par contre, les tumeurs de *type adéno-sarcomateux*, caractérisées par l'atypie de l'épithélium et la structure embryonnaire du tissu conjonctif, déterminent des métastases à distance par voie vasculaire s'accompagnant d'une cachexie précoce, *récidivent* rapidement après opération et peuvent tuer en quelques mois.

Traitement. — A moins de cachexie trop avancée, ces tumeurs doivent être opérées, et plus l'opération sera précoce, plus grandes seront les chances de survie pour la malade. Tel est l'enseignement de Pozzi, Léopold, Collin, Thornton. L'opération, même incomplète, supprime l'ascite, quelquefois même d'une façon définitive, et peut marquer un temps d'arrêt appréciable dans la marche de la tumeur et de la cachexie. L'extirpation, même partielle, de ces tumeurs est difficile, en raison de leur adhérence, de la multiplicité des végéta-

tions secondaires, de leur pénétration au-dessous de la séreuse et dans le ligament large, de leurs connexions avec l'intestin et la vessie. L'hémorragie en nappe est abondante et impose ordinairement le drainage, et Pozzi insiste avec raison sur l'utilité de l'emploi simultané d'un tube et de lanières de gaze : on assure ainsi l'évacuation de l'ascite par le tube et l'hémostase par le tamponnement.

C. — TUMEURS SOLIDES DE L'OVAIRE.

Sous cette dénomination, on ne décrit généralement que le *fibrome*, le *sarcome* et l'*épithélioma ou cancer* : les deux premières variétés sont souvent associées. Le *papillome* se confond avec les tumeurs végétantes ; l'histoire de l'*enchondrome* se borne à un ou deux cas de Kiwisch ; enfin les *tubercules* ne peuvent être considérés comme des tumeurs et leur description rentre dans celle de la tuberculose génitale. Les tumeurs solides sont rares, d'ailleurs, et n'entrent guère que dans la proportion de 1 p. 100 dans la totalité des tumeurs de l'ovaire (Ziembicki) (1).

Fig. 238. — Fibrome de l'ovaire gauche associé à un fibrome de l'utérus. — *mo*, fibrome de l'ovaire ; *u*, utérus ; MM, myome de l'utérus (d'après Howard A. Kelly).

Anatomie pathologique. — a. ***Fibromes.*** — Ce sont des tumeurs rares : sur 1 200 laparotomies, Kelly n'en a rencontré que 4 ; Löhlein, 7, dont 2 bilatérales, sur 172 tumeurs ovariennes. Léopold en a recueilli treize cas entre vingt-cinq et trente ans et quatre seulement de trente à quarante. Cependant, Terrier a opéré une femme de soixante-seize ans.

Elles sont ordinairement unilatérales, libres d'adhérences et du volume d'une noix à celui d'une tête d'enfant. Les grosses tumeurs (Spiegelberg, Monod, A. Doran, etc.), pesant 5, 10, 30 kilos, sont ordinairement des fibro-sarcomes ou des fibromes kystiques. La consistance des tumeurs fibreuses est ferme, leur surface régulière ou mamelonnée (fig. 238). Elles sont généralement pédiculées

(1) Ziembicki, thèse de Paris, 1875.

et la trompe en reste indépendante (Bossemann); il arrive cependant qu'elles s'enclavent dans le ligament large et il est

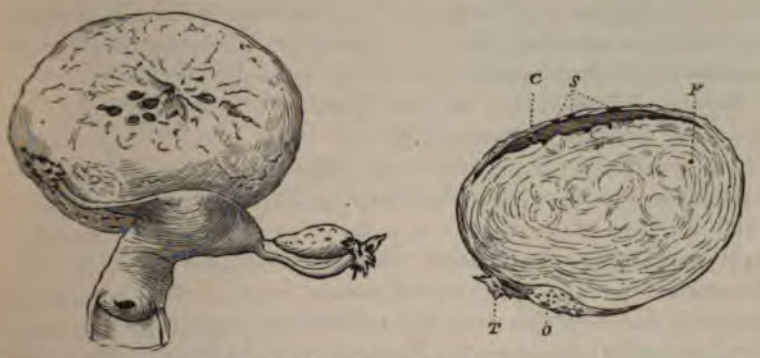

Fig. 239. — F. Tumeur fibreuse de l'ovaire droit avec un foyer de suppuration dont la concavité communique librement par plusieurs ouvertures, S, avec la cavité péritonéale qui était le siège d'une ascite et d'une péritonite chronique. L'ovaire normal O est situé au voisinage de la trompe T, dans la concavité de sa courbure (d'après Kœberlé).

Fig. 240. — Fibro-myome du ligament de l'ovaire (Doléris).

alors fort difficile de les distinguer d'un fibrome d'origine utérine. Rokitansky et Klob admettent que ces tumeurs peuvent se déve-

lopper aux dépens du corps jaune; mais on les considère généralement comme résultant d'une hypergenèse du stroma ovarien. Le tissu de l'ovaire est tout entier envahi : le néoplasme se continue directement avec le tissu de l'ovaire sans ligne de démarcation, sans *capsule*, contrairement à ce qui s'observe pour les fibromes utérins. Quelquefois ils se développent sur le *ligament de l'ovaire* (A. Doran, Le Dentu, Doléris) (fig. 240), et le tissu de l'ovaire peut, en pareil cas, rester partiellement intact.

Recouverts d'une mince enveloppe séreuse, les fibromes de l'ovaire se présentent, à la coupe, sous l'aspect d'une masse dense, plus ou moins lobulée, blanc nacré ou rose, et creusée de cavités plus ou moins nombreuses et étendues, pleines d'un liquide séreux, louche ou hématique (fig. 239). Ces cavités seraient dues soit à un ramollissement et à une dégénérescence graisseuse de certains points, soit à la prolifération de l'épithélium folliculaire (Cornil), soit à la dilatation des espaces lymphatiques (Léopold). On peut y rencontrer aussi des zones d'ossification (Waldeyer) qui peuvent même envahir tout le néoplasme. C'est ainsi que Kelly a enlevé un noyau calcaire pesant 220 grammes, ayant l'aspect d'une bille d'ivoire et formé de phosphates et de carbonates de calcium.

Histologiquement, ces tumeurs sont ordinairement pauvres en fibres lisses et en vaisseaux. Les faisceaux conjonctifs sont irrégulièrement orientés et n'affectent pas la disposition concentrique ordinaire dans les tumeurs utérines. Ils constituent quelquefois toute la tumeur — *fibromes purs* — Homans (1), Dubar (2), Picqué (3) en ont publié des exemples probants ; mais le plus souvent ils sont associés à une proportion variable de fibres lisses — *fibro-myomes* — et Spencer Wells les fait dériver, pour la plupart, de l'utérus. Vignard (4) a même rencontré une tumeur de l'ovaire à fibres striées; mais il s'agissait là sans doute d'un tératome (Cornil). Exceptionnellement, les vaisseaux prennent un développement tel que le tissu prend l'aspect *caverneux*; mais cette disposition est plus en rapport avec le sarcome ou avec une transformation de la tumeur originelle.

La transformation ou l'association sarcomateuse est fréquente en effet dans les fibromes de l'ovaire. Elle se caractérise, *cliniquement*, par une allure rapide et maligne de la tumeur et, *histologiquement*, par la présence d'éléments cellulaires arrondis ou irréguliers, oblongs, à gros noyaux ovoïdes, disséminés dans l'intervalle des paquets de fibrilles conjonctives (Bourgoin). L'*ascite*, qui peut manquer longtemps, et même faire complètement défaut en cas de fibrome, apparaît bientôt lors de dégénérescence sarcomateuse.

(1) Homans, *Boston med. Journ.*, 1885.
(2) Dubar, *Bull. méd. du Nord*, 1893.
(3) Bourgoin, thèse de Paris, 1894.
(4) Vignard, *Bull. de la Soc. anat.*, 1889.

b. ***Sarcome.*** — Plus rare encore, à l'état de pureté, que le fibrome, le sarcome se rencontre surtout chez des femmes encore jeunes. Bland Sutton en a réuni 20 cas chez des jeunes filles de quinze ans et au-dessous. Olshausen, sur 37 cas, en trouve 5 au-dessous de vingt ans, 9 entre vingt et trente, 18 entre trente et quarante et 4 entre cinquante-huit et soixante-sept ans. Ces tumeurs sont souvent bilatérales et associées au fibrome et au cancer. Leur surface est assez uniforme, au point de simuler parfois une simple hypertrophie de l'ovaire; ailleurs elles sont lobulées, volumineuses, sillonnées de grosses veines, d'aspect blanc bleuâtre ou rose et souvent adhérentes.

La *section* en est ferme, radiée, blanc jaunâtre ou rougeâtre, ne laisse écouler aucun suc et rappelle assez bien une coupe de cerveau : elle montre, encore plus remarquables que dans le fibrome, des cavités nombreuses constituant une *véritable dégénérescence kystique.* Au *microscope*, on rencontre les diverses formes du sarcome : *fasciculé* et *embryonnaire* à petites cellules et à cellules géantes; la variété embryonnaire est plus grave et elle est plus commune chez les sujets jeunes.

La circulation y est très active : les artères sont peu nombreuses, mais les veines et les capillaires y sont exceptionnellement développés. Dans l'angio-sarcome, les cellules sont rangées concentriquement autour des vaisseaux dont les parois sont notablement épaissies. Eckardt (1) et Pomorski (2) ont décrit sous le nom d'*endothéliomes* une variété de néoplasmes intermédiaire, histologiquement, au sarcome et à l'épithéliome et dans lesquels les cavités kystiques résulteraient de la dilatation des fentes lymphatiques ou des capillaires des tumeurs.

Les différentes combinaisons histologiques possibles expliquent les divers aspects des tumeurs et les dénominations suivantes : *angio-sarcome*, *fibro-sarcome*, *adéno-sarcome*, *carcino-sarcome*, *sarcome fasciculé*, *embryonnaire*, *à cellules rondes*, etc. L'ascite et les métastases sont une complication ordinaire du sarcome.

c. ***Cancer.*** — Dans le cancer de l'ovaire, dont l'étude est encore incomplète, « la forme est régulière et la configuration générale de l'organe est conservée, au contraire des carcinomes par transformation des tumeurs bénignes qui se caractérisent par des bosselures et des irrégularités de la surface » (Labadie-Lagrave et Legueu). La tumeur, d'abord pédiculée, contracte bientôt des adhérences et peut acquérir le volume d'une tête d'adulte; sa consistance, dure ou molle, dépend de la variété histologique du cancer. Elle évolue, en effet, sous l'une ou l'autre des deux formes classiques, *squirre* ou *encéphaloïde*, cette dernière plus rare. Dans tous les cas, il s'agit

(1) Eckardt, *Zeitschr. für Geb. und Gynæk.*, 1889, p. 344.
(2) Pomorski, *Zeitschr. für Geb. und Gynæk.*, 1890, p. 93.

d'épithélioma tubulé et parfois lobulé. Mais comme, d'une part, ces tumeurs subissent la transformation kystique et que, d'autre part, les kystes dégénèrent facilement en cancer et que, dans les deux cas, on retrouve toujours la même lésion histologique, il est impossible encore « de tracer une ligne de démarcation précise entre les kystes et le cancer de l'ovaire (de Sinéty).

Symptômes et marche. — a. ***Fibromes.*** — Ces tumeurs peuvent rester indolentes et latentes pendant longtemps. Lorsqu'elles ont acquis un certain volume, elles donnent lieu à des phénomènes de compression vésicale, rectale, nerveuse ou vasculaire qui n'ont rien de caractéristique. La menstruation n'est que peu troublée et la grossesse est possible. L'ascite est quelquefois le premier symptôme qui attire l'attention des malades et fait découvrir la tumeur, ou bien celle-ci devient sarcomateuse, subit comme un coup de fouet, et retentit désormais plus profondément sur l'état général.

b. ***Sarcome.*** — Au début, la tumeur ne se révèle guère que par des troubles fonctionnels vagues, dépendant de l'irritation fonctionnelle de l'organe ; mais bientôt elle augmente, dépasse les limites du bassin, devient adhérente et douloureuse, produit de l'ascite, des troubles de compression, développe des noyaux secondaires et compromet vite la santé générale.

La marche de ces tumeurs est plus ou moins rapide et dépend de la variété, embryonnaire ou fasciculée, de la lésion et aussi de l'âge des malades.

c. Le ***cancer*** évolue de la même manière que le sarcome, mais avec plus de rapidité et en donnant plus d'intensité aux symptômes fonctionnels. L'ascite est précoce, les troubles menstruels et l'aménorrhée, fréquents. Les douleurs sont particulièrement violentes et tenaces, s'irradient aux grandes lèvres, aux aines et aux membres inférieurs, ont souvent des paroxysmes nocturnes empêchant tout sommeil. La santé générale est rapidement altérée et les malades succombent soit aux progrès de la cachexie, soit à la généralisation, soit à un ecomplication, telle que congestion pulmonaire, pleurésie, péricardite, occlusion intestinale, urémie, embolie, etc. La maladie peut tuer en deux ou trois mois et, dans ses formes les plus lentes, ne dure pas plus de deux ans (Ziembicki).

Le **pronostic** varie donc avec la nature de la tumeur. Le fibrome, peu grave par lui-même, est exposé à la transformation sarcomateuse. Le *sarcome* conduit plus ou moins rapidement à la mort ; cependant, opéré de bonne heure, il peut ne pas récidiver.

Quant à l'*épithélioma*, il reste en dehors des ressources thérapeutiques et l'extirpation, même précoce, est à peu près fatalement suivie de récidive.

Diagnostic. — Les tumeurs solides de l'ovaire peuvent très bien passer inaperçues à leur début ; si on est appelé à les rechercher à ce

moment, elles se présentent à l'exploration sous forme d'une petite masse pédiculée, arrondie, très mobile, de consistance dure et uniforme. Plus tard, on perçoit plus facilement la tumeur qui est latérale, souvent multilobée, indépendante de l'utérus, souvent accompagnée d'ascite au milieu de laquelle elle peut fournir la sensation de ballottement. Son développement a été progressif, sans grand fracas, apyrétique ; l'utérus peut être simplement abaissé ou dévié, mais il n'y a eu ni métrorragies, ni aménorrhée, à peine quelques troubles menstruels ; l'hystérométrie, le curettage explorateur ne révèlent ni allongement de la cavité, ni lésions utérines caractérisées. Cependant l'état général contraste avec la bénignité relative des symptômes observés et peut être déjà sensiblement atteint. Il y a lieu alors de songer à une tumeur ovarique et l'ensemble de ce tableau, indépendamment des signes propres aux affections suivantes, éloignera l'hypothèse d'une *hématocèle*, d'une *grossesse* anormale ou *ectopique*, d'un *cancer* ou même d'un *fibrome utérin*, d'une *pelvi-péritonite* ou d'un *phlegmon pelvien*. Les *kystes uniloculaires* sont faciles à reconnaître : *multiloculaires*, ils présentent aussi un volume plus considérable, des bosselures et des inégalités de consistance.

Quant aux caractères différentiels de chaque variété de tumeurs, ils sont assez nets, en général, pour qu'on puisse, sinon toujours affirmer, au moins soupçonner leur nature réelle.

L'un de nous a observé un fibrome des dimensions d'une figue de Barbarie implanté par un pédicule grêle sur la portion du ligament rond voisine de la corne utérine (Le Dentu, cas inédit).

Le petit volume, la lenteur du développement, la résistance uniforme, la mobilité, l'indolence, l'absence d'ascite ou son apparition plus tardive, le bon état général de la malade, tous ces caractères sont en faveur du *fibrome*.

Le *sarcome* se rencontre plus fréquemment chez des sujets jeunes, s'accompagne de bonne heure d'ascite qui récidive rapidement après la ponction ; la tumeur acquiert de plus grandes dimensions et évolue plus rapidement. Enfin le retentissement sur l'état général est infiniment plus précoce et plus profond.

Le *cancer* évolue vite également, mais il se caractérise en outre par des douleurs plus vives, une immobilisation plus rapide de la tumeur, par l'infiltration des tissus voisins, par l'apparition hâtive des œdèmes, etc. Néanmoins, dans bien des cas, la similitude des symptômes généraux et des résultats de l'exploration est grande ; on a souvent affaire, en outre, à des *tumeurs mixtes* et, à défaut du contrôle du microscope, on en est réduit à cette formule limitée du diagnostic : tumeur bénigne ou tumeur maligne.

Traitement. — Lorsqu'il s'agit d'un fibrome, l'indication opératoire ne prête pas à discussion : on doit enlever la tumeur, par le vagin, si elle est de petit volume et facilement accessible, par la voie

abdominale, dans le cas contraire. L'opération est simple, bénigne et définitivement curative.

S'agit-il d'une tumeur maligne, sarcome ou cancer? la décision opératoire sera subordonnée à l'état général de la malade et aux caractères objectifs de la tumeur. Si la cachexie est très prononcée, la tumeur immobilisée, la dissémination déjà commencée, l'opération serait impossible à terminer et ne pourrait que précipiter l'issue fatale. Il faudra se borner alors à un traitement symptomatique et à des ponctions itératives de l'ascite. Mais l'opération précoce, au moins dans le sarcome, peut donner des guérisons définitives.

En outre, on doit toujours, suivant le conseil de Spencer Wells, escompter une incertitude de diagnostic et, au moins tant que la tumeur est mobile, tenter une laparotomie, dût-elle rester simplement exploratrice.

D. — TUMEURS DE LA TROMPE.

A. ***Kystes.*** — En dehors des collections enkystées d'origine inflammatoire, la trompe n'est, à proprement parler, le siège d'aucune variété de kyste; l'observation de kyste hydatique rapportée par Doléris (1) doit être unique. Mais on rencontre parfois de petites collections paratubaires, du volume d'un pois ou d'une noisette, à contenu fluide et transparent. Une variété est fournie par les collections de l'*hydatide de Morgagni*, qui apparaissent appendues au pavillon par un pédicule long et grêle. D'autres petits kystes, parfois assez nombreux, greffés au pavillon comme des grains de raisin à la grappe, seraient dus à une inclusion de l'épithélium de la séreuse entre les plicatures externes de la trompe soudées par la péritonite adhésive (P. Petit).

B. ***Fibromes.*** — Ces tumeurs sont excessivement rares : Jacobs (2) n'en trouve que six cas, dont un personnel. Les autres appartiennent à Simpson, Swartz, Sullivan et Thomas; encore quelques-uns, d'après A. Doran, ne seraient-ils autre chose qu'une exagération de l'hypertrophie des parois tubaires chroniquement enflammées, comme dans un fait de Spaeth, ou une tumeur paratubaire, comme celui de Simpson. Ces tumeurs, sessiles ou pédiculées, sont en réalité des fibro-myomes. Elles n'ont pas de pathologie propre et ne comportent comme traitement que l'extirpation.

C. ***Papillomes.*** — Signalés à titre de tumeur bénigne par A. Doran, les papillomes ont été bien étudiés par Macrez (3). Ils ne sont, dans un grand nombre de cas, qu'une exagération de l'hypertrophie des villosités de la muqueuse enflammée (Monprofit, Pilliet) et relèvent alors du processus de l'endosalpingite. Cependant les cas

(1) Doléris, *Bull. de la Soc. d'obst. et de gynéc.*, 1890.
(2) Jacobs, *Ann. de l'Institut Sainte-Anne*, 1898, et Porel, thèse de Paris, 1898.
(3) Macrez, *La gynécologie*, 15 oct. 1899.

d'Eberth et Kaltenbach, de Doléris (1) (fig. 241), répondaient bien, ce dernier surtout, à la structure du papillome vrai, avec la superposition et le polymorphisme des cellules.

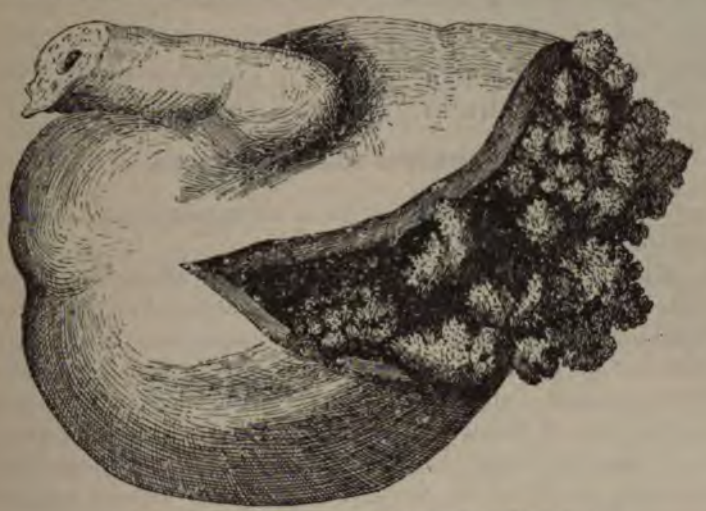

Fig. 241. — Papillome de la trompe (Doléris).

D. ***Tumeurs malignes : sarcomes et épithéliomes.*** — Le cancer de la trompe est le plus souvent secondaire à celui de l'ovaire ou à celui de l'utérus. Primitif, il est beaucoup plus rare : Alban Doran (2) n'en avait réuni que 23 cas en 1898 et S. Danel (3), qui a fait récemment une étude très complète de la question, a pu étudier 27 observations d'épithéliome pur. La lésion est souvent bilatérale, 9 fois sur 23 (Doran) et plus fréquente à droite qu'à gauche, 10/4 sur 23 cas. Elle se présente sous forme nodulaire ou sous forme diffuse et, d'après Sänger et Barth, le cancer tubaire primitif serait toujours mou, médullaire, encéphaloïde et non squirreux. Le sarcome est beaucoup plus rare encore que l'épithéliome et les lésions histologiques respectives de ces deux sortes de tumeurs sont les mêmes que dans tout autre organe. Enfin, Ahfeld et Marchand ont rapporté un cas, unique sans doute dans la science, de déciduome malin de la trompe gauche.

Si l'*anatomie pathologique* de ces tumeurs est bien connue grâce à l'analyse des observations publiées et aux travaux de A. Doran, de Sänger, von Kahldin, Danel, leur histoire clinique est moins précise en raison de leur rareté et des difficultés de *diagnostic* qu'elles présentent. Leur *pronostic* est grave : sur les 23 cas recueillis par Doran, 2 ne purent être opérés qu'incomplètement ; 2 malades succombèrent à

(1) Bonnet et Petit, Traité pratique de gynécologie, 1894.
(2) Alban Doran, *London obstetrical Soc.*, 4 mai 1898.
(3) Danel, *Journ. des sc. méd. de Lille*, nos 32, 33, 34, 1899, et thèse de Paris, 1899.

l'opération; chez 10, la récidive se fit entre six et huit mois ; 2 furent perdues de vues et sur les 7 signalées comme guéries, une seule l'était depuis sept ans, les autres ne pouvant être jugées comme telles en raison du peu de temps écoulé depuis l'opération.

VI. — TUMEURS DES LIGAMENTS RONDS ET DES LIGAMENTS LARGES.

A. — TUMEURS DU LIGAMENT ROND.

Les seules variétés de tumeurs qu'on ait signalées sur les ligaments ronds sont des kystes et des fibromes.

A. ***Kystes.*** — Ce sont de petites tumeurs allongées, à contenu séreux, à paroi mince, atteignant parfois le volume d'un œuf, occupant le canal inguinal et pouvant descendre jusque dans la grande lèvre. Duplay fait de la plupart de ces kystes un sac herniaire déshabité. Weber explique leur genèse par un arrêt de développement du gubernaculum de Hunter qui, creux chez l'embryon, doit former plus tard le ligament rond. En réalité, ils résultent d'anomalies dans l'involution du canal de Nück, qui ne s'est oblitéré que partiellement. Ces kystes se présentent sous forme de tumeurs arrondies, rénitentes, mobiles, ordinairement réductibles et indolentes, siégeant soit à l'orifice externe, soit dans le trajet même du conduit inguinal. Ils ne deviennent gênants que par leur volume et douloureux que s'ils s'enflamment. On ne pourrait guère les confondre, à un examen superficiel, qu'avec les lésions suivantes: un *kyste de la glande vulvo-vaginale*, mais celui-ci siège à la base de la grande lèvre et est irréductible ; avec un *ovaire hernié*, une *épiplocèle*, mais dans ces deux cas la tuméfaction présente une forme, une consistance et une sensibilité spéciales. — Quand ils sont enflammés, ils peuvent être facilement confondus avec un *hygroma péri-herniaire*, une *épiplocèle* ou une *entérocèle étranglées*. — Quant au kyste *sacculaire*, il n'est guère possible d'en faire la distinction.

Le *traitement* consiste dans l'*extirpation*, complète autant que possible, de la poche kystique. La *ponction*, même suivie d'injection de teinture d'iode, expose à la récidive et parfois à des dangers, si la cavité communique avec la séreuse. Enfin l'extirpation est plus sûre et nullement plus grave que l'*incision* simple.

B. ***Fibromes.*** — Ces tumeurs, bien étudiées par Duplay (1) et Sänger (2), sont rares. Pierre Delbet (3) en y joignant un cas personnel, n'en avait réuni que 17 cas en 1896. Elles s'observent seulement de quarante à cinquante ans, ont une prédilection marquée pour le

(1) Duplay, *Arch. de méd.*, mars 1882.
(2) Sanger, *Arch. für Gynæk.*, 1883, p. 279.
(3) Pierre Delbet et Heresca, *Revue de chir.*, 1896, p. 607.

côté droit (13 fois sur 17) et peuvent prendre naissance sur l'une ou l'autre des trois portions du ligament. Leur forme, lobulée, souvent irrégulière, leur disposition nodulaire, leur consistance ferme, rappellent celles des tumeurs utérines de même nature. Leur volume est généralement peu considérable : cependant les fibromes enlevés par Kleinwachter, Léopold, Polaillon, P. Delbet pesaient de 2 à 12 kilos. Ils sont généralement pédiculés et mobiles, plus rarement sessiles ou adhérents et, suivant leur point d'implantation, ils évoluent à l'extérieur ou dans la cavité abdominale.

Ce sont, histologiquement, bien plus souvent des fibro-myomes ou des fibro-sarcomes que des fibromes purs. Léopold (1) a décrit un myome lymphangiectasique, Bluhm (2) et Rosinski (3) un kysto-fibrome lymphangiectasique avec inclusions glandulaires, un adéno-myome. Leur marche, généralement lente, peut prendre, dans les tumeurs mixtes, la rapidité de celle des productions malignes, et leur pronostic varie, de même, avec leur nature histologique.

Diagnostic. — *a.* Les fibromes à DÉVELOPPEMENT EXTRA-ABDOMINAL apparaissent sous forme d'une petite masse arrondie, lobulée ou lisse, ferme, indolente à la pression, mobile dans une certaine mesure, sans adhérence à la peau et réductible dans le canal inguinal, si elle est de petit volume.

Ces caractères permettent de la distinguer, si elle est *sessile*, d'une *masse ganglionnaire* ou d'une *collection kystique ou suppurée* de la *glande de Bartholin*; si elle est *pédiculée*, d'une *hernie de l'ovaire*, d'une *épiplocèle irréductible ou enflammée*, d'un *lipome préherniaire*, etc.

b. Les fibromes à DÉVELOPPEMENT INTRA-ABDOMINAL évoluent comme une tumeur anté-utérine, mais indépendante de l'utérus, déforment le ventre et donnent lieu aux symptômes d'une tumeur abdominale. Leur diagnostic est souvent plus difficile : l'indépendance et l'intégrité de l'utérus et sa rétroposition en sont les signes les plus caractéristiques; ils suffisent à les distinguer des tumeurs utérines et, dans la plupart des cas, des kystes dermoïdes et des tumeurs solides de l'ovaire. Ce n'est guère, d'ailleurs, qu'avec ceux-ci que la confusion est possible.

L'*extirpation* est le seul traitement de ces tumeurs. Simple en cas de fibrome extérieur, elle peut être entourée de grandes difficultés lorsqu'il a évolué vers la cavité abdominale.

B. — TUMEURS DU LIGAMENT LARGE.

Kystes. — On sait que certains kystes de l'ovaire, au lieu de se pédiculer sur l'aileron supérieur du ligament large, se dédoublent

1 LÉOPOLD, *Arch. für Gynæk.*, 1879, p. 402, Band XVI.
(2) BLUHM, *Arch. für Gynæk.*, Band LV, 1899.
(3) ROSINSKI, *Centralbl. für Gynæk.*, 1899, n° 52.

et se développent entre ses deux feuillets; on dit qu'ils sont *inclus dans le ligament*. S'ils prêtent aux mêmes considérations de traitement, s'ils sont souvent impossibles à distinguer des kystes du ligament large, ceux-ci ont une pathogénie et une histoire différentes. C'est de ces derniers seuls que nous nous occuperons ici.

Signalés en 1825 par Velpeau, étudiés surtout par Verneuil qui en a soutenu l'origine wolfienne, par Panas, Duplay, Mathews Duncan, Spiegelberg, Schatz, A. Doran, etc., ils ont fait le sujet de plusieurs thèses, dont une, celle de Raimondi (1) en fait très complètement l'historique et l'étude.

Étiologie et pathogénie. — Pas plus que les kystes de l'ovaire, ces tumeurs ne relèvent d'une étiologie précise ; on les observe de vingt-cinq à cinquante ans et l'influence de la grossesse, indiquée par quelques-uns, est très contestable. Plus importantes seraient peut-être les inflammations annexielles en éveillant l'activité des organes embryonnaires contenus dans le ligament (Raimondi).

Le plus grand nombre de ces kystes prennent naissance dans le parovaire, d'où leur nom générique de *kystes parovariens*. Ils se développent soit dans les canalicules verticaux de l'organe de Rosenmüller, soit dans le canal de Kobelt, soit, plus rarement, dans les vestiges du canal de Gärtner, tous débris du corps de Wolf, d'où la dénomination de *kystes wolfiens* sous laquelle ils sont aussi désignés. D'autres peuvent prendre naissance dans le tissu conjonctif, en dehors du parovaire : hygromas ou hydropisie sous-séreuse (Mangin), kystes lacunaires (A. Doran). Pour Güsserow, les gros kystes seraient de véritables kystomes, comme ceux de l'ovaire, et de Sinéty émettait une opinion analogue en attribuant un grand nombre d'entre eux à des ovaires surnuméraires et erratiques.

Nous avons parlé déjà des microkystes paratubaires, de l'hydatide de Morgagni et par inclusion de l'endothélium. Ajoutons qu'on rencontre encore, à titre exceptionnel, dans le ligament large, des kystes dermoïdes et des kystes hydatiques.

Anatomie pathologique. — Ces kystes sont ordinairement uniques, arrondis, régulièrement lisses ou légèrement lobulés (fig. 242). S'ils sont multiloculaires, ce qui n'est pas la disposition habituelle, leur *volume*, variable, atteint en moyenne celui d'un ou deux poings et dépasse rarement 7 à 9 litres; on a observé cependant des poches de 17 litres (Atlee), 20 litres (Bertrand), 23 litres (Jeanbrau et Moitessier), 25 litres (Bleckwen). Le *contenu des kystes wolfiens* est un liquide aqueux, clair comme du cristal de roche, alcalin, de densité faible, 1 002 à 1 008, contenant de 8 à 16 grammes par litre de chlorure de sodium, mais pas de pseudomucine ni de paralbumine; cependant ce défaut d'albuminoïdes n'est pas pathognomonique ; on

(1) R. Raimondi, Les kystes des ligaments larges, thèse de Paris, 1897.

en trouve dans certaines formes papillaires ou à liquide épais. Duplay, Le Dentu, Winckel, Spiegelberg en ont cité des exemples. Jeanbrau et Moitessier ont trouvé dans leur cas 4gr,98 par litre d'albumine et de globuline.

Structure. — La paroi de ces kystes est généralement mince, transparente, à reflets verdâtres, quelquefois plus épaisse et clivée sur trois couches. Elle est formée de tissu conjonctif contenant quelques fibres lisses qui ne sont pas spéciales à ces kystes, comme le croit Spiegelberg ; des vaisseaux ténus rampent dans son épaisseur.

Fig. 242. — Kyste parovarien (d'après Howard A. Kelly).

La *surface interne* est tapissée d'épithélium d'aspect variable et Raimondi reconnaît, d'après leur structure histologique, trois variétés de kystes dont l'évolution clinique est également différente. Dans la première, l'épithélium est nettement cylindrique, à une seule assise, et le liquide est absolument clair ; dans la deuxième, kyste à paroi lisse, l'épithélium est cylindro-cubique et le contenu plus épais ; enfin, dans les kystes papillaires, caractérisés par la présence de végétations, l'épithélium est polymorphe, formé de plusieurs assises de cellules plates et minces et, en certains points, cylindriques, ciliées ou non, et caliciformes ; le liquide est visqueux, plus ou moins teinté, comme celui des kystes mucoïdes.

Connexions et rapports. — La surface extérieure de la poche est lisse et généralement peu adhérente aux feuillets du ligament dont elle est séparée par une couche celluleuse dans laquelle rampent les vaisseaux. Elle atteint d'un côté la paroi pelvienne et, de l'autre, refoule l'utérus qui est généralement en rétroposition ; l'ovaire, souvent intact, et la trompe, étirée, surmontent la tumeur. Celle-ci,

tantôt reste pelvienne, tantôt se développe dans la cavité abdominale en étirant le ligament, de manière à se pédiculiser dans une certaine mesure. L'inflammation, l'hémorragie, la rupture, la torsion peuvent en compliquer l'évolution.

Symptômes et marche. — Les signes de début sont nuls ou des plus vagues. Plus tard, le ventre apparaît arrondi, plus volumineux d'un côté, mais non acuminé comme dans le cas de kyste de l'ovaire. Au palper, on constate, au-dessus de l'arcade, une tumeur arrondie, ovoïde, mate, souvent mobile, dépressible et nettement fluctuante, parfois ferme, tendue, résistante, difficile à circonscrire inférieurement. Au toucher, le col utérin est dirigé en haut, le corps dévié en arrière ou quelquefois en avant ; souvent il conserve une certaine mobilité (Raimondi). Les phénomènes de *compression,* constants lorsque la tumeur est enclavée, se manifestent du côté de la vessie, du rectum, de l'uretère, plus rarement sur les vaisseaux et les nerfs.

Dans les kystes simples, la douleur est nulle ou ne se traduit que par une certaine gêne ; la menstruation est à peine troublée ou reste normale et, sauf quelques troubles dyspeptiques, la santé générale reste longtemps bonne.

Dans les kystes à paroi lisse, la douleur est plus précoce et suffisante pour exiger le repos au moins pendant les périodes menstruelles. La menstruation est ordinairement troublée dès avant l'apparition des signes physiques de la tumeur. Les kystes papillaires évoluent comme des tumeurs malignes à marche lente et leur pronostic est relatif de la proportion d'albuminoïdes contenue dans le liquide.

La *marche* de ces tumeurs est lente, même dans cette dernière variété : Pfannenstiel en a opéré deux qui dataient de douze ans. Elle peut procéder par poussées coïncidant avec une hémorragie ou une complication inflammatoire; elle ne semble influencée ni par le jeune âge, ni par la ménopause.

Les kystes du ligament large coexistent parfois avec d'autres lésions et sont sujets à des *complications* qui ont été bien exposées par Raimondi. Telles sont : la *torsion du pédicule* avec toutes ses conséquences (Bouilly), l'*hémorragie intrakystique* (thèse de Coquelet), la *rupture*, qui a pu causer la mort subite (Bouilly) et qui est dans certains cas un moyen de guérison, l'*obstruction intestinale*, l'*infection* et la *suppuration* ; ces dernières s'observent de préférence au cours de la grossesse ou après l'accouchement. En pareil cas, il n'est pas rare de trouver, en même temps que du pus, du liquide kystique clair (Raimondi).

Ces kystes peuvent coexister avec la grossesse, avec un fibrome, un hydrosalpinx, certains cas tératologiques; enfin, ils peuvent être contenus dans une hernie.

Le **pronostic** doit être réservé en raison des complications et des dégénérescences possibles, surtout dans les variétés papillaires

cependant ces dégénérescences ne sont pas fréquentes : la marche est lente, le retentissement sur la santé générale tardif et léger. A ces divers points de vue, ils sont bien moins graves que ceux de l'ovaire.

Diagnostic. — Les *kystes à évolution abdominale* sont rares : ils sont, la plupart du temps, confondus avec les kystes uniloculaires de l'ovaire, confusion sans importance d'ailleurs. Cependant, le ventre est moins proéminent et on peut quelquefois percevoir à la percussion le déplacement en avant du cæcum ou de l'S iliaque.

Les *kystes à évolution pelvienne* sont plus faciles à reconnaître : ils se présentent sous l'aspect d'une tumeur unilatérale, atteignant ou ne dépassant que de fort peu les limites supérieures du bassin, régulière, fixe, rénitente ou dépressible, indolente au toucher, séparée par un sillon de l'utérus qui est reporté en arrière et de l'autre côté et qui suit, dans une certaine mesure, les mouvements qu'on lui communique, faisant saillie dans le vagin qui glisse sur elle ; enfin la santé générale est conservée, l'utérus normal et la menstruation non ou peu troublée. Ces caractères permettent généralement de ne pas les confondre avec la *grossesse* normale ou extra-utérine, avec un *fibrome kystique*, une *salpingite* ou une *tumeur de la trompe*. Quant aux *kystes intraligamentaires de l'ovaire*, il n'est guère possible de les différencier que d'après la bilatéralité éventuelle de la lésion et l'examen du contenu obtenu par ponction. Encore, si ce liquide cristallin permet de conclure à un kyste parovarique hyalin, la réciproque n'existe pas ; épais, filant, paralbumineux, il peut provenir aussi bien d'un kyste papillaire du parovarium que d'un kyste de l'ovaire.

Les *kystes dermoïdes* du ligament large sont rares : il en existe tout au plus une douzaine d'observations (1). Ils se reconnaissent à leurs signes propres, mais il ne semble guère possible de différencier le point d'origine et d'éviter la confusion avec un kyste ovarique de même nature.

Plus exceptionnels encore sont les *kystes hydatiques* dont il n'existe que trois cas authentiques : ceux de Schatz, de Pinard et de Walther (2).

Traitement. — La *ponction* suffit parfois à guérir les kystes hyalins ; elle était jadis le seul traitement appliqué à tous les kystes parovariques et, dans le cas où l'on est fixé sur la nature du liquide contenu, il nous semble légitime encore d'y recourir, au moins à titre de tentative. Aseptiquement faite, elle ne pourra guère compliquer l'extirpation si celle-ci se montre secondairement nécessaire.

Cependant, l'ablation du kyste constitue la méthode la plus sûre dans tous les cas et la seule si quelque hésitation plane encore, soit sur la constitution chimique du liquide, soit sur le diagnostic de l'origine ovarienne ou parovarienne du kyste.

(1) Ces cas appartiennent à Sänger, Abel, Ferrand, Rendu, Braun, Fernwald, Ulmann, L. Tait, Clay, Terrier et Hartmann, Mauclaire. Voy. thèse de Raimondi.
(2) Voy. thèse de Lemonnier, Paris, 1896.

Certaines tumeurs sont accessibles et peuvent être énucléées par *cœliotomie vaginale*. On pourrait même avantageusement faire l'incision large et le drainage par cette voie de tout kyste suppuré dont l'énucléation, par suite du travail inflammatoire voisin, serait probablement impossible ou trop laborieuse. Segond conseille même, dans certains cas, l'hystérectomie comme temps préalable.

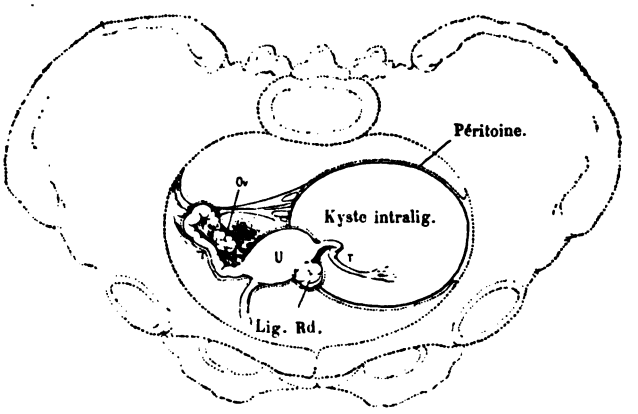

Fig. 243. — Schéma des rapports d'un kyste intraligamentaire (d'après Howard A. Kelly).

Mais, presque toujours, c'est à la laparotomie qu'on doit avoir recours. La tumeur et ses connexions ayant été reconnues, on incise sans ponctionner si elle est peu volumineuse, après ponction dans le cas contraire, e feuillet le plus accessible du ligament large sur sa convexité. Chaque lèvre de l'incision est saisie dans des pinces, puis on procède, avec la main, à l'énucléation du kyste. Le décollement est facile et se fait complètement, ou bien l'adhérence est telle qu'il devient impossible ou qu'il ne peut être que partiellement réalisé.

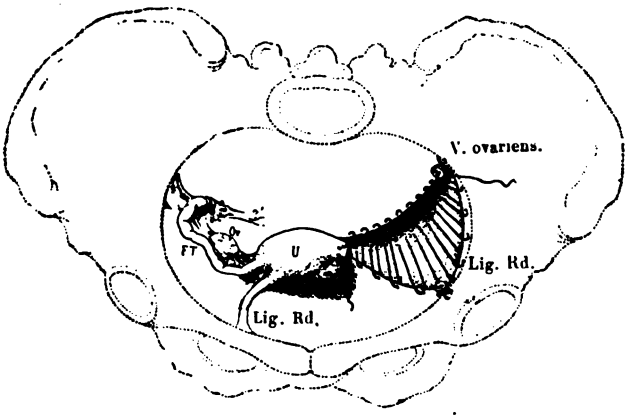

Fig. 244. — Suture continue de la cavité, après énucléation d'un kyste intraligamentaire (d'après Howard A. Kelly).

Dans le premier cas, après ablation de la poche en totalité et ligature des vaisseaux, on se trouve en présence d'une vaste cavité cruentée qu'on ferme au moyen d'une série de sutures en capiton, ou

suture en bourse (Lebedeff); une suture continue, superficielle, à larges points, parfait la réunion des deux feuillets de la séreuse dont il est nécessaire parfois de réséquer un lambeau (fig. 243 et 244). Le drainage n'a sa raison d'être, en pareil cas, que si on n'a pu réaliser qu'imparfaitement l'hémostase. Parfois, le ligament large a été étiré et aminci de telle sorte qu'il forme un véritable pédicule; en pareil cas, il n'y a pas lieu de faire l'énucléation et on traite le kyste comme toute tumeur pédiculée.

En cas d'adhérences, et c'est surtout au pôle inférieur de la tumeur qu'elles sont plus résistantes, on peut en être réduit, comme nous l'avons vu pour les kystes ovariques, à ne faire qu'une opération incomplète, limitée à l'incision ou à l'excision d'une partie seulement de la poche, dont on *marsupialise* ensuite la portion abandonnée.

La guérison, pour être longue, n'en sera pas moins assurée. C'est dans ces cas compliqués qu'on s'expose, par trop de ténacité, à déchirer les organes voisins et, en particulier, l'uretère.

Les *kystes ovariques inclus* s'opèrent de la même manière.

C. — VARICOCÈLE PELVIEN.

Le varicocèle pelvien, signalé déjà par Richet, invoqué comme cause d'hématocèle par Devalz, en 1858, et étudié par Budin, en 1875, dans la grossesse, est caractérisé par une dilatation passive et permanente des veines du bassin. Dudley (1) lui a consacré un important mémoire, vivement discuté par Coe, et Roussan (2) en a fait le sujet de sa thèse.

Il reconnaît pour causes prédisposantes l'absence de valvules des veines, leur défaut de soutien dans le ligament large, les congestions périodiques, la constipation, les grossesses rapprochées, les tumeurs, le prolapsus.

Les veines sont dilatées et contiennent parfois des phlébolithes (Klob, Baude) et des thrombus (Winckel); mais les lésions les plus remarquables qu'entraîne le varicocèle portent sur l'ovaire, et Paul Petit (3) en a fait une étude spéciale. Elles débutent par l'œdème généralisé de l'organe pour aboutir à la sclérose, et telle serait un des modes de la dégénérescence scléro-kystique.

Comme chez l'homme, le varicocèle féminin est plus fréquent à gauche. Il se signale par une sensation de pesanteur et par une douleur plus ou moins lancinante, s'irradiant aux lombes et disparaissant par le décubitus. Au toucher vaginal et surtout rectal (Dudley), il donne la sensation d'une tumeur mollasse, dépressible, accusée surtout dans la station debout. On pourra le soupçonner à ce signe, mais

(1) Dudley, *New York med. Journal*, août 1888.
(2) Roussan, thèse de Paris, 1892.
(3) P. Petit, *Nouv. arch. de gynéc. et d'obst.*, 1891.

surtout à la coexistence de varices vulvaires, du relâchement des parois abdominales et de la ptose des organes pelviens.

Le traitement agira préventivement ou indirectement, en visant surtout la subinvolution ou le prolapsus et, si les lésions secondaires de l'ovaire l'exigent par elles-mêmes, la question de la castration peut se poser.

D. — TUMEURS SOLIDES DU LIGAMENT LARGE.

a. Les ***lipomes*** sont rares ; Peyrot, Middelshen, Terrillon, Pozzi, en ont cité des exemples : ils peuvent acquérir un volume considérable : celui observé par Terrillon pesait 57 livres. Leur diagnostic, en raison de cette rareté, est difficile et la confusion, ordinaire avec un kyste, a pu aller jusqu'à la ponction (Pozzi).

b. Les ***tumeurs malignes*** observées sur le ligament large sont le plus souvent secondaires ou résultent de la dégénérescence d'un fibrome : ce sont des fibro-sarcomes. Cependant Péan, Chénieux, Polaillon, Playfair ont rapporté des cas de sarcome primitif.

c. ***Fibromes.*** — Ces tumeurs sont moins exceptionnelles : Lang (1) et Vautrin (2) en ont réuni environ quarante-deux observations. Les uns pensent qu'elles sont d'origine utérine (Kolb, Kiwisch, Virchow) ; les autres, qu'elles naissent bien réellement dans le ligament large (Sänger, Tedenat, Gross), et particulièrement à sa partie inféro-interne (Vautrin). Si la première opinion est admissible dans certains cas, la seconde s'appuie sur des observations certaines et est plus généralement admise.

Ces tumeurs présentent la même structure que les fibromes utérins. Elles peuvent acquérir, comme ceux-ci, de grandes dimensions (18 kilos, Billroth), sont souvent œdémateuses et subissent facilement la dégénérescence kystique. Elles sont intraligamentaires, rarement pédiculées. Comme les kystes parovariens, elles sont enveloppées d'une couche de tissu cellulaire qui en facilite l'énucléation et leurs vaisseaux sont largement développés. L'utérus, simplement dévié, ne subit généralement aucune modification de volume.

Les fibromes du ligament large ne se signalent que par des phénomènes de compression, souvent très marqués, et nullement par des hémorragies comme ceux de l'utérus. Leur consistance, molle parfois, en raison de l'œdème et des poches kystiques dont ils sont souvent le siège, pourrait prêter à la confusion, les faire prendre pour une *hématocèle*, une *grossesse ectopique*, un *kyste*, une *grosse salpingite*. Mais l'erreur la plus communément commise, au moins pour les tumeurs d'un gros volume, consiste à les prendre pour des

(1) Lang, thèse de Nancy, 1892.
(2) Vautrin, *Congrès franç. de chir.*, 1895, p. 884.

fibromes utérins : en effet, le cathétérisme de l'utérus déplacé n'est pas toujours possible en pareil cas et la constatation de son indépendance peut échapper à l'examen bimanuel.

d. ***Kysto-fibrome végétant.*** — Le cas suivant a été observé par l'un de nous. Il s'agit d'une tumeur presque entièrement solide qui s'était développée sur le bord d'un des ligaments larges, au niveau du ligament tubo-ovarien, auquel elle était rattachée par un pédicule très étroit et très mince. Un peu de gêne douloureuse dans le bas-ventre et un retard de quelques jours (cinq et dix) aux deux époques menstruelles antérieures à l'opération, tels avaient été les seuls symptômes présentés par la malade, jeune femme de vingt-trois ans, nullipare, avant la laparotomie qu'elle subit le 24 avril 1890, à

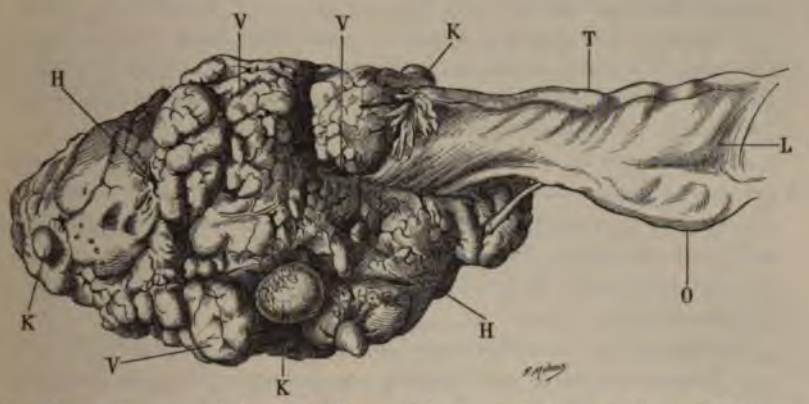

Fig. 245. — Tumeur végétante du ligament large. — L, ligament large ; T, trompe perméable d'un bout à l'autre ; O, ovaire intact ; VV, végétations ; HH, points hémorragiques ; KK, kyste (Le Dentu).

l'hôpital Beaujon. Depuis janvier seulement elle avait senti la tumeur.

Il était à supposer qu'il s'agissait d'une tumeur solide d'un des ovaires, placée transversalement derrière le pubis, et très mobile ; mais les bosselures de sa surface, perçues à travers la paroi abdominale, avaient fait penser à un tératome. Le diagnostic était resté forcément un peu flottant.

L'incision du ventre permit de constater que cette masse solide, enclavée dans le petit bassin, mais libre de toute adhérence, était appendue au ligament large gauche.

Comme l'ovaire gauche était scléro-kystique, les annexes furent enlevées avec la tumeur ; celles du côté droit furent respectées.

L'examen de la pièce, un peu incomplet malheureusement, au point de vue histologique, révéla ce qui suit : La tumeur a 14 centimètres de long sur 8 centimètres de large et 9 centimètres d'épaisseur. Sa surface, très irrégulière, présente un très grand nombre de petites saillies arrondies, dont plusieurs sont constituées par des

kystes. Le plus volumineux d'entre eux a les dimensions d'une petite noisette. Les autres bosselures, fines et résistantes, sont d'un blanc légèrement rosé. A la coupe, le tissu de la tumeur rappelle, par son aspect, les lobes du cervelet. La trame est formée par des arborescences de nature évidemment fibreuse, qui supportent un tissu moins ferme, translucide comme du cartilage, parsemé de nombreuses petites cavités kystiques. Les dimensions de ces dernières n'excèdent pas celles d'un grain de mil. Le pédicule, formé par une membrane fibreuse très mince, semble se détacher de la partie la plus externe du ligament tubo-ovarien et de la grande frange du pavillon de la trompe. Celui-ci est absolument indépendant de la tumeur, comme l'ovaire. La trompe elle-même est perméable dans toute sa longueur (fig. 245).

L'examen histologique a montré que cette tumeur était un kystofibrome végétant, contenant peu de kystes et beaucoup de tissu fibreux. Sa surface était recouverte d'un épithélium pavimenteux qui paraissait, lui aussi, quelque peu végétant (1).

Il est à noter que le reste de la cavité péritonéale et les organes pelviens étaient absolument intacts. La malade a guéri dans les conditions les plus simples possibles. Les connexions de cette tumeur nous ont déterminé à la rattacher au ligament large, quoiqu'elle fût en continuité avec la grande frange du pavillon de la trompe et le ligament tubo-ovarien.

Traitement. — Les fibromes, lorsqu'ils sont *pédiculés*, et c'est là une disposition rare, sont traités, comme un kyste, par l'excision et la ligature du pédicule.

Sessiles et de petit volume, ils peuvent être, à la rigueur, enlevés par la voie vaginale, soit directement, par cœliotomie, ce qui n'est qu'exceptionnellement possible, soit plutôt, comme le recommande Segond (2), par hystérectomie préalable. Mais ces opérations sont généralement longues et particulièrement laborieuses. Nous ne saurions recommander cette méthode que pour les fibromes ne dépassant guère les limites du bassin, et après la ménopause.

Chez une femme jeune, quel que soit le volume de la tumeur, et dans tous les cas où celle-ci atteint et, à plus forte raison, dépasse l'ombilic, il faut recourir à la laparotomie. Alors, suivant les cas, on pourra réaliser l'énucléation simple ou être conduit à pratiquer l'hystérectomie abdominale totale. En effet, certains fibromes *énormes* ont dédoublé le deuxième ligament large et soulevé tout le péritoine pelvien; ils sont œdémateux et très vasculaires; ils sont, en outre, compliqués d'adhérences viscérales : on se trouve en présence des difficultés les plus graves et on doit s'estimer heureux de parvenir à l'extirpation de la tumeur en sacrifiant l'utérus.

(1) Le Dentu, *Bull. de l'Acad. de méd.*, 3e série, 1890, t. XXIII, p. 444.
(2) Paul Segond, *Congrès franç. de chir.*, 1895.

E. — KYSTES HYDATIQUES PELVIENS.

Nous avons vu qu'on peut rencontrer exceptionnellement des kystes à échinocoques dans l'ovaire et même dans les trompes (cas de Doléris, p. 778). L'utérus et la cavité du bassin en contiennent aussi et on les rencontre aussi dans les ligaments larges. La fréquence absolue de tous ces cas réunis est loin d'être considérable. On en connaît une centaine d'observations environ, et ils ne viennent qu'au dixième rang au point de vue de la fréquence relative. Ils sont généralement secondaires, quelquefois primitifs, et on les a décrits en bloc, sous le nom de *kystes hydatiques pelviens*. Signalés en 1817, par Park, puis en 1840, par Puchelt, ils ont fait l'objet d'un certain nombre d'observations isolées ou de mémoires parmi lesquels nous citerons seulement ceux de Charcot, Schatz, F. Villard, Freund, Porak; les thèses de Dermigny (1), Le Monnier (2), Le Nadan (3), Benoit (4).

Les uns sont secondaires à un kyste du foie, de la rate, du mésentère, etc., et se grefferaient soit directement, après rupture d'une vésicule (L. Tait), soit par l'intermédiaire de la circulation. Bröse a trouvé, en effet, des vésicules dans les vaisseaux. Les autres sont primitifs et l'embryon arrive dans le bassin, soit par le vagin (Freund), soit plutôt par la voie sanguine, ou peut-être par effraction des tuniques intestinales (Secheyron). Charcot, Freund pensent qu'ils sont d'abord et toujours sous-séreux. Sur 88 cas, nettement classés au point de vue du siège, Benoit en trouve 61 pelviens; les autres, utérins, ovariques ou tubaires. Les statistiques de Porak et de Dermigny concordent pour indiquer que leur siège de prédilection est la région rétro-utérine et surtout le cul-de-sac de Douglas. Ils peuvent prendre naissance également sur les muscles et sur les os du bassin.

Ces kystes sont arrondis, sans bosselures, leur volume variable jusqu'à celui d'une tête d'adulte, leur surface lisse, blanc nacré, recouverte d'adhérences qui les unissent aux organes voisins; leur consistance dure et élastique en même temps; et ils sont sous-séreux.

Les symptômes de début et les troubles fonctionnels qu'ils comportent n'ont rien de caractéristique et sont communs à toutes les tumeurs pelviennes. A l'examen, on constate une masse arrondie, élastique, dont la consistance est uniforme partout, ce qui les distingue du sarcome kystique et, lorsqu'ils sont très tendus, pourrait les faire prendre pour un fibrome. Cette tension de la tumeur est remarquable surtout au moment de l'accouchement, si elle coïncide

(1) Dermigny, thèse de Paris, 1894.
(2) Le Monnier, thèse de Paris, 1896.
(3) Le Nadan, thèse de Bordeaux, 1896.
(4) Benoit, thèse de Paris, 1897.

avec une grossesse. L'utérus est ordinairement dévié en avan reporté en haut. Trois fois seulement le *frémissement hydatique* a noté (Davaine, Guéniot, Tillaux). Il est vrai qu'il a été raren recherché, le diagnostic n'ayant presque jamais été fait avant l'(ration. Parfois on a signalé l'issue de vésicules hydatiques par l' rus et le rectum.

La *durée* de ces kystes est longue et peut se prolonger penc quinze, vingt ans. Abandonnés à eux-mêmes, ils exposent à la sup ration, à la rupture, à la cachexie.

La guérison spontanée n'a été notée que deux fois, par Freu Leur **pronostic** est donc réservé : il s'aggrave encore des adhéren constantes qui compliquent l'opération et, au point de vue obst cal, s'ils ne compromettent pas toujours la grossesse, ils sont cause de dystocie redoutable. Sur 22 cas relevés par Porak, l'acc chement n'a pu se terminer spontanément, mais difficilement, 8 fois, et les opérations obstétricales nécessitées par la prése du kyste ont entraîné la mort six fois.

Traitement. — La *ponction* n'est justifiée qu'au moment de l'acc chement et pour faciliter celui-ci. Elle expose à la suppuration c la récidive. Le même reproche peut être adressé à l'*incision*, qu permet pas d'enlever la poche. Bouilly a eu recours à l'*hystérecto vaginale* dans le cas d'un kyste situé très bas, dans le septum re utérin. Mais la *laparotomie* est l'opération de choix. Si on ne p enlever en totalité la poche trop adhérente, on en fera la marsu lisation, en évitant l'issue des vésicules dans la cavité abdomir Schrœder s'est même contenté une fois de réséquer la poche au des adhérences et d'en faire un nettoyage complet, puis il a refe complètement la cavité abdominale.

VII. — GROSSESSE ECTOPIQUE.

La grossesse ectopique est caractérisée par l'arrêt et le déve pement de l'ovule fécondé en un point situé entre le follicul de Graaf et la cavité utérine. Comme la nidation anormale de l'o peut se faire aussi dans une corne utérine rudimentaire, le term grossesse *ectopique*, adopté par Barnes, comprend, mieux que c de grossesse *extra-utérine*, la généralité des cas.

Étiologie et pathogénie. — La *fréquence* de cette anomalie encore difficile à apprécier exactement : les statistiques réce sont assurément plus chargées que celles d'autrefois, puisqu'(englobent la presque totalité des hématosalpinx et des hématoc Toth (1) en a relevé 31 cas sur un total de 1700 affections gyn logiques. Küstner (2), à lui seul, a opéré 107 malades de 1893 à 1

(1) Toth, *Arch. für Gynæk.*, Band XLI, 1896.
(2) Küstner, *Sammlung klin. Vorträge*, 1899, nos 244, 245.

à Breslau. Il est certain que le nombre des cas publiés augmente de jour en jour parallèlement aux progrès du diagnostic abdominal.

L'*étiologie* s'en résume dans un obstacle à la migration régulière de l'ovule : soit que cet obstacle siège dans la cavité de la trompe, soit qu'il résulte de modifications inflammatoires ou congénitales de ses parois ou d'un étranglement de sa lumière par une compression extérieure. Wyder a incriminé, dans un cas, un polype intratubaire; W. A. Freund, l'atrésie et les coudures de la trompe arrêtée dans son développement; Landau et Rheinstein, des diverticules de la paroi, assez fréquents pour expliquer un bon nombre de grossesses tubaires; Williams a démontré l'influence de cette cause 4 fois sur 30 cas. Kosmann et d'autres l'attribuent à l'existence de pavillons accessoires qui permettent l'issue rétrograde de l'ovule, etc.

Les *lésions inflammatoires* de la muqueuse tubaire ne semblent pas favoriser la production de la grossesse ectopique (Bouilly), malgré l'opinion contraire de L. Tait, d'Orthmann, et même de Küstner. Ce dernier conclut, de ses expériences personnelles et de celles de Mandl et Schmidt, qu'il faut autre chose que les obstacles mécaniques, que la muqueuse tubaire saine est impropre à fournir les conditions nécessaires à l'évolution de la grossesse tubaire et qu'il faut un état inflammatoire. Martin, et plus récemment Paquy (1), Williams (2) ont montré que, dans la grossesse tubaire, les cils persistent souvent et l'épithélium reste intact en dehors de l'aire de nidation. Si les antécédents révèlent un passé génital (20 fois sur 50) et si la lésion s'observe plus fréquemment chez des multipares (33 contre 7 nullipares, Bouilly) (3), il faut faire intervenir plutôt la suppression du péristaltisme tubaire, l'atrésie, et surtout les lésions de périsalpingite qui dévient la trompe ou l'étranglent dans une bride (Doléris). Ces deux ordres de lésions peuvent d'ailleurs associer leur influence pathogénique. Le spermatozoïde peut, en pareil cas, traverser la trompe restée perméable pour aller féconder un ovule du côté opposé (Kelly); ou bien, l'ovule fait une migration rétrograde de la trompe saine à la trompe atrésiée. Coe a opéré une grossesse tubaire correspondant à cette pathogénie, et Williams a interprété dans le même sens 5 cas sur 30 opérés par Kelly. Knauer (4) a d'ailleurs démontré expérimentalement la migration de l'ovule à distance et observé la grossesse après des transplantations d'ovaires ou après l'ablation de l'ovaire d'un côté et de la trompe de l'autre.

De la même manière que la péritonite, par compression périphérique ou déviation, agissent les tumeurs pelviennes, les fibromes en particulier (Léopold). Enfin, citons comme curiosité pathogénique

(1) Paquy, thèse de Paris, 1897.
(2) Howard A. Kelly, Operative Gynecology, vol. II, p. 432.
(3) Bouilly, *La gynécologie*, 1898.
(4) Knauer, *Ann. de gynéc. et d'obst.*, 1897.

la possibilité d'une fécondation anormale par la cicatrice mal soudée d'une incision césarienne (Lechryse) ou par une fistule consécutive à l'hystérectomie vaginale (Kœberlé, Windeler).

Quoi qu'il en soit, le mécanisme initial de la fixation ectopique de l'ovule est encore obscur. Küstner attribue un certain rôle à l'ovarite : les ovaires malades donnent naissance à des ovules imparfaits qui ont de la tendance à se fixer dans la trompe. Pour Selenka (1), l'œuf se greffe dans l'utérus, grâce à une certaine viscosité dont il est doué au moment où il y arrive; mais, lors de la ponte, il est entouré d'un manteau de cellules qui fondent graduellement pendant la migration intratubaire. Que ce revêtement cellulaire vienne à manquer dès le début, la viscosité se manifeste et il se fixera prématurément dans la trompe. Webster, Tainturier (2) admettent la nécessité d'un état congestif, d'une hypervascularisation de la muqueuse qui serait réalisée par l'état inflammatoire.

Anatomie pathologique. — Le siège *primitif* de la grossesse ectopique est *tubaire* dans l'immense majorité des cas, si bien que pour un certain nombre d'auteurs, grossesse extra-utérine signifie grossesse tubaire. Il y a cependant des cas indiscutables de *grossesse ovarique* primitive et on doit admettre, théoriquement au moins, la *grossesse abdominale*. Quant au développement de l'œuf dans une *corne utérine* rudimentaire, il se rattache naturellement à l'étude de la grossesse ectopique.

Secondairement, le kyste fœtal peut devenir *tubo-ovarique*, *tubo-abdominal*, *abdominal*, *intraligamentaire* et même *intra-utérin*. Parry, en dehors de 230 cas de siège incertain, a noté, sur 500 cas, que la grossesse était tubaire 214 fois, ovarique 27, et abdominale 29. Schrenck établit, pour 100, la proportion suivante : tubaire 83,5, abdominale 8,2, ovarique 4,6, dans une corne utérine 3,6.

I. Grossesse tubaire. — Martin la localise plus souvent à droite et Munde à gauche; en réalité, elle ne semble pas avoir plus de prédilection pour un côté que pour l'autre. Elle est parfois bilatérale [Cestan (3), 6 cas; Blanc, etc.] ou coexiste avec un hydrosalpinx. Ajoutons qu'elle peut *récidiver* dans la même trompe (Taylor) ou dans la trompe opposée (Olshausen, Hermann, Schauta, etc.); qu'elle peut compliquer une grossesse utérine et que, dans ce cas, le diagnostic a pu en être fait plusieurs fois (Spencer Wells, Pinard). Enfin, on a trouvé parfois deux œufs dans la même trompe (Haydon, Fenger, Stricker, Coe, Brodier), et Sänger trois, dont un gémellaire.

L'ovule fécondé peut se greffer en un point quelconque de la trompe; dans sa partie moyenne : *grossesse tubaire proprement*

(1) Selenka, cité par Küstner.
(2) Tainturier, thèse de Paris, 1895.
(3) Cestan, thèse de Paris, 1894.

dite; dans sa partie interne : *tubo-utérine*, *interstitielle* ou *isthmique*; dans sa partie externe : *tubo-abdominale* ou *ampullaire*. Martin, dans 67 cas personnels, classifie ainsi le siège de l'œuf : ampullaire 48 fois, isthmique 8, interstitiel 1, intraligamentaire 7, tubo-ovarique 6, tubo-abdominal 3; des 4 autres cas, l'un était ovarique, les 5 autres indéterminés.

a. ***Grossesse tubaire proprement dite.*** — La tumeur, dont le volume varie avec l'âge de la grossesse, occupe le siège de la trompe normale ou déviée. Reliée à l'utérus par un pédicule formé par la portion interne de l'oviducte et une partie du mésosalpinx, elle affecte les mêmes rapports que l'hydrosalpinx. L'utérus en est séparé par un sillon net, l'ovaire est intact, le ligament large n'est pas dédoublé et le ligament rond s'étend sur sa partie médiane. Le pédicule peut se tordre comme dans toute tumeur pelvienne (Martin). Il n'est pas rare de la voir se développer dans le cul-de-sac de Douglas, où la trompe est si souvent déviée ou fixée. Ses parois s'hypertrophient pendant les deux premiers mois, puis s'amincissent. L'évolution intraligamentaire, dont Schauta a cité un bel exemple, est beaucoup plus rare. Kelly ne l'a observée que 2 fois sur 33 cas opérés par lui et Küstner ne l'a jamais rencontrée. Il croit, comme Kelly, que les adhérences intimes de la trompe gravide avec le feuillet postérieur du mésométrium ont pu faire prendre, dans bien des cas, même à la dissection et au microscope, une grossesse pseudo-intraligamentaire pour un développement réel entre les feuillets du ligament large. Quoi qu'il en soit, le kyste fœtal comporte les mêmes conséquences que toute autre tumeur de même siège. Le ligament est dissocié, le péritoine pariétal plus ou moins soulevé, l'ovaire étalé, mais non dissocié comme dans la grossesse ovarique, l'utérus immobilisé et refoulé dans une certaine mesure. Le ligament rond s'étend de la corne utérine sur la face antérieure de la tumeur et celle-ci fait saillie dans le cul-de-sac vaginal correspondant. On trouve au microscope une assez large proportion de fibres lisses dans les parois du sac.

b. ***Grossesse interstitielle ou tubo-utérine.*** — Ici le kyste fait corps avec l'utérus : l'œuf empiète même plus ou moins dans la cavité utérine. A la partie externe de la tumeur qui est sessile, se voient le ligament rond et la partie libre de la trompe. L'utérus est plus volumineux que dans les autres variétés. L'orifice tubo-utérin est oblitéré ou plus ou moins large. Parfois l'œuf s'échappe dans la cavité utérine et on peut observer soit une grossesse utérine secondaire évoluant normalement, soit un avortement avec tous les caractères de l'avortement utérin ; enfin le fœtus seul peut s'échapper, alors que le placenta reste dans la corne (Martin, Léopold).

c. ***Grossesse tubo-abdominale.*** — Dans cette forme, l'œuf se greffe dans la partie externe de la trompe, soit dans le pavillon,

soit sur la frange ovarique, et se développe en partie dans la trompe, en partie dans la cavité abdominale. Il s'enveloppe d'une épaisse capsule secondaire de fausses membranes, doublée par les organes voisins ; ligament large, épiploon, intestin, vessie.

La sous-variété *tubo-ovarique* succède à celle-ci lors de participation de l'ovaire à la constitution de ce sac ou résulte de la greffe d'un ovule dans un kyste tubo-ovarique préexistant (Vuilliet, Schaeffer, Rosthorn, Litsotzky, Pozzi).

II. Grossesse ovarique. — Bien que contestée par quelques auteurs, tels que L. Tait, Webster, l'existence de la grossesse ovarique primitive est bien prouvée, non seulement par les recherches de Puech et de Constheim, mais par des observations multiples et suivies d'examens dont la précision ne laisse place à aucun doute. A ce point de vue, on peut citer celle de Catharine van Tussenbroek (1), qui est aussi satisfaisante que possible, celles de Patenko, Mouratoff (2), Sänger, Mackenrodt, Larsen, Chrobak, etc.

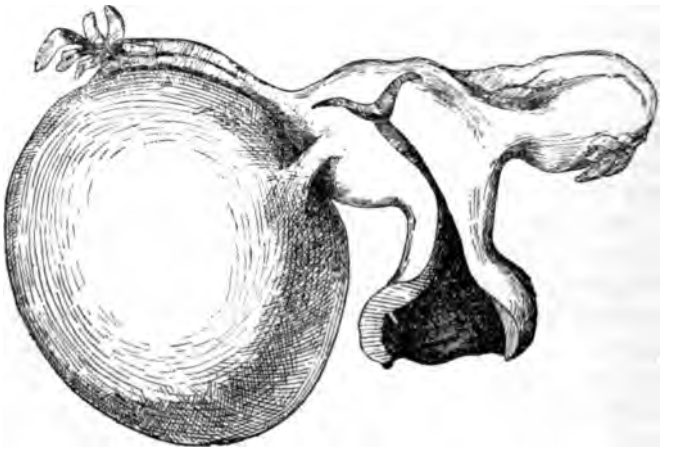

Fig. 246. — Grossesse ovarique interne.

Grossesse ovarique signifie grossesse dans un follicule de de Graaf. On en distingue deux sous-variétés : a) *ovarique externe* ou *ovaro-abdominale*, dans laquelle, le follicule restant ouvert, l'œuf se développe dans la cavité péritonéale ; b) *ovarique interne* ou *ovarique proprement dite* (fig. 246), lorsque la déchirure du follicule, se refermant, emprisonne l'œuf qui, dès lors, se développe comme un kyste.

En réalité, il est difficile de les différencier l'une de l'autre, les adhérences voisines leur donnant une physionomie commune. Les caractères anatomiques distinctifs de la grossesse ovarique sont les

(1) Catharine van Tussenbroek, *Ann. de gynéc. et d'obst.*, déc. 1899.
(2) Mouratoff, *Ann. de gynéc. et d'obst.*, février 1890.

suivants : La tumeur est pédiculée et rattachée à l'utérus par le ligament utéro-ovarien ; la trompe est intacte et sans connexion organique avec le sac (Werth, Spiegelberg). L'ovaire n'existe plus à l'état d'organe reconnaissable ; il est étalé, dissocié, et on retrouve des follicules disséminés dans les parois du sac ; le placenta s'insère sur le tissu ovarien (Huneken, Zmigrodsky) ; l'albuginée est en continuité avec la paroi kystique (Mouratoff).

III. Grossesse abdominale. — Elle résulte de la greffe, primitive ou secondaire, de l'ovule fécondé sur un point de la séreuse abdominale.

La forme *primitive* est niée par Werth et d'autres qui pensent que la grossesse abdominale est toujours secondaire à la rupture d'une grossesse tubaire ou ovarique ou à l'avortement tubaire, avec survie de l'œuf. Zweifel admet que l'ovule peut se greffer d'abord sur une frange du pavillon et se développer dans la cavité abdominale sans intéresser la trompe. Zmigrodsky indique comme caractéristiques de la forme primitive, qu'il admet fort bien, l'intégrité de la trompe et l'absence de toute connexion du placenta avec elle. Quoi qu'il en soit, la forme primitive nous semble contestable ; la forme secondaire est certainement la plus fréquente et résulte souvent d'un avortement tubaire précoce. Dans tous les cas, la caduque fait défaut ; les tissus en contact avec l'œuf s'hypervascularisent et les villosités choriales s'abouchent avec les vaisseaux viscéraux. Exceptionnellement, le développement de l'œuf se fait sans déterminer de phénomènes inflammatoires ; mais, le plus souvent, la réaction péritonéale est au contraire intense. Elle se traduit par la formation d'une épaisse coque de fausses membranes à laquelle adhèrent les organes voisins et qui forment à l'œuf une enveloppe résistante ; aussi la rupture du sac est-elle moins fréquente dans cette forme que dans les autres et la grossesse peut arriver à terme. Quant au placenta, étalé en surface, il acquiert parfois des dimensions considérables.

IV. Grossesse dans une corne rudimentaire. — L'anomalie caractérisée par l'existence d'une corne rudimentaire de l'utérus est due à un défaut de soudure des conduits de Müller. Le diverticule qui en résulte est généralement relié au col par un pédicule de 3 à 7 centimètres de longueur et peut loger l'ovule fécondé. Cette variété de grossesse ectopique s'observe surtout entre vingt et trente ans et souvent après une ou plusieurs grossesses ayant évolué normalement dans la partie plus développée de l'utérus. Kleinwachter (1) en avait réuni quarante-deux cas en 1894 ; depuis cette époque, un certain nombre d'observations nouvelles en ont été publiées et M. Beckmann (2) en a fait une étude très documentée. On la reconnait aux

(1) Kleinwachter, *Encycl. Jahrbücher von Eulenburg*, 1895.
(2) Beckmann, *Zeitschr. für Geb. und Gynæk.*, Band XXXV.

caractères suivants : Le corps utérin forme avec la tumeur un angle de 40 à 60 degrés ; il est élargi et contient une caduque bien développée qui est expulsée tôt ou tard. Le kyste fœtal lui est relié par un *pédicule* constant, dont le volume est proportionnel au développement de la corne utérine (Beckmann) et qui s'insère, plus bas que la trompe, près du col. La trompe elle-même est intacte et de longueur normale ; enfin le ligament rond passe en dedans du kyste fœtal et non en dehors, comme dans la variété tubaire (fig. 247).

Fig. 247. — Grossesse dans une corne utérine rudimentaire, rupture (d'après Howard A. Kelly).

Les *modifications de l'organisme maternel* intéressent surtout l'utérus ; elles portent sur son volume et sa structure et sont d'autant plus accentuées que le kyste fœtal se développe plus près de lui. Il s'hypertrophie en tous sens, en longueur surtout ; le col lui-même devient plus gros, mais ne subit pas le ramollissement caractéristique de la grossesse normale. La muqueuse se tuméfie, se plisse et se transforme en caduque (Kölliker) qui, plus tard, s'élimine en bloc ou en parcelles désagrégées ou s'atrophie graduellement (Dmitri de Ott). Léopold, Ercolani, Pilliet (1) surtout, ont bien étudié ces transformations. Quant au retentissement général sur l'organisme, au gonflement des seins, au ramollissement et à la coloration spéciale du vagin, ils sont ordinairement moins accentués que dans la grossesse utérine.

Évolution anatomique. — Dans les variétés tubaires de la grossesse ectopique, la muqueuse de la trompe subit, au niveau du point d'implantation de l'ovule, des modifications profondes qui la transforment en caduque. Abel, Orthmann, Wyder, Zedel, Frommel,

(1) Pilliet, *Ann. de gynéc. et d'obst.*, octobre 1895, et *Soc. anat.*, 1891 et 1894.

Winckel admettent les trois parties de la caduque : vraie, réfléchie et sérotine, et Couvelaire (1) a fait récemment une étude très complète de la réfléchie. Cependant Pilliet l'a vainement cherchée et, d'accord avec Virchow, Langhans, Léopold, Keller, Wœrth, en nie l'existence. Küstner, d'après ses dernières recherches, va même jusqu'à rejeter la caduque vraie.

Fig. 248. — Grossesse tubaire avec rupture (Préparation de Pilliet). — La paroi musculaire est extrêmement amincie, la muqueuse est remplacée par une couche de grandes cellules déciduales interrompue de place en place par de larges caillots. On voit une villosité placentaire s'avancer jusqu'au contact de la paroi coiffée d'un caillot non fibrineux.

Quoi qu'il en soit, au niveau de la nidation de l'ovule, la muqueuse de l'oviducte perd son épithélium ; son chorion s'infiltre de cellules embryonnaires et s'hypervascularise. L'œuf a toujours ses deux enveloppes fœtales : chorion et amnios. En même temps que la muqueuse, les villosités se développent, éparses d'abord, puis se concentrent, vers la sixième semaine, en un point qui sera le placenta, formé ainsi en partie par les villosités choriales, en partie par la muqueuse tubaire. A ce niveau (sérotine), le chorion de celle-ci, plus richement infiltré de cellules embryonnaires, présente de larges lacs sanguins en communication avec les vaisseaux très développés de la trompe. Quant aux villosités, revêtues d'un épithélium d'origine ectodermique, elles se multiplient, se ramifient, pénètrent, comme autant de vrilles, la muqueuse tubaire, et arrivent aussi au contact des lacs sanguins. Plus tard, par suite de l'insuffisance vasculaire de la muqueuse tubaire, ces villosités s'atrophient, leurs bourgeons latéraux disparaissent et leur stroma central devient myxomateux, puis fibreux (Pilliet) (fig. 248 et 249).

(1) Couvelaire, *Soc. d'obst., de gynéc. et de péd.*, mars 1900.

Dans les autres variétés, *ovarique* ou *abdominale*, l'évolution histologique est semblable du côté fœtal. « Quant à l'enveloppe d'origine maternelle qui remplace la caduque, ou plutôt l'utérus, et prend ici le nom de paroi du kyste fœtal, elle n'est pas la même dans tous les cas et varie avec le lieu où se développe l'œuf. Tantôt la paroi de la trompe, dans les variétés tubaires, tantôt les éléments du ligament large, tantôt une partie de l'ovaire, constituent, avec le péritoine et des néomembranes, l'enveloppe qui fournit à l'œuf l'organisme maternel. L'épaisseur des parois du kyste est plus ou moins considérable et sa structure n'est pas toujours la même, car l'œuf se coiffe, pour ainsi dire, des éléments qui l'avoisinent. » (Pinard.) Le placenta présente les plus grandes variétés de forme, d'épaisseur et de siège d'insertion par rapport au bassin et aux organes voisins. Le liquide amniotique, plus ou moins abondant, peut se résorber après la mort du fœtus, ou présenter une consistance visqueuse et parfois une odeur fétide.

Fig. 249. — Grossesse tubaire (Préparation de Pilliet). — Villosité placentaire au centre d'un caillot de la trompe. La couche plasmodiale externe de la villosité est encore nette, son centre commence à devenir myxomateux. A côté se trouve la coupe d'un petit bourgeon latéral. Le tout est noyé dans un caillot non fibrineux (1).

Quelle que soit la variété de grossesse ectopique, rien de plus incertain que son avenir. Ou bien elle évoluera jusqu'au voisinage du terme, en deçà ou un peu au delà, ce qui est exceptionnel pour la grossesse tubaire; Maygrier n'a pu en recueillir que trois cas authentiques. Ce qui est infiniment plus fréquent, c'est qu'elle est interrompue, à une époque variable, généralement prochaine, par la mort du fœtus, conséquence de l'un ou l'autre des accidents que nous allons passer en revue. Parmi ces accidents, les uns aboutissent, mais rarement, à la guérison spontanée, complète ou relative; les

(1) Les figures 248 et 249 sont empruntées à Labadie-Lagrave et Legueu, Traité méd.-chir. de gynéc., Paris, 1898.

autres, dont l'*hémorragie* interne est le plus redoutable, tuent souvent la malade, soit immédiatement, soit par leurs suites éloignées.

a. ***Hématosalpinx***. — Nous avons vu, en indiquant la formation du placenta tubaire, que les villosités choriales s'atrophient à un certain moment. Cette atrophie ouvre les lacs sanguins et il se produit de petites hémorragies inter-tubo-fœtales. Tel est le mécanisme pathogénique, généralement admis aujourd'hui, du plus grand nombre des hématosalpinx (Veit, Wyder, Werth, Zedel, Pilliet). La trompe est alors dilatée en un point, et remplie par un caillot adhérent, stratifié, et au centre duquel on retrouve parfois les vestiges d'une cavité amniotique. Au *microscope*, la muqueuse est dépouillée de son épithélium, aréolée de grands lacs sanguins et traversée par des villosités scléreuses. Entre elle et les villosités se voit un caillot stratifié dont les couches, voisines de la muqueuse, sont plus récentes; il est infiltré de cellules chargées de pigment sanguin et peut se résorber presque totalement. Mais la réparation intégrale de la muqueuse est lente. On peut reconnaître les villosités jusqu'à huit ans après l'accident (Launay), et leur constatation, jointe à l'adhérence du caillot et à la dénudation de la muqueuse, permet de reconnaître l'origine gravidique de l'hématosalpinx. Le plus souvent, l'hémorragie inter-tubo-kystique se reproduit et aboutit à l'avortement ou à la rupture. L'hématosalpinx, en somme, ne serait la plupart du temps qu'un *avortement tubaire avec rétention* et Doléris (1) a bien mis en relief les divers phénomènes susceptibles d'accompagner cet accident.

b. ***Avortement tubaire*** (2). — L'œuf en ectopie dans la trompe peut faire route vers la cavité utérine ou vers la cavité abdominale. L'avortement tubaire en général est fréquent et la proportion, relativement à la rupture, égale pour Orthmann (61 ruptures et 61 avortements sur 122 cas), est bien plus considérable dans la plupart des autres statistiques. Fehling : 71 avortements contre 9 ruptures; Mandl et Schmidt : 56 contre 11; Küstner : 59 contre 16.

L'avortement *tubo-utérin*, signalé par Werth, Zedel, Bland Sutton, etc., se produit dans les cas d'ectopie voisine de l'utérus. Grâce à la similitude de ses signes avec ceux de l'avortement utérin, il est difficile d'en établir le diagnostic et la fréquence; il a pu se terminer exceptionnellement par une grossesse utérine vraie [Elliot (3), 3 cas].

L'avortement *tubo-abdominal* suppose les conditions suivantes : siège ampullaire de l'œuf, perméabilité du pavillon (son occlusion ne serait jamais complète avant la cinquième semaine, Bland Sutton);

(1) Doléris, *Soc. d'obst., de gynéc. et de péd.*, avril et mai 1900.
(2) Voy. Cestan, *Sem. gynéc.*, 1896, p. 113 et 121.
(3) Elliot, *Boston med. Journ.*, 1893.

intégrité des parois de la trompe ou plutôt hypertrophie de ses éléments musculaires (Hennig). Strauch, Veil, Thorn, admettent même la réalité des contractions tubaires et elles sont notées dans quelques observations de grossesse avancée (fig 250).

Fig. 250. — Grossesse dans la trompe droite, avortement tubaire (d'après Howard A. Kelly).

Rarement l'œuf est expulsé en totalité de manière à pouvoir se greffer sur la séreuse et évoluer en grossesse abdominale secondaire (L. Tait). Plus souvent, l'embryon tombe au milieu des caillots ; le placenta reste dans la trompe en totalité ou à cheval sur l'orifice tubaire et peut encore contracter des adhérences secondaires assurant la survie de l'œuf. Les observations de Walther, de Bandl, etc., ne laissent pas de doute sur la réalité des grossesses secondaires dont la possibilité est très généralement admise. Mais la mort du fœtus est la conséquence bien plus ordinaire de l'avortement comme de la rupture (Gauthier) (1). L'*hémorragie* qui accompagne cet accident est d'abondance très variable : insignifiante parfois, elle peut, dans d'autres cas, soit d'emblée, soit par sa répétition, atteindre de grandes proportions. Deux fois, Doléris a trouvé plus d'un litre de sang.

D'une manière générale, elle est moins redoutable que celle qui accompagne la rupture et produit plutôt l'*hématocèle* que la véritable *inondation péritonéale*. Comme dans l'hématosalpinx, la réparation de la muqueuse, après l'avortement tubaire, est très lente à se faire, si bien que, longtemps après la disparition des villosités, on trouve encore des cellules déciduales dans la paroi.

c. ***Rupture***. — Cet accident est fréquent et précoce dans la grossesse tubaire. Puech l'a observé 63 fois sur 90 cas. Il survient de la quatrième semaine au quatrième ou au cinquième mois, exception-

(1) Gauthier, thèse de Paris, 1893.

nellement plus tard. Sur 80 cas, Frémont (1) la note 46 fois dans les deux premiers mois, 28 dans le troisième et le quatrième, 6 au neuvième. Dans les 46 observations de Bouilly, l'interruption de la grossesse par avortement ou rupture s'est faite 42 fois de la troisième à la sixième semaine et plus souvent vers cette dernière époque. L'influence de la surdistension, pour expliquer la rupture, n'est guère plus acceptée aujourd'hui : on admet plus volontiers que la paroi, altérée, pénétrée par les villosités, au niveau du placenta, ou naturellement amincie dans un diverticule (Landau), cède en ce point qui est le siège habituel des ruptures et se rencontre plus souvent sur la paroi supérieure (Martin) (fig. 251).

Fig. 251. — Rupture de grossesse tubaire (d'après Howard A. Kelly).

Les efforts, le coït, une chute, un voyage fatigant, la congestion menstruelle, telles sont les causes ordinairement considérées comme provocatrices de l'avortement ou de la rupture; il est difficile pourtant de les rattacher, dans bien des cas, à aucune circonstance étiologique.

La déchirure est unique, quelquefois double ou triple, et mesure de 1 à 3 ou 4 centimètres. Rarement, elle se produit entre les feuillets du ligament large; elle donne lieu alors à une grossesse ou à une hématocèle extrapéritonéale. Elle est suivie, comme l'avortement, soit d'une grossesse abdominale secondaire, soit plutôt de la mort du fœtus, et s'accompagne constamment d'*hémorragie*, toujours plus ou moins grave, souvent mortelle.

d. ***Hémorragie.*** — Lors d'avortement tubaire, l'hémorragie provient de l'ouverture des sinus : en cas de rupture, elle est, en outre, fournie par les lèvres de la déchirure. C'est à L. Tait que revient le mérite d'avoir rattaché à la grossesse ectopique la grande majorité des épanchements sanguins diffus.

Dans l'*avortement*, le sang épanché est veineux, coule sous une faible pression et se coagule vite. Il est rare que l'hémorragie soit foudroyante ou même immédiatement grave (Zedel, Gauthier) ; elle ne le devient que par sa répétition. Telle est l'origine de la plupart des hématocèles.

(1) Frémont, thèse de Paris, 1900.

Dans la *rupture*, à l'écoulement veineux des sinus s'ajoute souvent, comme on a pu le voir dans mainte opération, le jet d'une artère dilatée et rompue. C'est alors que peut se produire l'*inondation péritonéale* grave. L'abondance de l'hémorragie varie d'ailleurs sous des conditions multiples dont les principales sont l'âge de la grossesse et l'état du péritoine. En général, elle est d'autant moindre que la grossesse est plus jeune ; cependant, il y a de nombreuses exceptions à cette règle et, sur 54 cas de mort relevant de cette cause, Cestan (1) en a noté 21 survenus entre trois semaines et deux mois et demi. Quant à l'état du péritoine, P. Segond a bien exprimé son influence dans cet aphorisme : « Petit épanchement dans un péritoine malade, grande hémorragie dans une séreuse saine. »

c. ***Mort du fœtus.*** — Dans les premières semaines, le liquide amniotique et même l'œuf tout entier, projetés par avortement ou rupture dans la cavité abdominale, peuvent s'y résorber, et c'est là un mode de guérison. Plus âgé, l'œuf a moins de chances de résorption et expose dès lors la malade à diverses éventualités plus ou moins graves. Il peut suppurer, que l'infection provienne de l'intestin ou l'atteigne par la voie intratubaire ou vasculaire. Il en résultera soit une péritonite généralisée, soit une péritonite partielle, cause possible de septicémie. Il s'accumule parfois, dans la poche, du liquide dont la tension augmente à chaque époque menstruelle (Pinard).

Le kyste peut même suppurer sans être ouvert : il contracte alors des adhérences multiples et complexes, et tend à s'ouvrir ultérieurement, soit à la paroi abdominale, généralement au voisinage de l'ombilic, ce qui est une issue relativement favorable ; soit dans une cavité voisine, dans le rectum surtout (un quart des cas), dans la vessie (un vingtième), dans l'intestin, le vagin et l'utérus, assez souvent dans plusieurs cavités à la fois. Parry, sur 248 cas, a relevé l'ouverture rectale 65 fois ; pariétale, 40 ; vaginale, 12 ; vésicale, 9 ; elle était multiple dans les autres cas. Ces ouvertures restent fistuleuses tant que l'élimination n'est pas complète, et la malade reste sous la menace de la septicémie.

S'il demeure stérile, le kyste peut être indéfiniment toléré ; les parties liquides se résorbent et les membranes deviennent fibreuses (*momification*). Dans les cas très anciens, les parties molles du fœtus, elles-mêmes, se résorbent après avoir subi la dégénérescence graisseuse, en même temps que se font des dépôts calcaires sur les parois. La masse osseuse, enveloppée ainsi d'une paroi calcaire, constitue ce qu'on a appelé un *lithopædion*, qui reste enkysté et silencieux pendant des années entières ou finit par s'éliminer en provoquant des accidents plus ou moins sérieux.

Dans le placenta, la circulation persiste un certain temps, un mois

(1) Cestan, *Sem. gynéc.*, 1896, et thèse de Paris, 1894.

et demi environ : cependant son décollement, au delà de ce terme, peut encore provoquer des hémorragies. Sa disparition est caractérisée histologiquement par l'atrophie progressive des villosités qui perdent peu à peu leurs prolongements, leurs canaux vasculaires, leur revêtement de cellules multinucléées et, finalement, se transforment en tractus fibreux (Pilliet). Quant à l'utérus, il reste quelque temps en état de subinvolution, puis la caduque s'atrophie et s'élimine.

Dans les variétés ovarique, tubo-abdominale, abdominale et surtout intraligamentaire, la rupture est plus tardive ; la grossesse peut même arriver à terme; les observations sont loin d'en être exceptionnelles. J. Oliver (1) en a opéré, à lui seul, 4 cas. Au moment où devrait se produire l'accouchement normal, on observe, du côté de l'utérus, l'expulsion d'une caduque, puis les phénomènes du faux travail qui durent de quelques heures à deux ou trois jours. On peut constater alors que le fœtus a cessé de vivre.

Symptômes. — 1° Avant le cinquième mois. — Dans beaucoup de cas, les symptômes de début sont si vagues qu'il est impossible de soupçonner une grossesse ectopique ou de la distinguer d'une grossesse utérine. Elle peut même évoluer jusqu'à terme sous les apparences d'une gestation normale et ne se révéler alors que par le faux travail ou par un *prolongement* inusité, coïncidant avec la disparition des mouvements du fœtus. Les signes rationnels de la gravidité sont cependant moins évidents en général; ou bien, une multipare remarque elle-même que sa grossesse diffère des précédentes. Souvent il n'y a pas d'autre signe qu'une perturbation menstruelle. Les règles sont modifiées dans la plupart des cas, 30 fois sur 50 (Bouilly), supprimées chez un tiers des malades (Pinard, Bouilly).

Le plus ordinairement, il y a un retard suivi d'une perte plus ou moins douloureuse et abondante, intermittente et traînante. Le sang, d'abord fluide et rose, devient ensuite plus épais, noirâtre, ou, au contraire, rouillé, séreux. D'autres fois, surviennent, dès la fin du premier mois, des phénomènes péritonéaux pénibles, des troubles fonctionnels du côté de l'intestin et de la vessie, puis des douleurs pelviennes à paroxysmes menstruels (Pinard).

Mais rien n'est caractéristique jusqu'au moment où apparaît une *crise aiguë* révélatrice, en même temps que de la grossesse ectopique elle-même, de son interruption par l'une des complications suivantes : *formation d'un hématosalpinx*, *avortement* ou *rupture*.

a. Dans sa forme la plus légère, cette crise se réduit à des phénomènes péritonéaux atténués, à une métrorragie douloureuse, succédant à un retard, différente d'une menstruation normale et accompagnée de l'expulsion d'une caduque, qui peut faire croire à une

(1) James Oliver, *Sem. gynéc.*, 1898, p. 321.

manifestation de dysménorrhée membraneuse. Ces signes sont généralement en rapport avec la formation d'un *hématosalpinx* qu'on recherchera par l'examen bimanuel, ou d'une *hématocèle* de petit volume.

b. La forme qui correspond à l'*avortement tubaire* est caractérisée d'abord par des douleurs et des métrorragies. Les *douleurs*, progressives ou, plus souvent, à début brusque, sont hypogastriques avec irradiations sacro-lombaires, affectent ordinairement la forme de crises aiguës et s'accompagnent d'une réaction péritonéale plus ou moins intense : nausées, ballonnement du ventre, dysurie, etc. Les *métrorragies* sont généralement peu abondantes, mais itératives, constituées par un sang rouge d'abord, puis foncé, quelquefois fétide ou à odeur lochiale (Meck). Ces douleurs et ces pertes sont l'indice du décollement de l'œuf qui se complète bientôt, puis survient l'irruption sanguine dans le péritoine, dont le tableau symptomatique rappelle exactement, ou plutôt avec des teintes atténuées, celui de la rupture.

c. Bouilly (1) a bien tracé le tableau de la *rupture* d'une grossesse tubaire : « Le début est, en général, à grand fracas ; je l'ai caractérisé d'un mot en disant qu'il y a *ictus péritonéal*. Douleur abdominale diffuse extrêmement violente, quelquefois avec sensation de corps étranger dans le ventre, syncope ou tendance à la syncope, refroidissement, pâleur de la face, anxiété des traits, rapidité ou petitesse du pouls, vomissements ou état comateux : tels sont les phénomènes ordinaires de la crise. Au bout de quelques heures, d'un jour, sous l'influence du traitement, ces premiers accidents s'amendent... Deux éléments, le *péritonisme* et l'*hémorragie interne*, peuvent fournir les éléments de ce tableau clinique effrayant. » Mais cette symptomatologie brutale, affolante, de la crise n'est pas toujours en rapport avec l'abondance de l'hémorragie. Dès 1892, nous avons insisté sur la discordance fréquente de l'intensité de la crise avec la gravité du pronostic et Bouilly n'a vu mourir dans ces conditions qu'une seule de ses cinquante malades. Une sensibilité spéciale de la séreuse et l'âge peu avancé de la grossesse expliquent, dans ces cas relativement favorables, la prédominance du péritonisme sur l'hémorragie. Quoi qu'il en soit, si la crise n'est pas immédiatement ou rapidement mortelle, elle se termine par l'évolution ordinaire de l'hématocèle.

2° Après le cinquième mois. — Les symptômes deviennent tout à fait caractéristiques : les troubles sympathiques de la grossesse s'accusent en même temps que le volume de l'abdomen augmente et que se montrent divers phénomènes de compression. En outre, la superficialité du fœtus permet d'en reconnaître les diverses parties et les

(1) Bouilly, *La gynécologie*, 1898, n° 1.

battements cardiaques. La rupture du kyste, plus rare dès lors, donne lieu aux mêmes accidents qu'à la période antérieure et nous avons vu quelles peuvent être les conséquences de la mort du fœtus.

Marche. — En résumé, la *marche* de la grossesse ectopique est variable suivant que survient ou non la rupture du kyste et que le fœtus meurt ou survit. En fait, son interruption est fréquente et précoce et la crise qui l'accompagne peut se terminer par la guérison; mais, plus souvent, elle se répète ou entraîne des accidents sérieux et même mortels. Dans les cas exceptionnels où la grossesse arrive à terme, si l'on n'intervient pas, le fœtus meurt. Sa mort amène l'apparition des phénomènes qui ont été décrits sous le nom de *faux travail*. Des contractions accompagnées de douleurs vives, comparables à ce qui se passe au moment de l'accouchement, apparaissent subitement. Puis les souffrances s'arrêtent et les seins s'affaissent. Le fœtus, dès lors, macère, subit la transformation graisseuse ou calcaire, et sa rétention peut donner lieu aux accidents d'inflammation ou de compression que nous avons signalés.

Pronostic. — Le *pronostic* est donc grave : la statistique de Schauta, portant sur 241 cas, et celle de Parry, sur 500, donnent une mortalité, la première de 68,8 p. 100; la seconde, de 67,2. Sur 38 cas, plus récents, observés par Pinard et dont 14 ont été opérés, 24 se sont terminés par la mort. L'hémorragie en est la cause habituelle aux premières périodes; la septicémie, dans les cas anciens.

Quant à l'enfant, c'est bien exceptionnellement qu'on peut l'obtenir vivant par la laparotomie.

Diagnostic. — *a.* Avant le cinquième mois. — Il est bien difficile, avant l'explosion d'un accident, de faire le diagnostic ferme d'une grossesse ectopique. Il est permis cependant de la soupçonner en accumulant les signes de probabilité suivants : retard et irrégularités menstruelles coïncidant avec des phénomènes sympathiques plus ou moins vagues de grossesse, avec des douleurs pelviennes, avec l'augmentation de volume de l'utérus qui ne dépasse pas deux mois de gravidité et l'apparition d'une tumeur ovoïde juxta-utérine à développement progressif et rapide, sensible au toucher, peu mobile, déviant parfois l'utérus dans un sens ou dans l'autre. Mais les signes de certitude manquent et le curettage explorateur, conseillé par Wyder, Routh, Kelly, A. Pettit, outre qu'il peut provoquer la rupture du kyste (Löhlein), ne permettrait pas toujours, d'après Pilliet, de distinguer une muqueuse enflammée d'une caduque utérine de grossesse ectopique. L'erreur est donc possible et la confusion peut être faite avec une *salpingite*, un *fibrome*, un *petit kyste* ovarique ou parovarique, un *utérus rétrofléchi*, *gravide* ou non. Dans tous les cas, il importe de faire un interrogatoire très complet, d'interpréter judicieusement les anamnestiques et de répéter son examen, au besoin sous le chloroforme.

Il importera de ne pas perdre de vue qu'une femme chez laquelle aucun trouble de la menstruation ne se sera produit, ne pourra pas être considérée comme présentant une grossesse ectopique. Un retard d'au moins quinze jours, vers le début de la gestation anormale, doit toujours être constaté dans les antécédents de la malade (Pinard).

L'apparition brusque d'un accident, avortement ou rupture, vient souvent fixer le diagnostic alors qu'il hésitait encore devant l'obscurité des symptômes. Mais cet accident peut, dans d'autres circonstances, redoubler l'incertitude. Si on assiste à une crise aiguë d'*avortement* ou de *rupture tubaires*, il est généralement possible d'en reconnaître la vraie nature aux caractères que nous en avons donnés, c'est-à-dire, soudaineté de l'accident, douleur pelvi-abdominale excessive, etc., suivie des signes d'une hémorragie interne, de métrorragie franche d'abord et d'origine utérine, puis d'un écoulement brunâtre, rouillé, se prolongeant longtemps, et de source tubaire, de l'expulsion d'une caduque, de la formation d'une hématocèle, etc.

Cependant, si tout signe de grossesse fait défaut, si, dans l'esprit, ne s'était pas antérieurement éveillée l'idée de grossesse ectopique, on peut alors songer à la *rupture d'un kyste*, à la *torsion du pédicule, d'une tumeur* ou *d'une salpingite*, à une crise d'*appendicite*, de *colique néphrétique*, etc., et l'erreur est d'autant plus facile que diverses lésions peuvent s'associer à la grossesse tubaire, témoin le cas de Baudron (1) dans lequel une salpingite tordue coïncidait avec une grossesse tubaire rompue de l'autre côté.

On pourra soupçonner un avortement tubaire avec rétention, c'est-à-dire la formation d'un *hématosalpinx*, lorsque se sont succédé des crises douloureuses, mais non syncopales, suivies de l'expulsion d'une caduque et de l'augmentation du volume de la tumeur latéro-utérine. Quant au diagnostic de l'*avortement* et de la *rupture* tubaires, il est souvent impossible ; cependant, dans l'avortement, la réaction péritonéale est généralement moins intense et de moindre durée et les symptômes d'hémorragie interne moins prononcés ; l'hypothermie et la décoloration des muqueuses sont plutôt en faveur de la rupture.

b. Après le cinquième mois. — Les signes de certitude de la grossesse se précisent et se présentent à l'auscultation et au palper. Il suffira généralement de songer à la grossesse ectopique, de rechercher l'utérus à côté de la tumeur pour éliminer la *grossesse utérine*.

« A ce moment, en effet, se manifestent des symptômes nouveaux qui dépendent, les uns, du placenta, les autres, du fœtus, les derniers, enfin, du kyste fœtal. Inutile d'ajouter, d'ailleurs, que plus la gestation est ancienne, mieux il est facile de constater l'indépendance

(1) Baudron, *Soc. d'obst., de gynéc. et de péd.*, 6 avril 1900.

de l'utérus, l'irrégularité et la situation latérale de la tumeur, l'indifférence du col devant les progrès de la grossesse. Le placenta donne le frémissement et le souffle, le fœtus laisse percevoir les bruits de son cœur et donne la sensation du ballottement qu'on reconnaît d'ailleurs d'autant plus tôt que le kyste sera plus profondément logé dans le cul-de-sac utéro-rectal. Tous ces signes permettent de diagnostiquer une grossesse, mais ne suffisent point à entraîner vers l'hypothèse de son siège extra-utérin; il n'en est pas de même des renseignements que fournit l'examen de la poche fœtale elle-même. Lorsqu'on exerce le palper sur un utérus gravide ordinaire, on a la sensation qu'entre le fœtus et la paroi abdominale est interposée une couche qui gêne l'exploration et rend les sensations moins nettes. La palpation est, en quelque sorte, médiate, éloignée. Il n'en est pas de même pour le kyste fœtal. Les parois sont très minces, aussi les parties fœtales se présentent-elles facilement à l'exploration : on les sent de près sous la doublure musculaire de l'abdomen et on les délimite facilement; la palpation est, pour ainsi dire, immédiate et rapprochée.

Quand le fœtus meurt après le cinquième mois, il se produit très rapidement une augmentation de volume et un ramollissement notable du kyste. La première est due à la stase sanguine qui se manifeste dans le placenta dès que la circulation fœtale est supprimée et à l'exhalation de sérum sanguin qui en est la conséquence; le second, aux modifications que subit le fœtus dans sa consistance, dès qu'il a cessé de vivre, mais surtout à la plus grande quantité de liquide qui le sépare de la main exploratrice. Du même coup, on observe chez la mère l'hypertrophie des seins avec écoulement de colostrum et, chez le fœtus, la cessation des bruits du cœur. » (Le Dentu) (1).

Mais ici encore la grossesse anormale, *gémellaire*, avec *hydramnios* ou coexistant avec un *kyste pelvien*, la coïncidence d'une grossesse utérine avec une grossesse ectopique, dont plusieurs observations ont été publiées (Moseley, Walther, etc.), toutes ces conditions sont bien de nature à égarer l'investigation et à rendre pardonnable une erreur d'interprétation.

Enfin, la rétention du kyste fœtal après la mort du fœtus, avec ses transformations fibreuse ou calcaire, peut aisément donner l'idée d'un *fibrome*, d'un *kyste dermoïde* ou de toute autre tumeur pelvi-abdominale.

Quant au diagnostic de la *variété*, on conçoit qu'il exige une certaine virtuosité. Il est heureusement moins important que le diagnostic *absolu* de grossesse ectopique. Cependant, l'absence de pédiculisation est en faveur d'une *grossesse interstitielle* ; un large

(1) Le Dentu, Études de clin. chir. Masson, 1892.

pédicule inséré très bas, sur le col, en faveur de la grossesse dans une *corne rudimentaire*. On sait que la grossesse tubaire dépasse bien rarement le quatrième mois ; une grossesse plus âgée est plutôt *tubo-abdominale* ou *abdominale*. Les grandes hémorragies sont dues surtout à la rupture de sacs siégeant sur la partie moyenne ou la partie interne de la trompe. Les variétés *tubo-ampullaires* et *tubo-fimbriaires* occupent de bonne heure le cul-de-sac de Douglas, et l'hémorragie qui résulte de leur rupture est limitée par des adhérences précoces ; les autres, au contraire, occupent un siège plus élevé dans le bassin, sont plus aisément perçues dans la dépression pré-utérine et donnent lieu, en cas de rupture, aux hémorragies profuses.

Traitement. — « La grossesse extra-utérine en évolution, ou arrêtée dans son évolution, exige impérieusement une action chirurgicale. » Cette formule de Bouilly exprime, en d'autres termes, le principe émis déjà par Pinard : « Toute grossesse extra-utérine diagnostiquée commande l'intervention chirurgicale. »

« La grossesse ectopique doit être considérée comme une tumeur dangereuse. » (Le Dentu.) L'accord sur ce point est unanime, aujourd'hui, entre chirurgiens et accoucheurs.

Il ne faut pas compter, bien qu'elle soit exceptionnellement possible, sur la guérison spontanée, et la *ponction* simple, les *injections toxiques*, l'*électricité*, aussi bien que les cures « archaïques » (Pozzi) par la *faim* ou les *saignées répétées* sont également rejetées. Mais, le principe du traitement chirurgical étant admis, il reste à établir ses modes d'application et ses indications particulières en relation avec les manifestations cliniques qu'on est exposé à rencontrer. Les discussions récentes de la Société de chirurgie et de divers congrès, de nombreuses publications et surtout le rapport de Segond (1) au Congrès de Marseille, semblent avoir définitivement établi les indications opératoires de la grossesse extra-utérine. Les conclusions de Segond sont généralement admises, sauf la part plus ou moins large que, suivant ses aptitudes personnelles, chaque chirurgien réserve à la voie vaginale ou à la voie abdominale, et sont d'ailleurs conformes à ce que l'un de nous enseignait en 1891 (2).

I. Avant le cinquième mois. — 1° ***Grossesse ectopique évoluant sans accident.*** — Dans les premières semaines, certains opérateurs conseillent de recourir à la *cœliotomie vaginale* postérieure (Condamin) ou antérieure (Martin, Douglas, Boldt, Donald, Taylor, etc.), suivie de l'extirpation du kyste ou de son incision et de la remise en place de la trompe. Mais *la tumeur n'a pas suppuré* et la *laparotomie* est préférable, car elle permet de mieux traiter le placenta, de faire l'exploration des annexes des deux côtés et de choisir entre l'extirpation totale et une opération conservatrice.

(1) Paul Segond, *Congrès de Marseille* et *Ann. de gynéc. et d'obst.*, 1898.
(2) Le Dentu, Étude de clin. chir., 1892, p. 215.

a. *Kyste intraligamentaire* ou *sous-péritonéal.* — La laparotomie est encore ici l'opération de choix et prête aux mêmes considérations que toute autre tumeur de même siège.

b. *Grossesse dans une corne utérine rudimentaire.* — *Laparotomie* et résection après ligature, comme pour toute tumeur pédiculée.

Si la pédiculisation est impossible, on peut être amené à pratiquer l'hystérectomie abdominale.

c. *Grossesse tubo-interstitielle.* — Il faut faire d'abord une laparotomie exploratrice, puis on décidera de la conduite à tenir, car il faut compter beaucoup avec l'hémorragie. Ici l'*hystérectomie abdominale* s'impose généralement. Cependant, Kelly a traité ces cas par l'ouverture intra-utérine du sac, au moyen d'une sonde introduite dans l'utérus dilaté en même temps que la main, dans l'abdomen, soutient directement le kyste.

d. *Coexistence de lésions utérines ou annexielles.* — Dans les premières semaines, on peut recourir à l'*hystérectomie vaginale* (Segond); mais plus tard celle-ci, en raison du volume du placenta et de la friabilité de l'utérus, devient dangereuse et doit céder le pas à la *laparotomie* suivie de l'extirpation des lésions et, au besoin, de l'utérus.

2° ***Grossesse ectopique compliquée.*** — a. L'*hématosalpinx* est quelquefois un mode de guérison relative et, dans un cas donné, l'opportunité de son traitement peut être discutée. Dans la grande majorité des cas, il requiert cependant, comme la grossesse tubaire normale, soit l'*extirpation*, soit l'*incision* par *laparotomie.* — Si la lésion est *bilatérale*, la question de l'hystérectomie vaginale peut se poser.

b. *Hémorragies* enkystées ou à poussées successives (Voy. *Hématocèle*, p. 938).

c. *Inondation péritonéale.* — L'*ictus péritonéal*, symptomatique d'un avortement ou d'une rupture tubaire, n'est pas toujours l'indice d'une hémorragie grave. Barnes, Coe, Goyder, Byford, Neumann, Fehling, Condamin, Le Dentu, Cestan, Bouilly, etc., ont bien montré que les malades s'en relèvent dans beaucoup de cas, sinon dans le plus grand nombre. Bouilly (1) formule ainsi la conduite à tenir en pareille circonstance : « En présence d'une hémorragie péritonéale consécutive à la rupture de la grossesse ectopique, d'abondance assez considérable pour donner lieu d'emblée à des phénomènes graves et inquiétants, pour se caractériser par une décoloration accentuée des muqueuses et de la peau, après l'emploi des moyens immédiats : injections d'éther, de caféine, de sérum; si la situation s'aggrave, c'est-à-dire si la tendance syncopale s'accentue, si le pouls faiblit de plus en plus, si la pâleur et l'hypothermie augmentent, coûte que coûte il faut intervenir... Faute de décision et de savoir faire, la partie est

(1) Bouilly, *loc cit.*

perdue. Ce cas est l'exception. En général, la première hémostase s'est faite spontanément : la situation s'améliore plutôt qu'elle ne s'aggrave dans les moments qui suivent et l'on peut gagner les quelques heures nécessaires à la bonne préparation de l'opération. Le but à viser n'est plus l'hémorragie qui se fait, mais celle qui ne manquera guère de se reproduire, si les choses sont abandonnées à elles-mêmes, et cette deuxième ou troisième hémorragie peut être mortelle. »

La *laparotomie*, aussi précoce que possible, est ici la seule opération qui permette de faire l'hémostase et la salpingectomie dans les meilleures conditions de sécurité et de rapidité. Cependant, si l'expectation donne 86 p. 100 de mortalité, l'intervention a fourni des résultats sensiblement égaux (85 p. 100) dans les cas d'inondation péritonéale réelle.

En résumé, *c'est par l'incision abdominale, très exceptionnellement par le vagin*, qu'on doit aborder la tumeur gravidique.

II. Après le cinquième mois. — 1° ***Grossesse ectopique avec fœtus vivant.*** — Quand et comment faut-il opérer? Telle est la réponse que comporte cette double question : *Quand faut-il opérer? A terme* évidemment, si la grossesse est allée jusque-là. Lorsque le fœtus est *vivant*, mais loin encore de la date minima de sa *viabilité*, l'expectation présente trop de dangers; il faut penser plus à la mère qu'à l'enfant et l'*intervention immédiate* s'impose. Près de l'*époque de viabilité*, on peut essayer de sauver la mère et l'enfant. « Tout fœtus ectopique n'est pas voué à la mort; nous avons aujourd'hui entre les mains de bons moyens pour conserver les enfants faibles, chétifs, et nous n'avons pas le droit de ne pas tenir compte de la vie de ces petits êtres, puisque, d'autre part, la laparotomie bien faite ne nous paraît pas entraîner, pour celle de la mère, un danger sensiblement plus grand qu'une opération pratiquée à un moment où, après la mort du fœtus, des accidents septicémiques ont déjà pu se produire. C'est donc l'intervention hâtive, vers le septième mois, que je préconise dans les cas de gestation extra-utérine ayant dépassé le cinquième mois. » (Le Dentu.) Pinard, il faut attendre jusqu'à huit mois, huit mois et demi. On doit, pensons-nous, dans la détermination du moment opératoire, s'attacher surtout aux conditions de viabilité du fœtus. En opérant à sept mois, on supprime les chances de rupture et d'infection du kyste. Mais si l'on constate qu'à sept mois le fœtus est chétif, il est bon de patienter un peu en surveillant la mère et en se tenant prêt à opérer à la moindre alerte. Mais il est bien entendu qu'on doit s'inspirer des circonstances relatives à chaque cas et ne compromettre en rien, par l'expectation, la vie de la mère.

Comment opérer? L'opération de choix est la *laparotomie* et, suivant les cas, l'*extériorisation du sac avec abandon ou ablation du placenta ou ablation totale du sac fœtal.*

Dans la plupart des cas, l'intervention doit se borner à l'*extraction du fœtus avec simple extériorisation du kyste et abandon du placenta* qu'on traitera par des applications de tannin et de benzoate de soude; mais il faut compter sur un mois au moins pour l'élimination du placenta. « A cette règle il y a trois exceptions: la *première* concerne les quelques grossesses tubaires dont la facile énucléabilité peut autoriser l'ablation. La *deuxième* se rencontre quand on se trouve en présence d'une hémorragie par décollement partiel d'un placenta qu'il est indispensable d'enlever complètement pour l'hémostase. La *troisième* enfin répond aux cas dans lesquels il n'y a pas de sac, ainsi qu'il arrive quand il y a *rupture secondaire du sac avec fœtus libre dans la cavité abdominale*. Dans ces conditions, il ne saurait pas plus être question de marsupialiser une poche qui n'existe pas que d'abandonner un placenta dont l'ablation, coûte que coûte, s'impose aussi nettement. » (Segond.) Si la grossesse est franchement pelvienne, si le kyste fait saillie du côté du vagin, on peut exceptionnellement préconiser la voie vaginale (Le Dentu).

2° ***Grossesse ectopique avec fœtus mort.*** — a. *Mort récente du fœtus.* — Les conditions et les dangers opératoires sont ici à peu près les mêmes que lors de fœtus vivant. Il faut donc, à moins d'urgence, attendre que la circulation inter-kysto-placentaire soit, non supprimée, mais ralentie, car elle peut persister jusqu'à cinq mois (Litzmann); mais on ne dépassera pas six semaines, parce que le retour des règles peut déterminer la rupture du kyste. Même alors, l'intervention se bornera ordinairement à l'extraction du fœtus avec marsupialisation de la poche, sans extraction du placenta.

b. *Mort ancienne du fœtus.* — Si le kyste fœtal est enclavé ou est facilement abordable par le vagin, on peut recourir à la cœliotomie vaginale. Pinard l'a fait avec succès. Dans le cas contraire, la *laparotomie* s'impose. On enlèvera fœtus et placenta si la décortication totale est facile et, si la poche ne peut être extirpée en totalité, on la réduira au minimum (Martin) avant de l'extérioriser. Si le fœtus est libre dans la cavité abdominale, il faut enlever le placenta et tout ce qui l'enveloppe, puis drainer, à moins qu'on n'ait pu réaliser une toilette complète du péritoine. La *castration utéro-annexielle totale*, en pareil cas, « doit être réservée aux cas dans lesquels, une ablation du kyste fœtal ayant été commencée, on juge qu'il serait impossible de la faire isolément, sans manœuvres longues et laborieuses qui dépasseraient la force de résistance des malades. Pour des raisons d'un autre ordre, le siège tubo-interstitiel de la grossesse, ou la présence d'un néoplasme utérin concomitant, sont, à leur tour, des indications non douteuses de l'hystérectomie abdominale » (Segond).

c. *Vieux kyste fœtal.* — Il sera traité, suivant les variétés cliniques sous lesquelles il se présente, soit par *laparotomie*, comme une tumeur annexielle ou pelvienne relativement mobile, soit par *incision abdo-*

minale ou *vaginale*, s'il fait saillie d'un côté ou de l'autre, soit par *dilatation* ou agrandissement au bistouri d'une ouverture ancienne devenue fistuleuse. Toutefois, en cas de fistule rectale, il est préférable de faire la *laparotomie* (Müller). L'ouverture dans la vessie comporte la cystotomie vaginale, la taille urétrale (Henry Thompson) ou simplement la dilatation (Winckel).

La péritonite suppurée, complication de l'infection du kyste, ne fait que précipiter l'urgence de la laparotomie.

Labadie-Lagrave et Legueu, Traité méd.-chir. de gynéc., 1898. — Pozzi, Traité de gynéc. — Segond, *Traité de chirurgie* de Duplay et Reclus, et *Rapport au Congrès de Marseille*; *Bull. de la Soc. de chirurgie*; *Ann. de gynéc. et d'obst.*, *passim* — Küstner, *Sammlung klin. Vortr.*, 1899, nos 244-245. — Howard A. Kelly, Operat. Gynecol., t. II. — Schauta, *Lehrbuch der ges. Gynæk.*, 1896. — Tainturier, thèse de Paris, 1895. — Cestan, thèse de Paris, 1894. — Gauthier, thèse de Paris, 1893. — Bouilly, *La gynécologie*, 1898. — Le Dentu, Études de clin. chir., 1892, et *Sem. gynéc.*, 1899, n° 1.

VIII. — HÉMATOCÈLE PELVIENNE.

Le terme d'*hématocèle* sert à désigner tout épanchement sanguin *enkysté* du bassin. L'enkystement, qui peut être primitif, mais qui, dans la grande majorité des cas, se produit secondairement, donne à l'épanchement une physionomie propre et le distingue des hémorragies diffuses. L'hématocèle ne représente d'ailleurs, bien souvent, qu'une phase évolutive secondaire de celles-ci. L'épanchement sanguin peut se faire en dedans ou en dehors de la séreuse, d'où la division consacrée de l'hématocèle, par rapport à son siège, en *intrapéritonéale* et *extrapéritonéale*. Le nom d'*hématome* conviendrait mieux à cette dernière variété (Martin, Pozzi).

Ruysch, Récamier, Velpeau, Bernutz avaient esquissé déjà l'histoire *clinique* de l'hématocèle; mais Nélaton (1) a eu le mérite de la fixer dans une description magistrale que n'ont pu surpasser les nombreux auteurs qui en ont traité après lui. De même, pour la *pathogénie*, si L. Tait (2) a eu quelques précurseurs en Fernerly, élève de Nélaton, Denucé, Schröder, Duguet, Aran, Gallard, Poncet, il n'a pas moins et irrévocablement établi que l'hématocèle est presque toujours liée à l'interruption de la grossesse ectopique. Les travaux ultérieurs de Bland Sutton, Alban Doran, Veit, Zedel, Pilliet, etc., n'ont fait qu'en préciser le mécanisme et en analyser les lésions.

Étiologie et pathogénie. — I. ***Hématocèle intrapéritonéale.*** — On a encore appelé cette variété *rétro-utérine* (Nélaton), *utérine* (Bernutz), *péri-utérine* (Gallard), *péri-hystérique* (Trousseau), *pelvienne* (Mac Clintock).

(1) Nélaton, *Gaz. des hôpitaux*, 1851, 1852, 1853. — Aug. Voisin, De l'hématocèle rétro-utérine. Paris, 1858.

(2) Lawson Tait, *Brit. med. Journ.*, 1885, 1887, 1888, 1889, 1890. — Lectures on Ectop. Pregnancy and pelvic Hœmatocele, 1888.

Avant que n'ait été acquise la notion actuelle de l'étiologie de l'hématocèle, de nombreuses théories, hypothétiques ou basées sur quelques faits isolés, avaient essayé d'expliquer la pathogénie de la pluralité des cas. La plupart n'ont qu'un intérêt historique; quelques-unes donnent cependant l'explication satisfaisante de certains cas particuliers. Les unes font venir le sang du péritoine, les autres des plexus veineux, de l'ovaire, de la trompe ou de l'utérus.

a. *Péritoine.* — Virchow (1863) et, avant lui, Dolbeau (1860) ont démontré que le péritoine, comme toute autre séreuse, l'arachnoïde ou la vaginale en particulier, peut être le siège d'un processus inflammatoire chronique à tendance hémorragique, *pachy-pelvi-péritonite hémorragique.* Ici l'épanchement serait secondaire et l'enkystement primitif. Bernutz et Besnier, un peu plus tard, ont décrit des cas relevant plutôt d'une véritable pelvi-péritonite aiguë aboutissant, par son intensité même, à une transsudation sanguine. Ce processus pourrait être rapproché de l'ancienne théorie de l'*exhalaison péritonéale*, soutenue encore dans la thèse de Jousset (1883). Mais la plupart de ces observations peuvent aussi bien s'interpréter dans le sens d'une rupture précoce de trompe gravide, et si, dans le cours d'une pelvi-péritonite chronique, survient une hémorragie, celle-ci est toujours limitée et ne constitue qu'un incident incapable de changer la physionomie de la maladie primitive.

b. *Plexus pelvien.* — Signalée par Ollivier (d'Angers), la rupture du plexus utéro-ovarien variqueux a été invoquée, théoriquement, par Richet et Devalz comme cause d'hématocèle. Mais il n'en existe aucun exemple indiscutable et le cas de Reynier (1), qui semblait, de prime abord, se rattacher à cette cause, relevait, après examen microscopique, d'une grossesse tubaire.

c. *Ovaire.* — D'après Gallard, la rupture de la vésicule de de Graaf détermine une hémorragie qui, à l'état normal, minime et recueillie par la trompe, passe inaperçue. Mais qu'une congestion intervienne, que l'ovule soit fécondé dans le follicule et que, d'autre part, la trompe déviée ne puisse le recueillir, il se fera une *ponte extra-utérine* accompagnée d'une hémorragie plus ou moins considérable. Abandonnée plus tard par son auteur, cette théorie hypothétique pressent néanmoins la pathogénie de certaines hématocèles liées à la rupture précoce d'une grossesse ovarique.

L'ovaire malade est parfois le siège d'apoplexies et d'hématomes et, par suite, la source d'hémorragies pelviennes. Rollin a bien montré le double mécanisme par lequel elles peuvent se produire dans le péritoine, soit primitivement, *hémorragies extravésiculaires*, soit secondairement par rupture d'un kyste sanguin (Bœckel), *hémorragies*

(1) Paul Reynier. *Bull. de la Soc. de chirurgie*, 1891.

intravésiculaires. Mais ces hématomes peuvent n'être que des kystes embryonnaires.

d. *Trompe*. — L'exagération de l'hémorragie physiologique mensuelle dans les trompes saines (Trousseau, Puech), ou malades (Stevenson), entraînerait un reflux dans le péritoine par insuffisance de perméabilité de l'ostium utérin ; mais ce n'est encore là qu'une hypothèse.

e. *Utérus*. — Le sang menstruel reflue par les trompes lorsqu'un obstacle s'oppose à son écoulement normal : atrésie ou spasme du col (Ruysch, Haller, Bernutz), dysménorrhée membraneuse (A. Guérin).

Les hémorragies de cause générale qui se produisent au cours de certaines intoxications ou infections, fièvres éruptives, ictère grave, hémophilie, scorbut, affectent plutôt les caractères de l'épanchement diffus que ceux de l'hématocèle.

f. *Théorie actuelle*. — Nous avons suffisamment développé, dans le chapitre consacré à la grossesse ectopique, le mécanisme et les modifications histologiques qui président, soit aux hémorragies qui se produisent entre le placenta maternel et le placenta fœtal et aboutissent à l'avortement tubaire, soit à la rupture du sac.

Avortement ou *rupture*, tels sont les deux accidents, si fréquents, de la grossesse ectopique qui produisent l'hémorragie interne, diffuse et rapidement mortelle ou suivie bientôt d'un processus d'enkystement qui caractérise l'hématocèle. L'examen macroscopique, le seul qui ait été pratiqué dans les anciennes observations, est impuissant à faire reconnaître, dans les cas de rupture précoce et à défaut d'un fœtus bien formé, la véritable origine de l'épanchement. Mais celle-ci ne peut rester douteuse après un examen microscopique qui aura révélé l'existence de villosités choriales ou, au moins, dans les cas anciens, la dénudation de la muqueuse tubaire, et la présence de cellules migratrices pigmentées à son niveau (Pilliet).

La grossesse ectopique, personne ne le conteste aujourd'hui, explique donc, sinon la totalité, au moins l'immense majorité des cas, et les théories anciennes ne peuvent s'appliquer qu'à un nombre de faits, réels sans doute, mais extrêmement rares. Faire l'étiologie de l'hématocèle équivaudrait à reproduire celle de l'avortement et de la rupture tubaires.

II. ***Hématocèle extrapéritonéale***. — Désignée encore sous les noms d'*hématome extrapéritonéal*, *thrombus des ligaments larges*, *pseudo-hématocèle*, *hématocèle pelvienne sous-péritonéale*, cette variété est admise sans conteste, même en dehors de l'état puerpéral. Elle résulte de la *rupture* d'une *veine du ligament large*, ou d'une *grossesse tubaire*. La première éventualité peut s'observer soit en cas de *varicocèle pelvien*, soit à la suite d'une *opération* qui, en nécessitant la ligature des ligaments larges sur une certaine étendue (Veit, L. Tait), produit l'engorgement des plexus voisins. Elle se réalise de

préférence à l'époque des règles, à l'occasion du coït, d'une injection froide, d'un effort quelconque, etc., mais l'épanchement succède le plus souvent à la rupture d'une grossesse tubaire, vers la douzième semaine de son évolution, que son développement soit extra ou intra-ligamentaire.

Anatomie pathologique. — I. ***Hématocèle intrapéritonéale.*** — L'épanchement *siège* ordinairement dans le cul-de-sac de Douglas, entre le rectum et la vessie (hématocèle rétro-utérine), quelquefois entre la vessie et l'utérus (hématocèle anté-utérine) (Braun, Schröder); il s'étend souvent sur les côtés et peut remonter au-dessus des limites du bassin. Le siège anté-utérin suppose une pelvi-péritonite préalable ayant comblé le cul-de-sac postérieur. Dans la forme la plus ordinaire, la tuméfaction refoule l'utérus en avant et en haut, aplatit le rectum contre le sacrum, repose sur le plancher pelvien et s'étend, latéralement, plus ou moins loin en dehors de la ligne médiane. En haut, elle est séparée de la grande cavité péritonéale par une cloison, véritable diaphragme pathologique (Bernutz) moulé sur l'épanchement, agglutinant l'intestin, l'épiploon, les franges épiploïques, etc., et d'autant plus épais que la lésion est plus ancienne. Il ne s'agit pas d'un enkystement véritable, mais d'adhérences plus ou moins lâches entre les anses intestinales, l'épiploon souvent infiltré de sang et la paroi abdominale. Ces adhérences, rapprochant entre elles ces diverses parties, suffisent à former un plan résistant et une cloison tutélaire limitant et permettant d'apprécier à l'examen la tuméfaction (fig. 252).

Le *volume* de celle-ci est extrêmement variable, l'abondance du sang épanché étant subordonnée à plusieurs conditions dont les principales sont la nature même de l'accident qui lui a donné naissance et l'état du péritoine.

Dans l'*avortement tubaire*, le sang provient de l'ouverture des sinus par suite de l'atrophie progressive des villosités choriales : il est veineux, coule sous une faible pression ; il tend à se coaguler rapidement. Il en est de même en cas de *rupture d'une veine variqueuse*. Dans la *rupture* d'un kyste fœtal, outre l'hémorragie veineuse des sinus, il y a souvent hémorragie artérielle, en jet, sur la tranche de section de la déchirure ; on conçoit qu'elle soit, en pareil cas, plus abondante et plus grave. En outre, l'intégrité de l'endothélium empêche la coagulation du sang et l'absence d'adhérences favorise la diffusion de l'épanchement (Veit). Par contre, celui-ci n'est jamais bien abondant dans la pachypéritonite cloisonnée et la coagulation est rapide dans toute séreuse malade. En résumé : « Les chances l'hémorragie maxima seront réalisées dans les cas de rupture se aisant dans un péritoine sain ; celles d'hémorragie minima dans les as d'avortement avec séreuse cloisonnée » (Labadie-Lagrave et egueu). Quoi qu'il en soit, l'invasion du sang provoque dans le péri-

toine une réaction qui aboutit rapidement, dès le troisième jour (Jousset), à un enkystement relatif. En effet, les fausses membranes qui le constituent, stratifiées, renforcées par d'épais dépôts fibrineux, résistantes, ligneuses en certains points, sont, en d'autres, minces et fragiles et ne forment jamais une membrane d'enveloppe isolable et bien distincte.

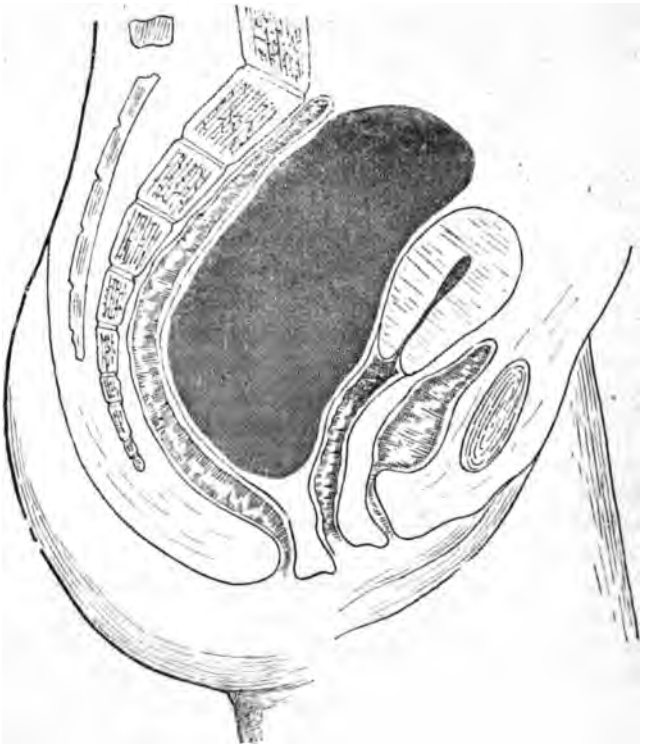

Fig. 252. — Hématocèle intrapéritonéale, rétro-utérine.

L'*aspect* du sang diffère avec l'âge de la lésion. Il ne conserve pas longtemps sa fluidité : il se coagule bientôt, prend une consistance sirupeuse et une couleur noirâtre qui l'a fait comparer à de la mélasse (Bernutz) ou à du raisiné. Dans des cas anciens, il peut être remplacé par un liquide séreux, libre dans une coque de stratifications fibrineuses. Au milieu des caillots on rencontre assez souvent l'embryon et le placenta plus ou moins modifiés [38 fois sur 59 observations (Binaud), 11 fois sur 40 (L. Tait)]. Abandonné à lui-même, l'épanchement se résorbe s'il est peu abondant ou peut suppurer et, dans cette dernière éventualité, il prête aux mêmes considérations que toute autre suppuration pelvienne.

Outre les lésions causales ou préexistantes des annexes et du

péritoine, on peut observer les taches et les bourgeons pigmentaires signalés par Ferber sur la séreuse, des rétrécissements de l'intestin par brides cicatricielles (Mangin, Prengrueber), une ectasie des uretères et une néphrite consécutive (Dumontpallier, etc.).

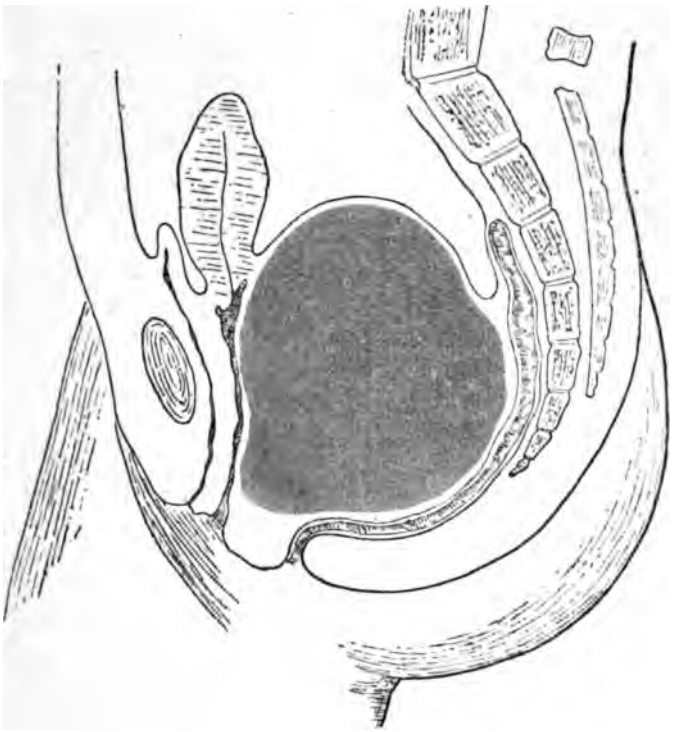

Fig. 253. — Hématocèle extrapéritonéale.

II. ***Hématocèle extrapéritonéale.*** — Ici, la résistance des feuillets du ligament large tend à restreindre l'hémorragie, qui est rarement très considérable. L'épanchement n'occupe qu'un point limité, vers le bord supérieur ou la base du ligament, ou bien, plus considérable, il le dédouble complètement, peut fuser, en suivant le tissu cellulaire, vers la fosse iliaque (Charpy, P. Delbet), en avant ou en arrière de l'utérus et jusque dans le ligament opposé, parfois le long du rachis et jusque dans la fosse ischio-rectale (Lejars). Plus rarement, la séreuse cède et il se fait une hématocèle intrapéritonéale secondaire (Beigel). La poche est anfractueuse, hérissée de cloisonnements et de tractus cellulaires (Martin) et, plus tard, doublée de couches fibrineuses. Le sang subit, mais avec plus de lenteur, les mêmes transformations régressives que dans la variété intrapéritonéale. L'utérus est refoulé du côté opposé et la collection fait saillie dans le cul-de-sac correspondant du vagin (fig. 253).

Symptômes. — I. ***Hématocèle intrapéritonéale.*** — Les modes du *début* sont subordonnés aux circonstances étiologiques de l'hémorragie. Insidieux et progressif si celle-ci provient de la trompe, de la formation d'un hématosalpinx ou de la rupture de vaisseaux néoformés dans des adhérences inflammatoires, etc., il est plus souvent brusque, *dramatique* (Bernutz), cataclysmique (Barnes). Il correspond alors à l'un des accidents habituels de la grossesse ectopique et nous n'avons pas à en refaire le tableau. Si la malade ne succombe pas à l'anémie aiguë, à l'abondance de l'épanchement, celui-ci s'enkyste et l'hématocèle évolue avec ses symptômes fonctionnels et ses signes physiques propres.

Symptômes fonctionnels. — Quelques heures ou deux ou trois jours après la crise initiale, les troubles digestifs s'amendent, le météorisme tombe, les *douleurs abdominales* s'atténuent, deviennent plus sourdes, disparaissent même parfois au point de permettre la marche et la reprise des occupations. Ordinairement elles immobilisent la malade, ressemblent à des coliques intestinales (Courty), reviennent souvent par crises et sont provoquées ou exagérées par les mouvements et la défécation.

L'*élévation de la température centrale*, même en dehors de toute infection locale ou intestinale, n'est pas rare pendant les premiers jours : elle ne dépasse généralement pas 38° ou 38°,5 le soir, et contraste avec le refroidissement des extrémités. Chez quelques malades, l'*état général* se relève vite ; chez d'autres, la fièvre se prolonge. Il y a de l'inappétence, de l'insomnie, de l'altération des traits, et l'anémie persiste longtemps.

Les phénomènes de *compression* se manifestent surtout du côté du *rectum*, par de la dyschézie, de la constipation, de la rectite glaireuse ; du côté de la *vessie*, par du ténesme, de la dysurie, assez souvent de la rétention ; du côté des *nerfs* et des *vaisseaux*, par des névralgies et de l'œdème ; plus rarement, du côté de l'uretère. L'utérus est ordinairement le siège d'un écoulement de pathogénie variable (congestion, endométrite, expulsion de caduque, salpingorragie).

Suivant la prédominance de tel ou tel ordre de phénomènes, on a décrit diverses formes d'hématocèle : *pseudo-péritonitique*, *pseudo-abortive*, *récidivante*, *chronique d'emblée*.

Signes physiques. — Lorsque l'épanchement s'est fait dans une séreuse libre d'adhérences, on perçoit, par l'examen bimanuel, une tumeur arrondie qui, en haut, ne présente pas toujours des limites bien précises ; mais, dans le vagin, elle dédouble la cloison recto-vaginale et fait saillie sur la paroi postérieure jusqu'à 4 ou 5 centimètres de la vulve. Au début, on peut, soit par le toucher vaginal, soit mieux par le toucher rectal combiné à des pressions hypogastriques rapides et légères, percevoir nettement la fluctuation ; mais celle-ci fait bientôt place à une résistance élastique, laissant parfois percevoir la

sensation de neige froissée (Pozzi) que donne le conflit des caillots. Plus tard enfin, la consistance devient inégale, avec des alternatives de dureté cartilagineuse et de mollesse qui pourraient faire croire qu'on a traversé la poche avec le doigt explorateur.

L'*utérus* est refoulé en haut et en avant, derrière le pubis, au point d'être quelquefois inaccessible au doigt vaginal, plus rarement abaissé. Il est comme encastré dans la tuméfaction qui, lorsqu'elle empiète sur l'autre côté, représente la figure d'un cœur de carte à jouer. Le vagin présente parfois une teinte ecchymotique.

Quand le cul-de-sac de Douglas est oblitéré par des adhérences, l'épanchement se fait au-dessus et assez haut pour échapper à l'examen vaginal, ou en avant, dans le cul-de-sac vésico-utérin qui bombe alors dans le vagin. En pareil cas, la main hypogastrique ne peut rencontrer l'utérus qui est en rétroposition.

II. Dans l'***hématocèle extrapéritonéale***, les phénomènes de compression sont semblables, mais la réaction péritonéale est moindre. L'utérus est immobilisé, souvent ramolli, dévié latéralement en même temps que porté en avant ou en arrière par une tumeur latérale, plus rarement bilatérale, qui lui est entièrement accolée. Peu volumineuse, cette tumeur peut n'être accessible que par le vagin; dans le cas contraire, on peut se rendre compte qu'elle est limitée supérieurement par le ligament large distendu (L. Tait). Sa consistance est plutôt molle et pâteuse qu'élastique et fluctuante : on peut aussi y percevoir la crépitation sanguine.

Par le toucher rectal, on peut s'assurer que le cul-de-sac de Douglas est libre.

Marche et terminaisons. — La marche de l'hématocèle est lente et sa durée de plusieurs mois. Elle peut aboutir à la résorption ou à la suppuration et, dans ce dernier cas, se terminer par la guérison ou la mort par septicémie.

La résorption est fréquente pour les épanchements modérés, mais exige de un à huit ou dix mois : elle se ferait, d'après Auguste Voisin (1), non par une régression progressive, mais par retraits successifs coïncidant avec les périodes menstruelles.

La résorption peut être complète et ne laisser qu'une petite induration du cul-de-sac fixant plus ou moins l'utérus. Souvent aussi la guérison est retardée par des poussées récidivantes d'hémorragies.

L'infection, qui survient souvent à une période tardive, procède des voies génitales ou de l'intestin. Elle s'annonce par des frissons, de la fièvre, une réaction péritonéale plus où moins vive, de la diarrhée fétide et un ramollissement de la tumeur en certains points. Le pus alors, mélangé de matières brunâtres, de caillots dégénérés et visqueux, se fait jour le plus souvent par le rectum, et son issue est

(1) Auguste Voisin, De l'hématocèle rétro-utérine. Paris, 1858.

précédée de coliques et de rectite. Si l'évacuation est assurée par une ouverture assez large, la guérison peut être définitive; sinon, elle reste fistuleuse et la malade peut succomber à la septicémie chronique. L'ouverture dans le vagin est plus rare et plus favorable; plus rares encore sont les cas d'ouverture dans la vessie, à la paroi abdominale et dans le péritoine. Inutile d'insister sur les conséquences de cette dernière complication.

Pronostic. — La gravité de l'hématocèle est appréciée de façons très contradictoires, ce qui tient sans doute à la période de son évolution à laquelle on l'envisage. Tant que l'hémorragie est diffuse et peut récidiver, le pronostic se confond avec celui des accidents qui la causent, et il est sérieux, puisque la mort peut en résulter à brève échéance. Lorsque l'enkystement est réalisé, il faut compter encore avec la suppuration possible et ses conséquences; mais c'est une éventualité qui ne se rencontre pas dans la majorité des cas et le danger n'est pas immédiat. Cependant, la durée de la maladie, la persistance, dans les cas de guérison spontanée les plus heureux, de lésions pelviennes, déviations, brides péritonéales, fistules, stérilité, etc., les récidives possibles, imposent l'obligation d'une intervention précoce.

Diagnostic. — Au début, le diagnostic de l'hématocèle se confond avec celui de l'avortement et de la rupture tubaires.

Constituée, elle peut être confondue avec une déviation ou avec toute autre tumeur utérine ou juxta-utérine.

Une *déviation* de l'utérus à l'état de vacuité se reconnaît par l'hystérométrie, par la recherche du fond de l'utérus, au besoin avec l'aide du chloroforme, et par la constatation de la crête verticale postérieure du corps de l'utérus (Le Dentu). C'est encore la recherche de l'utérus « enchâssé au centre de la tuméfaction » (Pozzi) qui permettra d'éviter la confusion, très facile d'ailleurs, avec une *rétroflexion de l'utérus gravide.*

Quelquefois, une *salpingite kystique*, une *salpingo-ovarite* entourée d'adhérences, ou venant à se *tordre*, des *tumeurs ovariques* ou *ligamentaires* avec torsion du pédicule, peuvent donner lieu à des douleurs soudaines et violentes et à des signes d'hémorragie interne en imposant pour un début d'hématocèle. Dans ces cas, comme dans celui de *kyste dermoïde*, il faut se guider surtout sur les antécédents, sur le siège plus franchement latéral de la tumeur, sur sa mobilité relative, sur l'intégrité de la cloison recto-vaginale.

Les *fibromes* ont une consistance plus égale, une évolution différente et s'accompagnent généralement de métrorragies et d'une augmentation de la cavité utérine. Cependant un fibrome kystique ou dont le pédicule se tord peut prêter à confusion.

La *pelvi-péritonite* a un début moins soudain, s'accompagne de frissons et d'une élévation plus considérable de la température : la douleur est moins lipothymique. Dans l'hématocèle, la tumeur est

plus rapidement formée, plus franchement postérieure, moins douloureuse et de consistance différente. Cependant certains cas de *pelvi-péritonite séreuse* ne peuvent guère se reconnaître qu'à leur évolution ultérieure.

L'*hématocèle extrapéritonéale* ne peut guère être confondue qu'avec le *phlegmon pelvien*, qui est lié à l'état puerpéral, ou avec une *tumeur intraligamentaire*. Ici, c'est plutôt sur les anamnestiques et le mode de début que sur les signes fournis par l'exploration, que devra s'établir le diagnostic. Enfin, il est des cas imprévus de *grossesse interstitielle* ou *dans une corne utérine*, de *rupture d'utérus gravide*, d'*hématométrie*, etc., qui ne peuvent guère être reconnus qu'après une laparotomie exploratrice.

Traitement. — On ne peut formuler de loi générale du traitement de l'hématocèle, L'*indication opératoire*, de même que la méthode à suivre, est subordonnée à différentes conditions, parmi lesquelles l'âge de la lésion, son siège et son volume, sont les plus importantes.

Et d'abord, certaines hématocèles de petit volume, en voie de résorption, n'entraînent aucun trouble fonctionnel sérieux, ne requièrent pas le traitement chirurgical. Le repos et les injections chaudes, vaginales et rectales, suffisent à hâter leur guérison.

Les ***hématocèles suppurées anciennes*** relèvent de l'*incision vaginale* largement pratiquée et suivie d'un drainage efficace. L'*incision rectale*, peu recommandable en général, a néanmoins son indication exceptionnelle dans quelques cas de collection enclavée et peu accessible par le vagin.

Les hématocèles relevant d'une autre cause que la grossesse extra-utérine sont également justiciables de l'incision vaginale.

En dehors de ces cas, les autres, les plus nombreux, doivent se répartir entre la *colpotomie* et la *laparotomie*.

Lors de la discussion qui eut lieu à la Société de chirurgie en 1896, Bouilly, Segond, Schwartz, Tuffier, Routier, Picqué, Ricard défendirent la première, alors que Terrier, Chaput, Reynier restaient partisans de la laparotomie. A l'étranger, les deux méthodes se partagent aussi les faveurs des chirurgiens. Thevenard (1), dans sa thèse, et surtout Segond, dans son rapport au Congrès de Marseille, ont trop bien présenté et discuté les arguments des uns et des autres, pour qu'il soit opportun de le faire ici. Nous pensons avec ce dernier, avec Bouilly et tant d'autres, que les avantages, les inconvénients et les succès de chacune peuvent se comparer, mais qu'elles sont loin d'être exclusives l'une de l'autre.

Les ***hématocèles récentes***, à hémorragies *récidivantes* ou susceptibles de récidiver, celles dans lesquelles l'hémostase est certaine, mais qui relèvent de la rupture d'une grossesse ectopique de trois

(1) Thevenard, thèse de Paris, 1896.

mois et au delà et dont le début ne remonte pas à plus de six à huit semaines, c'est-à-dire dans lesquelles, en un mot, il y a risque sérieux d'une hémorragie placentaire, doivent être traitées par *laparotomie*. Si on les aborde par *colpotomie postérieure*, il faudra se borner à la large incision, sans essayer de réaliser l'évacuation complète de la poche et envisager l'urgence possible de la laparotomie comme complément de l'opération imposé par une hémorragie.

En dehors de cette condition d'âge de la lésion, l'*incision vaginale* convient aux collections bien enkystées et de petit volume siégeant dans le cul-de-sac postéreiur ou dans un des culs-de-sac latéraux. « Si l'incision s'adresse de préférence aux collections qui distendent et font saillir le Douglas et remplissent toute l'étendue transversale du cul-de-sac postérieur, elle ne convient pas moins aux collections latérales (Bouilly). La plupart des ***hématocèles extrapéritonéales*** rentrent dans cette catégorie.

« La *laparotomie* s'adresse aux tuméfactions haut situées, sur le fond ou sur les parties latérales de l'utérus, peu accessibles ou non accessibles par le toucher vaginal, bien enkystées, de volume en général assez peu considérable. Ces tuméfactions représentent un hématosalpinx avec quelques caillots répandus dans le voisinage, au niveau de la trompe. Elle revendique également les grosses collections sanguines, remontant jusqu'à l'ombilic et au delà, dans lesquelles on peut supposer la présence d'un fœtus déjà volumineux, les grossesses extra-utérines anciennes dans lesquelles le produit de la conception est mort depuis longtemps et plus ou moins transformé; les cas encore assez fréquents dans lesquels le cul-de-sac vaginal postérieur est comblé par des adhérences anciennes qui empêchent en ce point l'accumulation et la perception de la collection sanguine. Enfin, on devra traiter par la laparotomie tous les cas où il y a incertitude sur la nature exacte de la lésion. » (Bouilly.)

Ajoutons que quelques cas très exceptionnels réclament une autre voie d'évacuation : incision *ischio-rectale* (Lejars), *laparotomie sous-péritonéale* (Pozzi).

Technique. — ***Laparotomie.*** — Une fois le ventre ouvert, on effondre le foyer hématique, on le vide de ses caillots, on recherche la trompe rompue, assez facilement reconnaissable en général, et, suivant les cas, on pratique la *salpingectomie* ou la *salpingorraphie*. La plupart du temps, il n'existe pas de poche assez distincte pour être isolée et réséquée ou marsupialisée. On se contente alors de faire une *toilette péritonéale* aussi complète que possible, à sec ou, au besoin, à l'aide d'un lavage, puis de suturer la paroi. Cependant, en raison de la facilité avec laquelle s'infectent de pareils foyers, il est sans doute plus prudent de les drainer pendant quarante-huit heures. Si la position déclive est utile pour la recherche et l'examen de la trompe, il est préférable de n'y recourir qu'après l'évacuation des

caillots, afin de ne pas favoriser leur diffusion dans les parties supérieures de la séreuse.

La *colpotomie* se fait au ras du col, et aussi large que possible, sans intéresser les artères vaginales. Après avoir incisé la muqueuse, on effondre le cul-de-sac péritonéal et on évacue les caillots au moyen des doigts ou d'un instrument mousse, mais avec une *extrême douceur*, surtout si l'hématocèle n'est pas très ancienne. On peut faciliter l'évacuation de la poche au moyen d'une injection donnée avec une sonde à double courant et dilatatrice, comme celle de Doléris. Mais il vaut mieux, même au prix d'une convalescence un peu plus longue, se résigner à une évacuation incomplète que de s'exposer à une hémorragie qui peut être rapidement grave. Les lavages ne seraient indiqués, plus tard, qu'en cas d'infection secondaire du foyer.

Le drainage, pour être efficace, doit être fait non à la gaze, mais au moyen d'un gros tube en T à nombreuses ouvertures latérales. On peut généralement le retirer au bout de douze à quinze jours, et la guérison s'obtient en trois ou quatre semaines.

IX. — TUBERCULOSE UTÉRO-ANNEXIELLE.

La tuberculose de l'utérus et des annexes présente, relativement aux autres processus inflammatoires dont ces organes sont le siège, des caractères assez spéciaux pour mériter une description particulière. Pendant longtemps, elle a été méconnue ou signalée seulement comme détail d'autopsie [Morgagni, 1744; Louis, 1825; Senn (de Genève), 1831]. Reynaud en 1831, et Kiwisch en 1847, décrivirent quelques cas de tuberculose utérine et Cruveilhier figure, dans son *Anatomie pathologique*, des lésions tubaires de cette nature. Mais c'est la thèse de P. Brouardel (1865) qui attire réellement l'attention sur la tuberculose génitale féminine. Depuis lors se sont multipliées les observations, les expériences et les travaux pathogéniques, les recherches anatomo-pathologiques et les travaux d'ensemble. Parmi ces derniers, nous citerons seulement ceux de Spaeth (1), de Cornil (2), Terrillon (3), de Massia (4), Guillemain (5), Kelly (6), Williams (7), Senn (de Chicago) (8), Jolly (9), Le Dentu (10), Popoff (11), etc., et surtout une thèse récente de Mlle Gorovitz (12) qui a fait une très belle étude de

(1) Spaeth, thèse de Strasbourg, 1885.
(2) Cornil, Leçons sur l'anat. des métrites, 1889.
(3) Terrillon, *Congrès franç. de chirurgie*, 1889.
(4) De Massia, thèse de Paris, 1891.
(5) Guillemain, *Revue de chirurgie*, déc. 1894.
(6) Kelly, *John Hopkins Hosp. Reports*, 1890.
(7) Williams, *John Hopkins Hosp. Reports*, 1892.
(8) Senn, Tuberculosis of the gén.-urin. org. Chicago, 1897.
(9) Jolly, thèse de Paris, 1898.
(10) Le Dentu, *Sem. gynéc.*, 1899.
(11) Popoff, Diss. inaug. Saint-Pétersbourg, 1898.
(12) Mlle Gorovitz, thèse de Paris, juillet 1900.

la tuberculose génitale chez la femme, et en donne une bibliographie très étendue.

Étiologie et pathogénie. — La fréquence absolue de l'infection tuberculeuse est difficile à établir. Winckel et Schramm l'auraient relevée dans 7 p. 100 de leurs autopsies; Martin, dans 3 p. 100 de ses opérations gynécologiques; Edebohl, dans 4 p. 100; Kelly, 1,5 p. 100; Senn, 1 p. 100.

Comme *localisation secondaire*, dans la tuberculose générale, Turner (1) l'a notée dans 18,5 p. 100, et Stolper (2) dans 20,5 p. 100 des cas.

Comme *manifestation primitive*, sa fréquence est plus difficile à établir. Schramm l'estime à 19,5 p. 100 des cas; Spaeth, sur 119 observations de tuberculose génitale, l'a crue primitive 28 fois, Mosler, 8 fois sur 46, et Frerichs, 15 fois sur 96. Par ordre de fréquence, elle atteint d'abord les trompes, puis le corps de l'utérus, les ovaires, le vagin, le col et la vulve. On l'observe à tout âge, mais particulièrement au voisinage de la puberté et jusqu'à quarante ans; plus rarement à vingt-deux mois (Schmitz), deux ans (Constansoux), cinq ans (Mosler) ou dans un âge avancé. Les lésions génitales, les érosions vulvo-vaginales consécutives à la leucorrhée, la grossesse et l'accouchement facilitent la pénétration du bacille (Kelly). Il en est de même des inflammations des annexes (Pozzi); mais il n'a pas besoin de ces appels et, préexistant ou introduit dans l'organisme, il peut se fixer d'emblée sur l'appareil génital, sur la trompe en particulier, comme sur le poumon (Le Dentu).

Voies suivies par l'infection secondaire. — L'infection bacillaire gagne l'appareil génital par la voie sanguine. Elle peut également suivre les lymphatiques des adhérences lorsqu'elle émane de l'intestin ou de l'appareil urinaire.

Primitive, elle peut atteindre l'appareil utéro-annexiel par *voie descendante* ou par *voie ascendante*.

La *voie descendante* est tracée par les vaisseaux sanguins, le long desquels on retrouve, comme ailleurs, les premières lésions, et elle aboutit d'abord à la trompe dans l'immense majorité des cas.

Dans l'infection par *voie ascendante*, le bacille peut être porté directement dans l'utérus par un instrument ou par la main de l'accoucheur. Le plus souvent il est déposé dans le vagin d'une façon quelconque et se propage comme tout autre organisme, mais plus spécialement en surface, à la manière du gonocoque.

Le *coït* est un mode de contagion bien établi. Lorsqu'il existe des lésions tuberculeuses du côté des organes mâles : testicules, prostate, vésicules séminales, il n'y a pas de doute; lorsqu'ils sont sains, la question est plus discutable. Cependant, il semble résulter d'obser-

(1) Turner, *Lancet*, 1899, p. 1809.
(2) Stolper, *Monatschr. für Geb. und Gynæk*, janvier 1900.

vations certaines et d'expériences confirmatives que le sperme peut contenir des bacilles en dehors de toute lésion apparente de l'appareil mâle. En 1882, Cohnheim posait déjà la question; Verneuil, l'année suivante, y répondait par l'affirmative, et Verchère, en 1883, appuyait cette opinion de deux observations. Fernet et Derville (1), Foa (2), ont observé la tuberculose génitale primitive chez des femmes de maris tuberculeux sans lésions génitales et trouvé des bacilles dans le sperme de ceux-ci. Curt Jani (3), après examen négatif du sperme de certains tuberculeux, a décelé des bacilles dans leurs testicules (six fois sur huit) ou leur prostate (quatre fois sur six). Des expériences de Landouzy et Martin, Sirena et Pernice, Solles, Maffucci, Jæckh, etc., ont prouvé que le sperme ou le tissu d'organes génitaux apparemment sains, mais provenant de tuberculeux, injectés dans différentes conditions, provoquaient la tuberculose chez les animaux. En somme, la réalité de l'infection ascendante par le conjoint tuberculeux, même en dehors de lésions locales, semble bien démontrée. D'autres expériences, tendant à éclairer la marche du bacille et les conditions relatives à sa pénétration, ont été instituées par Cornil et Dobroklonsky, Péraire, Guzonni, Acconci, Schottlaender, Williams, Popoff, Mlle Gorovitz, etc. Malgré leurs résultats quelquefois contradictoires, elles démontrent généralement que le traumatisme ou la desquamation épithéliale sont, sinon rigoureusement nécessaires, au moins favorables à la nidation et la propagation du bacille.

Anatomie pathologique. — a. ***Utérus.*** — La tuberculose utérine est le plus souvent secondaire à celle des trompes ou du péritoine. Rokitansky, Schröder, Pozzi, la considèrent comme rare. Primitive elle est en effet peu fréquente, bien que des observations assez nombreuses en aient été publiées. Mais, ici, il y a une distinction à faire entre le *col* et le *corps*. Le premier, par son épithélium stratifié et l'enduit de ses sécrétions épaisses, est mieux protégé que le corps. Cependant, le début primitif de la tuberculose par le col n'est plus une « exception rarissime » comme on l'a dit; Spaeth l'a relevé six fois, Mosler deux fois, Williams deux fois; Emmanuel, Cornil, Meyer, Heidenthaler, Kaufmann, Fränkel, Matthews, Driessen, Walther, etc., en ont relaté des observations.

Quant au *corps*, il peut être aussi *primitivement* envahi, ainsi qu'en témoignent les cas de Haufbauer, Miller, Wassener, etc. « En somme, les faits cliniques établissent la fréquence de la tuberculose du corps de l'utérus. Parti du péritoine et des trompes si souvent atteints, le tubercule peut se greffer au niveau de la muqueuse du corps, s'il y trouve des conditions favorables, et la fréquence de ces greffes

(1) Derville, thèse de Paris, 1885.
(2) Foa, *Acad. de méd. de Turin*, 1892.
(3) Curt Jani, *Virchow's Archiv für pathologische Anatomie*, 1886.

tuberculeuses n'est pas pour étonner si l'on songe aux nombreuses lésions inflammatoires, blennorragiques ou puerpérales, qui peuvent frapper l'organe. D'autant plus que la cavité du corps constitue un carrefour où se rencontrent les deux voies d'infection, ascendante et descendante. » (Mlle Gorovitz.) Relativement aux *rapports de la*

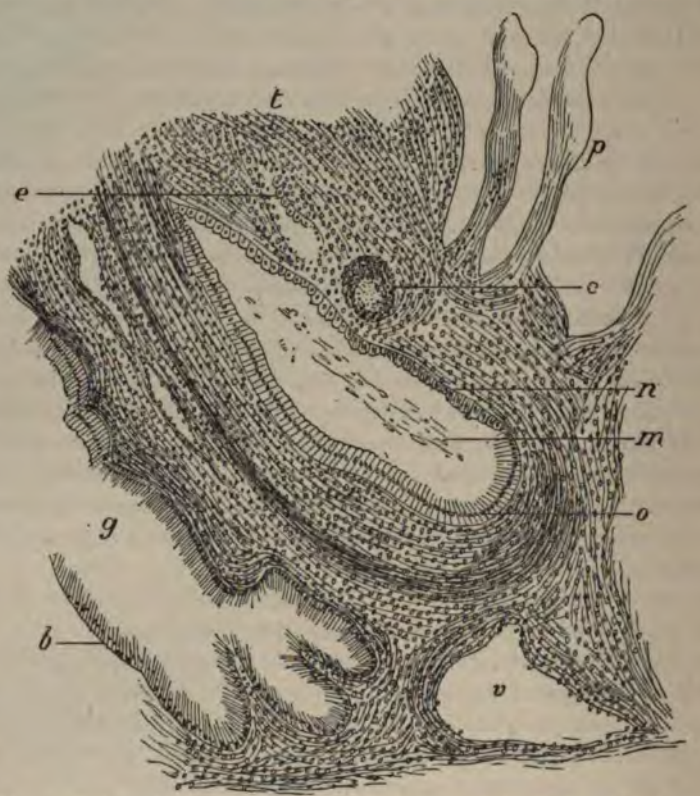

Fig. 254. — Tuberculose intracervicale (grossissement de 35 diamètres) (Cornil). — *p*, papilles et végétations superficielles; *t*, tissu conjonctif contenant beaucoup de cellules rondes; *e*, fissure dans un tissu tuberculeux où l'on voit les cellules épithélioïdes appartenant à un follicule tuberculeux; *c*, cellule géante; *n*, revêtement épithélial d'une glande, au niveau d'un follicule tuberculeux et présentant des cellules épithéliales grosses et ramassées; *o*, revêtement épithélial formé de longues cellules; *m*, mucus contenu dans la glande; *b*, cellules épithéliales très allongées d'une glande; *v*, vaisseau.

grossesse avec la tuberculose génitale, des faits prouvent, d'une part, que l'utérus tuberculeux peut concevoir (Cooper) et même aller à terme (Thorn, Schmorl, Kockel, Scüll, Hunermann), et, d'autre part, que l'avortement et l'accouchement favorisent l'invasion du bacille (Hoffmann, Breus, Heidenthaler, Thiercelin).

La forme *miliaire aiguë*, liée à l'infection générale à marche rapide, ne présente pas d'intérêt particulier dans sa localisation génitale.

La forme *chronique* doit être étudiée dans le col et dans le corps.

Dans le col (fig. 254), elle affecte, par ordre de fréquence, la forme *bourgeonnante* simulant le sarcome ou le cancer; cette forme serait même caractéristique de la tuberculose primitive du col (Emmanuel) (fig. 255); la forme de *tubercules miliaires*, à tendance envahissante profonde; la forme *ulcéreuse*, plus rare; enfin, la forme *catarrhale* (Schütt) dans laquelle la lésion est localisée à l'épithélium superficiel et aux glandes qui sont remplies de masses caséeuses et de bacilles.

Fig. 255. — Tuberculose expérimentale du col (grossissement de 57 diamètres) (Cornil). — a, a, villosités de l'arbre de vie; n, dépression comprise entre deux villosités; b, granulation tuberculeuse.

Dans le corps, la localisation se fait sur la muqueuse, soit sous forme de *tubercules miliaires* disséminés et sans grande tendance à envahir la profondeur, soit sous forme d'*endométrite tuberculeuse* aboutissant à la dégénérescence caséeuse et à la pyométrie; plus rarement sous forme *scléreuse* (Uhland) et exceptionnellement *bourgeonnante*, à moins qu'elle ne se greffe sur des polypes préexistants (Madlener, Zahn).

« Les *ulcérations primitives* de la muqueuse utérine se présentent sous forme arrondie, ovalaire, à bords indurés, blanc jaunâtre, à fond irrégulier, couvert d'un enduit caséeux. La coupe histologique

révèle la structure typique du tubercule. A la surface, des produits de nécrose, débris cellulaires, leucocytes polynucléaires; dans la couche sous-jacente, on observe des cellules géantes et épithélioïdes, de petites cellules rondes. Lorsque les lésions progressent dans la profondeur, elles envahissent la couche musculaire et peuvent, dans certains cas rares, en amener une destruction complète avec rupture utérine. » (Mlle Gorovitz.) Les lésions se localisent d'abord au voisinage des vaisseaux et dans les espaces interglandulaires. Le tissu conjonctif s'infiltre de cellules embryonnaires, puis les cellules glandulaires prennent une part active au processus, jusqu'à la destruction complète des glandes (Cornil, 1889; Franqué, 1894).

b. ***Ovaire.*** — La tuberculose de l'ovaire, considérée comme très rare par Klob, Rokitansky, Virchow, n'a guère été étudiée que depuis dix ou quinze ans, notamment par Williams (1), Acconci (2), Guillemain (3), Wolff (4).

Ce dernier en a réuni 145 cas; mais il n'y en a guère que 32, dans la science, qui aient subi le contrôle du microscope. Elle est ordinairement secondaire à la tuberculose des trompes ou du péritoine; il existe cependant 5 ou 6 cas de localisation primitive, dus à Jacobs (5), Edmunds (6) et Otto Franqué (7).

La lésion, qu'il ne faut pas confondre avec la péri-ovarite tuberculeuse (Guillemain), est unilatérale ou bilatérale. Tantôt l'ovaire conserve son apparence normale (Wolff), tantôt, et plus souvent, il prend une physionomie propre, caractérisée par l'irrégularité de sa surface parsemée de saillies et de dépressions, et son volume, augmenté, peut atteindre, à la phase caséeuse, celui d'une orange. A la coupe, on trouve de petits foyers hémorragiques et des nodules spécifiques. Le processus commence ordinairement par la couche ovigène et aussi bien dans le stroma que dans les follicules et les corps jaunes. Il revêt le plus souvent la *forme miliaire*, et, d'après Schottlaender, l'étendue des lésions est relative de l'apport bacillaire dans l'organe. Les foyers initiaux évoluent, comme dans tout parenchyme glandulaire, soit vers la *transformation fibreuse*, soit, plus volontiers, vers la *transformation caséeuse* et la fusion en une véritable poche purulente unique (Bouilly, Dalché, Walther).

Certaines tumeurs ovariques ont pu être secondairement envahies par la tuberculose, et Mlle Gorowitz en a compté 19 exemples authentiques.

c. ***Trompe.*** — L'horizontalité de la trompe et la complication de

(1) Williams, *loc. cit.*
(2) Acconci, *Centralbl. für allg. Path. und path. Anat.*, 1894.
(3) Guillemain, *Revue de chir.*, 1894.
(4) Wolff, *Arch. für Gynæk.*, Band XXXII.
(5) Jacobs, *Centralbl. für Gynæk.*, 1893.
(6) Edmunds, *Transact. of the path. Soc. of London*, 1889.
(7) O. Franqué, *Zeitschr. für Geb. und Gynæk.*, Band XXXVII.

ses replis expliqueraient, pour Hegar, Sippel, la fréquence relative de la tuberculose tubaire. En effet, Spaeth, sur 119 cas de tuberculose génitale, note la tuberculose tubaire 103 fois, et 29 fois elle existait seule. Elle était primitive dans 50 p. 100 des cas de Ojemann et dans 11 sur 14 de Krzwicki. De nombreuses observations, par ailleurs, infirment l'opinion de Scanzoni et de Klebs qui la croyaient toujours secondaire, et Williams, qui en a fait une étude particulière, la considère comme beaucoup plus fréquente qu'on ne le pense. La pénétration du bacille est sûrement favorisée par l'infection gonococcique ou puerpérale : Williams, Saulmann et d'autres ont cité des exemples typiques de ces infections mixtes. Mais la localisation tubaire peut se faire d'emblée, par voie descendante, sanguine ou lymphatique (adhérences) ou par voie ascendante. Dans ce dernier cas, le bacille déposé dans le vagin pénètre par la voie lymphatique à la faveur d'une lésion des tissus ou se propage par continuité des muqueuses.

Fig. 256. — Trompe tuberculeuse adhérente à l'épiploon (d'après Howard A. Kelly).

La salpingite tuberculeuse ne diffère guère, à première vue, de toute autre salpingite que par son aspect souvent moniliforme. Son volume varie de celui d'un crayon à celui d'une tête de fœtus : certaines poches caséeuses remontent jusqu'à l'ombilic. L'orifice tubaire, quoique rétréci, reste souvent perméable, alors que l'orifice abdominal est oblitéré soit par l'agglutinement des franges, soit par des adhérences.

La dilatation porte surtout sur le pavillon, quelquefois sur la partie moyenne et la tumeur, par rapport à l'utérus, est tantôt latérale, tantôt antérieure, mais bien plus souvent fixée au fond du cul-de-sac de Douglas. Des adhérences résistantes, complexes, la fixent à l'intestin, à l'S iliaque, à l'épiploon (fig. 256), qui lui-même adhère à la

paroi abdominale, à la vessie, aux parois du bassin ; ces adhérences sont très vasculaires, alors que les vaisseaux des pédicules utérins et tubaires semblent au contraire atrophiés.

C'est dans des cas de cette catégorie qu'on peut trouver tout le bassin transformé comme une vaste éponge purulente.

Au point de vue histologique, Williams décrit trois formes de tuberculose des trompes :

1° La *forme miliaire*, rare, caractérisée par l'infiltration de petits tubercules localisés au niveau de la couche vasculaire et donnant à la lésion la physionomie de la salpingite catarrhale ;

2° La *forme chronique fibreuse* dans laquelle le processus dominant est « un développement excessif du tissu fibreux à l'intérieur et autour du tubercule, avec absence relative de caséification. Ce qui caractérise principalement cette forme de tuberculose, c'est la chronicité »

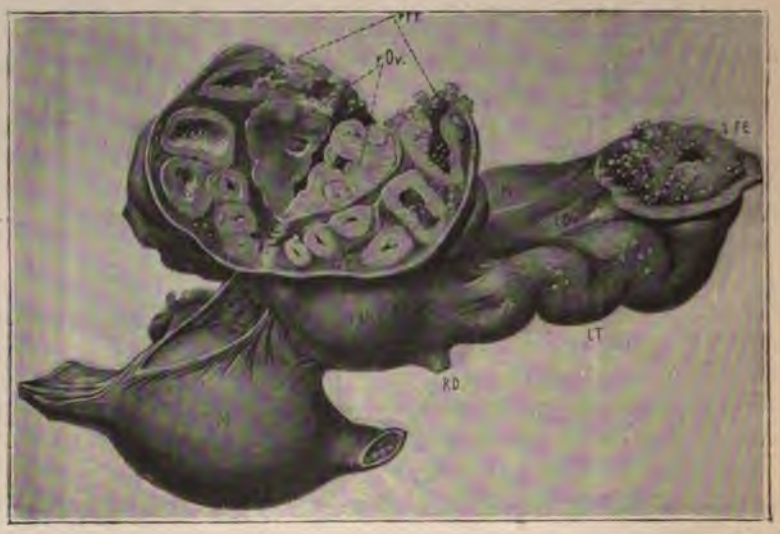

Fig. 257. — Tuberculose tubo-ovarienne ; forme chronique diffuse (d'après Howard A. Kelly). — FU, fond de l'utérus ; MM, fibromes sous-péritonéaux ; *r*FE, extrémité et franges de la trompe droite tuberculeuse sectionnée ; *r*OV, ovaire droit tuberculeux ; *l*T, trompe gauche ; *l*FE, pavillon de la trompe gauche tuberculeuse ; *l*OV, ovaire gauche.

3° La *forme chronique diffuse*. Dans celle-ci, la plus ordinaire, les tubercules qui envahissent la muqueuse subissent rapidement la dégénérescence caséeuse, détruisent la couche épithéliale et envahissent la couche musculaire. Les parois présentent d'ailleurs les lésions de la salpingite interstitielle à tous les degrés (fig. 257).

Lorsque l'affection est peu avancée, la cavité tubaire reste perméable à l'ovule et la fécondation normale peut se faire. Mais il peut arriver que l'ovule fécondé se greffe sur la trompe : Worthin et Stöber

ont rapporté deux exemples de grossesse extra-utérine de cette origine.

La tuberculose tubaire évolue donc soit vers la *transformation fibreuse*, soit vers la *caséification* avec formation de vaste pyosalpinx tendant à s'ouvrir soit dans le vagin, soit dans le rectum, soit dans la vessie. Enfin on a observé assez souvent la *caséification* des produits tuberculeux.

d. ***Péritoine.*** — La relation de la tuberculose péritonéale avec les lésions génitales de même nature a été signalée par P. Brouardel en 1865, puis par Péter en 1871. Parmi les travaux d'ensemble qui ont plus récemment envisagé la question, nous signalerons un mémoire de Chéron (1), les thèses de Pic (1890), de Masson (1891), Aldibert (1892), Rosal (1894), Daclin (1897), un article de Bouilly (2) qui a rattaché à cette cause et bien décrit l'*ascite idiopathique des jeunes filles*, de Cruveilhier, un autre de Le Dentu (3).

Qu'elle soit secondaire à la salpingite tuberculeuse ou à la tuberculose générale, la péritonite tuberculeuse se montre soit sous forme *sèche*, soit sous *forme ascitique*.

Fig. 258. — Tuberculose utéro-tubaire et péritonéale (d'après Howard A. Kelly).

La *forme sèche* est caractérisée par la présence de tubercules et d'exsudats disséminés sur l'épiploon, le péritoine pariétal et viscéral, les anses intestinales, la surface de l'utérus, etc. (fig. 258). L'épiploon est infiltré et forme, à lui seul ou fusionné avec l'intestin, un gâteau adhérent aux annexes et à la paroi abdominale. Les cloisons néomembraneuses forment des loges multiples à contenu variable, ordinairement purulent. On peut y trouver des grains jaunâtres, caséeux, semblables aux grains riziformes des articulations et des gaines tendineuses et qui, inoculés sur des cobayes, ont provoqué la tuberculose (Le Dentu).

Les ganglions hypogastriques subissent la dégénérescence caséeuse

(1) Chéron, *Revue méd.-chir. des mal. des femmes*, 1889.
(2) Bouilly, *Sem. gynéc.*, 1896.
(3) Le Dentu, *Sem. gynéc.*, 1899.

(Hegar), et la tuberculose peut s'étendre à tout le péritoine et se généraliser.

Dans la *forme ascitique*, l'épanchement n'est pas toujours proportionnel à l'étendue des lésions. Ce serait même, d'après Bouilly, dans les cas de tuberculose limitée aux annexes et au petit bassin que l'on rencontre les gros épanchements de 10, 12 litres et plus et qui correspondent à ce qu'on a appelé l'*ascite des jeunes filles*.

Signes et diagnostic. — a. ***Métrite tuberculeuse***. — Les signes cliniques de l'endométrite tuberculeuse sont vagues et n'ont rien de pathognomonique : ils se confondent à peu près avec ceux de la métrite catarrhale et ce n'est que dans des cas rares et très avancés que l'écoulement peut contenir des débris caséeux. L'aménorrhée, signalée par Schröder, ne dure pas longtemps, les métrorragies, l'écoulement muco-sanguinolent n'ont rien de spécial, non plus que les douleurs pelviennes vagues et le syndrome utérin. Ces symptômes ne prennent de la valeur que par leur association avec une annexite et des signes de tuberculose générale. La nature réelle de la lésion ne peut être, en somme, affirmée qu'après examen des fongosités obtenues par un curettage explorateur (Keogh, Wassmer, Walther, Pettit, etc.).

Sur le col, une ulcération bourgeonnante, saignant facilement, peut être prise aisément pour un début de sarcome ou de cancer. C'est encore la recherche du bacille, soit dans l'écoulement, soit dans un fragment excisé, qui permet de faire le diagnostic (Derville, Janin). Si cette recherche est négative, il est bon de recourir, comme Cornil l'a fait, à la méthode des inoculations.

b. ***Salpingo-ovarite tuberculeuse***. — Les signes de cette localisation diffèrent suivant la mesure dans laquelle le péritoine participe au processus tuberculeux. Au début et dans la forme primitive, il n'est guère possible de reconnaître une salpingite tuberculeuse d'une salpingite banale. A l'examen, on trouve dans les deux cas latéralement, ou plus souvent en arrière, une tuméfaction salpingienne sensible à la pression et s'accompagnant de troubles fonctionnels divers. On pourra soupçonner sa nature tuberculeuse si l'on a affaire à un sujet jeune, sans passé génital, si la corne utérine correspondante est sensiblement épaissie, si la trompe, outre une dureté un peu spéciale, présente une série moniliforme de rétrécissements et de dilatations, si dans l'ascendance ou les antécédents de la malade, dans l'examen du conjoint, on trouve des stigmates de tuberculose. Senn attache une certaine importance à l'élévation vespérale de la température associée à une chute matinale au-dessous de la normale. Le curettage explorateur peut donner des résultats confirmatifs ; mais le résultat négatif n'infirme pas le diagnostic de tuberculose tubaire. Enfin, Edebohl a conseillé un moyen qu'on ne saurait recommander : c'est la ponction exploratrice de la poche lorsqu'elle est suffisamment accessible par le vagin.

Plus tard et lorsque, comme il arrive dans la plupart des cas, la

tuberculose péritonéale complique la salpingite, la tumeur salpingienne est plus adhérente, plus immobilisée et l'utérus est comme noyé au milieu des adhérences qui emplissent le bassin. On sent parfois, par le toucher profond du cul-de-sac postérieur, un ou plusieurs nodules fibreux du volume d'un pois ou d'une noisette auxquels Hegar et Weiland attachent une importance presque pathognomonique.

La localisation péritonéale se traduit par des signes propres. La *forme aiguë* ou *subaiguë* de la péritonite tuberculeuse est rare et ne diffère des autres variétés que par l'intensité moindre et la plus brève durée de ses symptômes. Bien plus souvent, elle est *chronique d'emblée* et se traduit par une vague et légère sensation de gêne, de plénitude, de pesanteur, généralement en disproportion avec l'étendue des lésions, et par des troubles menstruels. Si le début est antérieur à la puberté, la menstruation ne s'établit pas ou se montre très irrégulière. Chez les adultes, elle est douloureuse, ordinairement peu abondante et souvent supprimée.

Dans la *forme ascitique*, ce qui frappe le plus, c'est le développement exagéré du ventre dû en partie à la parésie intestinale, et l'état d'anémie et d'amaigrissement des malades. « Le ventre volumineux, contenant du liquide d'une façon manifeste, est loin de présenter le plus souvent les caractères ordinaires de l'ascite ; il n'est pas, en général, aplati vers le milieu et élargi au niveau des flancs ; plus souvent, il est saillant en avant, déprimé sur les parties latérales comme dans un kyste de l'ovaire. La quantité du liquide n'est pas toujours la même suivant les périodes où l'examen est pratiqué. La malade elle-même a conscience des variations de volume de son abdomen... » (Bouilly.)

La *tuberculose de l'ovaire* n'a pas de symptomatologie propre et son histoire clinique se confond avec celle de la salpingite tuberculeuse.

Marche. — Après un début insidieux, la salpingo-ovarite tuberculeuse évolue lentement.

De temps en temps surviennent des poussées aiguës ou subaiguës avec réaction péritonéale plus ou moins vive, fièvre légère, nausées, vomissements, douleurs plus intenses et plus étendues, se manifestant parfois sous forme de *coliques salpingiennes*. Consécutivement à ces poussées, on peut assister à la formation d'abcès pelviens plus ou moins étendus qui tendront à s'ouvrir à l'extérieur.

Le pronostic est grave, comme dans toute lésion tuberculeuse susceptible de généralisation. Cependant on a signalé des cas de guérison spontanée, non seulement du péritoine, mais des trompes. Mais c'est surtout le traitement chirurgical précoce qui allège le pronostic. On ne compte plus les guérisons prolongées et même définitives après l'extirpation des lésions. Bouilly (1) en a observé

(1) Bouilly, in thèse de Mlle Gorovitz, *loc. cit.*

après sept ans, quatre ans et demi, quatre ans, trois ans, deux ans. Une malade de Doyen restait guérie, en 1898, cinq ans après une hystérectomie abdominale pour tuberculose génitale. Enfin, on sait quelle influence palliative, sinon curative, exerce ordinairement la simple laparotomie exploratrice sur les cas inopérables. C'est ainsi que Bouilly a observé une malade survivant encore neuf ans et Schramm, huit ans, après la laparotomie.

L'observation classique de Terrillon et Ch. Nélaton (1) est démonstrative à cet égard et d'autres, nombreuses, attestent la longue survie de malades opérées de la sorte. Par des hypothèses et des expériences multiples, on a tenté de donner l'explication de ce phénomène. Pour ne citer que les plus récentes, Gatti (2) l'attribue à la propriété bactéricide de l'épanchement séreux post-opératoire ; Nannoti et Bacciochi (3), Bumm (4), Stchegeleff (5), à une réaction inflammatoire particulière qui augmente le pouvoir résorptif du péritoine et active la transformation fibreuse des tubercules. Chez une malade de d'Urso (6), quatre fois laparotomisée, on a pu constater, à des degrés chaque fois plus marqués, l'apport des cellules migratrices avec destruction des cellules épithélioïdes et des cellules géantes, pénétration des vaisseaux jusque dans le centre du nodule et substitution d'un tissu conjonctif nouveau au tissu tuberculeux.

Malgré tout, la laparotomie doit viser l'exérèse aussi large et complète que possible, même au prix de grandes difficultés et en sacrifiant, au besoin, l'utérus.

Traitement. — Le simple *curettage* n'aurait son indication que dans le cas improbable d'endométrite tuberculeuse miliaire primitive, récente et diagnostiquée. Dans tous les autres cas de tuberculose utérine, cervicale ou corporéale, secondaire ou ancienne, l'hystérectomie s'impose, par la voie vaginale ou par la voie abdominale : par la première, si les lésions sont surtout utéro-annexielles ; par l'abdomen, si elles sont prédominantes ou très étendues du côté du péritoine.

Le traitement de la *salpingo-ovarite tuberculeuse* se confond, dans une certaine mesure, avec celui des salpingites purulentes ; toutefois, les indications de la *voie vaginale*, malgré les heureuses modifications qu'elle peut aussi amener du côté du péritoine (Daclin), et bien que Condamin la préconise dans certains cas, n'est pas recommandable en général. L'*hystérectomie vaginale* ne trouve guère son application que dans les suppurations pelviennes complexes d'origine tuberculeuse, avec adhérences, loges et cloisons multiples.

(1) Charles Nélaton, *Ann. de gynéc. et d'obst.*, 1896, t. II.
(2) Gatti, *Arch. für klin. Chir.*, 1896.
(3) Nannoti et Bacciochi, *Il Policlinico*, 1894.
(4) Bumm, *Verhandlungen d. deutsch. Gesellsch. für Gynæk.*, 1893.
(5) Stchegeleff, *Arch. de méd. expér.*, 1894.
(6) D'Urso, *Il Policlinico*, 1894.

C'est de la *laparotomie* que relèvent la majeure partie des tuberculoses pelviennes primitives ou secondaires, quelle que soit d'ailleurs la part que prend au tableau clinique la localisation du mal sur la séreuse. Suivant les cas, elle sera simplement *exploratrice* ou conduira à l'*extirpation* des lésions.

La simple ouverture de la séreuse est un pis-aller dont les heureux résultats thérapeutiques dans la tuberculose péritonéale sont bien connus.

X. — NÉVRALGIES PELVIENNES.

Sous la dénomination de *grandes névralgies pelviennes*, Richelot (1) a classé les phénomènes douloureux, graves, permanents, rebelles, qui ont pour siège l'utérus et les ovaires, ne *correspondant à aucune lésion définie* et s'accompagnant d'un état névropathique plus ou moins accentué. Labadie-Lagrave y fait entrer les phénomènes douloureux, névralgiformes que, chez des femmes névropathes, peuvent entraîner certaines lésions locales, mais dont la bénignité est hors de proportion avec l'intensité de ces douleurs.

Ainsi élargi, le cadre, déjà si élastique, des névralgies pelviennes ne trouve plus de limites que dans les innombrables variétés de la sensibilité individuelle et dans l'insaisissable diversité des minimes lésions pelviennes, susceptibles de la mettre en jeu. En réalité, si l'œil ou le microscope sont parfois impuissants à déceler la lésion causale, on n'a pas, pour cela, le droit de conclure à son défaut et « les névralgies pelviennes vraies, *sine materia*, deviendront de plus en plus restreintes à mesure que l'investigation clinique et anatomo-pathologique sera plus parfaite » (Labadie-Lagrave).

Il faut donc, pour conserver une apparence d'entité à cette vague manifestation nerveuse, faire intervenir, comme Labadie-Lagrave et Legueu, des facteurs étiologiques multiples et, au moins à titre d'élément provocateur, quelque altération réelle des organes du bassin (2).

Étiologie. — Dans la plupart des cas, on peut constater l'existence de lésions, si petites qu'elles soient, telles que : sclérose de l'ovaire, développement imparfait des organes génitaux internes (Pozzi), adhérences légères, varices de l'ovaire (Quénu). Un certain nombre doivent se rattacher à la sclérose de l'utérus ou à des névrites ascendantes, encore indéterminées, des nerfs du bassin. On ne peut guère expliquer autrement la récidive de la douleur dans les cas où trompes, ovaires, utérus ont été successivement enlevés.

A défaut de toute lésion locale, la névralgie pelvienne peut dépendre encore de certaines *altérations du système nerveux périphé-*

(1) Richelot, *Soc. de chirurgie*, 2 nov. 1892.

(2) Labadie-Lagrave, *Sem. gynéc.*, 1896, et Labadie-Lagrave et Legueu, Traité méd.-chir. de gynéc., 1898.

rique ou central. Dans ce dernier cas, elle est ordinairement associée soit à des troubles trophiques, soit à d'autres troubles de la sensibilité.

Certaines névralgies, enfin, sont liées à l'*hystérie* et à la *neurasthénie.*

L'hystérie en est la cause la mieux reconnue et sans doute la plus fréquente. Elle suffit à expliquer certaines récidives opératoires de même que l'intensité disproportionnée des phénomènes douloureux symptomatiques de minimes lésions pelviennes.

Anatomie pathologique. — S'il existe réellement des lésions, celles-ci sont légères et peuvent facilement échapper à un examen superficiel. Elles portent généralement sur l'ovaire : périovarite, adhérences, prolapsus, dégénérescences scléro-kystiques, névrite ascendante; parfois sur la trompe : sclérose, microkystes; ou sur le tissu cellulaire : paramétrite, quelquefois secondaire à une déchirure du col.

Symptômes. — Très variables dans leurs manifestations et leur siège sont les douleurs accusées par les malades. Le plus souvent, elles siègent dans la région ovarienne, gauche de préférence. La pression les sollicite et les exaspère jusqu'à provoquer même une grande attaque d'hystérie. L'utérus, quoique moins fréquemment, peut aussi en être le siège.

Partie de l'utérus ou des ovaires, la douleur peut s'irradier du côté de la vessie, du rectum, des lombes, de l'abdomen. « Ces phénomènes douloureux sont extrêmement violents : ils se présentent sous une forme paroxystique, lancinante, gravative ; ils sont exaspérés par les mouvements et forcent les malades à garder l'immobilité la plus complète. Il y a cependant des périodes d'accalmie, mais l'utérus et les annexes restent, même dans ce cas, toujours sensibles au toucher (Labadie-Lagrave). »

A l'*examen*, les culs-de-sac sont généralement très douloureux au toucher, de même que la région utéro-ovarienne au palper hypogastrique. Les tentatives d'exploration exaspèrent ou provoquent la crise douloureuse; mais on ne constate généralement aucune lésion si ce n'est parfois une flexion exagérée du col, un noyau de paramétrite, un ovaire scléreux prolabé dans le cul-de-sac de Douglas, etc.

Ce qui caractérise, en somme, les névralgies pelviennes, c'est l'intensité des douleurs, leur continuité avec paroxysmes et leur longue durée. Elles peuvent présenter des rémissions; elles ne sont pas incompatibles avec la grossesse — une malade de Richelot eut trois grossesses en huit ans, — elles peuvent même disparaître subitement à la suite, soit d'une grande perturbation morale, soit d'une opération légère ou même simulée, soit même sans cause appréciable (Verneuil). Mais ordinairement elles sont tenaces, rebelles à tout traitement, si bien que les malades découragées ou exaspérées réclament à grands cris le traitement chirurgical le plus radical.

Pronostic. — On conçoit qu'une telle affection, si elle ne menace

pas directement et immédiatement l'existence des malades, n'en est pas moins extrêmement sérieuse. L'intensité, la durée indéfinie des douleurs et, trop souvent, leur incurabilité en font de pitoyables infirmes à qui sont interdits tout plaisir ou toute occupation. Si le traitement chirurgical a pu donner quelques succès en cas de lésions manifestes, il est généralement impuissant, lorsqu'il s'agit de névroses, d'hystérie, de neurasthénie, de troubles nerveux d'origine centrale et même périphérique. Enfin, les névralgies pelviennes finissent par exercer un retentissement profond sur la santé générale.

Traitement. — Il doit être *local* et *général* et son choix doit être déterminé, autant que possible, d'après la notion des causes réelles ou probables de la douleur.

Le TRAITEMENT LOCAL, sous forme d'*hydrothérapie* et d'*électricité*, est encore celui qui donne les résultats les moins négatifs. Aux névralgies d'*origine hystérique* semble mieux convenir le courant faradique, soit intra-utérin bipolaire (Apostoli), soit avec une électrode intra-utérine et une sus-pubienne ; contre celles d'*origine neurasthénique*, les courants *continus ascendants* avec le pôle négatif appliqué sur la colonne vertébrale et le pôle positif sur les points douloureux, ou les courants de haute fréquence et surtout le courant *sinusoïdal*. L'électrisation *statique* peut également être employée en raison de son action tonique générale.

Comme TRAITEMENT GÉNÉRAL, on conseillera un régime tonique, des occupations intellectuelles et surtout l'hydrothérapie générale bien dirigée et des cures thermales, suivant les cas, à Néris, Plombières, Luxeuil, Dax, Saint-Sauveur, Ragatz, etc.

Quant au TRAITEMENT CHIRURGICAL, il ne peut être justifié que dans deux conditions : lorsqu'on a reconnu des lésions réelles du côté des organes du bassin et lorsque l'application *persévérante* et raisonnée des traitements médicaux aura complètement échoué. Soit en supprimant les organes altérés, soit en agissant par suggestion, l'intervention chirurgicale a pu, dans quelques cas fort rares, déterminer la guérison définitive (Richelot).

Mais, le plus souvent, cette guérison n'a été que temporaire, ainsi qu'en témoignent de nombreuses observations (Reclus, Kirmisson, Quenu, Bousquet, etc.). Une opération secondaire n'a pas donné de meilleurs résultats et, dans tous les cas, on ne consentira à pratiquer la laparotomie qu'en faisant les plus expresses réserves relativement à son résultat thérapeutique définitif.

CHIRURGIE DES MEMBRES

PAR

PL. MAUCLAIRE

Professeur agrégé à la Faculté de médecine,
Chirurgien des hôpitaux.

La chirurgie des membres rentre dans le cadre de la chirurgie générale. Cependant, pendant la période de croissance, les déformations osseuses et articulaires, les lésions musculaires et nerveuses sont fréquentes ; il en résulte des déviations et des affections que l'on considère comme du ressort de l'orthopédie ou encore de la chirurgie infantile. Celles-ci ont fait récemment de très grands progrès ; mais cette considération ne suffit pas pour faire de la chirurgie des membres une chirurgie spéciale et nous aurons à chaque instant l'occasion de rappeler et d'appliquer les lois de pathologie générale chirurgicale dans notre étude.

Nous diviserons notre travail en deux parties : 1° *maladies acquises*; 2° *maladies congénitales*. Cette distinction est loin d'être parfaite, car, comme nous le verrons, certaines affections peuvent être à la fois acquises ou congénitales; aussi est-ce une classification étiologique et non pathogénique; c'est en somme une classification d'attente.

I

MALADIES ACQUISES

Sous ce titre nous étudierons : 1° les *lésions traumatiques spéciales aux membres*; 2° les *plaies infectées* et les *suppurations*; 3° les *difformités acquises orthopédiques*.

I. — LÉSIONS TRAUMATIQUES.

Elles comprennent : A. les *sections nettes des doigts* ; — B. les *écrasements des doigts* ; — C. les *écrasements de la main* ; — D. les

écrasements des orteils ; — E. les *écrasements du pied* ; — F. les *grands écrasements des membres* ; — G. les *arrachements des membres en partie ou en totalité.*

A. — SECTIONS NETTES DES DOIGTS.

Dans de simples plaies des doigts, toute la pulpe étant enlevée, le fragment peut être recollé après avoir été lavé à l'eau salée. Les observations en sont nombreuses (1).

La greffe des doigts ou des phalanges sectionnés complètement ou presque complètement a été souvent tentée. Béranger-Féraud, appuyant son opinion sur 34 cas de division complète et 53 cas de séparation incomplète, pense que le plus souvent la réunion échoue.

Cependant, parfois, la continuité des doigts se rétablit ; puis, si la suture des tendons fléchisseurs et extenseurs a pu être faite, des massages fréquents pourraient faire reparaître en partie les mouvements [Gluck (2), Hullé (3)].

D'une manière générale, on peut dire que la greffe d'une portion de l'extrémité des doigts réussit souvent quand la partie détachée contient un segment de la phalangette. Mais la greffe d'un doigt coupé au niveau de la deuxième ou de la troisième phalange échoue, à moins que les deux fragments ne soient réunis par un lambeau vasculaire. La partie greffée s'atrophie toujours plus ou moins, et devient parfois gênante par le fait de l'ankylose (4).

B. — ÉCRASEMENTS DES DOIGTS.

Dans les écrasements des doigts, il y a évidemment des degrés intermédiaires entre le véritable laminage et le simple écrasement limité soit à l'ongle sous forme de pinçon, soit à la peau, avec ecchymose. Dans les cas moyens il ne sera pas toujours facile de dire si les articulations phalangiennes sont ouvertes.

(1) Velpeau, Mason, Bourgougnon, *Gaz. des hôpitaux*, 1875.

(2) Gluck, Greffes des phalanges unguéales de l'annulaire et du médius complètement détachées (*Berlin. klin. Wochenschr.*, 30 nov. 1891). — Salomon, *Progrès méd.*, 1900. — Flamant, *Bull. Soc. anatomo-clinique de Lille*, 1900.

(3) Hullé, Greffe autoplastique après section totale d'un doigt (*Arch. de méd. militaire*, 1894, p. 121).

(4) A la suite des plaies des doigts, on voit se produire parfois un état lisse de la peau appelé *Glossy-skin*. C'est une atrophie de la peau ; celle-ci, rétrécie, emprisonne le doigt, le comprime, gêne les mouvements qui deviennent très douloureux. Ledderhose décrit à cette complication trois variétés : 1° la forme atrophique : le doigt est amaigri, la peau est lisse, luisante, amincie, mais elle se plisse encore un peu ; 2° la forme hypertrophique : le doigt est augmenté de volume, la peau rosée ou bleuâtre ne se laisse plus plisser ; 3° la forme indurée. En somme, ce sont là les lésions de la sclérodactylie. Celle-ci serait due à des troubles dans la circulation et aussi à des troubles nerveux. D'après Ledderhose (*Sammlung klin. Vorträge*, 1895), une conservation exagérée provoque ces lésions, parce que la peau est trop tendue sur le squelette ; il vaut mieux réséquer une partie de celui-ci. Les plaies des doigts donnent lieu parfois à des névralgies digitales symptomatiques de névrite.

L'intensité de la douleur est très grande, ce qui peut provoquer une syncope. Le pronostic varie suivant le degré d'écrasement, le degré d'infection de l'organe écrasant, et cependant les plaies écrasées semblent s'infecter moins que les autres.

Le traitement a donné lieu à quelques discussions, étant donné que les doigts, grâce à leur richesse en vaisseaux, se réparent avec une facilité étonnante.

Il faut attendre l'amputation pour ainsi dire spontanée de l'organe ou mieux l'élimination spontanée des tissus sphacélés. Le chirurgien le plus habile ignore ce qui va se mortifier et ce qui va vivre (Polaillon) (1). « La nature conserve plus que le chirurgien », avait déjà dit Verneuil. « La fonction prime la forme » (Farabeuf).

Le plus souvent, il faudra donc, d'une manière générale, se contenter de désinfecter la plaie, d'immobiliser les doigts écrasés soit sur de petites plaquettes digitales, soit avec une large planchette sur laquelle reposent les doigts et la paume de la main. Un large pansement ouaté peut rendre service comme isolant et comme immobilisant.

Dans l'écrasement de la troisième phalange, l'ongle cesse de croître momentanément au niveau de la lunule. A ce niveau, apparaît peu à peu une production cornée qui pousse l'ongle en avant, le fait tomber, et un ongle sain croît peu à peu d'arrière en avant.

La conservation de la troisième phalange écrasée donne lieu parfois à une déformation de l'ongle qui se met en griffe ; il pousse directement en avant ; aussi on sera parfois obligé de l'enlever, ainsi que sa matrice.

Une complication très fréquente, c'est l'ankylose des articulations phalangiennes et métacarpo-phalangiennes si par des mouvements précoces on ne cherche pas à les éviter.

Dans un cas d'écrasement complet et limité à la phalange moyenne, pourrait-on enlever celle-ci et rapprocher la troisième de la première ? L'essai nous paraît bon en théorie.

Quand un seul doigt est écrasé, la conservation isolée de la première phalange donne peu de satisfaction ; les tendons fléchisseurs restent fixés à l'os par une bride fibreuse, il est vrai, mais l'immobilité de la phalange est presque toujours la règle, les insertions persistantes ne peuvent suffire à produire les mouvements. Il vaut mieux amputer le doigt dans sa totalité. Dans certains cas d'écrasement ou d'éclatement des doigts, s'il n'y a pas assez de peau pour recouvrir le moignon, on pourra être forcé de réséquer la tête du métacarpien. Mais des opérateurs ont remarqué que, après cette ablation de la tête métacarpienne, les doigts voisins se rapprochent tellement qu'ils finissent par se croiser, et se gêner réciproquement.

(1) Voy. Le Dentu, article Main du *Dict. de méd. et de chir. pratiques*, 1875, t. XXI. — Polaillon, articles Doigts et Main du *Dict. encyclop. des sc. médicales*.

Si plusieurs doigts sont écrasés simultanément, il faut alors être aussi conservateur que possible (fig. 259) : un moignon phalangien, si petit qu'il soit, peut encore servir à la préhension des objets.

Dans toutes ces régularisations des doigts pour écrasement, il faudra autant que possible reporter la cicatrice sur la face dorsale.

Quand il s'agit du pouce, il faut chercher à le conserver même ankylosé ou légèrement déformé. Le mouvement d'opposition est le mouvement le plus important de la main. Mais pour les autres doigts, l'ankylose et les difformités que laisse parfois à sa suite la chirurgie conservatrice sont de grands inconvénients pour celui qui vit du produit de son travail manuel. Aussi voit-on des ouvriers venir demander l'amputation d'un doigt qu'ils avaient voulu conserver aussitôt après l'accident. Le médius et l'annulaire ankylosés dans l'extension sont en effet très gênants, car ils sont heurtés à chaque instant ; le petit doigt ankylosé dans une demi-flexion n'est pas très gênant en général.

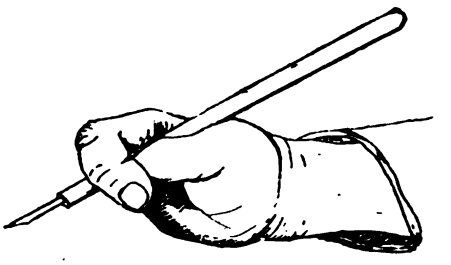

Fig. 259. — Écrasement de la main, avec conservation du pouce et de l'index.

Au pouce, l'indication principale sera donc de ne jamais désarticuler la première phalange, si cela est possible. Il faudra chercher à amputer dans la continuité. Dans les écrasements empiétant sur l'éminence thénar, à l'exemple de Roux, beaucoup de chirurgiens ont fait la résection partielle ou totale du premier métacarpien et conservé les phalanges ; le doigt est déformé, mais les mouvements d'opposition sont conservés.

Dans les cas de perte totale du pouce, on a cherché à le remplacer par l'index qui jouerait le rôle d'opposant, par rapport à l'annulaire et à l'auriculaire restés intacts (1).

Quand l'index est amputé, les autres doigts ont une tendance à se diriger vers l'éminence thénar, et cette tendance existe même quand l'index conservé soit en partie, soit en entier, ne peut plus contribuer utilement à la préhension des objets ; dès lors la tête du métacarpien de l'index est gênante et ne favorise pas cette tentative d'adduction compensatrice, faite surtout par le médius. Aussi, M. Dujardin-Beau-

(1) Lauenstein (*Deutsche med. Wochenschr.*, 1888, p. 612) a proposé et appliqué le moyen suivant pour mettre l'index en opposition avec le petit doigt chez un blessé. Il divisa horizontalement les métacarpiens de ces deux doigts à leur partie supérieure ; il leur fit exécuter ensuite une légère inclinaison vers la paume de la main et il les fixa dans cette position par un appareil immobilisateur. Après la consolidation de l'os fracturé, le sujet pouvait saisir des objets très menus. Guermonprez a proposé une opération semblable.

metz (1) conseille-t-il la section de la tête du deuxième métacarpien obliquement de haut en bas et de dehors en dedans. Farabeuf conseille également cette décapitation du deuxième métacarpien (2). Récemment, Eiselberg (3) a remplacé un index par un orteil.

C. — ÉCRASEMENTS DE LA MAIN (4).

Leur étendue est des plus variées, l'hémorragie abondante, les esquilles nombreuses et la désinfection complète immédiate difficile. — Il est important d'enlever tout d'abord toutes les esquilles.

Dans les écrasements partiels de la main, il est parfois utile de sec-

(1) Husson, De l'amputation dans la continuité du deuxième métacarpien pour les lésions demandant la désarticulation de l'index, thèse de Lyon, 1893.

(2) *a.* Plaies des mains par usure. — Les aiguiseurs, les mouleurs, les brunisseurs sont sujets à un accident qu'ils appellent volontiers *coup de meule*. Pour permettre à la meule de polir ou d'entamer la pièce qui doit être travaillée, ces ouvriers appuient fortement la pièce contre le grès et de plus ils exercent une pesée par le poids du corps. Dans un mouvement d'inattention, la pièce ou la main glisse et la face dorsale de celle-ci vient se mettre en contact avec la meule qui tourne à une rapidité souvent très grande. Si court que soit le contact, il se produit à la face dorsale des doigts et de la région métacarpienne des plaies assez spéciales. Elles sont ovalaires, allongées ; la profondeur est variable. La peau, l'hypoderme, les ligaments, l'os peuvent être mis à nu surtout au niveau des têtes métacarpiennes ; l'ongle est souvent enlevé très obliquement. Ce qui est assez caractéristique, c'est l'écoulement abondant de lymphe. Les jours suivants, la plaie s'excave légèrement en cupule. La réparation s'effectue lentement de la périphérie vers le centre sans grande douleur. (Guermonprez. Pratique chirurgicale des établissements industriels, 1885 et *in* thèse Guillois, Paris, 1898.)

Le *diagnostic* de ces plaies a une certaine importance, surtout au point de vue de la médecine légale. Dans la plaie contuse, les bords sont meurtris, déchiquetés, ecchymosés, il se forme des escarres.

Celles-ci se produisent quelquefois dans les plaies par usure quand les meules à émeri tournent à une rapidité de 3 000 à 4 000 tours par minute. Il y a alors brûlure concomitante, d'où escarre possible au pourtour de la plaie par usure.

Toutes les complications infectieuses peuvent survenir dans les cas de plaies par usure. Le *pronostic* est en général bénin et le *traitement* par les pansements secs est le meilleur.

b. Plaies par peignes de filatures ou plaies par ratissage. — Ces plaies superficielles provoquées par des peignes à petites dents forment des sillons longitudinaux au nombre de deux ou trois ayant 1 à 2 centimètres de profondeur. Les dents des peignes peuvent se briser dans les tissus. Les plaies profondes occasionnées par des gros peignes peuvent intéresser des vaisseaux, des nerfs, et les dents des peignes peuvent encore ici se fixer profondément dans les os ou les aponévroses résistantes.

Parfois, ces plaies par ratissage sont de véritables plaies par arrachement ; les parties molles sont souvent arrachées profondément, laissant les os à nu (Guermonprez, *Société de chirurgie*, 1891). Nous venons de voir à l'hôpital Bichat un malade dont la face antérieure de la cuisse présentait une douzaine de scarifications très profondes produites dans ces conditions.

Les plaies superficielles ne sont pas d'un pronostic grave. Les plaies profondes peuvent se compliquer de suppurations profondes provoquées par les débris de tissus entrés avec les dents du peigne. Grâce à la radiographie, on pourra toujours enlever les dents qui, fichées dans les os ou les aponévroses, entretiennent la suppuration.

(3) Eiselberg, *Archiv. für klin. Chir.*, 1900.

(4) Voy. Verondart, thèse de Paris, 1887, fig. 61 et 62. — Flamand, thèse de Paris, 1890. — Ribou, thèse de Lille, 1896-1897. Restauration fonctionnelle de la main après les traumatismes

tionner les têtes métacarpiennes, comme le reconnaissait Dupuytren, car cela permet aux doigts qui restent de se rapprocher facilement, ce qui facilite leur fonctionnement. Parfois la main, réduite à une pince d'écrevisse (fig. 260 (pouce et auriculaire), joue encore un rôle très utile. Les phalanges se tournent quelque peu l'une vers l'autre. Le médius et l'annulaire ne sont habituellement utiles que pour les mouvements de force ou d'ensemble de toute la main; leur ankylose est très gênante. Aussi, s'il est nécessaire de les sacrifier, il faut les amputer en enlevant la tête des métacarpiens correspondants et rejeter la cicatrice à la face dorsale. Dans les écrasements de l'éminence thénar, on pratiquera l'opération de Huguier (1).

Fig. 260. — Écrasement de l'index, du médius et de l'annulaire.

Assurément, il y a des limites à la conservation après les traumatismes de la main, et après la guérison spontanée on voit se produire des rétractions cicatricielles ou tendineuses qui entravent les mouvements de un ou plusieurs doigts. Toutefois, il y a lieu de se demander si pendant le traitement on a toujours tout fait, soit pour maintenir les doigts en bonne position, soit pour les mobiliser à temps, soit pour éviter ces rétractions cicatricielles.

D. — ÉCRASEMENTS DES ORTEILS.

Chez l'homme, les orteils ne servant pas ou ne servant plus à la préhension ni à la marche, le traitement de leurs plaies est plus radical d'autant plus que, l'infection étant fréquente, on préfère régulariser de suite, c'est-à-dire amputer. On se rappelle que le gros orteil sert dans la marche; mais il ne faut pas qu'il y ait ankylose métacarpophalangienne, sans quoi il est gênant.

E. — PETITS ÉCRASEMENTS DU PIED.

Ils sont limités à la moitié antérieure du pied et nous avons voulu comprendre sous cette dénomination ceux qui ne dépassent pas l'articulation de Lisfranc.

Il faudra immédiatement voir si les deux points d'appui antérieurs

(1) *Opération de Huguier.* — Elle consiste à former un moignon aux dépens de l'éminence thénar en entaillant le premier pli digito-palmaire. La section du muscle court adducteur du pouce et celle du premier interosseux dorsal libèrent le premier espace intermétacarpien. Les deux premiers métacarpiens étant isolés, on suture la peau séparément et du côté du premier et du côté du deuxième métacarpien. (Du remplacement du pouce par un métacarpien par agrandissement du premier espace interosseux, in *Arch. gén. de méd.*, 1874, p. 78.)

du pied sont conservés ou conservables; ce sont l'extrémité antérieure du premier et du cinquième métatarsien (1).

F. — LES GRANDS ÉCRASEMENTS DES MEMBRES.

Ce sont des attritions des parties molles et des os telles que la vitalité du membre ou du segment de membre est en danger, de même que la vie du blessé. — Cette définition élimine les plaies articulaires par arme à feu et les fractures compliquées, déjà étudiées.

Il faut bien distinguer : 1° les écrasements périphériques, c'est-à-dire ceux qui commencent à la main par exemple et empiètent plus ou moins sur la hauteur du membre; 2° les non périphériques, c'est-à-dire ceux dans lesquels la périphérie, c'est-à-dire l'extrémité du membre, est saine; mais il y a écrasement d'une portion plus ou moins étendue du membre au-dessus de cette partie saine.

Les grands écrasements peuvent être multiples et occuper plusieurs membres, comme cela s'observe souvent pour les deux membres

(1) A. **Corps étrangers de la main et du pied.** — a. *Corps étrangers sous-unguéaux des doigts et des orteils.* — Ce sont le plus souvent des fragments de bois, des arêtes, etc., qui pénètrent entre l'extrémité antérieure de l'ongle et la pulpe du doigt. Le moindre choc devient très douloureux; tantôt un petit abcès se forme, qui en se vidant entraîne le corps étranger; tantôt la douleur est telle qu'il faut intervenir de suite, et on devra extraire le corps étranger soit par l'ouverture d'entrée, soit en amincissant avec le bistouri l'ongle jusqu'au corps du délit.

b. *Corps étrangers de la paume de la main et de la région plantaire.* — Ils sont fréquents surtout chez les ouvriers et ouvrières qui se servent d'instruments piquants, les couturiers et couturières par exemple. On connaît la grande tendance à la migration des aiguilles; cette migration est fabuleuse dans quelques cas comme celui-ci : une épingle entrée dans la paume de la main sort plus tard au niveau du pli du coude. Les corps arrondis sont moins voyageurs; ils peuvent rester longtemps pour ainsi dire enkystés. J'ai observé un étudiant en médecine qui depuis dix ans avait une balle de revolver de petit calibre au milieu de la paume de la main. Chez un autre malade, un fragment de verre non radiographiable resta un an dans la paume de la main. On cite souvent le cas d'un fragment de verre resté dans une plaie de la paume de la main et qui seize ans après provoqua un abcès et fut ainsi éliminé.

A la région plantaire, les corps étrangers donnent lieu aux mêmes accidents.

La radiographie a donné un regain d'actualité au traitement de ces corps étrangers. Jusque dans ces derniers temps, on pratiquait une légère tentative d'extraction du corps étranger, et si on ne trouvait pas rapidement l'aiguille cherchée on attendait qu'elle donnât lieu à une douleur bien localisée. Avec la radiographie, on pensa aller directement et facilement sur le corps étranger. Mais dans quelques cas celui-ci était placé de l'autre côté du squelette et la recherche fut vaine. En somme, si le corps étranger donne lieu à des accidents, il faut l'extraire après radiographie suivant deux plans, ce qui permet de dire où il se trouve suivant le plan transversal et le plan antéro-postérieur de la main.

B. **Constriction ou étranglement des doigts.** — Elle est produite par des liens circulaires ou par des anneaux. Cette constriction prolongée peut aboutir à la gangrène. L'élément constricteur disparaît au milieu des tissus, le reste du doigt étant très gonflé. Il faut couper évidemment le plus tôt possible le fil ou anneau. S'il s'agit d'un anneau, on peut essayer de passer un fil et avec l'anse on a une prise pour faire sortir l'anneau. Il vaut mieux entourer le doigt avec une bande de caoutchouc, ce qui diminue le gonflement et permet soit de retirer l'anneau, soit de le sectionner avec une lime ou une pince coupante.

inférieurs qui sont souvent simultanément broyés par une voiture ou un wagon.

Lésions anatomiques. — Dans les grands écrasements des membres, tous les tissus sont pour ainsi dire laminés. Quels sont ceux qui résistent le moins? Ce sont probablement les plus durs, c'est-à-dire les os; ils sont broyés facilement, tandis que les vaisseaux, les nerfs entourés plus facilement, fuient un peu le traumatisme. Mais il y aurait matière à des recherches cadavériques sur ce point, en injectant les vaisseaux des membres.

Dans les écrasements légers, on peut noter une obstruction artérielle; Chavanis (1) a colligé un grand nombre de ces cas. L'athérome des artères joue le rôle de cause prédisposante. Cette oblitération partielle ou totale conduit souvent à la gangrène, parfois à l'anévrysme.

Pour Garnaud (2), l'athérome a peu d'importance; ce qui en a bien plus, c'est la puissance du choc et le sens de la pression; et les lésions observées sont, par ordre de fréquence: rupture totale de l'artère, rupture des tuniques moyenne et interne, rupture totale de l'artère et de la veine, rupture de la tunique interne seule, fissure de l'endothélium.

Une artère et sa veine satellite peuvent être soit simplement contusionnées, soit écrasées, broyées sans qu'il y ait une lésion apparente des téguments, sans qu'il y ait écartement des extrémités des vaisseaux, sans qu'il y ait anévrysme diffus primitif. La gangrène consécutive du membre est fréquente, pour ne pas dire la règle (Decaye)(3). Tantôt l'écrasement broie les tuniques artérielles directement, les recroqueville dans l'intérieur de la celluleuse : il en résulte un bouchon qui interrompt totalement la circulation ; tantôt l'écrasement les allonge, comme dans les cas de plaie par arrachement. Le caillot a une grande tendance à envahir les collatérales. Les hématomes parfois énormes compriment les veines et empêchent toute circulation. Quant aux veines, l'écrasement tantôt les rompt complètement, tantôt il y a simple phlébite adhésive, tantôt la veine et l'artère s'accolent et ne forment plus qu'un cordon fibreux.

Tantôt les muscles sont aplatis ou broyés; tantôt ils sont sectionnés nettement et ils se recroquevillent vers leurs insertions. Tantôt une seule insertion est pour ainsi dire détachée et tout le muscle est recroquevillé en boule vers l'autre extrémité tendineuse.

Symptômes. — Il faudra bien examiner l'état des grosses artères

(1) Chavanis, De l'obstruction artérielle consécutive aux traumatismes, thèse de Lyon, 1878.

(2) Garnaud, Déchirures sous-cutanées directes et traumatiques des vaisseaux fémoraux et poplités sans autre lésion, thèse de Lyon, 1900.

(3) Decaye, Des plaies artérielles par écrasement sans lésions des téguments, thèse de Paris, 1879. — Lejars, Rupture sous-cutanée des artères (*Revue de chirurgie*, 1898).

en recherchant le pouls ; chez les athéromateux, elles peuvent avoir été rompues par le traumatisme sans que la peau à la surface soit lésée apparemment.

Il y a souvent une sorte de *stupeur des tissus*; ce qui le prouve, c'est que l'anesthésie observée et qui fait craindre la gangrène ne persiste pas toujours et la peau à ce même endroit redevient sensible.

Les *écrasements articulaires* nécessitent quelques considérations spéciales. En palpant la région, on croit remuer un sac plein de noix. Le malade est souvent en état de choc avec hypothermie et stupeur.

On note parfois soit de l'anurie, soit de la diminution dans la quantité des urines. Celles-ci seraient peut-être intéressantes à être examinées au point de vue de leur composition. Puis, les jours suivants, à cette oligurie succède de la polyurie. Nous avons observé ce fait dans plusieurs circonstances chez des grands écrasés.

En somme, le pronostic est aggravé par l'hémorragie, par le choc et aussi par la chloroformisation que nécessite souvent la régularisation de la plaie. Lagrange et Arnozan (1) ont insisté sur les dangers possibles d'une chloroformisation prolongée chez ces malades en état de choc; chez eux, les limites de la toxicité du chloroforme dépassent celle qu'on leur attribue. Ce serait le cas d'employer la rachicocaïnisation de Bier, qui nous a donné de bons résultats.

Au genou, les vaisseaux poplités sont souvent écrasés soit par les fragments osseux, soit sans lésions osseuses concomitantes. Il en résulte une oblitération artérielle et souvent la gangrène consécutive si la circulation collatérale ne se rétablit pas. L'artériosclérose favorise cet écrasement de l'artère et son oblitération. X. Delore (2) a colligé quelques-uns de ces faits importants à connaître, car ils doivent rendre le pronostic très réservé après ce genre d'écrasement. Dans ces cas, il faut se rappeler que les grands hématomes compriment les veines et empêchent toute circulation. On ne sent plus le pouls de la tibiale et de la pédieuse; le membre inférieur est refroidi, il est immobile et insensible en partie ou en totalité.

Le **traitement** des grands écrasements des membres a beaucoup varié et il a subi les fluctuations de l'art chirurgical. Avant Ambroise Paré, c'est-à-dire avant l'application de la ligature des artères au cours d'une opération (car cette ligature se pratiquait depuis longtemps dans les cas de simple plaie artérielle accidentelle), on n'amputait pas un membre écrasé. On l'enveloppait des mêmes substances qui servaient à l'embaumement des corps et on laissait l'amputation spontanée se faire par les seules forces « de la nature ». Avec Ambroise Paré et ses successeurs, l'amputation chirurgicale immédiate fut souvent appliquée, afin de transformer en une plaie simple et régulière une

(1) Lagrange et Arnozan, *Soc. d'anat. et de phys. de Bordeaux*, 25 janvier 1897.
(2) X. Delore, Écrasement sous-cutané de l'artère et de la veine poplitée sans lésions des os et des tissus voisins (*Province médicale*, 1896, p. 361).

plaie contuse souvent remplie d'esquilles se compliquant rapidement d'infection et partant devenant mortelle. Cependant, au commencement de ce siècle, quelques chirurgiens, Dupuytren, Bérard, etc., se demandaient si la temporisation jointe à des pansements bien dirigés ne vaudrait pas mieux qu'une amputation immédiate.

Ici encore, c'est l'antisepsie qui a tranché la question. Sous le couvert « d'une désinfection et d'une antisepsie rigoureuses », l'on peut essayer de conserver un membre quand ses vaisseaux et ses nerfs principaux, ses articulations les plus importantes ne sont pas lésés au point de rendre le membre absolument impotent.

Il est évident que cette conservation peut parfois laisser des membres assez difformes, et partant inutiles ou gênants. Au pied, il se crée souvent des pieds bots traumatiques. — Les cals sont difformes, douloureux, etc. Chose curieuse, on voit parfois des malades qui viennent demander une amputation qu'ils avaient refusée et même reprocher au chirurgien de leur avoir conservé leur membre !

Des opérations complémentaires encore conservatrices pourront remédier à quelques-unes de ces difformités consécutives, et une bonne prothèse finira peut-être par satisfaire le malade.

Au point de vue de l'intervention immédiate, le point délicat est le suivant : si ce malade est en état de choc, vaut-il mieux faire une amputation immédiate pour avoir une plaie simple, régulière, non infectée ou peu infectée, et qui sera suivie très probablement de guérison ; ou bien vaut-il mieux, ayant en vue la conservation du membre, essayer avec le permanganate et l'eau oxygénée une désinfection qui sera difficilement complète, car celle-ci peut être néanmoins suivie de septicémie, de gangrène, tétanos, et dès lors la vie même du malade sera en danger?

Sans faire intervenir la question du tempérament chirurgical des chirurgiens consultés, les conditions matérielles de l'opération, la facilité avec laquelle le malade pourra être suivi, son âge, sa profession, ce sont là autant de considérations qui, quoique secondaires, ont en bloc une grande importance, si bien que dans certains cas deux chirurgiens consultés n'auraient peut-être pas le même avis, l'un conseillant la conservation et l'autre l'amputation.

Évidemment, si on trouvait le sérum préventif de toutes les infections probables des plaies, septicémie, gangrène, tétanos, etc., la conservation deviendrait très fréquente, dans les cas de grands écrasements des membres.

Quand il s'agit d'un *écrasement non périphérique*, c'est-à-dire quand l'extrémité terminale des membres est saine, les tentatives de conservation sont encore plus indiquées. C'est ainsi que dans un cas d'écrasement du fémur à sa partie moyenne avec esquilles multiples sortant par la plaie, j'ai pu enlever celles-ci, faire une suture métallique qui dut être enlevée plus tard, mais enfin le malade finit par

guérir ayant conservé son membre, alors qu'un autre chirurgien des hôpitaux avait conseillé l'amputation de la cuisse.

Dans ces écrasements non périphériques, il y a souvent des fragments osseux multiples, et la grande pierre d'achoppement c'est le sphacèle étendu des tissus, assez fréquent, d'où des plaies larges irrégulières. C'est ultérieurement la pseudarthrose, malgré la suture métallique. Il faut souvent faire des greffes cutanées ; des greffes osseuses ont aussi été conseillées ; il y a des déformations consécutives qui gênent le bon fonctionnement du membre (1).

Il est certain que la conservation poussée à outrance donne parfois des résultats inespérés (2) ; mais le plus souvent au prix non pas seulement de l'ankylose, et cet essai de conservation aboutit parfois à des infections finalement mortelles !

Quand il y a *écrasement vasculaire* artériel et veineux, il faut attendre que la circulation collatérale rétablisse le cours du sang. Si cette circulation collatérale ne se produit pas, la gangrène avec tous ses signes apparaît et il faut alors amputer avant qu'elle évolue. Il est à noter que la gangrène est précédée souvent d'une courte période pendant laquelle on note une simple infiltration séreuse de tous les tissus du membre. Nous venons d'en observer un cas. S'il se produit un anévrysme diffus, une ligature précoce des deux bouts avec évacuation du sang pourrait peut-être éviter la gangrène si la circulation se rétablit. L'expectation est indiquée dans le cas de simple contusion des tuniques internes des vaisseaux, car il existe des cas de guérison en dehors de toute intervention et l'anévrysme diffus consécutif n'est pas toujours fatal.

Dans les *écrasements de l'avant-bras*, quand la conservation a pu être faite, une ankylose radio-cubitale est assez fréquente ; la pronation et la supination sont abolies et le coude reste souvent très raide.

Au coude, les écrasements articulaires traités par la conservation aboutissent pour le mieux à une ankylose en bonne position ; parfois le nerf cubital est enclavé dans le cal fibreux ou osseux.

Au bras, le nerf radial est souvent dilacéré par les esquilles ou enclavé dans le cal.

Dans les grands *écrasements de l'épaule*, si l'omoplate est intéressée dans l'écrasement, on aura recours à l'amputation interscapulo-thoracique suivant la méthode opératoire décrite par le professeur Berger (3).

(1) Voy. Reclus, Traitement des grands écrasements des membres (*Revue de chirurgie*, janvier 1896). — Lejars, Des limites de la conservation dans les grands écrasements des membres (*Bull. médical*, 1897, n° 97).

(2) Voy. cas curieux de Starke, Un écrasement complet du coude (*Berlin. klin. Wochenschr.*, 24 janvier 1881).

(3) Rappelons les trois temps du manuel opératoire préconisé par M. Berger : ligature des vaisseaux scapulaires supérieurs de l'artère et de la veine sous-clavière après section de la partie moyenne de la clavicule ; constitution d'un lambeau pectoro-axillaire et d'un lambeau cervico-scapulaire. Les observations de cette désarticulation interscapulo-thoracique sont actuellement très nombreuses. Voy.

Les *écrasements du cou-de-pied* sont fréquents dans les accidents de chemins de fer, le sujet ayant glissé sur le marche-pied du wagon encore en marche. C'est le broiement que les chirurgiens du Bureau central observent très souvent. Les multiples opérations ostéoplastiques du tarse ou l'amputation de jambe, soit basse, soit au lieu d'élection, sont alors indiquées.

Dans le cas d'*écrasement de la partie supérieure de la jambe*, on pourra souvent pratiquer l'opération ostéoplastique de Gritti qui nous a donné deux bons résultats.

Les grands *écrasements de la cuisse* haut placés peuvent nécessiter la désarticulation de la hanche, à moins que la partie supérieure soit assez intacte pour permettre une amputation avec lambeaux pris en dedans ou en dehors (1).

Coronat (2), dans sa thèse (Paris, 1896), a réuni 12 cas de désarticulation coxo-fémorale pour écrasement, avec une mortalité par choc de 33 p. 100.

Nous pourrions ajouter un cas personnel opéré par le procédé de Verneuil et suivi de mort ; le blessé était déjà exsangue avant l'opération ; malgré des injections massives de sérum, la mort survint deux heures après l'intervention.

Dans des cas d'écrasements multiples, on sera parfois obligé d'amputer plusieurs membres, souvent les deux membres inférieurs.

A ce propos Delon (3) rapporte la statistique suivante : amputation des deux cuisses en une seule séance, 9 guéris, 2 morts ; amputation des deux jambes en une seule séance, 42 guéris, 3 morts ; amputation d'une cuisse et d'une jambe, 5 guéris, 1 mort.

Des observations d'amputation de trois membres ont été rapportées. Enfin, « l'homme-tronc » à la suite d'amputation des membres supérieurs et inférieurs a existé (4). On peut dire que, grâce aux injections salées, on verra se multiplier les cas de guérison après amputation pour grands écrasements (5).

G. — ARRACHEMENT DES MEMBRES EN TOTALITÉ OU EN PARTIE.

Historique. — Une des premières observations publiées est celle de De Lamotte dans son *Traité des accouchements* ; puis paraît le

Cavanani, *Rivista Venezia*, 1896 ; Le Conte, *Ann. of Surgery*, 1899 (Russel Fowler, *Ann. of Surgery*, 1er janvier 1900).

(1) Voy. Lejars, et Discussion récente à la Société de chirurgie, déc. 1900.

(2) Pour faire cette désarticulation, rappelons que l'on pourra pratiquer soit le procédé opératoire de Ravaton Veitch, qui consiste à faire l'amputation de la cuisse au tiers supérieur suivie de la désarticulation au moyen d'une incision pratiquée sur la face externe de la cuisse et tombant perpendiculairement sur la surface de section de l'amputation. Le deuxième procédé opératoire est celui de Verneuil ; il consiste à lier les vaisseaux fémoraux d'abord, puis à tailler des lambeaux là où les dégâts traumatiques le permettent.

(3) Paul Delon, Amputations multiples des membres, thèse de Lyon, 1894.

(4) Malbot et Verneau, L'*anthropologie*, 1897, p. 185.

(5) Pl. Mauclaire, Des injections salées (*Bull. médical*, 1899).

remarquable mémoire de Morand qui rappelle l'observation du meunier Samuel Wood. De nombreux cas sont ensuite rapportés à la Société de chirurgie de Paris, et les présentateurs discutent le processus pathogénique. Enfin, dans ces derniers vingt ans, les progrès de l'industrie ont multiplié les machines à traction et autres, et partant les accidents. Guermonprez a fait sur cette variété de plaie des membres de nombreuses publications intéressantes (1).

Au point de vue de la fréquence, il est évident que ce sont les doigts qui sont le plus souvent arrachés, puis les orteils, puis la main ou le pied, et enfin l'avant-bras ou la jambe. Quant à l'arrachement du bras, du bras et de l'omoplate, de la cuisse, de la cuisse avec l'os iliaque avec mise à nu de la vessie et du rectum (cas de Lunn), ils sont rares, les derniers surtout.

Au cours des réductions de luxation, les cas d'arrachement sont bien connus; ce sont celui de Flaubert (arrachement du bras), celui d'Alphonse Guérin (arrachement de l'avant-bras), ceux de Delpech, de Rothewell, etc.

Enfin, il existe des arrachements par morsure; ici la contusion des bords de la plaie et l'infection compliquent le traumatisme.

Accessoirement, dans les plaies par arrachement il faut faire rentrer certains arrachements à distance des parties molles. Ainsi, en tirant sur le bras pour réduire une luxation de l'épaule, on a parfois produit l'arrachement de la plupart des parties molles qui unissent le bras à l'omoplate (cas de Smith) (2).

Mais pourquoi l'arrachement se fait-il tantôt sur une articulation périphérique, tantôt à la racine du membre? Nous allons le voir (p. 979).

Il y aurait lieu de se demander si la résistance des tissus est la même chez tous les individus, à force traumatisante égale. Je ne le crois pas. Chez les enfants les arrachements doivent être plus faciles que chez l'adulte, et pour les mêmes raisons ils doivent être plus faciles chez la femme que chez l'homme.

Anatomie pathologique. — La *peau* est souvent nettement sectionnée, soit circulairement autour du doigt ou du membre, soit obliquement; là où la peau n'est pas très fixée à l'aponévrose superficielle, elle s'arrache facilement.

Il est des cas curieux dans lesquels un très petit segment de membre est arraché, une phalange du pouce par exemple, et toute la peau de l'éminence thénar a suivi (cas de Derrecagaix). Le cas que nous avons rapporté à la Société de chirurgie est bien plus curieux : les orteils avaient été pris dans un laminoir, ils furent arrachés et

(1) Guermonprez, Arrachements dans les établissements industriels, 1884. — Pratique des établissements industriels, 1885, et thèse de son élève Parisot (Paris, 1898).
(2) Smith, *The Lancet*, 6 juillet 1878.

avec eux toute la peau de la face plantaire, de la face dorsale et de tout le cou-de-pied passa dans le laminoir avec la chaussure et la chaussette. On voyait en dedans et en dehors de cette « chaussette cutanée » deux fentes longitudinales d'éclatement (fig. 261).

Les *arrachements musculaires* sont plus rares. Il y a souvent quelques fibres musculaires arrachées avec le tendon. En ce qui concerne l'arrachement musculaire proprement dit, Morand pensait que les extenseurs étaient plus facilement déchirés que les fléchisseurs, parce qu'ils sont plus grêles et partant traverseraient plus facilement les coulisses tendineuses du poignet.

Le muscle se rompt parce qu'il est surpris en état de relâchement; mais quand il est contracté il a plus de cohésion, plus de résistance que son tendon et c'est celui-ci qui se rompt (Polaillon, Guermonprez) (1).

Les *arrachements des tendons* sont des plus curieux. L'arrachement d'un seul tendon est de beaucoup le plus fréquent. A la main, le fléchisseur profond est le plus souvent en cause, soit seul, soit avec un extenseur; le fléchisseur superficiel est plus rarement arraché; en effet, le profond s'insère très solidement à la phalangette, et comme la traction se produit le plus souvent sur la dernière phalange, le superficiel s'insérant au-dessus ne peut être arraché. Si l'arrachement se produit au-dessus de l'insertion du fléchisseur superficiel, celui-ci est très rarement arraché à distance; il se rompt au niveau de sa bifurcation, c'est le point faible de ce tendon (Gosselin). Quant au tendon extenseur, ses insertions inférieures étant peu résistantes, il se rompt rarement à distance. Ces ruptures tendineuses siègent assez rarement sur le corps même du

Fig. 261. — Arrachement de toute la peau du pied et du cou-de-pied (Obs. pers.)

(1) Guermonprez, *Arch. gén. de médecine*, 1884, p. 643.

tendon; elles répondent souvent au point d'insertion des fibres musculaires.

Les fibres tendineuses s'allongent avant de se rompre (Gosselin) (1); souvent quelques fibres superficielles rompues isolément se retroussent en doigt de gant.

L'arrachement tendineux remonte quelquefois très haut; dans un cas de Cornaz (2), le pouce était arraché avec tous ses tendons jusqu'au coude.

Dans ces cas d'arrachement, la gaine celluleuse des artères se rompt, l'artère s'allonge, la tunique interne se rompt d'abord, puis la moyenne, et toutes deux se recroquevillent dans la lumière du vaisseau. — La tunique externe résiste et s'allonge, et l'artère s'effile comme un tube de verre étiré à la lampe.

Le bout central de l'artère remonte dans les parties molles; il en résulte une hémostase imparfaite, mais suffisante le plus souvent.

Quant aux *veines*, d'après Wertheim, elles résisteraient à l'allongement beaucoup plus que les artères. — L'allongement de la tunique celluleuse est bien moins marqué que celui des artères. Le rebroussement en dedans des tuniques interne et moyenne manque très souvent (Nicaise); le sang se coagule vite et l'hémostase est suffisante, mais pas toujours, car John Lidell, dans l'*Encyclopédie de chirurgie*, rapporte cinq cas d'arrachement de la veine axillaire au cours de la réduction de vieilles luxations de l'épaule, dans lesquels il se produisit des anévrysmes diffus (3).

La déchirure des *ligaments articulaires* et les *fractures des os* résultent souvent de ce fait que la torsion complique souvent la traction dans les grands traumatismes industriels. La vitesse énorme des machines rotatives fait que le membre surpris se détache souvent au niveau d'une articulation.

Cependant, dans les arrachements des doigts, des orteils, les phalanges sont souvent fracturées. Il en était ainsi dans notre observation personnelle figurée page 977.

Les malléoles sont souvent arrachées avec le pied, l'épitrochlée et l'épicondyle avec l'avant-bras. Dans le cas célèbre du meunier S. Wood, l'omoplate était fracturée transversalement.

Les fractures des grandes diaphyses s'observent quand non seulement il y a torsion, traction, mais encore enroulement de segment de membre autour d'un volant; l'os ne pouvant se plier, se casse au niveau du point de flexion, c'est-à-dire souvent à l'union de la diaphyse avec l'épiphyse, celle-ci étant retenue par les ligaments et insertions tendineuses.

Les *nerfs* sont des organes qui résistent assez fortement à l'arra-

(1) Gosselin, *Acad. de médecine*, 1874.
(2) Cornaz, *Revue méd. de la Suisse romande*, 1889.
(3) John Lidell, *Encyclopédie intern. de chir.*, Paris, t. III.

chement. Les expériences du professeur Tillaux ont montré que le sciatique résiste jusqu'à 55 kilos, le médian et le cubital jusqu'à 20 kilos; ces nerfs s'allongent de 15 à 20 centimètres avant de se rompre.

Le névrilème s'allonge en fuseau bien au delà de la rupture des tubes nerveux ; ceux-ci, moins extensibles, se rompent plus tôt, mais tous au même niveau. Cela rappelle ce qui s'observe pour les vaisseaux.

Le point d'élection de la rupture des nerfs ne coïncide pas toujours avec celui de la rupture des vaisseaux.

Guermonprez et Soulé ont rapporté des observations d'arrachement de l'avant-bras ou du bras dans lesquels le segment de membre n'était plus retenu au reste du corps que par des troncs nerveux. Ceux-ci avaient donc offert une très grande résistance. Il en fut de même dans le cas d'Evans Jones : le bras et l'omoplate arrachés n'étaient plus retenus que par deux nerfs du plexus brachial. Gerdy, dans ses expériences cadavériques de réduction des luxations de l'épaule, avait noté aussi cette grande résistance des nerfs.

Enfin, le tiraillement sur le nerf peut agir à distance et donner lieu à des lésions des racines médullaires, et peut-être aussi de la moelle elle-même (cas de Flaubert).

Étiologie et mécanisme. — Les *arrachements des doigts et des orteils* se font dans des conditions bien diverses (1). Le doigt ou l'orteil sont entraînés dans un engrenage ou par une courroie ; ou bien le doigt est pris, tordu et arraché entre les mâchoires d'un animal, entre des plaques de fer qui se rapprochent, entre deux cylindres tournant en sens inverse. Pour attacher leur cheval à un anneau, les cavaliers engagent une anse de bridon dans l'anneau ; mais au moment où ils prennent cette anse sur l'index gauche, le cheval recule en levant brusquement la tête, « il tire au renard » ; le doigt est alors arraché par une traction perpendiculaire à son axe. Le doigt étant très solidement fixé par une force traumatisante quelconque, l'arrachement peut se faire par traction violente effectuée par le blessé lui-même.

Dans ces mêmes circonstances, la décortication cutanée des doigts s'observe quelquefois, la peau du doigt est enlevée comme en doigt de gant.

Dans le cas de Thomas (2), le sujet resta suspendu par sa bague au sommet d'un fer de lance surplombant une grille de porte cochère ; la peau se sépara en avant et en arrière exactement à la racine du doigt. Par le fait du poids du corps, le doigt s'échappa de sa gaine cutanée. (Une greffe immédiate fut tentée sans résultat, le doigt de

(1) Voy. Morand, *Mém. de l'Acad. de chirurgie*, t. II. — Debrou, *Bull. de la Soc. de chirurgie*, 1851-1852, p. 596. — Crane, thèse de Paris, 1874. — Lallement, thèse de Paris, 1880. — Polaillon, article Doigt du *Dict. encyclop. des sc. médicales*, 42 cas.

(2) Thomas, *Bull. de la Soc. de chirurgie*, t. XII, p. 354.

peau ayant été conservé dans de l'eau phéniquée.) — Le pouce est de tous les doigts celui qui est le plus souvent arraché ; puis vient l'index et l'annulaire, et enfin l'auriculaire. Quant au médius, on n'en connaît pas d'observations.

En tirant dans l'axe du pouce, il faut une force de 150 kilos au moins pour arracher ce doigt, plutôt au niveau d'une phalange qu'au niveau d'une articulation. — S'il y a traction latérale ou torsion, la force nécessaire est beaucoup moindre (Farabeuf) (1) et la séparation se fait au niveau des articulations. Si l'os est au préalable fracturé, la traction nécessaire est encore moindre. Pour le pouce, le nombre des disjonctions articulaires qui portent soit sur l'articulation de la phalangette (5 fois), soit sur l'articulation métacarpo-phalangienne (4 fois) et sur l'articulation trapézo-métacarpienne (1 fois), semble égaler le nombre des fractures, lesquelles affectent surtout la première phalange (8 fois) et exceptionnellement le métacarpien (1 fois) (Polaillon). Mais pour les autres doigts, la proportion des « exarticulations » est beaucoup plus forte que celle des fractures.

Pour l'*arrachement des autres segments de membres*, il faut une force assez intense. Tantôt il y a traction directe soit pour jouer, soit pour réduire une luxation.

Tantôt il y a arrachement, l'extrémité du membre étant entraînée violemment, mais le reste du corps est retenu pour une cause quelconque ; tantôt c'est le blessé qui retire avec violence la partie du membre engagée ; tantôt c'est le corps qui, par son propre poids, soit en tombant directement, soit en tournant violemment, et ce par une sorte de force centrifuge, fait que le segment de membre se trouve arraché. Signalons encore les cas d'arrachements dans lesquels les jambes passent entre les rayons d'une roue de voiture marchant assez vite. C'est ce qui survient parfois chez des enfants qui montent derrière les voitures et dont le pied mal placé sur l'essieu glisse vers les rayons de la roue.

Dans tous ces cas, la force traumatisante agit toujours à distance du point de séparation. De plus, le sujet doit être en position fixe jusqu'à un certain point, car l'on sait que Damien ne put pas être écartelé par quatre percherons vigoureux tirant chacun sur un membre. Il fallut pratiquer la section des chairs à la racine des membres.

L'arrachement des membres à leur racine présente au point de vue du mécanisme des considérations particulières. La traction doit être brusque et probablement accompagnée d'un certain degré de torsion.

Quoi qu'il en soit, le premier effet de la traction c'est l'allongement des ligaments ou la rupture des os en leur point faible (le col chirur-

(1) Farabeuf, *Bull. de la Soc. de chirurgie*, 1876, p. 28.

gical pour l'humérus); puis ce sont les aponévroses, les muscles, les tendons, les nerfs, les vaisseaux, et enfin la peau qui se rompent. Mais on voit que tous les tissus n'ont pas le même indice d'élasticité et d'allongement, soit à l'état normal, soit à l'état pathologique; il faut, en outre, tenir compte de l'âge du sujet et des variétés individuelles. Il faut tenir compte aussi de l'état de contraction musculaire au moment même de l'action de la violence traumatique.

Symptômes. — Il ne faudrait pas croire que les grands arrachements soient toujours suivis de collapsus. Le meunier S. Wood put marcher et gravir une échelle après avoir perdu son bras et son omoplate. L'enfant de Benomont ne se préoccupait que d'une chose : c'était d'avoir perdu sa jambe et d'être pour cela grondé par ses parents. Cette absence de collapsus est assez fréquente, mais celui-ci existe quelquefois, surtout dans les grands arrachements. La douleur n'est pas très marquée en général. Aussitôt après l'accident, il y a assurément une sorte de choc nerveux d'où résulte une analgésie passagère. L'hémorragie, dit-on, n'est pas très grande; le mode de rupture des artères et la présence des valvules dans les veines des membres expliquent l'hémostase immédiate et spontanée. Et cependant, chez plusieurs malades que nous avons observés, arrachement du pied, arrachement de l'avant-bras, l'écoulement de sang avait été assez abondant et l'hémostase tout juste suffisante.

L'aspect de la plaie est des plus variables : la peau est arrachée soit sous forme de lanières, soit circulairement; les muscles sont le plus souvent sectionnés irrégulièrement; les gaines synoviales sont ouvertes, souvent déshabitées par les tendons; les os sont fracturés, des tubérosités osseuses sont arrachées et ont suivi les muscles, des nerfs distendus pendent au bout du moignon ou réunissent encore le segment de membre au reste du corps.

Dans les *arrachements de la main* (1), la séparation au niveau de la peau est assez souvent circulaire; quelquefois il existe un lambeau d'origine palmaire, les tendons sont habituellement arrachés à leurs attaches musculaires, les nerfs, surtout le médian, sont divisés très haut, les vaisseaux plus près du poignet. Ces os sont séparés soit dans l'articulation radio-carpienne, soit dans la médio-carpienne.

Dans l'*arrachement total du pied* (cas type de Debrou) (2), tous les muscles sont arrachés près de leur insertion supérieure. Le tendon d'Achille cependant avait arraché un fragment du calcanéum et était remonté.

Les observations publiées d'*arrachement du bras* ne sont pas très nombreuses. Nous en connaissons quinze; ce sont celles de Samuel Wood, de Lamotte (1721), Jones (1870), Thayer, Hendry (1875), Parise,

(1) Voy. les neuf observations colligées par Delorme, *Gaz. des hôpitaux*, 1895, p. 624.

(2) Voy. observations et expériences de Debrou, *Gaz. des hôpitaux*, 1875, p. 442.

Guermonprez (1884), L. Championnière (1884), Loumeau (1886), Boyé (1887), Maurice Jeannel (1888), Bourguignon (1888), Chaintre (1889), Perrin (1889), Pochon (1895). Beaucoup de ces cas ont guéri, c'est pourquoi on les a publiés. Dans les cas de Parise rapportés dans la thèse de Trevelot, il s'agissait de broiement plutôt que d'arrachement.

La séparation osseuse se fait tantôt au niveau du col chirurgical, tantôt au niveau de l'interligne scapulo-humérale.

Dans les *arrachements de la totalité du membre supérieur*, bras et omoplate, tantôt l'omoplate suit le bras arraché, tantôt elle reste encore adhérente; la solution de continuité se fait dans l'articulation de l'épaule, mais l'omoplate n'adhère plus que par quelques fibres musculaires (cas de Hendry).

Diagnostic. — Au point de vue de la médecine légale, le chirurgien peut être embarrassé quand il s'agit d'arrachement de doigts ou d'orteils. Les plaies par ratissage sont multiples et régulières. Les plaies par scies à vapeur donnent lieu à une surface de section très régulière. Les plaies par écrasement présentent tous les caractères des plaies contuses : tous les tissus sont aplatis, déchiquetés, déformés; les os sont fracturés avec des esquilles nombreuses, etc.

Pronostic. — Dans les arrachements du membre supérieur, au point de vue du pronostic il faut distinguer l'arrachement simple et l'arrachement par morsure. Celui-ci est beaucoup plus grave, car il est assez fréquent de voir survenir la gangrène; celle-ci est provoquée probablement par la salive de l'animal. De plus, le pronostic dépend aussi des hémorragies primitives ou secondaires.

En somme, le pronostic est variable ; les arrachements de doigts, d'orteils, sont relativement bénins. Mais s'il s'agit de la main, de l'avant-bras, du bras, etc., tout dépend et du collapsus possible, de l'hémorragie et du traitement. Si celui-ci peut être rapide, si la plaie peut être rapidement mise à l'abri de l'infection, le pronostic peut rester relativement bénin.

Traitement. — D'une manière générale, c'est le traitement de toutes les plaies; il faut tout d'abord éviter l'infection du moignon. Ce qui est important, c'est la régularisation de la plaie. On tiendra compte des téguments et des parties molles; cela permet de faire soit une amputation, soit une désarticulation.

Dans les arrachements par morsure, on évitera la réunion complète de la plaie.

L'arrachement d'une phalange d'un doigt ou d'un orteil avec ou sans les tendons adhérents peut être traité par un rapprochement pur et simple des bords de la plaie. Il semble possible de tenter la greffe d'une phalange pour que l'organe se greffe. Dans le cas de Millet, il y eut guérison sans ankylose; dans celui de Lallement, les mouvements du doigt furent limités et incomplets.

Dans le cas d'arrachement du poignet, on a fait l'amputation de l'avant-bras; l'arrachement de l'avant-bras sera traité par la désarticulation du coude ou l'amputation du bras, en utilisant la situation des chairs qui restent et en facilitant autant que possible l'application ultérieure d'un appareil prothétique. L'arrachement du bras au niveau du col chirurgical sera régularisé par une désarticulation de l'épaule, en prenant son lambeau où l'on pourra, et l'on rajeunira ainsi quelques vieux procédés de médecine opératoire (1).

L'amputation interscapulo-thoracique pourra être indiquée dans quelques cas, ou tout au moins on régularisera les chairs, en drainant dans les points déclives, car les plaies par arrachement suintent assez abondamment.

Au pied, on régularisera en se rappelant bien les trois points d'appui de la voûte plantaire nécessaires à la marche; sinon on pourrait s'exposer à des déviations en valgus ou en varus. Suivant la peau qui reste, on fera le Lisfranc, le Chopart, le Syme, le Pasquier-Lefort, le Marcellin Duval, etc.

A la jambe, à l'amputation au lieu d'élection qui fait marcher sur le genou, avec le moignon si disgracieux et si gênant plié en arrière en demi-flexion, nous préférons le Sabanajeff, soit le Gritti, que nous avons eu l'occasion de pratiquer plusieurs fois pour des broiements, il est vrai. Les bons résultats de cette dernière opération ont été mis en relief à la Société de chirurgie, tout récemment, par M. Lejars (2).

Enfin, dans un cas semblable à celui observé par Lunn (arrachement du membre inférieur et de l'os iliaque), il faudra se contenter de faire des ligatures hémostatiques, régulariser les lèvres de la plaie, drainer, bourrer à la gaze comme si on venait de faire l'amputation inter-ilio-abdominale.

II. — PLAIES INFECTÉES ET SUPPURATIONS.

La main, organe du tact et de la préhension, est la région du corps qui s'infecte le plus souvent. Les phlegmons et abcès des doigts et de la paume de la main sont très fréquents. Nous décrirons surtout : A. les *piqûres anatomiques des doigts et des mains* ; B. les *infections suppuratives des doigts et de la main et accessoirement celles du pied*. Quant aux suppurations des autres régions des membres, elles ne nécessitent pas une description particulière.

(1) Signalons les ostéoplasties expérimentales brachiooléocranienne et métocarpo-radio-cubitale de Samfirescu (*Rev. de chir.*, oct. 1897). Dans le même ordre d'idée nous avons, sur le cadavre, appliqué la tête humérale contre la cavité glénoïde abrasée.

(2) Signalons les opérations ostéoplastiques très ingénieuses de Bier, ramenant en avant l'extrémité inférieure du moignon sous forme d'un pied qui appuiera sur un pilon. Ce qui évite de faire marcher le malade sur le genou (Voir Cochen ès thèse de Paris, 1900, Amputations ostéoplastiques de la jambe, et Delbet, *Soc. de chir.*, 1898).

A. — PIQÛRES ANATOMIQUES DES DOIGTS ET DES MAINS.

Nous n'étudierons pas les plaies contractées au cours de pansements ou d'opérations chirurgicales, car ce sont des lymphangites simples ou compliquées (voy. t. IV); nous n'étudierons que les piqûres d'origine cadavérique.

Ces piqûres se font dans des conditions très diverses. Tantôt, au cours d'une autopsie, un fragment de côte ou d'un autre os éraille la peau des doigts ou de la main; tantôt, au cours de la dissection, ou de la médecine opératoire, c'est un couteau ou un scalpel ou une scie qui blessent la peau, pas toujours profondément; tantôt c'est une érigne, instrument des plus dangereux digne d'être banni des pavillons de dissection, qui pénètre dans les tissus; tantôt le sujet porte des envies, c'est-à-dire des petits arrachements épidermiques péri-unguéaux mettant bien à nu le derme et ses lymphatiques. C'est par ces diverses plaies que pénètre une infection qui peut être très grave et qui se présente sous deux formes. Tantôt c'est ou une infection locale chronique bien limitée, c'est le tubercule anatomique déjà décrit (tome I) ou une simple petite pustule, c'est la *pustule ou tourniole anatomique*, simplement prurigineuse; tantôt, au bout de quelques heures apparaît une vésicule, le malade éprouve une pesanteur, une constriction. La tuméfaction envahit tout le doigt, puis la main, et des traînées de lymphangite envahissent tout le membre et aboutissent à des ganglions augmentés de volume.

Dans cette *forme lymphangitique suppurative*, on voit un abcès se développer au niveau de la piqûre ou au niveau des ganglions. On arrive maintenant à considérer cette suppuration comme d'un bon augure: elle indique que la défense de l'organisme par la phagocytose a triomphé; des arthrites et synovites suppurées peuvent survenir également. On note souvent en même temps des douleurs articulaires à distance; ce sont des arthralgies septiques parfois accompagnées d'épanchements articulaires légers; c'est un pseudo-rhumatisme infectieux.

Dans la *forme phlegmoneuse diffuse*, l'infection se propage très vite; tous les tissus de la main, de l'avant-bras, du bras, sont œdématiés, tendus, infiltrés et œdémateux. Les accidents généraux sont très graves: ce sont des frissons répétés, de l'anxiété respiratoire, une élévation considérable de la température, etc. Ou des abcès multiples se forment et c'est la guérison très probable, ou c'est la mort par hypersepticémie.

La *forme septique d'emblée* est la plus grave. Il y a peu de réaction locale, mais les troubles généraux prédominent dès le début. Au bout de quelques heures, le malade a une céphalalgie intense avec frissons et vomissements bilieux. La fièvre est très

élevée, le pouls très accéléré, petit, irrégulier, la bouche sèche, le délire est intense. C'est la septicémie avec toute sa gravité comme pronostic et ses complications, pleurésie, endocardite ulcéreuse, arthrites, etc.

Localement la plaie a mauvais aspect; on voit des vésicules remplies de sérosité louche sanguinolente ; l'œdème gagne tout le membre et même le thorax et le malade peut être emporté dans les quarante-huit heures.

Il est étonnant que ces plaies ne soient pas plus fréquentes. Car très grand est le nombre des étudiants et des anatomistes qui, ayant des plaies aux doigts, les mettent en contact avec des cadavres susceptibles de les infecter. Tout dépend de la variété de plaie, superficielle ou profonde; les superficielles sont plus graves, car elles mettent à nu les lymphatiques du derme. L'état de résistance du sujet a aussi son importance; le surmenage joue un grand rôle comme déprimant. Enfin, l'âge du cadavre, la nature de la maladie dont il est mort.

La débilité, les fatigues, les travaux excessifs, les préoccupations morales, le surmenage jouent un grand rôle comme causes prédisposantes. Malgré les auto-observations de Paget, de Thompson, Grisolle, Smarth, Delpech, les opinions sont encore très partagées sur l'immunité acquise par un séjour habituel dans les amphithéâtres et par une succession répétée de blessures. Rochard croit que la réceptivité augmente avec le nombre des infections. Packart, Billroth, Chauvel considèrent l'accoutumance comme douteuse. D'après leur propre observation, Paget et S. Thompson sont du même avis. Pour la plupart des auteurs, la virulence du cadavre diminue avec sa putréfaction (Robin, Farabeuf). Certains cadavres sont tellement septiques que plusieurs auteurs ont cru qu'ils pouvaient infecter un sujet à travers la peau saine. Les matières septiques seraient absorbées par les glandes cutanées : l'absorption de la peau étant prouvée par l'absorption de certains médicaments, ce fait nous paraît possible. Avec les procédés d'injection actuels, les cadavres sont évidemment moins dangereux et les piqûres graves sont assurément très rares dans les pavillons de dissection.

Au point de vue pathogénique, il faut admettre que par la plaie de la peau entrent soit des microbes, soit leurs toxines, soit des produits cadavériques, c'est-à-dire des ptomaïnes; cette diversité dans les produits absorbés explique en partie la diversité des formes cliniques.

Dans les formes suppuratives, le *traitement* est bien simple : il faut faire des incisions précoces pour empêcher l'infection de gagner; il faut faire prendre des bains désinfectants plusieurs fois par jour; enfin les adénites suppurées seront incisées en temps utile.

Dans les formes infectieuses sans suppuration, on fait de bonne

heure des incisions désinfectantes multiples ; il faut améliorer l'état général par des toniques, par l'alcool de bonne qualité.

B. — SUPPURATIONS DE LA MAIN.

Nous étudierons successivement celles des doigts et celles de la main.

Phlegmons et abcès des doigts. — Ils sont superficiels ou profonds.

A. Phlegmons et abcès superficiels (1). (*Panaris superficiel*). — Le mot panaris est un terme très vague. Il désigne surtout les inflammations superficielles du doigt. Il est consécutif à une infection des parties molles superficielles par une piqûre, une coupure ou une petite écorchure, crevasse, envie, etc. ; plus fréquent chez l'homme que chez la femme, plus fréquent à droite qu'à gauche, plus fréquent chez l'enfant apprenti maladroit, que chez l'adulte ouvrier plus prudent et plus expérimenté. Sur 268 cas de panaris, celui-ci siégeait 85 fois au pouce, 81 fois à l'index, 58 fois au médius, 36 fois à l'annulaire, 8 fois à l'auriculaire (Velpeau). Les professionnels du panaris, ce sont les cuisinières, les cordonniers, les pêcheurs de morue qui plongent continuellement leurs mains dans le gosier des poissons pour décrocher l'hameçon chargé d'une amorce putréfiée. Ce dernier détail montre ce qu'il faut penser des épidémies de panaris dans les pêcheries de Terre-Neuve.

Parfois, on ne voit pas la porte d'entrée, d'où le nom de « mal d'aventure » donné par Garengeot. Mais parmi ces panaris spontanés, il faut classer les ostéomyélites phalangiennes évoluant du centre vers la périphérie de la phalange.

1° Le *panaris superficiel* (panaris sous-épidermique, panaris érysipélateux, tourniole, mal blanc, mal d'aventure, etc.) est une angioleucite réticulaire, diffuse, sous-épidermique. C'est le plus fréquent, et il présente plusieurs variétés.

a. Le *panaris érythémateux* est caractérisé par une démangeaison qui se transforme rapidement en une véritable douleur pulsatile. Le doigt est rouge, la peau est tuméfiée, les mouvements sont douloureux. La résolution spontanée en deux ou trois jours est fréquente.

b. Le *panaris phlycténoïde* est caractérisé par la formation d'une phlyctène épidermique qui contient de la sérosité louche ; elle entoure souvent tout le pourtour du doigt, d'où le nom de tourniole. Ou cette phlyctène se résorbe et disparaît facilement, ou elle altère la nutrition de l'ongle.

Cette tourniole est parfois multiple (2) ; elle est fréquente à

(1) Les dactylites tuberculeuses, syphilitiques, nerveuses (panaris de Morvan), ont été décrites tome II.

(2) Brindeau, La tourniole des nouveau-nés (*L'Obstétrique*, 1900, n° 1181).

l'index. Elle est le plus souvent due au staphylocoque; le sujet s'infecte lui-même en se touchant une plaie à distance; j'ai observé un cas où l'enfant, atteint d'otite suppurée, s'est contagionné en se mettant le doigt dans son oreille.

c. Le *panaris péri-unguéal* ou *sous-unguéal*, ou *rétro-unguéal*, commence en un point du pourtour de l'ongle; il embrasse l'ongle, il le décolle parfois; la suppuration est parfois longue, mais l'ongle se reforme le plus souvent, soit normalement, soit avec une déformation plus ou moins grande.

2° *Panaris sous-cutané.* — *a.* Le *panaris sous-cutané proprement dit* succède souvent au panaris superficiel. Le gonflement de la phalange est très marqué; la douleur est térébrante, chaque battement artériel l'augmente. La moindre pression l'exagère, de même que la position déclive de la main. Le gonflement du doigt est plus marqué à la face dorsale, car le tissu cellulaire y est plus lâche, se laisse facilement envahir par l'œdème. Si l'épiderme palmaire est épaissi, on peut méconnaître le siège initial de la suppuration et croire à une suppuration de la face dorsale du doigt. On note souvent de l'adénite épitrochléenne ou axillaire.

L'impotence fonctionnelle est complète et les troubles généraux sont représentés par de l'insomnie, de la fièvre, des frissons, de l'inappétence, etc.

Le panaris sous-cutané se termine le plus souvent par la suppuration; le pus soulève parfois l'épiderme sous forme d'ampoule; il y a alors un foyer sous-épidermique qui communique par une étroite ouverture avec le foyer sous-cutané. C'est l'abcès en bouton de chemise bien décrit par Velpeau et qu'il faudra toujours avoir présent à l'esprit au moment de l'incision.

Le pus, au lieu de se diriger vers la surface, peut évoluer vers la profondeur et infecter la gaine synoviale du tendon sous-jacent.

Quand le panaris sous-cutané se développe au niveau d'un durillon situé à la face palmaire d'une phalange, le doigt est peu gonflé au début, la douleur est très circonscrite en un point, l'œdème dorsal est très marqué, le pus gagne difficilement la surface de la peau.

b. Le *panaris anthracoïde.* — C'est l'anthrax du doigt caractérisé par l'inflammation, soit d'une glande sébacée, soit d'une glande sudoripare, soit d'un vaisseau lymphatique du tissu cellulaire sous-cutané. Il siège de préférence à la face dorsale du doigt, au niveau de la première phalange toujours plus poilue que la deuxième. La peau est rouge au niveau de la base d'un poil; il se forme une phlyctène épidermique qui se perfore en plusieurs places; par ces ouvertures, sort du pus abondant, des fragments de tissu cellulaire sphacélés, sorte de bourbillon rarement multiple. Les auteurs s'accordent à dire que ce panaris ne s'accompagne pas de troubles généraux comme les précédents. C'est, en effet, une inflammation toute locale,

une pyodermite, et non une sorte de lymphangite comme le précédent.

Les complications sont soit locales, soit générales. Les complications locales les plus fréquentes sont la suppuration des synoviales digitales et l'ostéomyélite secondaire avec nécrose de la phalange sous-jacente, et enfin l'arthrite suppurée des articulations phalangiennes.

Localement, on peut encore observer des complications gangreneuses (panaris gangreneux). Cette gangrène s'observe surtout chez des diabétiques. L'érysipèle, les angioleucites, le phlegmon par diffusion des adénites suppurées, s'observent ici comme pour toutes les plaies. La diphtérie peut se greffer sur la plaie : c'est le panaris diphtérique primitif ou secondaire de Hau (1), Seitz (2).

Les complications générales observées sont des ostéomyélites à distance, des abcès du cerveau, etc., et enfin la septicémie et l'infection purulente.

Diagnostic. — Il est facile; on élimine facilement certaines lésions cutanées, l'*érythème*, les *engelures*, l'*érysipèle*.

Dans la *synovite digitale primitive*, le doigt se met en crochet, la flexion est très douloureuse, beaucoup plus douloureuse que dans le simple panaris sous-cutané.

L'*ostéomyélite de la phalange* se caractérise par ce fait que des douleurs existent dans l'os quelque temps avant l'apparition de la rougeur du doigt. La marche de l'infection est inverse, elle va du centre vers la périphérie.

L'évolution chronique, les troubles trophiques et sensitifs concomitants, feront reconnaître le *panaris de la syringomyélie*.

Pronostic. — Il est assez grave à cause des troubles fonctionnels possibles quand le panaris superficiel se complique d'infections synoviales ou osseuses. Les doigts sont déformés, l'ongle difforme, la dernière phalange reste souvent raide, quand ce n'est pas tout le doigt; les phlegmons à distance peuvent produire de graves désordres, aboutissant à une amputation ou à une désarticulation.

Traitement. — Le panaris superficiel doit être traité de bonne heure par une incision franche.

Quand celle-ci est refusée dans l'espoir de l'avortement possible, on autorisera des compresses antiseptiques chaudes appliquées sur le doigt. Mais plus de ces cataplasmes qui ont déterminé l'ankylose, la nécrose ou la perte de tant de doigts! Ces compresses chaudes diminuent la douleur; la main sera maintenue élevée.

L'incision franche après anesthésie locale permet l'élimination des produits septiques. Elle doit être longitudinale et on aura soin d'éviter de sectionner le tendon. Elle empêche surtout la propagation aux tissus profonds. Des bains de doigts dans une solution de sublimé

(1) Hau, *Lyon médical*, 8 fév. 1900.
(2) Seitz, *Correspondenzbl. f. Schweiz. Aertze*, 1899.

faible activent la désinfection et partant la guérison. Mais ces bains ne seront pas trop prolongés, car ils ont l'inconvénient de gonfler et d'infiltrer l'épiderme.

En incisant le foyer superficiel, on vérifiera le fond de la poche pour voir s'il n'y a pas un autre abcès sous-jacent; on pensera donc toujours à l'abcès en bouton de chemise.

On fera mouvoir de bonne heure et souvent toutes les articulations de la phalange, pour éviter leur ankylose, et aussi pour éviter les adhérences des tendons à leur gaine.

C. — PHLEGMONS ET ABCÈS PROFONDS DES DOIGTS.
(*Panaris profond.*)

Ils siègent : 1° dans la gaine synoviale; 2° dans l'organe central du doigt ou de l'orteil, c'est-à-dire dans la phalange, ostéomyélite de la phalange ou panaris osseux; 3° dans les articulations.

1° **Abcès des gaines**. — Cette infection de la *gaine synoviale* peut être primitive ou secondaire. Elle est primitive quand elle est le résultat d'une infection générale, septicémie, infection purulente; cette étiologie est assez rare aujourd'hui. Elle est secondaire le plus souvent, soit à une infection superficielle, c'est-à-dire une piqûre ou un panaris des parties molles. Elle peut être encore consécutive à une ostéomyélite d'emblée de la phalange, l'infection suppurative marchant ici du centre du doigt vers sa périphérie (1).

Le *panaris des gaines* de l'index, du médius et de l'annulaire se traduit par une tuméfaction limitée à la face antérieure des deux premières phalanges seulement, puisque la troisième phalange n'est pas recouverte par cette séreuse. L'infection de la gaine du pouce et du petit doigt détermine un gonflement qui s'étend à l'éminence thénar et hypothénar et remonte jusqu'au poignet. Enfin, quand la gaine du pouce communique avec celle du petit doigt, l'infection passe facilement de l'une à l'autre et réciproquement. Les panaris superficiels, du pouce et du petit doigt sont donc particulièrement graves, quand l'infection gagne la synoviale sous-jacente.

Quand la gaine synoviale est prise, la flexion du doigt est très douloureuse. *Il se fléchit spontanément en crochet*, pour augmenter la cavité de la synoviale qui se remplit de liquide, successivement louche puis purulent. Le pus se dirige vers la peau ou vers les articulations voisines. L'infection gagne les articulations, le tendon

(1) **Synoviales digitales.** — Rappelons que la synoviale de l'index, du médius et de l'annulaire s'étend depuis l'extrémité supérieure de la troisième phalange jusqu'au niveau de l'articulation métacarpo-phalangienne, tandis que celle du pouce et celle de l'auriculaire accompagnent les tendons fléchisseurs jusqu'au poignet et se terminent à deux travers de doigt environ au-dessus du ligament annulaire antérieur du carpe. De plus, la synoviale du pouce et celle du petit doigt sont contiguës à leur partie supérieure et elles communiquent quelquefois l'une avec l'autre.

et l'os. Le tendon fléchisseur se sphacèle et s'élimine au bout de plusieurs semaines, l'extension permanente du doigt ankylosé en ligne droite est la règle, la guérison avec cette infirmité ne s'observe qu'après des mois le plus souvent. Les parties molles restent longtemps comme infiltrées et, à la coupe, elles offrent un aspect lardacé (1).

La synovite suppurée des gaines se reconnaît surtout à la rétraction des doigts, mais il faut que cette rétraction soit très marquée, car le panaris superficiel donne aussi lieu à une très légère flexion du doigt au début.

Le *pronostic* dépend du traitement ou, si on n'intervient pas, l'infection gagne rapidement des organes voisins, superficiels et profonds, et conduit à une « *pandactylite* ».

Le seul *traitement*, c'est l'incision aussi précoce que possible; elle calme la douleur, elle prévient le sphacèle du tendon, etc., c'est le traitement préventif de l'ostéomyélite de la phalange.

2° **Ostéomyélites des phalanges** (*Panaris osseux*). — L'infection des phalanges est, soit consécutive à une infection des parties molles du doigt, soit primitive.

a. L'ostéomyélite secondaire s'explique aisément; les séquestres qui se forment mettent parfois des mois pour s'éliminer.

b. Ostéomyélite primitive des phalanges. — Chassaignac, dans son *Traité de la suppuration*, décrit le panaris périostique primitif. Boyer, Roux, Velpeau, Gerdy, Dupleix et son élève Cottin, admettent l'existence de l'origine osseuse et primitive du panaris profond, tandis que la plupart des autres auteurs de la même époque le considèrent comme une ostéopériostite consécutive à l'inflammation de la gaine synoviale (Dolbeau). Lannelongue, le premier, soutient catégoriquement que certains panaris profonds ne sont autre chose que des ostéomyélites des phalanges. En 1897, à la Société de chirurgie, M. Kirmisson a également insisté sur le diagnostic différentiel entre le panaris profond ostéomyélitique et le panaris superficiel.

Ce panaris osseux, ostéomyélitique d'emblée, s'observe parfois sans porte d'entrée visible pour l'infection, parfois après une fièvre typhoïde (Chantemesse et Widal), ou encore après un traumatisme qui localise une infection sanguine déjà existante. Ce traumatisme existait 14 fois dans les trente observations colligées par Augué (2).

Le microbe causal est variable : staphylocoque, streptocoque, bacille d'Eberth. Les lésions seront celles de l'ostéomyélite, décollement périostique, décollement épiphysaire, formation de séquestres, arthrites suppurées, dislocation articulaire, fistules multiples, infection des gaines synoviales digitales et de toutes les parties molles du doigt.

(1) Les autres os de la main peuvent être atteints d'ostéoporose (Bouglé, *Soc. anat.*, 1901).

(2) Augué, thèse de Lyon, 1897.

Le siège de préférence, c'est le pouce; la phalange le plus souvent lésée, c'est la première et la troisième. Quelquefois l'infection est bilatérale et symétrique. Ce sont les deux pouces, dans le cas de Poncet.

La *symptomatologie* est facile à concevoir : brusque douleur, gonflement initial à l'os, voilà le signe primordial qui attire l'attention, d'autant plus qu'il n'y a pas de lésions cutanées au voisinage. Les phénomènes généraux sont parfois très graves et le malade peut être emporté par la pyohémie ou une autre complication (abcès du cerveau, phlegmon périnéphrétique, septicémie (cas de Mignon).

D'autres manifestations ostéomyélitiques peuvent être observées (fémur, tibia, etc.). Rapidement l'abcès sous-périosté perfore les parties molles et vient faire issue au dehors.

L'évolution de la maladie est parfois subaiguë, ce sont des ostéomyélites phalangiennes larvées. La fistule qui s'établit dure souvent un temps infini. Enfin un séquestre, en s'éliminant spontanément, termine la maladie.

Le *diagnostic* avec le spina-ventosa est facile; celui-ci est une affection tuberculeuse lente et diaphysaire. La syphilis osseuse a une évolution chronique. Le diagnostic avec une arthrite suppurée est parfois difficile, car celle-ci peut être symptomatique du panaris osseux.

Le *pronostic* est en général bénin, mais des complications mortelles sont possibles.

Traitement de l'ostéomyélite primitive ou secondaire des phalanges. — C'est l'incision précoce pour calmer la douleur, mais elle n'empêche pas la nécrose.

Les séquestres qui se forment sont ou parcellaires, et ils peuvent sortir spontanément par une fistule, mais au bout d'un temps très long. Souvent ils sont « panphalangiens ». Des incisions seront souvent nécessaires pour les enlever (1).

3° **Arthrites suppurées des phalanges.** — Comme pour les synoviales et les os, ces suppurations sont primitives ou secondaires. Quand le pus a perforé la synoviale, une fistule persiste longtemps; en remuant les doigts on constate des mouvements anormaux de l'articulation et on entend des craquements.

Quand le doigt est augmenté de volume dans sa totalité, imbibé

(1) Si toute la troisième phalange est nécrosée, on peut par une incision en T (A. Guérin), en fer à cheval (Maisonneuve), ou verticale et transversale, diviser la phalangette en deux valves, une palmaire et une dorsale qui contient l'os nécrosé. Celui-ci est énucléé, on rapproche les valves après nettoyage, et le résultat de ce procédé opératoire, c'est que l'extrémité digitale est aussi peu déformée que possible (Quénu). Un doigt « désossé » de sa troisième et de sa deuxième phalange peut encore être utile (Ollier). Enfin, Kronaker, par des greffes d'os de veau, a essayé de remédier à la nécrose de l'index (*Berlin. klin. Wochenschr.*, 25 janvier 1897).

de pus, les os nécrosés, les tendons exfoliés, les articulations ballantes et fistuleuses, l'amputation ou la désarticulation sont indiquées.

Parfois le doigt guérit cependant, mais il est soit ankylosé, soit très difforme, et les ouvriers viennent spontanément demander l'amputation qu'ils avaient refusée tout d'abord.

D. — PHLEGMONS ET ABCÈS DE LA MAIN.

Les *phlegmons et abcès de la face dorsale* de la main ne présentent rien de bien particulier, mais *ceux de la face palmaire* ont souvent préoccupé les chirurgiens. Ils sont fréquents, aussi ils ont été souvent étudiés. En France, Velpeau en faisait souvent le sujet de ses leçons cliniques et il insistait sur l'abcès en bouton de chemise. Michon, dans sa thèse, et Bauchet, dans une longue monographie, complètent l'étude de ces phlegmons. Chassaignac en parle souvent dans son Traité « sur la suppuration et le drainage chirurgical » (1859); Gosselin, Dolbeau (1), Le Dentu (2) en ont donné une excellente description et en ont discuté la pathogénie.

Toutes les différentes variétés de plaies peuvent servir de porte d'entrée à l'infection des tissus constitutifs de la main; ce sont : les piqûres, les excoriations, les morsures, les plaies contuses, les plaies compliquées de corps étrangers. Les panaris de tous les doigts peuvent donner lieu aux phlegmons et abcès de la main.

Quant au phlegmon dit spontané, il s'agit, à notre avis, de lymphangites profondes ou superficielles tardives, consécutives à une plaie déjà cicatrisée depuis quelque temps. Ces lymphangites tardives existent tout comme les adénites tardives (Gérard-Marchant) (3). Ou bien, il s'agit de synovites suppurées dans lesquelles l'infection est d'origine interne.

Les abcès de la face dorsale, à part leur forme assez souvent anthracoïde, ne possèdent rien de particulier. Nous passerons donc immédiatement à l'étude des phlegmons et abcès de la face palmaire.

Étant donné le siège variable du foyer de suppuration, plusieurs variétés anatomiques et cliniques sont à distinguer. Ce sont : 1° le *phlegmon et abcès sus-aponévrotique* comprenant : *a.* le *phlegmon cutané* et *b.* le *phlegmon sous-cutané*; 2° le *phlegmon et abcès sous-aponévrotique*, encore appelé *phlegmon profond*. Dans toutes les divisions indiquées jusque maintenant, le rôle de l'aponévrose palmaire ne nous paraît pas avoir assez été mis en relief.

(1) Dolbeau, Leçons sur les inflammations du membre supérieur (*Journ. l'école de médecine*, 1876).

(2) Le Dentu, article Main, *Nouveau Dict. de méd. et de chir. pratiques*, 1875, t. XXI, et Études de clin. chirurgicale, 1892.

(3) Gérard-Marchant, Observations in thèse de Jouet, Paris, 1886.

1° ***Phlegmon et abcès sus-aponévrotique.*** — a. *Phlegmon et abcès cutané.* — Les auteurs classiques distinguent encore ici plusieurs variétés, le *phlegmon érythémateux*, le *phlegmon phlycténoïde ou ampullaire.* Quant au *phlegmon anthracoïde* rare à la paume, fréquent à la face dorsale, c'est l'anthrax pur et simple qui n'a rien de spécial à la main.

Le *phlegmon érythémateux* n'est en somme qu'une plaie limitée à la peau et qui se complique de lymphangite réticulaire. On note une rougeur vive, diffuse, lymphangitique, douloureuse. La main paraît lourde; le malade ressent soit des battements isochrones à ceux du pouls, soit des picotements ou des démangeaisons. L'infection peut gagner soit les troncs lymphatiques de l'avant-bras, ce qui donne lieu à des traînées rougeâtres, soit les ganglions épitrochléens et axillaires à distance sans traînées lymphangitiques intermédiaires. Les mouvements des doigts sont conservés. Comme dans toute lymphangite réticulaire ou tronculaire, il y a de la fièvre.

Au bout de trois à quatre jours, on voit le gonflement diminuer · la peau se ride, l'épiderme se flétrit et s'exfolie.

Dans le *phlegmon ampullaire*, l'épiderme est soulevé par un amas de sérosité ou de pus. C'est le vulgaire *durillon forcé* des manouvriers. Ce durillon est représenté par des amas de couches épidermiques, et une petite bourse séreuse sépare cette production épidermique de la face supérieure de derme (Verneuil). Comment s'infecte cette séreuse ou pseudo-séreuse sous-épidermique? Ayant à ce point de vue examiné un assez grand nombre de malades, j'ai souvent trouvé chez eux comme porte d'entrée, soit des plaies à distance sur les doigts soit au niveau de la pulpe, soit au niveau des interlignes et des plis palmaires articulaires. Quand ce n'étaient pas des plaies, c'étaient des engelures, des crevasses. Celles-ci existaient aussi dans le voisinage du durillon, à la surface de la peau. C'était là une porte d'entrée évidente, à notre avis, chez certains malades ; chez d'autres, nous pensons que les pressions ou glissements fréquemment répétés doivent provoquer des décollements vasculaires, des déchirures dans cette bourse séreuse, et cet épanchement de lymphe ou de sang s'infecte secondairement par le fait d'une écorchure de voisinage. A moins de supposer encore ici, pour quelques cas, une infection d'origine interne.

On voit chez ces malades l'épiderme se soulever sur une étendue des plus variables ; l'ampoule contient un liquide séreux, séro-sanguinolent, qui devient rapidement purulent. Celui-ci perfore soit l'épiderme et s'écoule au dehors, soit le derme, et il envahit la région sous-cutanée : c'est l'abcès en bouton de chemise.

b. *Phlegmon et abcès sous-cutané.* — Ils compliquent souvent une des formes précédentes, ou le panaris d'un doigt. Dans ce dernier cas, c'est le plus souvent un abcès lymphangitique.

Il débute par une douleur lancinante, pulsatile ; *cette douleur s'exaspère par la pression, en un point bien limité au début.* Bientôt l'infection se propage latéralement, mais les adhérences fibreuses de la peau à l'aponévrose, au niveau de la face antérieure du poignet, l'empêchent de se propager à l'avant-bras. De même les tractus fibreux qui abondent au niveau des grands sillons de l'M palmaire l'empêchent de passer de l'éminence thénar dans le creux de la main et réciproquement. L'œdème se dirige donc en bas, et une fois qu'il a gagné les espaces interdigitaux, il envahit rapidement toute la face dorsale. A cette région, le godet de l'œdème se produit à la moindre pression. Les *mouvements des doigts sont conservés.* Ce signe est important, comme nous le verrons, car les mouvements des doigts sont limités dans les phlegmons sous-aponévrotiques.

Les symptômes généraux sont ceux de toutes les infections phlegmoneuses, c'est le syndrome phlegmoneux quel que soit son siège : fièvre, inappétence, etc.

A la *période de phlegmon*, succède plus ou moins rapidement la *période de l'abcès* ; le pus s'accumule d'abord entre le derme et l'aponévrose. Quand il perfore le derme, il décolle ensuite l'épiderme avant de le perforer. C'est l'abcès en bouton de chemise déjà décrit. La poche inférieure peut être très étendue, ce qui ferait croire à l'infection de la gaine synoviale. Le pus peut encore descendre, et l'abcès s'ouvre dans les espaces interdigitaux en traversant la peau mince des commissures. Arrivée en ce point, l'infection suppurative peut gagner le dos de la main œdématiée, et un abcès dorsal complique l'abcès palmaire.

Ce phlegmon sous-cutané se distingue du phlegmon superficiel parce que les douleurs sont lancinantes pulsatiles, le gonflement est plus circonscrit, la douleur est plus localisée. Dans le phlegmon sous-aponévrotique, les mouvements des doigts ne sont pas conservés, les doigts sont franchement fléchis et non infléchis comme dans les phlegmons sus-aponévrotiques.

2° ***Phlegmons ou abcès sous-aponévrotiques.*** — Les abcès sous-aponévrotiques siègent-ils dans les gaines synoviales quand ils se développent dans les régions thénar ou hypothénar ? ou siègent-ils dans les troncs lymphatiques ? Il est évident que la question ne peut être posée pour les régions de la paume où les susdites séreuses n'existent pas. On avait cru pendant longtemps que ces abcès siégeaient simplement dans le tissu cellulaire.

Pour Dolbeau et son élève Chevalet (thèse de Paris, 1875), ces abcès profonds sont des lymphangites profondes siégeant sur le trajet des troncs lymphatiques de la main et de l'avant-bras.

Pour Gosselin et son élève Édouard Schwartz (1) (Paris, 1878) et

(1) Ed. Schwartz, Recherches sur les gaines synoviales de la face palmaire de la main. Paris, 1878, J.-B. Baillière.

avec la plupart des auteurs actuels, ce sont des synovites et les abcès de l'avant-bras résultent de la rupture du cul-de-sac supérieur de la synoviale. Pour Duplay (1), il peut y avoir primitivement lymphangite du doigt et consécutivement propagation à la synoviale.

La question n'est pas encore absolument tranchée ; comme pour bien des questions de pathogénie, la vérité est à égale distance des opinions extrêmes ; il y a et des lymphangites profondes et des synovites (Le Dentu), celles-là pouvant précéder celles-ci puisqu'il est démontré que les lymphatiques et les séreuses dépendent d'un même système anatomique et communiquent ensemble. Dans les lymphangites des membres, on trouve de la sérosité dans les synovites tendineuses et articulaires adjacentes (Verneuil), et au cours des synovites, les ganglions régionaux sont souvent engorgés.

a. Les *lymphangites profondes* succèdent à un panaris, à un phlegmon sous-cutané, à une plaie profonde ou à une synovite.

La région de la main est tuméfiée, très douloureuse à la pression, et cela sur une grande étendue : cette inflammation gagne rapidement l'avant-bras. La tuméfaction profonde est assez diffuse et ne répondrait pas exactement au trajet des gaines synoviales (Dolbeau). Les doigts sont légèrement fléchis et leurs mouvements très douloureux. Le malade éprouve une douleur sourde, profonde, résultant de l'étranglement des tissus dans l'intérieur de la loge ostéo-fibreuse de la paume.

A cette période de phlegmon, succède la période de l'abcès ; le pus fuse vers l'avant-bras ou vers la commissure ; des décollements multiples avec fistules se produisent, la main peut se transformer en ne véritable « éponge purulente ». Le pus peut fuser le long des vaisseaux de l'avant-bras et le long du bras, c'est le *phlegmon par diffusion le long des gaines vasculaires du membre supérieur*. Le pus se forme dans les vaisseaux lymphatiques. Ce phlegmon de la gaine vasculaire s'observe assez fréquemment chez des malades mal soignés. Cependant la suppuration peut se limiter, se tarir, et les doigts sont pendant assez longtemps limités dans leurs mouvements.

b. Les *synovites suppurées palmaires* sont consécutives soit à un panaris du pouce ou du petit doigt, soit à un phlegmon sous-cutané ou encore à une plaie profonde.

Le début est toujours plus ou moins insidieux et les doigts se fléchissent au niveau de la deuxième et de la troisième phalange, la première reste en extension. La douleur devient de plus en plus vive. S'il n'y a pas infection initiale des parties molles sus-aponévrotiques, la main est peu tuméfiée et presque sans rougeur. La tuméfaction commence toujours par la partie inférieure de l'avant-bras et gagne ensuite les éminences thénar et hypothénar en laissant intact le milieu de la paume. Cette marche de la tuméfaction s'explique par

(1) Duplay, Phlegmons de la main (*Progrès méd.*, août 1877).

ce fait que la distension des gaines s'effectue difficilement à la paume à cause des parois de la loge ostéo-fibreuse. Mais au-dessus du ligament annulaire et surtout près du bord cubital de l'avant-bras, elles n'ont qu'à soulever l'aponévrose de cette région. C'est seulement lorsque le cul-de-sac supérieur ne peut plus être distendu, que le gonflement arrive à la région palmaire. Il se présente alors sous la forme de deux renflements, l'un antibrachial, l'autre palmaire, la partie intermédiaire est déprimée par le ligament annulaire. La fluctuation est presque la règle; on la perçoit facilement avec les doigts placés les uns au-dessus des autres, au-dessous du ligament annulaire du corps. Le pus perfore facilement la synoviale et se glisse en bas vers les espaces interdigitaux. En haut, il perfore le cul-de-sac supérieur et envahit la région du poignet après avoir souvent infecté l'autre synoviale, avec laquelle d'ailleurs il peut exister une communication anormale. Les articulations du poignet peuvent aussi être infectées, d'où une arthrite suppurée avec ses complications osseuses. Les tendons s'exfolient, les artérioles peuvent être également infectées, d'où des hémorragies parfois mortelles. La main est déformée, étalée en « battoir ».

Les phénomènes généraux sont parfois très graves: ce sont des signes bien connus de la septicémie qui, autrefois, emportait souvent le malade.

Le *diagnostic* est facile à cause de la rétraction des doigts. Cette déviation n'existe pas au même degré dans les lymphangites profondes, ou superficielles, ni dans l'arthrite du poignet; celle-ci est caractérisée par une douleur bien localisée à l'articulation.

Le *pronostic* est très grave au point de vue fonctionnel, car c'est souvent la perte des mouvements de la main et des doigts si l'on n'intervient pas par un traitement précoce et énergique (1).

Traitement des différentes variétés des phlegmons et abcès de la paume de la main. — D'une manière générale, quelle que soit la variété, il faut faire une incision précoce du foyer d'infection, qu'il soit superficiel ou profond. On n'attendra pas trop longtemps la fluctuation, d'autant plus que les masses musculaires des éminences thénar et hypothénar sont fluctuantes à l'état normal. On incisera donc de bonne heure le phlegmon superficiel érythémateux ou ampullaire. Dans ce dernier cas, au niveau des durillons : là est la douleur maxima, là est le pus. On ne croira pas que le pus est à la face dorsale parce que celle-ci est très œdématiée, comme cela arrive à quelques débutants qui incisent d'abord à ce niveau. On examinera bien le fond

(1) *Les ostéomyélites des os du métacarpe et du carpe.* — Elles forment une variété d'abcès profonds de la paume de la main. Il est vrai que l'abcès ostéomyélitique est plus souvent dorsal que palmaire (Lannelongue). Quoi qu'il en soit, chez l'enfant, on songera toujours à cette cause de suppuration sous-aponévrotique de la main. La douleur est très vive à la face dorsale en un point précis du squelette. A la radiographie, on verrait l'os augmenté de volume. Le pronostic et le traitement sont ceux de toutes les ostéomyélites.

de l'abcès incisé en songeant à l'abcès en bouton de chemise; si celui-ci existe, par une nouvelle incision, on mettra bien à nu la loge profonde. L'abcès sous-cutané sera traité de même ; les incisions seront faites dans l'axe des doigts pour éviter les artères collatérales.

Quant à l'abcès sous-aponévrotique, qu'il s'agisse de lymphangites profondes ou de synovites suppurées, on incisera là où il y a de la fluctuation et l'on drainera, le même drain pouvant aller de la région palmaire à la région antibrachiale. Dans cette incision on songera aux troncs et arcades artériels, aux nerfs et aux tendons ; ces différents organes doivent être évités autant que possible. On trouve souvent un foyer de suppuration à l'avant-bras, sur la ligne médiane en avant du carré pronateur, ou quelquefois entre ce muscle et le ligament interosseux (1).

Enfin, quand une arthrite suppurée du carpe complique la synovite, il faut inciser la synoviale au plus tôt et drainer l'articulation. Nous ne voyons plus souvent maintenant ces mains complètement imbibées de pus pour lesquelles il n'y a plus que l'amputation à faire, si l'on veut voir disparaître des symptômes généraux graves de septicémie qui autrefois emportaient souvent les malades (2).

(1) Pour ouvrir ce foyer, on incisera soit sur le milieu de la face antérieure du poignet le long du bord interne du grand palmaire (Nélaton), soit longitudinalement le long du bord interne du poignet; en suivant presque la face antérieure du cubitus, on se fraie un chemin entre le fléchisseur profond et le carré pronateur (Parona).

D'une manière générale, au cours des phlegmons de la main, on mobilisera tous les jours les doigts et le poignet dans la mesure du possible pour éviter l'ankylose. Cette mobilisation est plus facile dans des bains antiseptiques pris deux fois par jour pendant une heure. Quand le foyer de suppuration est bien désinfecté, on fera un pansement sec pour ne pas trop faire macérer l'épiderme.

(2) Les *phlegmons et abcès des orteils et du pied* présentent peu de particularités à signaler, après l'étude que nous venons de faire sur les phlegmons et abcès des doigts et de la main. Ils sont moins fréquents parce que le pied ne sert qu'à la marche et non à la préhension et au toucher. De plus il est, en général, protégé par des chaussures. Cependant, après les grandes marches, le pied est le siège d'ampoules qui se compliquent souvent de lymphangites et d'érysipèles. Ici, comme à la main, nous observons des abcès sous-épidermiques, des abcès anthracoïdes à la face dorsale surtout ou au talon (Chabert), des abcès sous-cutanés simples ou en bouton de chemise, des abcès sous-aponévrotiques engendrés encore parfois par la présence de corps étrangers.

Quant aux synovites suppurées, elles sont moins fréquentes qu'à la main; les gaines synoviales sont en effet peu développées. Les orteils sont pourvus à leur face plantaire, chacun d'une petite synoviale. Les gaines synoviales plantaires sont au nombre de deux. Celle du fléchisseur propre du gros orteil commence au niveau de la région postérieure du cou de-pied et s'arrête en avant, à l'articulation scaphoïdo-cunéenne. La gaine du fléchisseur des orteils s'arrête un peu plus en avant (Voy. Hartmann, *Beiträge, zur klin. Chirurgie* Bd. XVI).

Ici encore le traitement, c'est-à-dire l'incision, sera précoce ; car, étant donnée l'épaisseur de la peau, il ne faut pas attendre que la fluctuation soit évidente. Une douleur précise et bien limitée permettra d'affirmer l'existence d'une collection purulente ou d'un corps étranger, comme cela nous est arrivé dans plusieurs cas.

Comme à la main, en cas d'abcès profond observé chez un enfant, on songera à l'ostéomyélite d'un des os du squelette du pied.

Pour compléter cette courte étude sur les suppurations des membres, nous devrions décrire les bursites olécrâniennes, sous-deltoïdiennes, rotuliennes, etc. Mais cette étude a déjà été faite, tome III, p. 886.

III. — DIFFORMITÉS ACQUISES RELEVANT DE L'ORTHOPÉDIE.

Avant d'étudier les difformités acquises qui relèvent de l'orthopédie, il nous paraît intéressant de faire l'historique de celle-ci, car c'est une branche de la chirurgie qui s'est beaucoup perfectionnée et elle est même très envahissante.

Le mot « orthopédie » a été créé par Andry (1741). Il vient de deux mots grecs : ὀρθός, droit et παῖς, enfant. Pour Andry, « c'est *l'art de prévenir et de corriger les difformités du corps chez les enfants* ». Pour Kirmisson, « c'est *l'étude des difformités de l'appareil locomoteur et de leur traitement* ». Pour Gibney, « c'est *cette branche de la chirurgie générale qui s'occupe de la prophylaxie, du traitement mécanique ou opératoire des difformités chroniques ou progressives* ». En fusionnant ces deux dernières définitions, je dirai que « c'est *cette branche de la chirurgie qui s'occupe de la prophylaxie et du traitement mécanique ou opératoire des difformités congénitales ou acquises siégeant sur les organes qui fonctionnent dans la station, la locomotion ou la préhension* ».

Le champ de l'orthopédie est donc très vaste et ses limites forcément un peu vagues. Toutefois *elle n'étudie de la tératologie que ce qui a trait aux organes de la station, de la locomotion et de la préhension, surtout quand ces difformités peuvent être traitées ou améliorées par le chirurgien.* Quant à vouloir limiter l'orthopédie à l'étude des appareils mécaniques (Schäffer), c'est ne pas en comprendre la synthèse. Le chirurgien orthopédiste doit savoir modifier opératoirement une difformité et s'occuper « *lui-même* » de l'étude des appareils servant au traitement préventif ou curatif des difformités.

Historique. — Nous distinguerons les quatre périodes suivantes : 1° *période mécanique empirique ;* 2° *période opératoire préantiseptique ;* 3° *période opératoire moderne ;* 4° *période radiographique.*

1° *Période mécanique empirique.* — Hippocrate, Celse, Galien et leurs prédécesseurs décrivirent quelques appareils orthopédiques et préconisèrent beaucoup le massage.

Ambroise Paré (1561), Fabrice de Hilden (1614), Arétée, Fabricius d'Aquapendente étudièrent le traitement mécanique de la scoliose et du pied bot. Isaac Minnius (1641) pratique le premier la ténotomie du sterno-mastoïdien, déjà proposée par Antyllus, en l'an 300. Glisson (1660) reconnaît la nature rachitique d'un grand nombre de difformités.

Andry, en 1741, crée le mot orthopédie et publie le premier *Traité d'orthopédie*; les appareils mécaniques se perfectionnent grâce aux recherches de Heister, von Haller, Ludwig, Le Vacher, Heine,

Venel, etc. De nombreux travaux d'orthopédie sont publiés en France par Portal, David ; en Italie par Scarpa ; en Angleterre par Percival Pott. Avec le Suédois Ling (1813), les exercices gymnastiques sont préconisés à outrance.

Les recherches anatomo-pathologiques de Jalade Lafond, Pravaz, Scarpa, Percival Pott, Palasciano, Palletta, Dupuytren, Wenzel, etc., préparèrent la période suivante:

2° *Période opératoire préantiseptique.* — Elle commence surtout avec Delpech, qui précisa mieux les indications de la ténotomie, déjà très recommandée par Thilenius, Stromeyer, Lorenz, Sartorius. Cette opération fut dès lors appliquée un peu au hasard pour toutes les difformités, par Dieffenbach, Little, V. Duval, Baudens, Jules Guérin. Bouvier et Malgaigne calmèrent cet enthousiasme en montrant les indications et des exercices gymnastiques et des ténotomies.

Les recherches de physiologie normale ou pathologique faites par les frères Weber, von Meyer, Ludwig, A. Bonnet, et surtout celles de Duchenne (de Boulogne) préparèrent alors l'entrée timide dans l'orthopédie, de l'ostéotomie, de l'ostéoclasie, de l'arthroclasie et de l'arthrotomie. Rhéa-Barton fait la première ostéotomie pour ankylose (1826). Louvrier (1837) pratique le « brisement forcé » ; l'ostéoclasie est faite par un empirique. Bosch-Busch (1843), puis Langenbeck font des résections articulaires orthopédiques. Ollier crée les résections *sous-périostées*, orthopédiques ou autres.

3° *Période moderne.* — Avec l'antisepsie, les opérations orthopédiques anciennes et nouvelles se régularisent et se multiplient. La ténotomie à ciel ouvert permet de mieux redresser les difformités (Volkmann, Lorenz). Puis apparaissent les résections osseuses pour pied bot (Weber, Colley, Gross, Bœckel, etc.), et les arthrotomies (Phelps).

L'arthrodèse est créée par Albert, Ogston ; les luxations congénitales de la hanche donnent lieu à des interventions sanglantes (Hoffa, Lorenz).

Les autoplasties cutanées par la méthode italienne permettent de corriger bien des déformations, déviations du cou par cicatrices vicieuses, rétractions de l'aponévrose palmaire, etc. (P. Berger).

Citons et les capsulorraphies pour luxations congénitales ou récidivantes (Le Dentu), et les arthroplasties pour les difformités articulaires si nombreuses, congénitales ou acquises, les anastomoses tendineuses dans les paralysies infantiles (Nicoladoni, Vulpius, etc.). Les ostéotomies se perfectionnent, elles deviennent trochléiformes, obliques, curvilignes, etc. (Mac Ewen, Volkmann, Esmarch, Rizzoli, Hennequin, Le Dentu, etc.).

Les méthodes mécaniques se perfectionnent. Aux remarquables tentatives de réduction des luxations congénitales de la hanche faites par Pravaz, s'ajoutent celles plus régulières de Paci, Lorenz, etc.

Nous aurons à décrire les appareils ostéoclastes (Colin, Robin) et les tarsoclastes (Delore, etc.).

Les appareils de contention se perfectionnent également; citons les appareils plâtrés qui, en moulant les organes, ont fait faire un progrès énorme au traitement des maladies ostéo-articulaires.

L'appareil de Sayre et ses modifications jouent un grand rôle dans le redressement des gibbosités pottiques ou autres. L'extension continue de Gordon Buck, très recommandée en France par Lannelongue, a souvent ses indications. Nous aurons également à parler des a ppareils orthopédiques ambulatoires pour le genu valgum (Bruns) pour les fractures (Hessing). Enfin, les appareils mensurateurs et redresseurs pour les déviations rachidiennes se multiplient (Schulthess).

4° *Période radiographique.* — Elle date d'hier. La découverte de Röntgen (décembre 1895), en précisant mieux l'état des lésions osseuses et articulaires avant l'intervention et en montrant les résultats de celle-ci, a créé une nouvelle période dans l'historique de l'orthopédie.

Assurément les lésions anatomo-pathologiques étaient bien connues en général, mais pour chaque cas en particulier, il faut être très fixé sur les lésions qu'il faut traiter. C'est grâce à ce mode d'investigation que l'étude de l'inflexion du col fémoral commence à s'éclaircir, que les résultats de la réduction ou de la transposition de la tête fémorale est démontrée, dans les cas de luxation congénitale de la hanche, etc.

Enfin, grâce à elle, nous serons bientôt fixés sur ce qu'il faut penser des nouvelles tentatives faites pour redresser les gibbosités pottiques ou autres. En somme, on sait mieux ce que l'on a à faire, ce que l'on fait, ce que l'on a fait.

Principaux traités originaux d'orthopédie à consulter. — EN ALLEMAGNE : F.-W. Heidenreich, Orthopédie. Berlin, 1827-1831, 2 part. avec planche. — Bauer and Barthelmess. Outlines of the principles and practice adopted in the Orthopœdic Institution of Brooklyn. New-York, 1854. — Bauer, Handbuch der orthopädischen Chirurgie, ubersetzt von B. L. Scharlau. — Huster, Traité d'orthopédie, Leipzig, 1870. — Schildbach, Orthopaedische Klinik. Leipzig, 1877. — Beely, Demonstration orthopœdischer Apparate (*Verhandl. der deutsch. Gesellsch. für Chir.*, Berlin, 1881, 1883, 1887). — Busch, in Ziemssen's, *Handbuch der allgemeinen Path.*, Bd II, 2ter Theil, 1882. — Vogt (P.), Beiträge zur orthopœdischen Technik (*Arch. für Kinderheilkunde*, Stuttgart, 1880). — Schreiber, Orthopedische Chirurgie. Leipzig, 1888. — Hoffa, Traité de chirurgie orthopédique, 3e édition, 1898. — A. Luning et Schulthess, Orthopedische Chirurgie. Munich, 1901, traduit en français et annoté par Paul Villemin. Paris 1902, avec planches.

EN ANGLETERRE : Little (W.-J.), On the Nature and Treatment of the deformities of the human frame, lectures delivered at the royal Orthopaedic Hospital. London, 1853. — Adams (W.), A Sketch of the principles and practice of subcutaneous Surgery. London, 1857; on the reparative Process in human tendons after subcutaneous division for the cure of deformities, with an account of the appearances presented in fifteen post mortem examinations in the human subject. London, 1860. — Brodhurst (Bernard E.), Lectures on orthopœdic Surgery. London, 1871; 2e éd., 1876; The Curvature and Diseases of the Spine. London, 1888. — Bigg (H.-H.), Orthopraxy; the mechanical Treatment of deformities, debilities and deficiencies of the human frame. London, 1865; 3e éd., London, 1877, longue-

ment analysé dans Gaujot et Spillmann, Arsenal de la Chirurgie contemporaine. Paris, 1880, t. I, p. 491 et s. — Haward (J.-W.), A Treatise on orthopaedic Surgery. London, 1881. — Reeves (H.-A.), Bodily Deformities and their treatment, a handbook of practical Orthopaedics. London, 1885. — Moore (James-E.), Orthop. Surgery. London, 1898. — Ch. Bell, Keetley, Orthopaedic Surgery. London, 1900

EN AMÉRIQUE : Bigelow (H.-J.), Manual of Orthopaedic Surgery. Boston, 1845. — Sayre (L.-A.), Lectures on orthopaedic Surgery and Diseases of the Joints. New-York, 1883 ; London, 1886 ; Leçons cliniques sur la Chirurgie orthopédique, trad. par H. Thorens. Paris, 1887. — Hutchinson (J.-C.), Contributions to orthopaedic Surgery. New-York, 1880. — Bradford (Edw.-H.) and Lowett (Rob.-W.), A Treatise on orthopaedic Surgery. New-York, 1890, 789 figures. — Moore (James-E.), Orthopaedic Surgery. London and Philadelphia, 1898, 177 illustrat.

EN FRANCE : Andry (N.), L'orthopédie ou l'art de prévenir et de corriger dans les enfants les difformités du corps. Paris, 1741, 2 vol. — Jalade-Lafond (G.), Recherches pratiques sur les principales difformités du corps humain et sur les moyens d'y remédier. Paris, 1827-1829. — Delpech (J.-M.), De l'orthomorphie par rapport à l'espèce humaine, ou recherches sur les principales difformités. Paris, 1828. — Humbert, père et fils, De l'emploi des moyens mécaniques et gymnastiques dans le traitement des difformités du système osseux. Bar-le-Duc, 1831-1834, 3 vol. — Pravaz, Méthode nouvelle pour le traitement des déviations de la colonne vertébrale. Paris, 1827 ; Traité des luxations congénitales du fémur. Lyon, 1847. — Mellet (F.-L.-E.), Manuel pratique d'orthopédie. Paris, 1844. — Malgaigne, Leçons d'orthopédie, recueillies et publiées par Guyon et F. Panas. Paris, 1862. — Duchenne (de Boulogne), Physiologie des mouvements démontrée à l'aide de l'expériment. et de l'observ. clin. et applic. à l'étude des déformat. Paris, 1867, et Mém. divers. — Bonnet (A.) de Lyon, Tr. des mal. des artic., 1845 ; tr. de thér. des mal. artic. Paris, 1853 ; nouv. méth. de trait. des mal. art. Paris, 1860. — Bouvier (H.), Leçons cliniques sur les mal. de l'appareil locomot. Paris, 1858, avec atlas in-folio. — Dubreuil (A.), Éléments d'orthopédie. Paris, 1882. — Panas, article Orthopédie du *Dictionnaire de médecine et de chirurgie pratiques* de Jaccoud, t. XXV ; *Encyclop. de chirurgie*, t. VI. — De Saint-Germain (L.-A.), Chirurgie orthopédique, thérapeutique des difformités congénitales ou acquises, 1883. — Ollier (L.), Traité des résections et des opér. conserv. sur le syst. osseux. Paris, 1885-1895. — Redard (P.) Traité prat. des déviations de la colonne vertébrale, Paris, 1900 ; Traité de chirurgie orthopédique. Paris, 1893. — Kirmisson, Leç. sur les mal. de l'app. locomoteur. Paris, 1890 ; Traité des mal. chir. d'orig. congén., 1898. — Phocas, Leçons cliniques de chirurgie orthopédique. Paris, 1895. — Picqué et Mauclaire, Thérap. chir. des mal. des artic. (muscles, tendons et synoviales tendineuses). Paris, 1895. — Piechaud, Précis de chirurgie infantile. Paris, 1900. — Luning et Schulthess, Chirurgie orthopédique, traduit et annoté par Paul Villemin, 1902, avec planches.

Revues spéciales d'orthopédie. — En Allemagne : *Deutsche Zeitschr. für Orthopedie Chirurgie* dirigées par Hoffa (Stuttgard). — En Italie : *Archivio di Ortopedia* dirigée par Panzieri (Milano). — En Amérique : *Transactions of the American Orthopedic Association* (Philadelphia). — En France : *Revue d'orthopédie*, dirigée par M. Kirmisson (Paris, Masson).

I. — DIFFORMITÉS ACQUISES DE LA MAIN (1).

Nous étudierons : 1° les *déviations non cicatricielles des doigts* ; 2° *l'aïnhum* ; 3° les *doigts à ressort* ; 4° la *rétraction de l'aponévrose palmaire* ; 5° les *rétractions cicatricielles des doigts et de la paume de la main* ; 6° les *rétractions tendineuses des doigts* ; 7° les *ankyloses des doigts*.

(1) Ce chapitre, comme les suivants (difformités du poignet, du coude, de l'épaule, etc.), n'est qu'un chapitre complémentaire ; les tumeurs, les fractures, les luxations, les infections, ayant déjà été étudiées par d'autres collaborateurs du *Traité de chirurgie* : les Tumeurs, par Delbet, t. I ; les Fractures, par Rieffel, t. II, es Luxations, par Cahier, t. III ; les Infections, par J.-L. Faure, t. I.

I. Déviations non cicatricielles des doigts. — Ces déviations se font en tous les sens.

1° ***Déviation dans le sens antéro-postérieur.*** — Si la déviation est à concavité dorsale, c'est le *doigt recurvatum*. A concavité palmaire, c'est le *doigt antecurvatum* si l'angle de courbure est très grand, sinon c'est le *doigt en marteau*. Enfin on peut noter le *doigt en* **Z**.

A. Doigt recurvatum. — Cette déviation est assez rare. Dans certaines races l'hyperextension exagérée des articulations phalangiennes détermine le doigt recurvatum congénital.

Comme lésion acquise, on ne l'observe guère qu'à la suite de fracture phalangienne consolidée en mauvaise position. L'ostéotomie et le redressement consécutif seraient le seul traitement indiqué en cas de gêne fonctionnelle trop marquée.

Nous avons noté cette déviation à l'état temporaire chez un malade dont la gaine fibreuse de réflexion du pouce avait été sectionnée. Sous l'influence d'une légère contraction de l'extenseur le pouce se mettait en rétroversion.

B. Doigt antecurvatum. — La courbure se présente avec les degrés les plus variables. Cette déviation s'observe à la suite de rétraction tendineuse, ou après une déformation articulaire ou osseuse.

Le *doigt antecurvatum congénital ou gampsodactylie* a, dans ces derniers temps, attiré quelque peu l'attention (1). On peut le définir : l'attitude du petit doigt en flexion avec impossibilité de l'extension complète des deux dernières phalanges sur la première. Rarement la flexion siège sur la deuxième articulation.

Cette flexion congénitale est assez commune. Elle semble surtout fréquente en Normandie et en Angleterre. Elle a été bien décrite par Chassaignac (1840), Tamplin (1846), Nicaise (1868), William Adams, Coudray, Secheyron et Desforges (2). Cette déviation est plus fréquente chez les filles que chez les garçons. Bien que congénitale, elle ne devient évidente que vers un ou deux ans. L'hérédité est fréquente. Dans un cas que nous avons observé, la lésion était héréditaire depuis trois générations. Elle coïncide souvent avec l'orteil en marteau.

Adams a décrit trois périodes dans la marche de cette affection.

Dans la première période, la flexion, la déviation est telle que l'indique la définition ; la peau de la face palmaire est saine. On peut facilement redresser les deuxième et troisième phalanges, mais aussitôt lâchées, elles retombent de suite. La flexion peut se compléter. La palpation permet de sentir sur la face dorsale du petit doigt la saillie formée par la phalange subluxée. La déviation n'est pas douloureuse, et le doigt est un peu fléchi vers l'axe de la main.

Dans la deuxième période, vers l'âge de sept à dix ans, en général,

(1) Voy. Coudray, *Bull. du Congrès de gynéc., d'obst. et de pédiatrie*, 1895, p. 848.

(2) Secheyron et Desforges, *Arch. méd. de Toulouse*, 1er juin 1897.

les deux phalanges restent fléchies sur la première, et l'on ne peut les redresser sans violence. La résistance semble due à la rétraction de la peau, mince, atrophiée, semblant plus courte, à la rétraction du fascia sous-cutané et aussi des ligaments articulaires. Les sujets ne peuvent saisir facilement un objet. Pour les pianistes, la difformité devient très gênante. L'affection peut s'arrêter à ce deuxième stade.

A la troisième période, vers l'âge de seize ans, l'annulaire et souvent le médius se fléchissent; le doigt est réellement difforme. La première phalange est parfois un peu renversée en arrière, le doigt est un peu en **Z**.

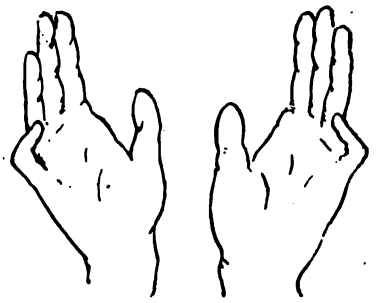

Fig. 262. — Flexion congénitale du cinquième doigt héréditaire depuis trois générations. (Obs. pers.).

Le **diagnostic** est facile; on reconnaîtra facilement la rétraction de l'aponévrose palmaire, les déformations osseuses, articulaires, tendineuses, rhumatismales.

La pathogénie a été très discutée. Pour Tamplin, cette flexion est consécutive à une brièveté trop grande de la peau; dans quelques cas, il avait noté des bandes cutanées devenant assez saillantes dans l'extension du doigt. Mais ces bandes sont exceptionnelles au début. Pour Adams, il s'agit d'une parésie des interosseux et des lombricaux puisqu'il y a chute des deuxième et troisième phalanges; mais cette parésie est consécutive. Dans un cas, Chassaignac avait trouvé que les deux tendons latéraux de l'extenseur étaient plus près de la face palmaire que de la face dorsale. Nicaise fit jouer un rôle à un prolongement fibreux partant des tendons de l'adducteur et du court fléchisseur du petit doigt pour aller s'insérer à l'extrémité supérieure de la deuxième phalange du petit doigt.

Suivant Coudray, il y a une malformation articulaire primitive, la flexion est due à une lésion primitivement articulaire, peut-être à une brièveté des ligaments dans le sens de la flexion, amenant consécutivement une légère déformation articulaire, un certain degré de subluxation.

Secheyron et Desforges invoquent l'existence d'une saillie trop exubérante de la tête phalangienne de la première phalange et la trop grande brièveté des ligaments périarticulaires antérieurs et latéraux. Cette diminution raccourcit le champ d'incursion des surfaces articulaires et empêche l'extension complète de la deuxième phalange sur la première. Cette saillie osseuse serait en rapport avec le développement exagéré du point d'ossification complémentaire et épiphysaire de la deuxième phalange.

Traitement. — A la première période, on appliquera une attelle

portée pendant longtemps, maintenant le doigt en extension.

A la deuxième période, Adams dit avoir sectionné avec succès les bandelettes fibreuses sous-cutanées. La section des tendons fléchisseurs ne donne rien.

Dans un cas, Coudray fit la résection articulaire phalango-phalangienne, résection qui fut suivie d'ankylose phalango-phalangienne, mais le doigt resta mobile et un peu raccourci.

Secheyron et Desforges conseillent la résection de la partie osseuse de la deuxième phalange, qui déborde en avant de la tête de la première phalange, cette section débride largement l'articulation en avant et sur les côtés, en sectionnant des tendons fléchisseurs si cela est nécessaire; leur suture est faite après la résection osseuse. Des massages précoces évitent l'ankylose (1).

C. Doigt en marteau. — Le sommet de l'angle droit est représenté, soit par l'articulation métacarpo-phalangienne, soit par les articulations des phalanges entre elles. Le type du doigt en marteau s'observe dans l'ankylose à angle droit de la première et de la deuxième phalange (fig. 263).

Chez les athlètes, Morris a signalé une rupture partielle des fibres de l'extenseur ; il se produit une flexion permanente de la dernière phalange du doigt. Morris (*Medical News*, 1893), conseille de rechercher le tendon extenseur, et de le suturer à la peau près de l'ongle (Voy. *Arrachement des tendons*, t. III, p. 837).

Chez les malades ayant des déformations rhumatismales des doigts, j'ai noté dans plusieurs cas le vrai doigt en marteau, c'est-à-dire une flexion irréductible et à angle droit des première et deuxième phalanges sans rétraction tendineuse, car l'articulation phalangino-phalangettienne était mobile.

D. Doigt en Z. — On note ici une flexion au niveau de l'articulation phalango-phalanginienne, et une hyperextension au niveau de l'articulation phalangino-phalangettienne. Le rhumatisme, et parfois le traumatisme, sont la cause de cette déviation bizarre que l'on pourrait encore appeler le doigt en baïonnette.

Certains sujets peuvent subluxer volontairement l'articulation métacarpo-phalangienne du pouce, ce qui produit une déformation du doigt en Z.

2° ***Déviations latérales des doigts***. — *Digitus valgus ou varus*. — *Doigts en Z*. — Ces déviations sont consécutives soit au rhumatisme chronique (2), soit à des traumatismes, fracture ou luxation. Nous

(1) Sous le nom de *camptodactylie*, le professeur Landouzy décrit une rétraction lente et progressive des tendons fléchisseurs du petit doigt et des ligaments des articulations phalango-phalanginiennes. Elle survient chez les arthritiques (Voy. thèse Heruert, Paris, 1897-98).

(2) Au cours de maladies générales, les déformations des doigts sont fréquentes. Merigot de Treigny, *Revue gén. de clin. et de thérapeutique*, 1890, n° 51, et Galaine, thèse de Paris, 1895.

dirons que le doigt est varus quand il se dirige vers le bord cubital de la main et valgus quand il se dirige vers le bord radial. Tantôt un seul doigt est dévié, tantôt tous les doigts sont déviés « en coup de vent » vers la même direction de fait du rhumatisme ou de « l'insuffisance congénitale de l'aponévrose palmaire » (Boix) (1).

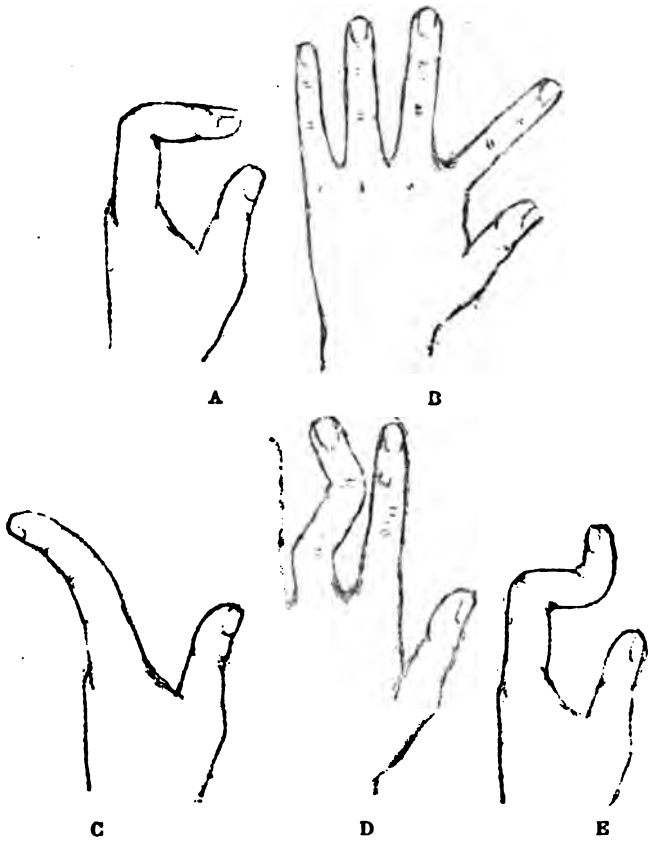

Fig. 263. — Déviations diverses des doigts après traumatismes ou suppurations. — A, doigt en marteau; B, index valgus; C, doigt recurvatum; D, doigt en Z; E, doigt en baïonnette.

Au cinquième doigt, par le fait d'une mauvaise position prise pendant l'écriture, le doigt se dévie fortement vers l'axe de la main. Pour les mêmes raisons, la troisième phalange du médius se referme quelquefois fortement vers le bord cubital de la main.

Dans les cas de malformations congénitales des doigts, ces déviations latérales sont fréquentes, comme nous le verrons.

Changement de longueur des doigts. — A la suite de certaines

(1) Boix, *Nouv. Iconogr. de la Salpêtrière*, mai 1897.

lésions locales, ostéite, spina-ventosa, ostéomyélite, etc., le doigt peut être raccourci. Cette même malformation peut être observée à la suite de maladie générale infectieuse se répercutant à distance sur les cartilages épiphysaires des métacarpiens et des phalanges. Nous avons vu cette déformation chez un malade, elle était survenue après une variole, la lésion portait sur l'index et le quatrième doigt; elle était symétrique, ce qui pourrait faire penser encore à une lésion médullaire. — Après la tuberculose, l'ostéomyélite, le doigt peut être rentrant, en lorgnette (Lannelongue, Ménard), etc.

II. Aïnhum des doigts et des orteils (sclérodermie annulaire). — L'amputation spontanée des doigts et des orteils est souvent le fait de l'aïnhum. Les doigts et les orteils en sont souvent le siège. Un sillon annulaire se développe en un point quelconque du doigt; il devient de plus en plus profond au point que le doigt finit par tomber et il subsiste sur le moignon une cicatrice peu apparente. Le tout évolue sans trace d'inflammation locale.

Les tissus de l'extrémité qui va être coupée peuvent être sains, ou atrophiés, ou graisseux.

L'examen histologique a montré que dans ce sillon se trouve un faisceau fibreux remplaçant la peau ; à ce niveau, les glandes et les papilles sont absentes; les vaisseaux et les nerfs sont sains (Suchard) (1). Pour Duhring (2), il y a de l'endartérite.

La marche de la lésion est, en général, très lente. Dans un cas de Evans (3), le doigt mit cinquante ans à se détacher! En général, c'est au bout de six à huit ans que le doigt tombe spontanément.

Cette lésion est souvent héréditaire. Elle règne surtout chez les nègres (4), dans certains pays de l'Afrique et de l'Amérique. Mais on l'observe aussi chez les Arabes (Fontan), en Océanie (Guyot), etc. Elle survient à tout âge; on l'observe même à la naissance, ce qui est un point de contact entre l'aïnhum et les amputations spontanées.

Le **diagnostic** est facile. A la naissance on trouve parfois des dépressions circulaires de la peau, accompagnées de déformations des membres. Mais ce ne serait pas là le vrai aïnhum où il existe une bande de tissu fibreux au fond du sillon.

Quant au diagnostic entre l'aïnhum du nouveau-né déjà suivi d'amputation du segment du membre et l'amputation congénitale proprement dite, on peut dire que dans ce dernier cas il n'y a pas trace de cicatrice en général. Néanmoins la distinction ne sera pas toujours facile, car il y a des amputations congénitales avec cicatrice cutanée.

(1) Suchard, *Progrès médical*, 1882, p. 10.
(2) Duhring, *The American Journ. of the med. sc.*, janvier 1884.
(3) Evans, *The Med. Record*, 26 nov. 1887.
(4) Da Silva Lima, *Archives de médecine navale*, 1867, t. VIII, figure.

La pathogénie a été très discutée surtout pour l'aïnhum qui s'observe à la naissance. Chaussier invoque une gangrène locale ; la constriction par le cordon ombilical, par une bride amniotique. Mais pourquoi les lésions sont-elles souvent symétriques ? Reclus, ayant noté une bande fibreuse cutanée siégeant au tiers inférieur de la jambe chez un nouveau-né, compare les amputations acquises et spontanées par aïnhum aux amputations congénitales. Dans les deux cas il s'agirait, suivant Longuet, d'un trouble trophique dépendant d'une lésion du système nerveux central.

Le **traitement** est le plus souvent expectant. Cependant, Da Silva Lima aurait obtenu un bon résultat en sectionnant perpendiculairement la bride fibreuse.

III. Articulations à ressort. Doigt à ressort. — Dans les mouvements de flexion ou d'extention d'une articulation, il arrive parfois que le mouvement s'achève brusquement, agissant comme un « ressort » par déclanchement.

Ce phénomène anormal s'observe le plus souvent aux doigts, parfois aux orteils (1), rarement au genou (2), à la hanche (Folet), au poignet (Stcherbatchef).

Sous le nom de *doigt à ressort*, il faut désigner une affection caractérisée par un arrêt dans un mouvement de flexion ou d'extension du doigt, arrêt suivi d'un ressaut et de la brusque reprise du mouvement qui se termine avec la rapidité automatique d'un ressort. En somme, il y a : 1° une ébauche d'exécution du mouvement; 2° un temps d'arrêt; 3° un achèvement complet et brusque de la flexion ou de l'extension.

La première bonne description a été faite par Notta (de Lisieux) en 1850, puis A. Nélaton, Dumarest, Menzel, Blum, Marcano, Schmit, Poirier, Victor Carlier, etc., étudièrent surtout la pathogénie (3).

Étiologie. — La cause générale la plus fréquemment invoquée, c'est le rhumatisme. Souvent on a vu le phénomème survenir pendant ou immédiatement après une attaque de rhumatisme aigu localisée à la main. D'autres fois le sujet n'a jamais eu de rhumatismes, mais ses articulations « craquent » facilement. Il faut mentionner aussi le traumatisme, c'est-à-dire soit une plaie, soit une entorse. La fatigue fonctionnelle exagérée est encore une cause déterminante importante.

(1) Blum, Chirurgie du pied, p. 105, et Walther, *Soc. anat.*, 1886, p. 315. — Villar, *Soc. anat.*, 1889.

(2) Delorme, *Soc. chir.*, 1894, p. 309.

(3) Consultez surtout Notta, *Arch. gén. de méd.*, 1850. — Marcano, *Progrès médical*, 1884. — Rehn, *Centralblatt für Chirurgie*, avril 1884. — Poirier, *Arch. gén. de méd.* 1889. — Stcherbatchef, thèse de Paris, 1890. — V. Carlier, thèse de Paris, 1889. — Jeannin, thèse de Paris, 1895. — Duplay, *Arch. gén. de méd.*, avril 1896. — Clément, thèse de Paris, 1898. — Begoune, thèse Lausanne, 1898. — Ferré, *Revue de chirurgie*, 1899. — Judeck, *Beiträge zür klin. Chir.*, 1900.

Féré en rapporte plusieurs cas chez des professeurs de piano.

Il est certain que l'affection n'est pas très fréquente et que les malades s'en plaignent rarement à leur médecin. Les hommes sont presque aussi souvent atteints que les femmes, dans la proportion de 3 sur 2. On observe cette affection parfois à la naissance (Konetschte), chez le nourrisson (1), le plus souvent c'est à l'âge adulte. Le côté le plus souvent lésé est la main droite sur le médius, l'annulaire et le pouce, ou sur plusieurs doigts à la fois. On peut l'observer sur les cinq doigts de la même main. Ce qui est curieux, c'est que l'affection est souvent bilatérale et symétrique. Carlier et Marini (2) insistent surtout sur une sorte de nervosisme presque constante chez les malades et avec eux nous admettrons deux variétés : 1° le doigt à ressort idiopathique; 2° le doigt à ressort symptomatique.

Symptômes. — Le *début* est variable, le plus souvent il est insidieux. C'est tout d'abord un peu de gêne dans les mouvements, puis le doigt devient douloureux et raide, surtout le matin au réveil. Rarement le début est rapide et cela s'observe surtout après un traumatisme.

Les doigts sont très irrégulièrement atteints. D'après Blum, sur 28 cas les rapports seraient les suivants : pouce 11 cas; annulaire 10; médius 4; auriculaire 2; index 1.

Le *ressaut* est plus ou moins marqué; à certaines périodes de la maladie, il est parfois assez peu accusé pour ne déterminer aucune gêne; on perçoit dans ce cas, au moment où le mouvement s'achève, une sorte de frôlement. Parfois, au contraire, le doigt se fléchit ou s'étend avec une violence extrême et le ressaut s'accompagne d'une sorte de claquement sourd, de craquement perceptible à distance. Le ressaut peut être double. Très fréquemment, le ressaut semble avoir pour origine l'articulation de la première et de la deuxième phalange, la phalangine et la phalangette se redressent en bloc sur la phalange.

L'extension est toujours plus difficile que la flexion. Parfois le doigt reste « en panne » et le malade redresse le doigt avec l'autre main ou avec le pouce du côté correspondant ou en appuyant le doigt sur un point d'appui quelconque.

Le mouvement de ressaut peut présenter une certaine intermittence; tantôt il est plus marqué le matin, tantôt il disparaît après un exercice un peu prolongé.

Quant à la *douleur*, c'est vers la base du doigt que le malade souffre et localise une assez vive douleur et le siège de la gêne fonctionnelle. Chez plusieurs malades, Victor Carlier a noté que les douleurs remontaient très haut le long des fléchisseurs.

(1) Konetschte, Doigt à ressort congénital (*Wiener med. Presse*, 1888, p. 435). — Genser, Doigt à ressort chez un enfant de dix-sept mois (*Archivio di Ortopedia*, 1894, p. 44).

(2) Marini, Doigt à ressort d'origine névropathique (*Sperimentale*, fév. 1890).

Quand l'affection siège au pouce, c'est la deuxième phalange qui présente le phénomène du ressort. Pour fléchir son pouce le malade le porte dans l'adduction forcée, puis sous l'influence d'un effort la flexion se produit brusquement en même temps que le ressort et le craquement. L'intensité de la douleur est des plus variables ; elle peut être nulle. En examinant la région, on n'observe aucun gonflement ; en palpant pendant les mouvements, on croit sentir une *nodosité* suivre les mouvements du tendon dans la région métacarpo-phalangienne à un centimètre au-dessus du pli digito-palmaire ; elle aurait le volume d'une lentille ; elle est peu douloureuse au palper et on ne la sent plus quand le doigt est étendu. La nodosité peut siéger sur la gaine ; alors elle n'est plus mobile avec le tendon. En palpant attentivement la face palmaire de la première phalange du doigt malade mis préalablement en flexion, on sent une corde tendue formée par les tendons fléchisseurs.

La *marche* de la maladie est assez régulière. On voit parfois le doigt symétrique se prendre. Le ressort peut n'être qu'intermittent et survenir surtout le matin au réveil, aussi Carlier distingue-t-il les formes aiguë, subaiguë, chroniques, continues, intermittentes.

La *durée* est des plus variables ; sur 85 cas Carlier note 51 guérisons dont une subite ; 17 améliorations, 17 états stationnaires.

Diagnostic. — Il est facile : il suffit d'examiner le malade, les rétractions tendineuses, les contractures musculaires se reconnaîtront aisément.

Le *pronostic* est variable ; la guérison est assez fréquente si le traitement est précoce. L'affection peut se compliquer de spasme, de contracture douloureuse, d'où une gêne fonctionnelle assez grave.

Théories pathogéniques. — Elles sont très nombreuses et nous avons déjà vu que Carlier admet que tantôt il y a une lésion soit de la synoviale, soit du tendon, soit de l'articulation : c'est le *doigt à ressort symptomatique* ; tantôt il n'y a aucune lésion anatomique : c'est le *doigt à ressort idiopathique ou spasmodique.*

Théories pathogéniques du doigt a ressort symptomatique. — A. Théories synoviales. — 1° *Théorie de l'engorgement du cul-de-sac de la synoviale* (Notta, A. Nélaton). Cet engorgement serait inflammatoire, rhumatismal ou traumatique. Il serait analogue à l'épaississement synovial de la séreuse articulaire du genou dans l'hydarthrose chronique de cette jointure. Notta a fait remarquer que la synoviale se réfléchit sur le tendon au niveau de la bandelette formée par les fibres transversales de l'aponévrose palmaire. Ce serait contre le bord inférieur de cette bandelette fibreuse dans la flexion du doigt, ou contre le bord supérieur, dans l'extension, que viendrait heurter la nodosité constituée par l'engorgement du cul-de-sac synovial (1).

(1) Dans un cas où le ressaut était double, Notta admit que le deuxième ressaut était dû à un engorgement de ce repli synovial triangulaire qui existe dans l'angle

Mais il est douteux que le bord inférieur de l'aponévrose palmaire normale joue le rôle d'obstacle ; de plus l'induration du cul-de-sac de la synoviale tendineuse est hypothétique. Des lésions tuberculeuses de la synoviale peuvent provoquer le ressaut (cas de Roux), mais ce n'est plus le vrai doigt à ressort.

2° *Hypothèse des corps flottants intrasynoviaux* (A. Nélaton, Pitha, Bilroth). Cette hypothèse attend encore sa confirmation anatomique.

B. Théories tendineuses. — Pour Notta, Busch, Dumarest (Hahn), Menzel, Blum, Marcano, etc., il s'agit d'une déformation ou nodosité du tendon venant buter contre la gaine fibreuse, elle-même rétrécie. Le phénomène du ressort est facile à produire ; il suffit de placer un fil en un point du tendon tel que, pendant les mouvements de flexion et d'extension, le fil puisse rencontrer un des rebords naturels ou artificiels de la gaine. Notta avait admis cette nodosité tendineuse pour le pouce à ressort. A ce doigt il n'y a pas au niveau de l'articulation métacarpo-phalangienne de cul-de-sac synovial, car la synoviale du pouce fait partie de la grande synoviale du poignet. Dès lors, il fallait placer la nodosité sur le tendon, puisqu'elle paraissait se trouver au siège ordinaire.

Mais cette nodosité n'existait pas dans le cas opéré par Quénu ; elle manquait dans beaucoup de cas observés cliniquement ; anatomiquement elle est exceptionnelle, et cette sensation de nodosité serait due au déplacement de l'angle de bifurcation du tendon fléchisseur superficiel (V. Carlier). Roser d'ailleurs invoqua une simple induration du tendon fléchisseur profond à son passage sur le fléchisseur superficiel. Cette induration existait dans un cas de Roux.

Théorie mixte. — *Théorie vagino-tendineuse.* — Ici le tendon et la gaine fibreuse jouent un rôle soit isolément (variété tendineuse et variété vaginale), soit collectivement. Nous avons déjà vu que Notta admettait, pour certains cas, pour le pouce surtout, l'existence d'une tumeur tendineuse. Menzel démontra schématiquement le rôle possible de celle-ci et il admit une nodosité et un rétrécissement concomitants de la gaine. Falicki pense que le tendon peut être épaissi te la gaine normale, ou le tendon normal et la gaine anormale. Blum admet que la nodosité tendineuse bute et à l'aller et au retour contre l'extrémité supérieure de la gaine fibreuse des quatre derniers doigts. Quant au pouce, la tumeur est très serrée dans le point très rétréci de la gaine au niveau des deux os sésamoïdes. Marcano montre que l'arrachement de la nodosité peut se faire « aux quatre rebords tranchants que présente la gaine fibreuse et surtout au rebord supérieur qui est le plus saillant. Leinst, dans un cas, excisa une nodosité

de bifurcation du tendon fléchisseur superficiel et qui, dans l'extension du doigt, vient se présenter à l'orifice supérieur de la gaine fibreuse et se heurte contre lui. Le siège de la nodosité est par suite variable, il pourrait donc parfois siéger à l'orifice supérieur de la gaine du doigt.

du fléchisseur profond et guérit radicalement son malade (1).

Dans plusieurs observations il n'y avait qu'une simple lésion de la gaine. Dans un cas (Lannelongue), c'est un fibrome de la gaine fibreuse. Dans un autre, la gaine paraît rétrécie et son incision fait disparaître le ressort (Blum).

Dans un premier cas de Duplay on note un épaississement linéaire transversal au niveau du pli articulaire métacarpo-phalangien. Chez une deuxième malade, Duplay constate deux épaississements latéraux; dans les deux cas l'excision des points rétrécis de la gaine provoque la guérison.

En somme, on note soit un rétrécissement simple de la gaine, soit un épaississement de la face interne de la gaine, soit une tumeur développée sur la face externe de la gaine. Dans tous les cas, il y a étroitesse de la gaine. Dans le cas de Schmitt (2) et de Rudinger (3), le doigt à ressort survient après une incision de la gaine fibreuse faite pour enlever une tumeur de la région métacarpo-phalangienne profonde. J'ai observé un cas semblable après une incision faite pour un panaris. Analysant dix-neuf opérations pratiquées jusqu'en 1898, Begoune pense que le vrai doigt à ressort est dû à une lésion soit de la gaine, soit du tendon, soit des deux organes à la fois.

C. Théories articulaires. — Kœnig, le premier, constata sur la tête de la première phalange une crête transversale qui la divisait en deux versants. Cette crête, en mettant en jeu l'élasticité des ligaments, produisait le ressort pendant les mouvements de flexion et d'extension. En France, Œttinger, Walther firent la même constatation. Dans d'autres cas, ce sont les ligaments articulaires qui sont rétractés ou déformés (Steinthal, Blum).

Deux facteurs, dit M. Poirier, interviennent dans la pathogénie du doigt à ressort : 1° les déformations des extrémités osseuses; 2° l'élasticité des ligaments. Le doigt à ressort d'origine articulaire est très facile à reproduire; il suffit d'exagérer la flexion du doigt et l'on voit alors la jugulaire glénoïdienne venir dépasser brusquement et accrocher le tubercule qui termine en avant la surface articulaire des métacarpiens. L'expérience réussit surtout sur le pouce. Dans certains cas, le doigt à ressort d'origine articulaire résulte de l'accrochement du ligament glénoïdien aux tubercules du métacarpien.

Mais il n'y a pas que la sangle glénoïdienne qui puisse donner lieu

(1) G. Jeannin (thèse Paris, 1895) pense que le tendon peut se tasser devant le rétrécissement vaginal comme le fait un fil trop gros devant le chas d'une aiguille, puis brusquement le tendon franchit le détroit sous l'influence de la contraction musculaire. Ainsi, sur neuf interventions : six fois il y avait une tumeur tendineuse; tantôt elle est enlevée, tantôt on se contente d'inciser le rebord supérieur de la gaine fibreuse. Dans un cas il y avait pelotonnement du bout périphérique du chef cubital du fléchisseur superficiel sectionné. La suture des deux bouts du tendon amena une guérison.

(2) Schmitt, *Centralblatt für Chirurgie*, 1895, n° 32.

(3) Rudinger, *Wien. klin. Wochenschr.*, 1896, n° 21.

au phénomène du ressort ; les déformations articulaires peuvent aussi être invoquées. On sait que les têtes métacarpiennes peuvent être divisées en deux champs : le champ phalangien et le champ glénoïdien ; entre les deux se trouve une crête ou arête. Si cette crête s'exagère ou se déforme, pour la franchir, les ligaments latéraux se tendent outre mesure et, aussitôt la crête franchie, le mouvement de flexion devient brusque ; d'où le phénomène du doigt à ressort.

Enfin, la déformation osseuse peut siéger sur les faces latérales des têtes métacarpiennes, et la rencontre des ligaments latéraux avec quelque saillie latérale de la tête métacarpienne peut produire le phénomène du ressort. Celui-ci s'observe d'ailleurs dans ces dernières conditions chez l'autruche. En faisant macérer les ligaments dans de l'eau alcoolisée, M. Poirier a reproduit le phénomène.

Cette origine articulaire est rare pour Carlier ; il ne l'a observée qu'une seule fois chez un rhumatisant. Il siège en effet plus souvent dans les articulations interphalangiennes que dans les phalango-métacarpiennes ; de plus, la guérison spontanée assez fréquente ne s'accorde pas facilement avec une déformation permanente.

Quant aux cas de doigts à ressort rapportés par Stcherbatchef, sur une main atteinte de rhumatisme déformant, puisque les doigts étaient en varus, en adduction avec subluxations, ce n'est plus là le vrai doigt à ressort comme le font remarquer Jeannin et Clément, « c'est alors un simple ressaut pouvant même faire défaut dans l'extension du doigt, et non pas un vrai mouvement de ressort ». Ce ressort existe d'ailleurs assez souvent chez des sujets atteints de déformations articulaires d'origine goutteuse ; nous en connaissons plusieurs cas. Feré appelle cette variété « le doigt à ressort à volonté ». On peut encore le produire en déviant légèrement l'axe du doigt (1).

Toutefois, ici encore il faut être éclectique et la théorie articulaire est applicable à toute une variété de doigts à ressort.

Théorie du spasme fonctionnel ou théorie nerveuse (Carlier). — Pour Carlier, bien rares sont les nodosités tendineuses, l'engorgement du cul-de-sac synovial et les déformations articulaires ; il faut dès lors considérer comme très fréquent un simple spasme fonctionnel.

Ce spasme s'observe chez des gens arthritiques pour la plupart ; le traumatisme s'observe dans un tiers des cas ; enfin la profession, c'est-à-dire la fatigue fonctionnelle, a une grande importance. Enfin, fait important, le sexe féminin est atteint plus fréquemment que le sexe masculin dans la proportion d'un tiers, et la plupart des malades sont des nerveux (2).

(1) Fiorani rapporte un cas semblable chez un malade qui présentait une petite saillie de la tête métacarpienne ; le tendon fléchisseur, en glissant sur le côté de l'exostose, provoquait le ressaut (*Archivio di Ortopedia*, 1890, p. 494).

(2) « Le mode de début du doigt à ressort, les périodes de rémission ou d'exa-

Les muscles atteints de spasme dans le doigt à ressort sont ceux qui commandent la flexion des dernières phalanges des doigts, c'est-à-dire le fléchisseur profond et surtout le fléchisseur sublime ; les malades éprouvent des douleurs spontanées dans la moitié supérieure de la face antérieure de l'avant-bras, vers la moitié interne du membre. On note de plus une difficulté toujours plus grande du mouvement d'extension comparativement à la flexion ; le phénomène se produit toujours pendant le mouvement d'extension, alors qu'il manque souvent dans la flexion ; quand l'affection offre le type grave de contracture, on constate la flexion permanente des deux dernières phalanges du doigt.

Voici comment Carlier explique le mécanisme intime du phénomène : comme c'est le fléchisseur sublime qui, à un moment donné, s'oppose à la continuation du mouvement d'extension du doigt, mis au préalable en flexion, la deuxième phalange éprouve un temps d'arrêt ; mais, grâce à un effort énergique des extenseurs, le spasme cède et la deuxième phalange achève brusquement le mouvement d'extension. Quant à la vitesse du mouvement final, il tient à l'excès de force déployée par les extenseurs, excès de force qui, la résistance une fois vaincue, se transforme en vitesse.

Quant au mécanisme pendant le mouvement de flexion, Carlier pense que l'arrêt est dû à l'impotence momentanée du muscle fléchisseur ou à la vigilance exagérée des antagonistes. Quant à la rapidité finale du mouvement de flexion, elle s'explique par la contraction brusque et spasmodique du fléchisseur.

Une plaie du doigt, une entorse métacarpo-phalangienne, sont la cause du spasme, par action réflexe dont le point de départ est dans la jointure lésée.

Quand aucune des causes précédentes n'est invocable, il faut penser au spasme d'origine centrale.

Concluons en disant que, sans aucun doute, cette théorie du spasme fonctionnel est souvent admissible, quoique les alternatives de vigilance exagérée des muscles fléchisseurs pendant les mouvements d'extension du doigt malade et l'impotence momentanée des mêmes muscles pendant la flexion ne soient pas complètement expliquées par le simple nervosisme.

Feré admet cette théorie nerveuse chez des névropathes, et il en a rapporté plusieurs observations.

Que le doigt à ressort soit symptomatique ou idiopathique, on voit

cerbation qu'il présente dans sa marche, sa tendance à envahir deux doigts homonymes, sa ténacité, la lenteur avec laquelle s'effectue la guérison quand elle a lieu, les cas de guérison subite et spontanée, l'influence heureuse exercée par le repos du doigt atteint et par les genres de traitement (électricité, massage, etc.) préconisés pour guérir ou améliorer les spasmes fonctionnels, tout cela constitue un faisceau de preuves bien suffisantes pour justifier ce que nous avançons, à savoir que le doigt à ressort est un spasme fonctionnel. » (Victor Carlier.)

que, en présence de théories pathogéniques aussi nombreuses et aussi diverses, il faut admettre plusieurs variétés étiologiques et pathogéniques.

Traitement. — Il varie suivant les cas. Dans la *variété spasmodique*, il faut employer le massage, la gymnastique, l'électricité. Les mouvements de flexion et d'extension seront actifs et passifs; il faut masser les fléchisseurs; maintenir le doigt en extension. Dans le doigt à ressort symptomatique, *variété tendineuse*, il faut énucléer ou gratter la tumeur tendineuse. Dans la *variété vaginale*, il faut soit exciser la tumeur de la gaine fibreuse, soit inciser celle-ci au niveau des rebords pour les agrandir par débridement ou par excision des épaississements (Rehn, Blum, Schmitt, Duplay, Rudinger).

Enfin, dans la *variété articulaire*, on pourrait peut-être, dans certains cas, régulariser la tête articulaire, la modeler pour éviter le frottement des ligaments, mais c'est là un traitement encore théorique.

IV. Rétraction de l'aponévrose palmaire (1). — La rétraction de l'aponévrose palmaire ou maladie de Dupuytren est caractérisée par la flexion permanente et généralement progressive de la première phalange sur l'os métacarpien et correspondante de la deuxième phalange sur la première; la dernière phalange restant dans l'extension contraste avec la flexion des autres et ne participe presque jamais à la rétraction.

En 1831, Dupuytren présenta le premier une description méthodique de cette lésion, sans en préciser la nature; la pathogénie resta obscure malgré de nombreuses dissections; celles-ci cependant servirent à montrer que l'aponévrose seule n'est pas lésée, c'est ce qui explique les difficultés thérapeutiques du début, et peu à peu on fut amené à pratiquer un traitement radical.

Anatomie pathologique. — Pendant longtemps, on pensa qu'il n'y avait qu'une simple rétraction tendineuse, une « *crispatura tendinum* » (Boyer).

Astley Cooper avait bien émis en passant l'opinion que peut-être la rétraction de l'aponévrose palmaire était cause de la rétraction des doigts. Dupuytren, par ses dissections, confirme cette opinion admise aussi par Maslieurat-Lagemard, Cruveilhier, Maisonneuve.

(1) Consulter : Sevestre, *Journ. de l'anat. et de la phys.*, mai 1867. — Le Dentu, Art. Main, *Dict. de méd. et de chir. pratiques*, t. XXI, p. 360. — Madelung, *Berlin. klin. Wochenschr.*, 19 avril 1875. — P. Richer, *Soc. anat.*, 1877. — Braun, *Centralblatt f. Chirurg.*, 1878. — Chevrot, thèse Paris, 1882. — Grabow, Anatomie et physiologie de l'aponévrose palmaire (*Arch. f. Anat. und Phys.*, 1887). — Costilhes, thèse de Paris, 1885. — Legueu et Juvara, Anatomie des aponévroses palmaires (*Soc. anat.*, 1891). — Fasquelle, thèse de Lyon, 1892. — P. Berger, *Acad. de méd.*, 20 avril 1892. — Bertrand, thèse Nancy, 1894. — Roques de Fursac, thèse de Paris, 1892. — Mangiavilla, *Riforma médica*, 1896, n° 247. — Guinebault, thèse de Paris, 1897. — Hedges, *St Bartholomew's Hosp. Reports*, 1897. — Berger, *Revue internat. de méd. et de chir.*, 1900.

Cependant, J. Guérin, Goyrand, Velpeau, localisaient les lésions surtout dans la peau et le tissu cellulaire sous-cutané.

Gerdy accuse les tractus fibreux superficiels qui s'étendent de la peau et du tissu cellulaire sous-cutané à l'aponévrose.

Une des meilleures descriptions des lésions anatomiques, c'est celle de Paul Richer (1).

On signale parfois l'existence d'un nodus fusiforme au-dessous de

(1) « La *peau* adhère très intimement à l'aponévrose palmaire au niveau de la corde de l'annulaire et des indurations qui correspondent aux autres doigts. En ces points, le tissu graisseux interposé entre le derme et les tissus fibreux de l'aponévrose n'existe plus ; il est comme refoulé sur les côtés, où il soulève la peau et contribue à former les saillies qui limitent les enfoncements. La peau ainsi séparée a conservé son extensibilité, elle garde l'empreinte des parties profondes, mais elle n'est pas épaissie et ne paraît pas altérée dans sa structure. » (Cependant Pitha, Braun, Variot, etc., ont observé fréquemment l'induration et la sclérose cutanée.)

« On retrouve facilement les divers faisceaux de fibres qui constituent à l'état normal l'*aponévrose palmaire*, mais ils sont diversement modifiés.

« Le petit palmaire fait défaut. Le *faisceau longitudinal* qui répond à l'annulaire, présente au-dessus du point qui correspondait au pli palmaire inférieur un renflement fusiforme, d'aspect dépoli, de consistance très dure. De la partie inférieure de ce renflement part une corde ligamenteuse, qui va se rendre à la base du doigt rétracté et dont les fibres se comportent d'une façon différente dans leur mode de terminaison. Celles du milieu se rendent à la face profonde de la peau de la première phalange. Elles répondent aux bandelettes cutanées qui ne descendent pas habituellement aussi bas et se terminent dans la peau de la paume de la main au niveau du pli palmaire inférieur et un peu au-dessous. Sur les côtés, les fibres s'écartent un peu pour gagner les bords de la phalange, où elles semblent se confondre avec le tendon des interosseux et des extenseurs. Ces fibres latérales représentent les fibres digitales de l'aponévrose palmaire qui, le plus souvent, sont peu développées. Ici, elles ont l'aspect d'un petit ligament falciforme, à bord antérieur libre, légèrement concave, et à bord postérieur adhérent à l'os et aux tendons extenseurs. L'angle inférieur est comme prolongé par un faisceau plus grêle, qui descend jusqu'au niveau de la phalangine, où ses fibres se terminent en éventail, dans le tissu fibro-graisseux de la région. Ce dernier faisceau se trouve situé plus près de la face palmaire que de la face dorsale et sa tradition amène la flexion de la phalangine.

« Les *trois autres faisceaux longitudinaux* paraissent un peu épaissis à leur partie inférieure au niveau du pli palmaire inférieur et un peu au-dessous, où leurs adhérences à la peau sont plus étendues qu'à l'état normal. Ils sont tendus, formés de fibres resplendissantes et qui ne présentent pas d'épaississement comparable à celui que nous avons décrit sur le faisceau de l'annulaire.

« La *bandelette transversale inférieure* qui limite par en haut les espaces destinés aux nerfs et aux vaisseaux est très apparente. Elle adhère étroitement à la corde de l'annulaire à 5 ou 6 millimètres au-dessous du renflement décrit.

« Quant aux *fibres interdigitales de Gerdy*, qui sous-tendent les commissures des doigts, on les retrouve normales entre l'index et le médius, mais elles apparaissent beaucoup plus nombreuses et tendues dans les deux autres commissures qui vont du doigt rétracté au médius et à l'auriculaire. Elles correspondent au pli digito-palmaire, que nous avons vu reporté sur l'annulaire plus haut que de coutume, de façon qu'à ce niveau, elles ne sont pas éloignées de la bandelette transversale inférieure. Elles adhèrent au cordon rétracté et y relient le médius, qu'elles attirent légèrement. Enfin, les adhérences qui existent entre l'aponévrose palmaire et la gaine des tendons, au niveau des têtes métacarpiennes, sont ici très accusées.

« Au-dessous de l'aponévrose, tous les tissus sont sains. Les *tendons*, celui de l'annulaire comme les autres, jouent librement dans leurs gaines. Ils ne sont ni rétractés, ni adhérents. Les *articulations* des doigts sont normales ; toutefois, les surfaces cartilagineuses sont un peu érodées. »

la partie moyenne du quatrième métacarpien et dépendant de l'aponévrose palmaire. Parfois, ces fibromes sont multiples (A. Richet). Fasquelle insiste avec raison sur le raccourcissement des artères collatérales des doigts.

Sur une coupe histologique, on voit que les faisceaux fibreux sont plus serrés. D'après Paul Richer, les fibres élastiques seraient plus nombreuses, ce qui paraît bizarre. Quant à la peau au niveau des points indurés, sa structure est normale ; les papilles et le derme ne sont pas sensiblement modifiés ; seule, la couche profonde du derme est privée d'aréoles graisseuses et se continue avec l'aponévrose par un tissu scléreux. Pour Langhans, qui a examiné les cordons rétractés enlevés par Kocher, l'affection procède par foyers isolés ; ce sont les gaines artérielles et les capillaires de l'aponévrose qui sont le point de départ de la dégénérescence fibreuse qui gagne ensuite toute l'aponévrose elle-même. Il se fait ensuite une rétraction cicatricielle des néoformés.

Les lésions articulaires concomitantes ne sont pas constantes, mais elles sont fréquentes ; ce sont des lésions d'arthrite sèche, de goutte, des nodosités d'Héberden, etc. On note aussi des lésions d'artériosclérose et des fibromes à distance, fibrome de la verge (Costilhes).

Fasquelle distingue trois formes anatomiques : 1° une forme aponévrotique pure ; 2° une forme aponévro-cutanée ; 3° une forme aponévro-cutanéo-articulaire. Mais ces formes représentent tout simplement les trois stades de l'affection.

Étiologie et pathogénie. — Les hommes sont quinze fois plus souvent atteints que les femmes ; l'hérédité joue un rôle, de même que la profession, mais dans quelle proportion ?

La rétraction s'observe surtout à l'âge moyen de la vie, parfois chez des collatéraux (Tranquilli) (1).

Dupuytren, Goyrand, Sanson, firent jouer un rôle au traumatisme.

A. Théorie traumatique. — Pour A. Desprès, la rétraction de l'aponévrose palmaire est le résultat de cicatrices sous-cutanées ou d'inflammation traumatique de cette aponévrose. On la rencontrerait fréquemment (?) chez des menuisiers qui se traumatisent souvent la paume de la main.

Pour Madelung, l'influence des pressions répétées enflamme de plus en plus le tissu cellulaire qui n'est plus suffisamment garanti par sa couche adipeuse, d'où hyperplasie, puis rétraction des cordons fibreux.

Houel voudrait que l'on distinguât deux formes, l'une traumatique, l'autre spontanée.

B. Théorie dystrophique. — La rétraction spontanée serait provoquée par une maladie dystrophique, l'arthritisme, la goutte, le diabète (2), l'intoxication saturnine (Costilhes), la syphilis (Ricord, A. Richet).

(1) Tranquilli, *Lo Sperimentale*, 1893, n° 3.
(2) Viger, thèse de Paris, 1884.

La sclérose de l'aponévrose palmaire coïnciderait souvent avec d'autres scléroses siégeant sur le foie, les artères, la moelle, la verge, etc., avec la sclérodermie. Mais, dans la sclérodermie, la sclérose passe de la peau à l'aponévrose, tandis que dans la vraie maladie de Dupuytren, la sclérose procède en sens inverse. Entre ces deux lésions, il y a cependant bien des points communs, car quelques auteurs admettent que les lésions débutent par la peau (Pitha, Alibert, Gerdy, Malgaigne, Baum, etc.).

C. Théorie nerveuse. — M. Lancereaux pense que la rétraction peut être d'origine nerveuse, comme la sclérodermie, la trophonévrose de la face ; parfois, en effet, on a vu coïncider un mal perforant plantaire, l'ataxie. Bieganski (1) voit coïncider une rétraction avec une poliomyélite antérieure. Eulenburg a rapporté un cas de névrite du cubital coïncidant avec la maladie de Dupuytren. Cardarelli (2) a observé celle-ci à la suite de traumatisme, soit du coude, soit de la moelle épinière, et Régis chez des paralytiques généraux.

Pour Abbe, la rétraction est d'origine réflexe ; elle a souvent comme point de départ un traumatisme des nerfs de la main, c'est-à-dire la compression et l'irritation des plaques nerveuses terminales par un trauma continu professionnel. Abbe admet que la rétraction peut, par voie réflexe, gagner l'aponévrose de l'autre main. La symétrie fréquente des lésions est donc en faveur de la théorie nerveuse (3).

Guinebault admet aussi l'hypothèse d'une lésion du nerf cubital, à cause de l'atrophie musculaire portant sur les lombricaux et sur les interosseux, à cause des troubles sensitifs et des phénomènes trophiques caractérisés par l'atrophie du derme, des glandes sudoripares, et par la disparition progressive du tissu cellulo-adipeux qui, d'après Madelung, constituerait la lésion initiale de l'affection.

Berg (4) a rapporté des cas dans lesquels la rétraction était bilatérale. Or, après une hémorragie cérébrale dans la capsule interne, la rétraction du côté paralysé diminua très sensiblement. La névrite du nerf cubital pourrait produire une rétraction aponévrotique (Feindel) (5).

Il semble donc qu'il y aurait un centre trophique, soit médullaire, soit cérébral, agissant sur la nutrition de l'aponévrose palmaire.

Symptômes. — Le début est latent, insidieux. La rétraction est parfois annoncée par des sensations de tiraillement, de picotement,

(1) Bieganski, *Deutsche med. Wochenschr.*, 1895, n° 31.

(2) Cardarelli, cité d'après la *Sem. méd.*, 1896, p. 240.

(3) Abbe, *New-York med. Journ.*, 1884. Au cours de la discussion Weir, Post, Hamilton, Sayre, Gibney, etc., ont admis cette origine nerveuse. Récemment Maréchal (*Journ. de neurologie*, 1899) admet pour les cas symétriques une lésion des centres nerveux.

(4) Berg, Communication rapportée in *Archivio di Ortopedia*, 1896, p. 483.

(5) Feindel, *Revue de neurologie*, 1896. Dans cette observation il y avait une déviation des doigts en coup de vent vers le bord interne de la main. D'après Luizzato (*Riforma medica*, 1900), l'attitude des doigts et l'examen électrique ne sont pas en faveur de la théorie névritique cubitale.

de chaleur, de douleurs. La main droite est le siège de prédilection et le début commence le plus souvent par l'annulaire. Cela tient, dit Vidal (de Cassis), à ce que ce doigt est plus faible que les autres et résiste moins à la rétraction. Celle-ci envahit ensuite le cinquième, puis le troisième et le deuxième doigt, et rarement le pouce. Celui-ci n'est atteint que lorsqu'il reçoit les tractus fibreux de l'aponévrose palmaire. Le début par le pouce ou l'index est très rare. Le début par le cinquième est fréquent.

Peu à peu, l'extension devient impossible, la paume s'excave et devient moins large, l'abduction des doigts est limitée. Quant au symptôme douleur, il est des plus variables; cependant, dans un certain nombre d'observations, on signale des crampes, des fourmillements, des sensations de brûlure, des douleurs, etc. (Abbe).

Fig. 264. — Rétraction de l'aponévrose palmaire.

Le creux de la main est traversé obliquement par un relief analogue à celui que fait sous la peau le tendon d'un muscle contracturé et qui, partant de la racine d'un doigt, l'annulaire le plus souvent, vient mourir vers le talon de la main. Le pli palmaire inférieur ou pli de flexion des doigts est fortement accusé de chaque côté de la saillie longitudinale; il occupe sa place habituelle; vers son milieu il est un peu attiré en haut. Le pli digito-palmaire est remonté dans la paume de la main. La peau soulevée par la corde de l'annulaire est adhérente, calleuse et sillonnée de plusieurs plis transversaux peu profonds. La peau de l'annulaire n'est le siège d'aucune induration bien nette. La flexion forcée de ce doigt porte uniquement sur l'articulation métacarpo-phalangienne: tantôt elle est légère, tantôt elle est maxima, la pulpe de la troisième phalange est en contact constant avec la paume et les ongles entrent parfois dans la peau. Quand on cherche à étendre la première phalange, on fait saillir davantage la corde qui la relie au creux de la main. La phalangine est également fléchie sur la phalange, la phalangette est dans une situation indifférente intermédiaire entre la flexion et l'extension, mais ces deux derniers segments des doigts se laissent facilement étendre et ont conservé toute la liberté et l'intégrité des mouvements communiqués (fig. 264).

L'auriculaire ne peut être étendu complètement. A son niveau la saillie transversale inférieure de la paume est sillonnée de plis obliques et profonds. Elle est le siège d'une légère induration d'où part une corde sensible seulement au toucher dans l'extension forcée du doigt et qui va rejoindre obliquement la corde de l'annulaire.

Le médius, comme l'auriculaire, ne peut être ramené à l'extension

complète, mais le mouvement, dans ce sens, paraît être limité par la seule lésion de l'annulaire. Dans ce mouvement, en effet, la traction s'opère par l'intermédiaire de la commissure interdigitale, qui est très tendue sur la corde de l'annulaire, un peu attiré alors vers le médius. Cependant à son niveau on trouve, un peu au-dessous du pli palmaire inférieur, quelques dépressions linéaires, peu accusées, dessinant plusieurs petits quadrilatères irréguliers, où la peau adhère aux parties profondes et paraît être le siège d'induration, le tout simulant un peu la « peau d'orange ».

L'extrémité externe du pli palmaire inférieur, qui répond à l'index, présente quelque chose d'analogue dans l'extension forcée de l'annulaire et du médius. Le pouce reste sain en général.

Le long palmaire est souvent rétracté (Noble Smith), aussi le palmaire grêle fait-il une forte saillie (Dupuytren). La lésion est souvent bilatérale ; dans ces cas la symétrie est fréquente, mais non constante.

Marche. — Elle est très variable. Mais, en général, la rétraction progresse régulièrement et l'état stationnaire est rare ; l'amélioration spontanée a été observée, voire même la guérison (?). Peut-être s'agissait-il de fausses rétractions aponévrotiques. La rétraction est parfois telle que les doigts s'incrustent pour ainsi dire dans la paume de la main.

Le **diagnostic** n'est pas difficile ; on reconnaîtra facilement la *rétraction tendineuse*, la *rétraction cicatricielle des doigts et de la paume de la main*, etc. Dans la *griffe, par lésion du cubital*, l'éminence hypothénar est atrophiée. Les troubles sensitifs sont évidents. L'*atrophie musculaire progressive*, à son début, se reconnaîtra aisément. Signalons encore le diagnostic avec la déviation des doigts en coup de vent, par insuffisance congénitale de l'aponévrose palmaire (Bois) (1).

Le **pronostic** est assez sérieux, étant donnée la gêne fonctionnelle dans les cas de rétraction de tous les doigts.

Traitement. — Il passa par différentes phases. Dupuytren, Maslieurat-Lagemard, Maisonneuve, etc., localisaient l'affection à l'aponévrose palmaire seule et proposèrent *la ou les sections de l'aponévrose*.

Jules Guérin, Cruveilhier, Gerdy, Malgaigne, Baum, Velpeau, A. Nélaton, entrevirent les lésions de l'aponévrose, du tissu cellulaire sous-cutané et de la peau ; on songe dès lors à l'*aponévrectomie*.

Le vrai traitement, traitement radical, c'est *l'excision de tous les tissus rétractés et la réparation par une greffe, suivant la méthode italienne modifiée* ; il fut préconisé par le professeur Berger, en 1892, et par Roques de Fursac, dans sa thèse.

A. *Section sous-cutanée des brides.* — Elle fut conseillée par Astley Cooper et par Adams (2). La section pratiquée, on redressait le doigt

(1) Bois, *Nouvelle Iconographie de la Salpêtrière*, t. X.

(2) Adams introduit un bistouri à l'union de l'aponévrose palmaire et du ligament annulaire et il sectionne celui-ci. Il fait ensuite la section des brides au niveau de la région métacarpo-phalangienne. Il conseille de ne pas faire la réduction complète.

que l'on immobilisait sur une attelle. Trélat recommandait d'assouplir la peau, puis de faire avec un ténotome la section des adhérences cutano-aponévrotiques combinée à des sections multiples et transversales des brides aponévrotiques elles-mêmes.

B. *Sections à ciel ouvert.* — Citons les procédés de Dupuytren, Goyrand, Richet, Busch (1).

Lannelongue a perfectionné ce procédé des sections à ciel ouvert. Le lambeau est taillé comme dans le procédé de Busch, mais il comprend dans son épaisseur la peau, le tissu cellulaire sous-cutané et l'aponévrose palmaire. Mais, de plus, on suture complètement en Y la plaie, ce qui évite la rétraction cicatricielle consécutive.

C. *Aponévrectomie.* — *Procédé de Kocher.* — Incision longitudinale de la peau sur le cordon sclérosé. Excision des portions rétractées de l'aponévrose. Vautrin, au lieu d'une incision longitudinale, fait l'incision en H ou en doubles volets.

Dans ce procédé on conserve les lambeaux cutanés malgré leur adhérence aux nodosités et on s'en sert pour combler la perte de substance.

Dans l'aponévrectomie on poursuit les digitation et expansion fibreuses jusque vers les phalanges aussi loin qu'il est nécessaire. Le massage, fait consécutivement, rend la mobilité aux doigts.

D. *Aponévrectomie et autoplastie par la méthode italienne modifiée.* — Paul Berger a proposé en 1892 de sacrifier les téguments dans toute l'étendue de la région affectée de rétraction, de disséquer et d'exciser tous les faisceaux rétractés de l'aponévrose, et on répare immédiatement la perte de substance par un lambeau pris sur le tronc et laissé adhérent par son pédicule à son point d'origine jusqu'à son entière adhésion à la surface qu'il doit recouvrir. On substitue ainsi une peau saine à une peau malade. Pour amortir les chocs, le sujet doit porter des gants pendant quelque temps.

Cette autoplastie avait déjà été appliquée au traitement des flexions permanentes des doigts et de la main à la suite de cicatrices vicieuses avec des résultats satisfaisants (Ollier).

(1) **Sections à ciel ouvert.** — a. *Procédé de Dupuytren.* — Ce chirurgien, après avoir fait une incision transversale au-dessus de la racine des doigts, était obligé pour ramener le doigt dans l'extension, de faire plusieurs incisions au niveau de la phalange.

b. *Procédé de Goyrand* (d'Aix). — Pour chaque bandelette rétractée, incision longitudinale jusque vers la partie moyenne de la phalange, puis on sectionne transversalement toutes les brides fibreuses.

c. *Procédé de Richet.* — Incision transversale aux deux extrémités de l'incision longitudinale, et on excise les brides.

d. *Procédé de Busch.* — On isole un lambeau de peau triangulaire dont le sommet supérieur commence au niveau de la partie la plus élevée de la paume de la main soulevée par l'extension forcée du doigt rétracté. La base du triangle correspond au sillon qui sépare du creux de la main le doigt fléchi. Tous les tractus fibreux qui empêchent l'extension des doigts sont sectionnés une fois la peau du triangle disséquée. On réunit enfin les angles de la plaie et on laisse la plaie se fermer par réunion secondaire.

Les indications de l'intervention varient suivant le degré de la lésion. Si la rétraction est assez légère pour ne provoquer qu'une simple gêne dans les mouvements d'extension et rester limitée à un seul doigt, on pratiquera des sections multiples sous-cutanées, ou une aponévrectomie partielle suivie de massage peut être suffisante. Il en est de même s'il ne s'agit que d'une nodosité aponévrotique devenue douloureuse.

Si la peau est considérablement sclérosée, si le derme s'est fusionné avec le tissu cellulaire sous-cutané également rétracté, si l'aponévrose présente des lésions anciennes et très étendues, si la peau des doigts est rétractée et les articulations plus ou moins ankylosées, s'il y a de véritables fibromes aponévrotiques, il faut employer l'aponévrectomie suivie d'autoplastie. Pour protéger le lambeau transplanté, le sujet portera un gant pendant quelque temps.

Quand le doigt est fortement fléchi dans la paume de la main depuis longtemps, je ne conseillerai pas volontiers le redressement complet des doigts. En effet, les artères collatérales doivent être très rétractées et ce redressement complet en détermine la rupture forcément. La gangrène du doigt est possible ; j'en ai observé un cas, chez un diabétique, il est vrai. Il est préférable, dans ces conditions, de faire l'amputation, si la gêne fonctionnelle est très marquée (1).

V. Rétractions « cicatricielles » des doigts et de la paume de la main. — Le plus souvent ces rétractions se font vers la face palmaire, car la plaie est le plus souvent palmaire.

Ces rétractions cicatricielles sont assez fréquentes après des plaies contuses, après les brûlures, surtout. La force de rétraction est telle que les déformations articulaires consécutives sont fréquentes ; on en trouve plusieurs exemples curieux, au musée Dupuytren. Il en résulte des déformations en griffe d'aspect le plus divers, des saillies des extrémités métacarpiennes, etc. Un massage précoce diminue un peu ces rétractions, comme je l'ai observé chez une brûlée, victime du nettoyage de ses cheveux au pétrole.

Dans les adhérences palmaires ou dorsales des doigts, il faut exciser le tissu cicatriciel et combler la plaie par des lambeaux pris soit dans le voisinage, soit à distance. On peut aussi, après une excision en V, suturer la plaie en Y, la pointe du V remontant quand le doigt est

(1) *Crampe des écrivains, des pianistes, des télégraphistes, des téléphonistes, etc.* — Cette affection se présente sous différentes formes, ce sont des crampes, des spasmes, des tremblements et de la parésie motrice, ou encore des douleurs névralgiques. La névropathie héréditaire ou acquise joue un rôle dans l'étiologie. Le surmenage du muscle est évidemment la cause principale. C'est une affection très tenace qui nécessite un traitement très patient, le massage (J. Wolff, de Berlin), l'électrisation, le port d'appareils orthopédiques (ceux de Velpeau, de Duchenne, etc.), le repos de la main et surtout le changement de profession. La névrite complique parfois cette affection.

Quant aux spasmes qui n'ont point pour cause une exagération de la contraction musculaire et qui s'observent chez les névropathes, le traitement est purement psychique combiné avec l'électrisation.

remis en bonne position. Pour favoriser le redressement, on peu dans certains cas, sacrifier un fragment de phalange. Des massage fréquents, des attelles, maintiendront le résultat obtenu et surtout mobilité des articulations des doigts : on sait avec quelle rapidi les doigts s'ankylosent facilement si on les maintient immobile C'est pourquoi ces dactyloplasties seront très précoces, car faut lutter contre la rétraction cutanée et aussi contre la rétractio tendineuse.

Syndactylie accidentelle par adhérence cicatricielle. — Elle s'obser assez fréquemment à la suite de brûlures dans le jeune âge.

Il faut enlever le tissu cicatriciel et ensuite, par des dactyloplasti es combinées par glissement ou par lambeaux à distance, combler *la* plaie et éviter toute cicatrice tant soit peu étendue (1).

(1) **Cheiroplasties.** — a. *Cheiroplastie par incision simple.* — D'après Jobert (de Lamballe, *Traité de chirurgie plastique*, 1849), c'est le procédé de traitement le plus ancien. Déjà Celse (5) et Paul d'Egine font une incision simple. Dionis (1672), Heister (1683) recommandent des incisions multiples. Jobert (de Lamballe) recommandait l'incision avec décollement du tissu cicatriciel. Amussat, Decès, Maisonneuve, J. Guérin, Giraldès, ont apporté quelques petites modifications à cette méthode. Mais la récidive est presque certaine, même quand on redresse le doigt lentement, en plusieurs séances, comme le recommandait Malgaigne.

b. *Cheiroplastie par excision ou décollement cicatriciel et glissement des tissus voisins avec réunion par première intention.* — C'est la méthode ancienne de Celse, ou méthode de glissement, ou méthode française (Delpech, Sédillot, Denonvilliers). On décolle la cicatrice pour lui permettre de recouvrir une surface de la nouvelle plaie égale à sa véritable dimension quand elle est bien étalée et non plus tiraillée. On réunit immédiatement autant que possible les bords de la nouvelle plaie pour faire disparaître en totalité ou en partie la nouvelle surface de bourgeonnement ; on supprime ainsi toute cause de rétraction après cicatrisation.

Cette méthode est indiquée quand la cicatrice a produit son maximum de rétraction (Dupuytren) et quand elle est peu adhérente, peu large et entourée de téguments souples et facilement mobilisables.

c. *Cheiroplastie par la méthode indienne ou à lambeau de voisinage.* — Elle est employée par Zeller pour la syndactylie congénitale. Jobert (de Lamballe) l'employa pour une cicatrice de la paume de la main très adhérente avec tissus voisins peu mobilisables. Elle est peu souvent applicable.

d. *Cheiroplastie par la méthode italienne ou à lambeau à distance.* — C'est la méthode de Branca, Bajano, Tagliacozzi. Ce procédé est appliqué pour la main par Barwell, Adams, etc. M. Berger l'a modifié : au lieu d'attendre que le lambeau ait bourgeonné, il le réunit d'emblée par première intention, sur la plaie.

Cette méthode a encore été employée par Adams, Juengst, Berger, Jalaguier, Phocas, Reclus, etc. (Voy. Discussion à la Société de chirurgie, juillet 1900, et voy. *Traité de chirurgie clinique*, tome I, article de Lyot, les figures 19 et 20).

e. *Cheiroplastie par les greffes dermo-épidermiques ou cutanées.* — Elles ne semblent pas devoir donner de bons résultats. En effet ce serait remplacer le tissu cicatriciel par un autre, sinon aussi rétractile, tout au moins très friable, pouvant s'ulcérer, ce qui, à la main, provoquerait un trouble fonctionnel continuel.

f. *Cheiroplastie par désossement.* — On enlève le squelette d'un doigt, devenu nul comme valeur fonctionnelle, et avec les parties molles, on répare les tissus voisins de la paume de la main ou du doigt voisin. Elle fut pratiquée par Dessaix, Courty, Eugène Bockel, Toussaint, Kœnig ; Guermonprez (in thèse Trichet, Paris, 1893) a plusieurs fois restauré le pouce avec les débris de l'index ou du médius. Dans certains cas on fera la résection de la tête métacarpienne pour obtenir le redressement du doigt rétracté par le tissu cicatriciel. Parfois on a même pratiqué la résection carpienne pour rendre un peu utilisable la main déformée par une cicatrice dorsale (Charles, thèse de Paris, 1891).

VI. Rétractions tendineuses des doigts. — Elles sont assez fréquentes et sont justiciables soit de la ténotomie (1), soit de l'*allongement tendineux* (Anderson). Ce chirurgien fit une section en **Z** très allongé des tendons fléchisseurs, puis il fit glisser les deux extrémités l'une sur l'autre et pratiqua une suture pour reconstituer le tendon ainsi allongé (*Lancet*, juillet 1891).

VII. Ankylose des doigts. — On ne saurait trop insister sur le traitement préventif de cette ankylose par le massage et des mouvements forcés même, le malade étant anesthésié avec le bromure d'éthyle.

Nous avons ainsi réduit bien des raideurs articulaires des doigts, consécutives à des phlegmons de la main. Les ankyloses irréductibles, soit métacarpo-phalangiennes, soit phalango-phalangiennes, soit consécutives à des fractures, ou luxations, ou arthrites, seront traitées par des résections articulaires typiques ou par l'amputation pure et simple, pour peu que le doigt soit non seulement ankylosé, mais très déformé et en position vicieuse. Pour la main, un doigt ankylosé en flexion est ankylosé en position vicieuse. Chez l'enfant, la résection métacarpo-phalangienne est suivie de raccourcissement, car ce sont deux épiphyses fertiles qui sont en contact (Ollier). Si possible, on ne fera qu'une résection semi-articulaire (2).

II. — DIFFORMITÉS ORTHOPÉDIQUES DU POIGNET ET DE L'AVANT-BRAS.

Nous étudierons successivement : 1° les *mains botes acquises*; 2° les *ankyloses du poignet*; 3° les *déformations de l'avant-bras d'origine osseuse.*

(1) **Ténotomie de la main.** — La ténotomie des tendons fléchisseurs profonds doit être faite à 6 ou 7 millimètres au-dessus de l'extrémité inférieure de la phalangine, là où le tendon est fixé à la phalangine par un repli synovial : après la section faite à ce niveau, ces deux extrémités s'écartent peu et la réparation tendineuse est possible. Faite plus haut, le bout supérieur remonterait trop haut et la soudure des bouts sectionnés ne se produirait pas.

La ténotomie du tendon fléchisseur superficiel se fait ordinairement à la base de la première phalange, les deux bouts s'écartant beaucoup, la soudure ne se fait pas, mais la flexion est maintenue grâce aux lombricaux, aux interosseux et au fléchisseur profond.

Si la ténotomie doit porter sur les extenseurs, elle se fait au niveau du métacarpe. L'écartement est faible et la soudure presque la règle.

Comme intervention spéciale sur les tendons, citons encore la libération de l'annulaire chez les musiciens par la section des tendons accessoire de l'extenseur commun des doigts. Forbs (*Boston med. and surg. Journ.*, 25 déc. 1884) a rapporté quatorze observations de section sous-cutanée des ligaments fibreux qui unissent les tendons du quatrième doigt avec ceux du troisième et du cinquième.

(2) *Tumeurs de la main.* — Elles ont déjà été étudiées; ce qui est spécial ici, ce sont les kystes épidermiques, les enchondromes, les lipomes de la paume, l'anévrysme cirsoïde, l'épithélioma, et enfin l'exostose sous-unguéale (Spiré, thèse de Lyon, 1898), les exostoses juxta-épiphysaires multiples (Charron, *Ann. de la Soc. belge de chir.*, 1er août 1896), les tumeurs des gaines fibreuses (Bonjour, thèse de Paris, 1897; Pilliet et Mauclaire, *Soc. anat.*, 1896).

I. — Mains botes.

C'est une malformation congénitale ou acquise des articulations du poignet caractérisée par une déviation de la main, soit vers la face dorsale, soit vers la face palmaire de l'avant-bras, soit vers l'un des bords de la main.

Étant donnée l'analogie avec le pied bot, nous adopterons les variétés suivantes : *M. B. équine ou palmaire ; M. B. tala ou dorsale ; M. B. valga ou radiale ; M. B. vara ou cubitale.* Il peut y avoir des sous-variétés intermédiaires, M. B. équine vara, etc.

Fig. 265. — Main bote paralytique radio-palmaire (valga-équine) du côté droit et vue par la face dorsale. A noter également les déviations multiples et variées des doigts (Obs. pers.) (1).

Mains botes acquises. — Étiologie et pathogénie. — Elles sont bien plus rares que les pieds bots. Elles surviennent le plus souvent soit après des lésions musculaires, soit après des lésions osseuses. Les paralysies musculaires bien décrites par Duchenne (de Boulogne) surviennent dans le jeune âge ; elles déterminent des rétractions musculaires de la part des muscles sains, d'où la déviation (fig. 265). Duchenne a montré que la déviation sera palmaire s'il y a paralysie des deux radiaux et du cubital postérieur ; elle sera dorsale, s'il y a paralysie des deux palmaires et du cubital antérieur. La paralysie du premier radial externe détermine une déviation en varus, celle du cubital postérieur détermine une déviation en valgus ; si la lésion ne porte que sur le deuxième radial, l'extenseur direct, et sur le cubital postérieur, la déviation sera radio-palmaire par prépondérance des fléchisseurs et du premier radial. La lésion simultanée des deux radiaux détermine la déviation cubito-palmaire. Si le cubital postérieur est paralysé en

(1) Dessin dû à l'obligeance de M. Degorce, interne des hôpitaux.

même temps que les fléchisseurs, il y a déviation dorso-radiale. Si le premier radial est paralysé en même temps que les fléchisseurs, il y a déviation dorso-cubitale. Les contractures limitées peuvent aussi donner lieu à des mains botes acquises. Nous avons noté une main bote radiale chez une hystérique qui avait fait une chute sur le coude.

Des cals difformes de l'avant-bras, les décollements traumatiques des épiphyses radiales et cubitales inférieures (Curtillet, th. Lyon, 1891) peuvent déterminer des déviations musculaires, d'où une main bote.

Les lésions articulaires, rhumatismales ou tuberculeuses, peuvent produire des inflexions dans l'articulation radio-carpienne. Des lésions osseuses par destruction du cubitus ou du radius à leur

Fig. 266. — Radiographie d'une main bote valga, par atrophie des cartilages de conjugaison du radius après une variole infantile (Obs. pers.).

partie inférieure agissent de même. C'est ce que l'on voit souvent après l'ostéomyélite.

Citons encore les rétractions cicatricielles par brûlures de la main, du poignet ou de l'avant-bras, et les lésions des gaines tendineuses avec destruction des tendons.

L'atrophie de l'extrémité inférieure du cubitus donne lieu à la main bote vara-équine ou cubito-palmaire, celle de l'extrémité inférieure du radius détermine la déviation en valga-équine. Nous en avons observé un cas après une atrophie des cartilages de conjugaison survenue à l'âge de trois ans, à la suite d'une variole (fig. 266).

La main bote valga après fracture de l'extrémité inférieure du radius par enfoncement est bien connue et décrite depuis Velpeau, qui l'appelait déviation en Z. Parfois le déplacement est purement latéral en dehors avec saillie de la tête cubitale et coup de hache sur le radius (Dupuytren, Malgaigne et G.-Marchant (*Rev. d'orthop.*, 1894, p. 247).

Anatomie pathologique. — Si la déformation est d'origine musculaire, le squelette est intact ; sinon, les lésions osseuses sont souvent multiples.

A. ***Main bote équine pure*** ou ***palmaire.*** — Nous n'avons pas trouvé de description anatomo-pathologique concernant cette variété de déformation ; en effet, presque toujours la déviation palmaire est combinée à une déviation interne ou externe.

B. ***Main bote tala pure*** ou ***dorsale.*** — Elle est très rare ; Bouvier en rapporte un cas.

C. ***Main bote valga-équine*** ou ***radio-palmaire.*** — Citons les cas de Cruveilhier (1).

Dans le cas que nous représentons ici, c'est à la suite d'une variole que l'on nota progressivement l'atrophie du radius et la déviation de la main. L'arrêt d'accroissement de l'os résulta de troubles survenus dans les cartilages de conjugaison.

D. ***Main bote vara-équine*** ou ***cubito-palmaire.*** — Le cas le mieux décrit est celui de Follin.

Symptômes. — L'aspect de la main déformée varie suivant le sens de la déviation ; en général la main est petite, atrophiée, elle est ballante, ou fixe, suivant les cas. Dans la main bote équine (palmaire), vara ou valga (radiale ou cubitale), les os du carpe font saillie à la face dorsale ; les plis cutanés du poignet sont très profonds, les doigts à demi fléchis présentent encore parfois quelques mouvements dans le sens antéro-postérieur, mais les mouvements de latéralité sont vite abolis.

L'aspect de la difformité dans les autres variétés se conçoit aisément et ne nécessite pas une description spéciale.

Diagnostic. — Par les renseignements et la localisation de l'atrophie musculaire, on pourra différencier la main bote congénitale de la main bote acquise. Par la palpation et par la radiographie, on se rendra compte des déformations osseuses.

Pronostic. — Au point de vue fonctionnel, il est très grave, mais il varie évidemment avec le genre et le degré de la déviation.

(1) Dans un cas de Cruveilhier, « les *extrémités inférieures du cubitus et du radius* font sous la peau du dos du poignet une saillie considérable. Le carpe s'articule avec le bord antérieur de l'extrémité inférieure du radius : le scaphoïde, le semi-lunaire, le pyramidal sont à l'état de vestige. L'extrémité supérieure du carpe se trouve sur un plan supérieur et antérieur à celui de l'extrémité inférieure des os de l'avant-bras. Le radius était raccourci, déformé à son extrémité inférieure, le corps de l'os était plus volumineux qu'à l'état normal.

« Les *muscles radiaux, cubitaux*, les pronateurs, les supinateurs étaient atrophiés. — Ceux du bras également.

« Les *surfaces articulaires* n'étaient pas déformées ; les os sont simplement atrophiés. Les muscles biceps et brachial antérieur sont très raccourcis ; ils maintiennent l'avant-bras dans la flexion forcée. Le cubital antérieur, les fléchisseurs superficiels et profonds sont rétractés, et de 3 centimètres plus courts que du côté sain. La section des fléchisseurs de la main et des doigts n'a produit qu'une extension incomplète parce que le cubital, l'extenseur propre du petit doigt, le court extenseur et le long abducteur du pouce déplacés par la position du membre, étaient reportés en avant de l'axe de la main et agissaient comme fléchisseurs. »

Traitement. — Quand la main bote acquise est due à la paralysie musculaire, il faut immédiatement électriser les muscles.

L'*arthrodèse*, si la main bote était trop ballante, pourrait rendre des services : si elle est due à des malformations osseuses, on peut avoir recours, soit à des *ostéotomies*, soit à des *résections partielles*, *linéaires* ou *cunéiformes*, à des *transplantations tendineuses*.

Dans un cas d'incurvation du segment antibrachial due à un excès de développement du radius, qui dans sa moitié inférieure proéminait sous la forme d'un arc à convexité externe, de sorte que la main paraissait luxée vers le cubitus, Guterbock fit une ostéotomie cunéiforme du radius. Dans une observation d'Ollier, le radius était atrophié dans sa moitié inférieure, du fait d'une ostéite. Le cubitus en se développant détermina une main bote valga. Ollier fit la destruction partielle du cartilage conjugal inférieur du cubitus. La main se redressa progressivement.

M. Gérard-Marchant (1) eut à traiter un cas de main bote radiale après fracture du radius. Celle-ci avait déterminé un arrêt d'accroissement du radius, et l'allongement normal du cubitus avait déjeté la main en dehors. La résection de 2 centimètres du cubitus guérit complètement le malade. Postempski (*Archivio di Ortopedia*, 1886, p. 342 et 437) et Cipriani (*La Clinica chirurgica*, 1897, n° 1) ont fait l'ostéotomie du linéaire du radius et du cubitus pour redresser le poignet.

Dans un cas de paralysie totale des muscles de l'avant-bras et de la main, sauf des deux radiaux externes, Drobnik (1896) transplanta le premier radial externe sur l'extenseur commun des doigts et le deuxième radial sur le long extenseur du pouce ; les mouvements d'extension des doigts reparurent. Codivilla fit une intervention semblable.

Main bote spontanée des adolescents. — *Synonymie :* Luxation pathologique du poignet (Malgaigne). — Subluxation spontanée du poignet, manus valga (Madelung). — Névralgie articulaire. — Rachitisme tardif du poignet. — Manus valga spontanée des adolescents. — Carpus curvus (Pierre Delbet). — Radius curvus (Destot de Lyon).

Signalée par Dupuytren, Begin, Busch, etc., Madelung le premier en donna une bonne description ; Félix, élève de Tripier (de Lyon), aborde une pathogénie nouvelle. Le professeur Duplay, chez deux malades, invoque aussi le rachitisme ; Pierre Delbet, Gangolphe (2), Destot, par de nouvelles recherches, complètent l'étude de cette déformation.

Étiologie. — Le surmenage a une certaine importance, puisqu'on l'observe chez les jeunes escrimeurs, les jeunes pianistes, les blanchisseuses novices, les imprimeurs, etc. Mais le surmenage n'est pas constant. L'hérédité est à signaler pour cette lésion, qui est plus

(1) Gérard-Marchant, *Revue d'orthopédie*, 1899, p. 262.
(2) Gangolphe, *Soc. de chir. de Lyon*, févr. 1899, et thèse Roget, Lyon, 1899. — Pierre Delbet, Leçons de clinique chirurgicale, 1899.

fréquente chez la femme (9 fois) que chez l'homme (3 fois), d'après Roget. Chez une malade de Duplay, l'affection évolua en même temps qu'une scoliose. Un traumatisme initial est souvent invoqué, mais l'on sait combien les malades aiment cette explication simpliste. Ce qui est à mettre en relief, c'est que cette lésion survient à partir de dix à douze ans, c'est-à-dire chez les adolescents, pendant la seconde moitié de la croissance, tout comme le genu valgum.

Symptômes. — La lésion est le plus souvent unilatérale, sans prédilection bien marquée pour le côté droit.

Le poignet est arrondi, globuleux; le diamètre transversal est normal; l'antéro-postérieur est augmenté. Les doigts sont demi-fléchis; la main est infléchie. Elle est fortement inclinée en dedans, de telle sorte que son axe forme, avec celui de l'avant-bras, un angle fortement obtus ouvert en dedans. L'épiphyse inférieure du cubitus et son apophyse styloïde forment sous la peau une forte saillie. Le radius et le carpe sont transportés sur un plan sous-jacent à celui du cubitus, quand la main est en pronation totale. Ce déplacement est masqué par les tendons extenseurs.

Par la palpation, on reconnaît l'intégrité parfaite du cubitus; le radius, au contraire, s'incline progressivement en avant, en débordant le cubitus en bas. Par la pression, on abaisse la tête cubitale au niveau du radius. Les fléchisseurs, et surtout le cubital antérieur, sont le plus souvent contracturés. Chez un malade de Gangolphe, une dépression de près de 2 centimètres séparait le cubital de la face antérieure du cubitus. L'extension forcée et les tractions corrigent peu la déformation. Dans un cas de Gangolphe observé chez une malade âgée, le membre supérieur présentait une diminution de longueur appréciable. Chez la malade de Guery, l'adduction et l'extension étaient légèrement diminuées; l'abduction et la flexion étaient augmentées.

Au début, la douleur est très vive, diffuse; la fatigue articulaire est très rapide; le repos la fait disparaître. La gêne fonctionnelle est assez marquée. L'extension est incomplète, la supination pénible, la flexion même est rendue imparfaite par la contracture permanente des fléchisseurs.

L'affection est souvent bilatérale. Dans deux observations rapportées par Roget, le poignet varus était compliqué de cubitus valgus.

L'évolution de la lésion est progressive; la période initiale ou période de déformation a une durée variable, mais en général assez courte; la période suivante, période douloureuse, est caractérisée par une impotence fonctionnelle qui est variable suivant les sujets et qui dure jusqu'à la fin de la période de croissance. A ce moment l'accommodation fonctionnelle est possible et la douleur disparaît.

Anatomie pathologique. — Il n'existe aucun signe d'inflammation osseuse chronique soit sur la main, soit sur les os de l'avant-bras.

Le cubitus est normal et rectiligne. L'extrémité inférieure du radius est déplacée en dedans; elle est déplacée aussi très en avant, beaucoup plus qu'à l'état normal. Il n'y a aucune trace de luxation des os du carpe sur le radius. Celui-ci, en s'infléchissant en avant, entraîne le scaphoïde et le semi-lunaire et secondairement le pyramidal; celui-ci abandonne le cubitus, dont l'épiphyse inférieure devient saillante (fig. 267). Le semi-lunaire entre comme un coin entre les deux os de l'avant-bras. La luxation cubito-pyramidale est bien secondaire (Voy. les dissections de Pierre Delbet).

La deuxième rangée du carpe est fortement étendue sur la première et constitue avec elle une courbure à concavité dorsale réduisant en partie l'inflexion de la première rangée.

Fig. 267. — Radiographie d'une subluxation spontanée du radius (*in* thèse Roget).

Le ligament triangulaire présente son grand axe antéro-postérieur. On note en outre quelques lésions d'arthrite.

A l'état normal, le cartilage de conjugaison du radius se montre sous la forme d'un trapèze translucide à base externe sur toute la largeur du radius. Dans le radius curvus, au contraire, le cartilage manque sur le bord interne du radius. Il affecte la forme d'un coin à base externe ne s'enfonçant que dans les deux tiers externes de l'os. La lésion n'existe pas à la partie postérieure, si bien que, la lèvre antérieure ayant subi ce défaut d'accroissement et la partie dorsale du radius un hyperaccroissement, l'obliquité de la face articulaire radiale se trouve augmentée et projetée en avant. C'est pourquoi le bord postérieur de l'épiphyse radiale prédomine sur le bord antérieur et la surface articulaire du radius regarde en avant. Le massif carpien et le cubitus se trouvent rejetés en avant et en dedans. *C'est une simple exagération des courbures normales du radius.* La première rangée du carpe suit le radius, la deuxième reste attachée

au métacarpe, d'où résulte une dépression concave dorsale unissant les deux rangées du carpe.

Le maximum de la courbure du radius est au niveau du milieu de la diaphyse. Dans un cas de Redard, l'exagération de courbure portait et sur le radius et sur le cubitus. Enfin, finalement, les lésions d'arthrite chronique peuvent être très marquées, comme dans le cas anatomique de Bérard.

Pathogénie. — *Théorie musculaire.* — Dupuytren, Weber, Busch, ne voyant que la contracture musculaire, en firent la cause principale.

Théorie nerveuse. — Tripier et Félix invoquent une hyperexcitabilité médullaire, d'où une contracture et par suite une lésion du cartilage de conjugaison, par le fait de compression exagérée. Mais les troubles nerveux n'ont pas été signalés cliniquement.

Théorie du relâchement ligamentaire. — Malgaigne propose cette explication qu'il invoquait aussi pour le genu valgum et pour la scoliose. Mais ce relâchement n'existe pas au début ; plus tard il n'est que secondaire. Guéry admet concurremment la faiblesse constitutionnelle des ligaments, la fatigue, la croissance.

Théories osseuses. — Madelung invoquait un *arrêt de développement du cartilage de conjugaison* par compression exagérée. Nous avons décrit les lésions du cartilage de conjugaison radial inférieur. Quelle est la cause de cette dystrophie? Duplay et Pierre Delbet invoquent le *rachitisme tardif.*

Gangolphe n'admet pas ce rachitisme tardif, car, dit-il, les lésions ne sont pas les mêmes que dans les cas de rachitisme infantile. Il admettrait un arrêt de développement du cartilage de conjugaison du radius sous l'influence de causes encore inconnues et survenant vers l'âge de douze à quinze ans.

On peut invoquer ici l'*exagération de la courbure normale de l'extrémité inférieure des deux os de l'avant-bras* (1).

(1) Pour comprendre cette théorie, il nous faut étudier les *angles d'inclinaison et de déclinaison des deux os de l'avant-bras.* A l'état normal, la main forme, avec l'avant-bras, un angle obtus ouvert en dedans, si bien que l'axe de l'avant-bras prolongé aboutit non au médius, mais à l'index. Quant au radius, il offre dans son axe vertical une double courbure : une supérieure à convexité dirigée en avant et en dedans, une inférieure à convexité externe et postérieure. Suivant son axe transversal, il offre une courbure à concavité antérieure à partir de la tubérosité bicipitale. Y a-t-il un angle de déclinaison pour le radius comme pour l'humérus? Nous avons examiné à ce point de vue plusieurs radius, et, si nous en croyons nos mensurations, cet angle existe, il serait de 5 à 10° approximativement, c'est-à-dire qu'un plan vertical et transversal passant par la tête radiale en haut, passerait en bas un peu en arrière de la styloïde radiale. D'ailleurs, si l'on regarde un radius couché sur sa face postérieure et placé sur un plan horizontal, on voit nettement l'épiphyse inférieure se porter en avant. En ce qui concerne le cubitus, on voit qu'un plan transversal passant par l'extrémité supérieure de l'os et prolongeant la paroi verticale de la grande cavité sigmoïde passe en avant de l'apophyse styloïde ; il rase le bord antérieur de cette extrémité inférieure quoique le cinquième inférieur de l'os présente une surface antérieure légèrement concave.

La cavité articulaire radio-carpienne regarde en bas et légèrement en avant.

Diagnostic. — Au début on pourrait croire à une *arthrite rhumatismale subaiguë*; mais ici il n'y a pas de déformation osseuse simulant la subluxation. Dans l'*ostéo-arthrite tuberculeuse* du poignet, les douleurs sont plus vives et l'articulation empâtée. Un *poignet varus consécutif à une fracture de l'extrémité inférieure du radius* s'accompagne d'une saillie dorsale en dos de fourchette, la déformation n'est donc pas la même. Celle-ci n'est pas la même non plus dans le cas de *luxation radio-carpienne* ou médio-carpienne (Labady, thèse de Paris, 1897). La *main bote acquise* consécutive à une paralysie infantile ou à une lésion osseuse, se reconnaîtra facilement à un examen attentif.

Pronostic. — Au point de vue fonctionnel, le pronostic varie suivant les cas, mais il est assez sérieux en général. La déformation s'arrête quand la croissance est achevée, mais le malade, dès le début, ferait bien de changer de profession.

Traitement. — Malgaigne tenta en vain la réduction manuelle; Weber fit des tractions élastiques; Busch pratiqua la section sous-

Sur une coupe frontale, la courbe transversale de l'interligne articulaire regarde en bas et un peu en dedans. Les mouvements de flexion et d'extension se font autour d'un axe transversal dont l'extrémité radiale s'incline en bas et en dehors. Aussi, dans le mouvement de flexion, la main s'incline-t-elle vers le bord radial de l'avant-bras. Dans l'articulation médio-carpienne, la flexion s'accompagne d'une légère inclinaison compensatrice vers le bord cubital de l'avant-bras. Nous voyons donc que la tête humérale regarde en dedans; l'épiphyse humérale inférieure par sa face antérieure regarde en avant et en dedans; l'épiphyse radiale inférieure par sa face antérieure regarde aussi en dedans et en avant.

Remarquons en outre que l'axe articulaire de l'épiphyse inférieure de l'humérus est oblique en bas et en dedans; celui du radius est oblique en bas et en dehors; celui de l'articulation médio-carpienne est oblique en bas et en dedans. Cette altération des axes a sans doute sa raison d'être. L'extrémité inférieure de l'humérus est tordue et attirée en avant comme celle du radius. Quand on met tout le membre supérieur reposant à plat sur la face postérieure de l'humérus, le radius ne touche le plan horizontal que sur la partie interne de son épiphyse inférieure; la partie externe est un peu relevée en avant et en dedans. Quant au cubitus, il ne repose que sur l'apophyse styloïde; la tête cubitale est reportée un peu en avant.

L'incurvation antéro-postérieure de l'épiphyse inférieure du radius a été mise en évidence par MM. Destot (de Lyon) et Gallois. De plus la face supérieure de la première rangée du carpe regarde en haut et en avant, la deuxième rangée s'incline en sens inverse, d'où une courbure de compensation. Le déplacement en avant du radius détermine une saillie de la tête cubitale puisque le carpe, indépendant du cubitus, suit le radius. La saillie anormale de la tête du cubitus à la face dorsale du carpe est une déformation fréquente, héréditaire, et ne s'accompagnant d'aucun trouble. Peut-être y a-t-il également une prédisposition congénitale à la déformation spontanée en dehors de la main. C'est ce qui expliquerait pourquoi la difformité pourrait être héréditaire pour Feré (*Revue de chirurgie*, 1896).

En résumé, comme le fait remarquer Roget, les différents segments du membre supérieur sont, à l'état normal, le siège d'inclinaisons et de torsions multiples et compensatrices les unes des autres. Ces inflexions et déclinaisons varient suivant l'âge; plus marquées chez l'enfant, elles s'atténuent chez le vieillard. Elles varient aussi suivant le sexe, toujours plus accentuées chez la femme que chez l'homme. Elles sont héréditaires et se présentent à des degrés variables, suivant les sujets. Ce que nous avons voulu mettre en relief par ces données anatomiques, c'est que celles-ci doivent jouer un plus grand rôle qu'on ne le pense dans le mécanisme de certaines fractures et dans la pathogénie de certaines déformations, dans la main bote spontanée des adolescents, par exemple.

cutanée du cubital antérieur et du long palmaire, déjà préconisée et pratiquée par Dupuytren et A. Nélaton. La récidive fut rapide. Madelung fit l'extension forcée du poignet et l'immobilisation dans un appareil plâtré ; les douleurs disparurent, mais la déformation persista. Tripier et Gangolphe conseillent de faire porter des appareils orthopédiques exerçant à la fois la traction de la main et son extension sur l'avant-bras, après ténotomie du cubital antérieur.

Le professeur Duplay fit l'ostéotomie cunéiforme à base postérieure et interne au niveau de l'épiphyse inférieure, à 3 centimètres au-dessus de l'interligne articulaire.

Pierre Delbet dut faire deux ostéotomies successives. Redard conseille l'ablation du bord supérieur de la surface articulaire du radius, car c'est lui qui gêne la réduction.

Gangolphe rejette l'hémirésection radio-carpienne qui provoquerait de sérieux délabrements ; et cependant, si la déviation était très marquée et la gêne intense, elle nous paraîtrait indiquée quand la croissance est achevée (1).

II. — Difformités ankylosantes et ankyloses du poignet.

Elles sont congénitales ou acquises. Elles peuvent siéger sur les articulations radio-carpiennes et radio-cubitales inférieures.

A. **Ankylose radio-carpienne.** — Les causes de cette ankylose sont surtout les arthrites tuberculeuses et toutes les variétés d'arthrites infectieuses, blennorragiques surtout. Le traumatisme donne lieu tantôt à des cals vicieux gênant la flexion sans qu'il y ait ankylose (il en est parfois ainsi après la fracture de l'extrémité inférieure du radius), tantôt à des luxations non réduites, ou compliquées de fractures. Les fractures compliquées, l'écrasement des extrémités articulaires, guérissent souvent avec des ankyloses du poignet. L'ankylose du poignet peut être encore déterminée par une affection rhumatismale, ou par des hyperostoses et des jetées osseuses à la suite d'ostéites multiples anciennes.

(1) **Carpalgie des adolescents** (Ollier). — Il faut donner ce nom à une douleur ostéocope du carpe, douleur pouvant plus tard se compliquer de déformations osseuses carpiennes. Ces douleurs siègent au niveau de la deuxième rangée du carpe, le plus souvent, au niveau du grand os (Gangolphe).

Dans son observation, Ollier vit ces douleurs survenir chez une malade atteinte de tarsalgie des adolescents : cette carpalgie apparaissait surtout quand la malade écrivait ou jouait du piano. Ollier pense qu'il s'agit d'une irritation traumatique des os carpiens en voie de croissance. La douleur pouvait s'expliquer par l'absence d'épiphyse au niveau des os qui sont atteints, car l'épiphyse empêche la pression de porter sur la couche qui s'accroît. Il ne s'agissait pas de lésion gonococcique articulaire, ni de tuberculose osseuse.

Ultérieurement, cette carpalgie se compliquerait de radius curvus chez les ouvrières obligées à travailler. Chez les personnes aisées, le repos permet d'éviter cette aggravation. Comme traitement, le repos, les révulsifs, les appareils plâtrés pour redresser le membre donnent de bons résultats (Ollier, Gangolphe, *Soc. de chir. de Lyon*, 1899).

Les *troubles fonctionnels* se conçoivent aisément; la main est très gênée dans ses mouvements, mais elle peut encore rendre de grands services au malade.

Les *indications de l'intervention opératoire* dans les difformités articulaires du poignet sont faciles à poser. Les déformations épiphysaires peuvent dévier notablement la main par rapport à l'axe de l'avant-bras; des cals peuvent limiter considérablement les mouvements de flexion, d'extension, de latéralité et les mouvements de pronation et de supination; enfin une gêne fonctionnelle notable : voilà autant de raisons évidentes pour intervenir. En somme on tiendra compte de la gravité d'altération et de la forme et de la fonction.

Chez les enfants on se rappellera que les épiphyses inférieures du radius et du cubitus sont des épiphyses fertiles, jouant un grand rôle dans l'accroissement de l'avant-bras en longueur.

Follet, dans sa thèse sur la résection du poignet, en 1867, avait réuni 70 cas de résection partielle ou totale pour traumatisme ou tumeur blanche; mais on n'y trouve pas de résection faite pour ankylose, c'est-à-dire une vraie résection orthopédique.

Passelaigue (thèse de Paris, 1894) constate que, en 1894, la résection orthopédique typique du poignet n'avait été pratiquée encore que cinq fois pour ankylose vraie de l'articulation, deux fois par Ollier, une fois par Langenbeck, par Schede, par Le Dentu.

Quelques résections atypiques ont été faites pour quelques déformations du poignet avec limitation des mouvements. Ainsi Von Lesser et Lauenstein, Guermonprez réséquèrent la tête du cubitus pour remédier à une fracture du radius vicieusement consolidée.

Cahot et Chaintre résèquent le corps pour remédier à une contracture des fléchisseurs, etc.

La *technique opératoire* variera suivant que la résection est totale ou partielle.

Les *résultats*, comme pour toutes les résections orthopédiques, seront d'autant meilleurs que l'on aura pu suivre ses malades, les mobiliser de bonne heure, masser et électriser les muscles. Les mouvements articulaires reparaîtront en grande partie. Passelaigue, qui a colligé 18 cas de résection ou d'ostéotomie orthopédique pour luxations, fractures vicieusement consolidées, ankyloses, courbures épiphysaires anormales, contractures, mains botes, note que les résultats sont très bons dans la moitié des cas. Si parfois ces résultats sont médiocres, cela tient en grande partie à l'absence suivie des soins consécutifs.

B. **L'ankylose radio-cubitale inférieure** rend impossible la supination et la pronation. Elle est congénitale ou acquise.

Acquise, elle résulte parfois d'une exostose radiale à la suite d'une fracture ou d'une soudure des deux os de l'avant-bras après frac-

ture (1). Dans un cas que nous avons publié, une esquille para-articulaire limitait la pronation. Celle-ci reparut après l'ablation de l'esquille.

Cette ankylose radio-cubitale inférieure peut exiger la résection de l'extrémité inférieure du cubitus (Lesser, Lauenstein, Guermonprez).

Cette même résection cubitale serait à conseiller dans les cas de luxation récidivante de l'articulation radio-cubitale inférieure. Mayer cependant obtint un assez bon résultat avec un appareil prothétique.

III. — Déformations de l'avant-bras d'origine osseuse.

Les déformations de l'avant-bras peuvent être consécutives à des fractures mal consolidées, ce sont des synostoses qui peuvent déterminer une grande gêne fonctionnelle ; elles ont déjà été étudiées. Parfois la déformation est de nature rachitique, on voit les deux os de l'avant-bras infléchis symétriquement, soit en dedans, soit en dehors. S'il y avait lieu d'intervenir, le seul traitement serait l'ostéotomie. Des mains botes sont fréquentes après les ostéomyélites qui détruisent le radius ou le cubitus en partie ou totalement (Voy. Ollier, *Traité des résections*, t. II, p. 432 et suivantes). Quand un des deux os est resté trop court, Ollier conseille d'essayer d'allonger l'os par l'ostéotomie longitudinale ou de faire l'excision des cartilages à conjugaisons sur l'os le plus long, soit une chondrectomie orthopédique. Dans un cas de décollement épiphysaire traumatique de l'extrémité inférieure du radius avec déviation de la main, nous avons corrigé la déformation par abrasion de la saillie que le fragment inférieur faisait en avant malgré la réduction du déplacement.

Signalons encore la résection de 1 à 2 centimètres du radius et du cubitus, faite pour remédier à des contractures permanentes des fléchisseurs du poignet (Henle) (2).

III. — DIFFORMITÉS ORTHOPÉDIQUES DU COUDE ET DU BRAS.

Nous aurons à étudier successivement : 1° les *cubitus varus et valgus* ; 2° les *ankyloses acquises du coude* ; 3° les *déformations du corps de l'humérus*.

I. — Cubitus valgus et cubitus varus.

Ce sont des difformités du coude caractérisées par la projection de l'avant-bras en dehors (*cubitus valgus*) ou en dedans (*cubitus varus*). La saillie du coude est en dedans dans le cubitus valgus et en dehors dans le cubitus varus ; *on note l'intégrité des mouvements dans les*

(1) Voy. *Traité de chirurgie clinique*, art. Fractures de l'avant-bras, par Rieffel, t. II, p. 295. — Rohmer, *Rev. méd. de l'Est*, 1886. — Kirmisson, Leçons cliniques sur l'appareil locomoteur, 1890. — Mauclaire, *Soc. anatomique*, 1897. — Coudray, *Abeille médicale*, 1895, p. 95. — Lauenstein, *Centralbl. für Chirurgie*, 1887, n° 23. — Guermonprez, *Gaz. des hôp.*, 3 sept. 1892. — Mayer, *Archivio di Ortopedia*, 1897, p. 267. — Margary, *ibid.*, 1885, p. 305.

(2) Henle, *Centralbl. für Chirurgie*, 9 mai 1896.

articulations huméro-cubitale et radico-cubitale et la conservation des rapports entre les surfaces articulaires du coude (Rieffel) (1).

Historique. — Les premières bonnes descriptions sont de Nicoladoni, puis viennent les simples observations de Tilanus, Miraillé, Mickulicz. En 1895, nous en signalions la fréquence chez les vieillards atteints d'arthrite déformante légère du coude. En 1897, Rieffel en donne une description très complète qui servira de cadre à notre description. Enfin, en 1898, A. Mouchet (2), dans sa thèse sur les fractures du coude, en signale de nombreux cas post-traumatiques (3). Plus récemment Hubscher a insisté sur le cubitus valgus chez la femme.

Étiologie. — Nombreuses sont les affections traumatiques, inflam-

(1) Rieffel, Cubitus valgus et varus (*Revue d'orthopédie*, 1897), et Hubscher, *Zeitschrift f. Chirurgie*, Band, LIII.

(2) A. Mouchet, Fractures humérales inférieures, thèse de Paris, 1898.

(3) A l'état physiologique il y a un *cubitus valgus normal* et l'angle huméro-cubital ouvert en dehors varie de 157 à 178° (Mickulicz) ; il serait un peu plus fermé chez la femme que chez l'homme et plus petit à droite qu'à gauche (Hultkrang). Il y a certes des variations individuelles, et chez le même individu l'angle n'est pas le même des deux côtés, c'est ce que l'on observe quand on est appelé en médecine opératoire à faire ou à faire faire la ligature de l'artère humérale au pli du coude. Hubscher insiste beaucoup sur ces variations individuelles. Cependant Mouchet n'a pas trouvé à cet angle des variations en rapport avec le sexe, l'âge, et chez le même individu, il n'a pas constaté de différence entre les deux côtés. Rieffel croit que l'angle huméro-cubital est un peu plus fermé chez la femme. Enfin, si je tiens compte de quelques recherches faites à l'École pratique, *chez des sujets âgés*, il m'a semblé que l'angle était plus fermé à droite qu'à gauche. Rappelons encore que l'*angle de déclinaison pour l'humérus* a été bien décrit par Meyer et par P. Broca. Ces auteurs ont en effet montré qu'une ligne verticale descendant de la tête humérale passe un peu en arrière de l'épitrochlée. Le plan vertical et transversal de la diaphyse fait donc avec celui de l'épiphyse un angle ouvert en arrière et en dedans, c'est l'angle de déclinaison. Avec M. Poirier nous avons étudié les variations de cet angle de déclinaison dans les cas de fracture de la tête humérale (*Revue de chir.*, 1892). Suivant Jaboulay (*Lyon médical*, 1893 et 1898), cet angle diminue avec l'âge, la tête se tournant un peu en avant.

Quand l'humérus repose sur un plan horizontal par sa face postérieure, on voit qu'à l'état normal, l'extrémité inférieure de cet os ne repose que sur l'épitrochlée, l'humérus fait avec l'avant-bras un angle obtus ouvert en arrière et en dehors; de plus l'épiphyse inférieure décrit une courbe à concavité antérieure; par rapport à la diaphyse humérale, l'épiphyse inférieure est donc rejetée en avant et en dedans, elle regarde en avant et en dedans. Si dans l'accroissement en longueur, consécutif au développement du cartilage de conjugaison oblique en bas et en dedans, cette torsion augmente soit par le fait d'une sorte de rachitisme infantile ou tardif, il en résultera une déviation du coude, ce sera un cubitus valgus physiologique exagéré, l'axe longitudinal de l'avant-bras devenant très oblique de haut en bas et de dedans en dehors.

Si nous en croyons nos lectures, il semble que les auteurs qui ont parlé des déviations du coude en dedans et en dehors n'ont pas tenu compte suffisamment de cette *torsion humérale inférieure normale, et dont l'exagération aboutit à une déformation*. Certaines déformations en valgus peuvent s'expliquer ainsi. Il y a donc un valgus physiologique du coude et un varus physiologique du poignet, les trois axes longitudinaux des trois segments du membre supérieur décrivent donc un Z très allongé. Dans les différentes variétés de cubitus varus ou valgus, la déviation possible de la tête humérale n'est pas signalée. Dans plusieurs pièces du musée Dupuytren la tête humérale est déviée soit en antéversion et en rétroversion. C'est une déviation consécutive. Ne pourrait-elle pas parfois être primitive ? Des recherches nouvelles, cliniques et radiographiques, répondront à cette question.

matoires, c'est-à-dire infectieuses ou dystrophiques, des extrémités articulaires du coude et de l'articulation elle-même, dans lesquelles l'angle externe huméro-cubital est modifié sensiblement. Citons les ostéomyélites, la tuberculose osseuse ou articulaire, les arthrites sèches, les arthropathies tabétiques, etc. Mais dans ces différents cas, les mouvements de l'articulation sont altérés, ce sont donc des déviations avec troubles fonctionnels, dans lesquelles le rachitisme n'a rien à voir.

Il est une variété de déviations du coude qui, comme le genu valgum des enfants et des adolescents, est du ressort du rachitisme. C'est elle que nous allons étudier tout d'abord.

A. ***Cubitus valgus ou varus par rachitisme. a. Variété congénitale.*** — Rieffel critique avec raison les deux observations de Von Lesser considérées comme déviations congénitales; il s'agit en effet de luxation, ou de subluxation radiale congénitale. Si jusque maintenant le cubitus valgus ou varus rachitique congénital n'a pas été signalé, des observations semblables ne tarderont pas à paraître. Le rachistime fœtal n'est pas douteux; il se localise rarement à l'humérus spécialement, il est plutôt généralisé et dès lors la déviation du coude passe un peu inaperçue.

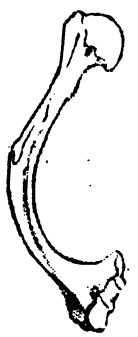

Fig. 268. — Cubitus varus diaphysaire (d'après Rieffel).

b. ***Variété acquise.*** — Le rachitisme spontané sans traumatisme provoque des courbures de l'extrémité inférieure de l'humérus avec déviation aussi bien en dedans qu'en dehors. Les déviations rachitiques de l'humérus sont le plus souvent caractérisées par une incurvation à convexité antérieure ou un peu antéro-externe (Reeves); les déviations latérales sont plus rares. Elles sont souvent bilatérales et asymétriques. C'est tantôt la diaphyse, tantôt l'épiphyse qui est incurvée, parfois les deux. Le *cubitus varus diaphysaire* a été décrit par Mickulicz et Rieffel sur des pièces anatomiques (fig. 268). Le *cubitus valgus diaphysaire* a été décrit par Miraillé et Rieffel. Le plus souvent il y a d'autres lésions concomitantes du rachis, du bassin, etc. Le *cubitus varus épiphysaire* relève peut-être, comme Mickulicz l'a pensé pour le genu valgum, d'un accroissement inégal des deux moitiés de l'extrémité articulaire, dépendant lui-même d'un trouble dans l'évolution du cartilage conjugal inférieur du fémur (Rieffel). Quant aux déformations du cubitus, elles sont consécutives à celles de l'humérus, et la variété cubitale du cubitus varus n'a pas encore été décrite.

On peut admettre que les formes légères peuvent disparaître spontanément, comme certaines déviations légères du genu valgum.

La cause seconde de la déviation en varus ou en valgus, c'est l'action musculaire (Mickulicz, Little, Nicoladoni, Tripier). Rieffel invoque plutôt le poids du bras, le poids du corps et les pressions extérieures.

Symptômes : 1° ***C. varus.*** — L'avant-bras forme avec le bras un angle à sommet externe; l'axe prolongé du bras tombe bien en dehors de celui de l'avant-bras. La pronation efface légèrement la difformité, de même que la flexion. Dans ce dernier mouvement, la main se place en dehors de l'épaule correspondante, et non en dedans, comme à l'état normal. La pronation et la supination sont intactes.

Comme **complication**, il faut citer la luxation du nerf cubital. La guérison spontanée est possible.

Le **diagnostic** est à faire entre le C. varus rachitique et le C. varus traumatique. La radiographie sera très utile en ce cas. Elle permettra de reconnaître les cals vicieux, les pseudarthroses, les luxations, les ostéo-arthrites du coude qui toutes déforment celui-ci.

2° ***Cubitus valgus.*** — Il est beaucoup plus rare et se présente à des degrés très divers. C'est l'exagération de l'attitude normale, et les symptômes se conçoivent aisément (1) : cas de Miraillé (fig. 269).

Fig. 269. — Cubitus valgus (Cas de Miraillé).

Traitement. — Rieffel rejette l'ostéoclasie de l'humérus, et cependant, chez l'enfant, l'ostéoclasie n'est pas à rejeter complètement surtout pour l'humérus; la prise est facile et chez les tout jeunes sujets, il serait facile de fracturer l'os sans comprimer fortement les vaisseaux et nerfs voisins.

L'ostéotomie est préférable le plus souvent. Tilanus la fit sus-condylienne et externe.

B. ***Cubitus valgus et Cubitus varus non rachitiques.*** — Les fractures du coude et les décollements épiphysaires, si fréquents chez les

(1) Dans le cas de Miraillé, le bras gauche formait un angle d'environ 147° et le bras droit un angle de 155°. Quand les deux épitrochlées étaient en contact, il y avait une distance de 9 centimètres entre les deux extrémités inférieures du cubitus. Les bords cubitaux des mains, dans cette attitude en supination, ne peuvent se mettre en contact. En prolongeant le bord interne du bras jusqu'au poignet, cette ligne est distante de 17 centimètres de l'extrémité inférieure du cubitus. A droite cette distance est de 15 centimètres de l'extrémité interne de l'humérus et à 2 centimètres au-dessous de l'extrémité externe. L'articulation radio-cubitale est très lâche; on note des mouvements de latéralité du coude.

enfants, modifient, après guérison, la direction de l'épiphyse humérale. Les condyles externes ou internes sont remontés ou abaissés, d'où la déviation du coude en dedans et en dehors. La déformation commune après les fractures du condyle externe, c'est le cubitus varus. Elle est ou précoce ou tardive. Précoce, elle succède à des fractures du condyle externe dans lesquelles le fragment est attiré en bas par la traction des muscles épicondyliens (A. Mouchet).

Les fractures de l'épitrochlée produisent parfois un cubitus varus, mais les cas rapportés manquent de précision. La fracture du condyle interne se consolide parfois vicieusement ; par suite de l'ascension du condyle interne, on note une attitude du cubitus varus, compliquée d'une limitation plus ou moins notable des mouvements de flexion et d'extension. Hubscher insiste sur l'influence de la simple traction musculaire.

L'arthrite déformante produit des déviations du coude. Ce qui frappe, ce n'est pas tant l'inclinaison insolite de l'épiphyse en dedans ou en dehors, ce sont les ostéophytes, les irrégularités des cartilages articulaires, etc., d'où une gêne fonctionnelle plus ou moins marquée.

Rieffel a décrit à part un *cubitus valgus ou varus métatraumatique et sans troubles fonctionnels*. Dans ces cas, la filiation des accidents est constamment la même, dit Rieffel : « fracture partielle du coude bien guérie, à la suite de laquelle apparaît, à plus ou moins longue échéance, une déviation axiale de l'avant-bras, qui tantôt reste stationnaire au bout de quelque temps tantôt s'accroît pendant plusieurs années sans entraîner toutefois le moindre trouble dans le fonctionnement du membre » (1).

Dans les pièces de Nicoladoni et de Zuckerkandl, il s'agissait de cubitus varus : « L'axe de rotation du coude, c'est-à-dire la ligne qui traverse la poulie et le condyle, rase la partie inférieure des deux tubérosités latérales en se dirigeant de haut en bas et de dedans en dehors. Le bord externe de la poulie humérale est abaissé, de même que le condyle. L'épicondyle paraît un peu plus saillant et l'épitrochlée l'est moins qu'à l'état normal. La ligne qui unit leurs sommets cesse d'être transversale, elle est oblique en bas et en dedans. L'os est épaissi dans le sens antéro-postérieur. Le trait de fracture est plus ou moins visible. La diaphyse humérale est droite, le radius est intact, le cubitus est incurvé dans son tiers supérieur ; la cavité sigmoïde est déformée. Le nerf cubital est souvent subluxé ; il a tendance à former la corde de l'arc représenté par l'humérus et l'avant-bras dévié. »

La lésion causale de toutes ces déformations réside dans l'épiphyse humérale inférieure le plus souvent (Rieffel), parfois aussi dans la diaphyse (Mouchet) ; la fracture humérale a déterminé un changement dans l'orientation de l'axe autour duquel s'exécutent les mouvements

(1) Voy. Drouard, Luxations et subluxations du nerf cubital, thèse de Paris, 1896, et *Traité de chirurgie clinique*, article de M. Cahier, t. III, p. 25.

de flexion et d'extension du coude. Quand la déviation est précoce, elle résulte d'une fracture unicondylienne externe ou interne avec déviation du fragment.

Quand la déviation est tardive, elle est liée à des troubles dans l'accroissement de l'épiphyse humérale intéressant plus oumoins le cartilage d'accroissement. Il se produit un inégal accroissement des deux moitiés de l'extrémité inférieure, qui subit une incurvation à concavité externe. La pression exagérée sur le radius infléchit indirectement le cubitus.

Notons qu'ici le cubitus varus traumatique est la variété que l'on observe le plus souvent. Laugier l'avait déjà signalé dans un cas de fracture isolée de la trochlée. Pour Rieffel, le cubitus valgus traumatique sans altération des mouvements articulaires est exceptionnel. Mouchet et Sengesse en ont rapporté une observation compliquée de névrite du nerf cubital resserré progressivement dans sa loge épitrochléo-olécrânienne.

Traitement. — Pour éviter le C. varus ou valgus consécutif à une fracture, Rieffel conseille comme traitement préventif l'immobilisation dans un plâtre, le membre étant en extension et en supination. Bardenheuer pratique l'extension continue dans le sens longitudinal et dans le sens transversal pour modifier l'angle anormal (1).

II. — Ankyloses acquises du coude (2).

Les traumatismes ayant entraîné des luxations ou des fractures du coude ont pour résultat fréquent de déterminer l'ankylose de cette articulation. Celle-ci est plus fréquente après les fractures qu'après la luxation. M. Berger pense que l'ankylose osseuse est exceptionnelle dans la luxation simple, et que la luxation, lorsqu'elle produisait l'ankylose, était très probablement accompagnée de fracture. La luxation sans fracture provoque une ankylose périphérique caracté-

(1) a. **Cubitus laxus** (O'Zous).—Sous ce nom il faut décrire une laxité anormale des articulations du coude. Il y a une hyperextension telle que le pli du coude s'efface pour être remplacé par une saillie. Il se forme même un angle obtus ouvert en arrière. On note aussi quelques mouvements de latéralité. Des examens radiographiques seraient nécessaires pour compléter l'étude de cette malformation qui ne donne lieu qu'à peu de troubles fonctionnels (O'Zous, *Revue mensuelle de gynéc., d'obst. et de pédiatrie de Bordeaux*, mars 1899).

Une laxité exagérée serait justiciable d'une intervention telle qu'une *arthrodèse trochléiforme* suivie de suture (Montaz, *Gaz. des hôp.*, 30 avril 1892).

b. La *rupture du tendon du triceps brachial* est exceptionnelle et serait justiciable actuellement d'une suture (Gueterbock, *Arch. für klin. Chir.*, Band XXVI, p. 259). Signalons la *rupture partielle et limitée des tendons épicondyliens* chez les maîtres d'armes (Couder, thèse de Bordeaux, 1896).

(2) Voy. Ollier, *Revue de méd. et de chir.*, 1879, et Traité des résections, t. II. — Nové Josserand, Des différentes variétés de l'ankylose du coude (*Revue de chir.*, 1893), Goguel, De l'intervention chirurgicale dans les ankyloses du coude post-traumatiques, thèse de Paris, 1896. Voy. aussi *Traité de chirurgie clinique*, t. III, Luxations anciennes du coude, par Ed. Schwartz, et t. II, Fractures du coude, par Rieffel. — P. Berger, *Soc. de chir.*, 1893, et Discussion. — Boiffin, *Arch. prov. de chir.*, mai 1893.

risée par une simple raideur articulaire. La fracture donne lieu souvent à des cals exubérants qui limitent les mouvements (A. Mouchet).

Les contusions articulaires, les arthrites tuberculeuses, les arthrites génitales, l'arthrite rhumatismale, l'arthrite sèche, sont aussi souvent la cause des ankyloses acquises.

Que l'ankylose soit fibreuse ou osseuse, les troubles fonctionnels sont assez graves, mais leur gravité dépend de l'attitude du membre ankylosé. Le membre immobilisé dans l'extension rend le malade bien infirme, tandis que l'ankylose à angle droit permet encore au membre de rendre quelques services (1).

Indications de l'intervention. — Chez les enfants, l'ankylose consécutive à une fracture n'est pas justiciable de la méthode sanglante, si, de bonne heure, on peut commencer la mobilisation, le massage, la gymnastique articulaire et les douches. Cette même méthode de traitement peut, dans le cas de luxation, produire une néarthrose très utile. Dans certains cas, on peut faciliter cette néarthrose en sectionnant l'olécrâne.

L'intervention sanglante est discutable si l'ankylose date de plusieurs années et si elle est compliquée d'atrophie ou de sclérose des muscles moteurs de l'articulation. La position sociale du malade doit aussi entrer en ligne de compte. Ainsi, un coude ankylosé à angle obtus de 120 à 140 degrés, rend le plus souvent et surtout aux hommes obligés de travailler de leurs mains, plus de services qu'une articulation complètement mobile dans le sens antéro-postérieur, mais mal fixée par des muscles trop faibles et des ligaments insuffisants et sans solidité latérale (Ollier, Boiffin).

(1) Les *lésions anatomiques* dans les cas d'ankyloses post-traumatiques, sont des plus variables. La luxation isolée du radius ne donne pas lieu à une véritable ankylose. La luxation totale en arrière peut, chez l'enfant, ne donner lieu qu'à une limitation des mouvements, très grande il est vrai, mais pas à une véritable ankylose. Certaines luxations simples se compliquent d'ossifications osseuses plus ou moins étendues. Celles-ci s'observent également à la suite de fracture simple, ou compliquées de luxation. Ce sont des coulées osseuses périarticulaires d'origine périostique le plus souvent. Il est des cas dans lesquels l'ankylose est constituée simplement par un ostéophyte ou une jetée osseuse développée en un point quelconque de la périphérie de l'article et qui, jouant le rôle d'un arc-boutant, limite ou empêche complètement les mouvements. Cette bande osseuse étant enlevée ou sectionnée, les mouvements se rétablissent, car les surfaces articulaires sont restées à peu près saines. Dans l'ankylose périphérique ou cerclée, des ossifications périarticulaires nombreuses entourent l'articulation comme un manchon et fixent les os. Ces ossifications extra-périostiques s'étendent aux cloisons intermusculaires, aux insertions tendineuses. On comprend que, pour éviter la récidive après la résection, il faudra enlever tous ces ostéophytes et enlever le périoste sur une certaine hauteur (résection sous-périostée interrompue d'Ollier).

Dans les cas de tumeur blanche guérie en ankylose, les lésions sont les suivantes : il y a fusion osseuse assez complète ; l'ostéogenèse du périoste étant assez limitée dans le cas de tuberculose, il n'y a pas de coulées osseuses comme dans les cas précédents ; il y a fusion osseuse pure et simple. Elle peut porter sur les trois articulations huméro-cubito-radiales, l'avant-bras est complètement immobile. Parfois la radio-cubitale est conservée, dès lors il existe encore des mouvements de pronation et de supination.

L'ankylose à angle droit peut, à la rigueur, ne pas être opérée. L'ankylose bilatérale et rectiligne est une infirmité telle que l'intervention est indiquée sans discussion (1).

Choix des méthodes opératoires. — Au cours de l'évolution de l'ankylose, le *redressement lent* pourrait donner quelques résultats, mais c'est une méthode de bien longue patience exigeant de nombreuses séances de redressement et de mobilisation.

Le *redressement brusque* sous chloroforme ou avec le bromure d'éthyle, nous a souvent donné de bons résultats.

Mais il faut que ces séances soient fréquentes. L'irritation résultant de ces manœuvres brusques peut provoquer des ostéophytes périostiques qui aggravent l'ankylose.

Par ce redressement brusque, on *fracture l'olécrâne*, ce qui suffit parfois pour amplifier d'une façon notable les mouvements articulaires; c'est ce qui nous est arrivé dans un cas, et le malade très satisfait refusa toute autre intervention. Ce fut avec raison, car, un an après, la mobilité était encore très satisfaisante et s'est maintenue ainsi depuis.

L'*ostéotomie temporaire et méthodique de l'olécrâne* fut proposée par Pingaud et pratiquée par Trendelenburg, Volker, Sprengel. Elle améliore bien des ankyloses fibreuses, consécutives à des traumatismes. Elle permet même de réduire certaines luxations qui ont provoqué l'ankylose. Parfois même, sans réduire la luxation, les mouvements de la néarthrose se développent beaucoup et diminuent l'infirmité du malade. Mais les mouvements restent assez limités.

Goguel pense qu'à l'*arthrotomie* sont réservées les ankyloses récentes produites par le simple déplacement des surfaces articulaires; les ankyloses produites par la présence d'un ostéophyte ou par une simple jetée osseuse; les ankyloses dues à la fracture d'une petite saillie osseuse, articulaire; les ankyloses produites par un encroûtement cartilagineux des surfaces articulaires.

A la *résection*, seraient réservées les ankyloses produites par un traumatisme ayant amené un grand désordre dans l'articulation, lorsque les surfaces articulaires sont très déformées, lorsqu'il y a

(1) **Historique des interventions.** — La *section sous-cutanée des tendons et des ligaments* fut essayée par Gerdy en 1839, mais sans succès. Dans un cas de luxation irréductible, Maisonneuve fit la *fracture de l'olécrâne* et sectionna les tendons périarticulaires : le coude récupéra quelques mouvements. Sayre et Wilmart, pour des ankyloses consécutives à des luxations irréductibles firent la ténotomie du triceps. La *résection osseuse partielle* avait été proposée ou faite par Butcher Textor, Gordon Buck. La *résection totale* fut pratiquée par Langenbeck, Ried, Hueter, Watson, Annandale, Wahl, etc. Enfin, Ollier fit faire un grand pas à la technique en préconisant les *résections sous-périostées totales ou interrompues.*

La simple *fracture de l'olécrâne* permettant de rendre quelques mouvements au coude, fut recommandée par Capelleti, Roux, Hamilton, Blandin, Crosby. Puis Trendelenburg et Volker ont recours à la *section méthodique de l'olécrâne.* Defontaine, en 1886, fait la première *ostéotomie trochléiforme.*

une soudure osseuse complète, c'est-à-dire quand les surfaces articulaires primitives ne peuvent plus être utilisées.

Dans les cas douteux, on pourrait commencer par l'arthrotomie, elle permet parfois d'exciser un cal ou une simple bandelette osseuse, huméro-olécrânienne (cas de Ch. Monod, *in* thèse de Goguel) (1), et les mouvements reparaissent.

Ce qui est certain, c'est qu'une radiographie bien faite sera ici d'un grand secours ; elle permet de juger de l'état exact des lésions articulaires et osseuses. Elle seule peut démontrer que l'ankylose est provoquée par un ostéophyte huméro-olécrânien ou par un cal huméral volumineux.

Ostéotomie linéaire de l'ankylose. — Elle a été pratiquée par De Saint-Germain, Walton, dans le but de transformer une ankylose rectiligne en ankylose à angle droit. Mais cette ostéotomie, comme l'ostéoclasie, est toujours suivie du retour de l'ankylose (cas de Beuvet, etc.), ce ne peut être qu'une opération palliative.

Ostéotomie trochléiforme (Defontaine). — Cette opération a pour but de rendre les mouvements au coude. La section humérale est curviligne et s'étend du sommet de l'olécrâne en arrière, au bec de l'apophyse coronoïde en avant.

Defontaine commença les mouvements dès le septième jour. Dans un cas, le résultat fut parfait; dans l'autre, il fut incomplet.

Ollier pense que pour que cette section courbe ou semi-circulaire puisse rétablir les mouvements articulaires, il faudrait pouvoir écarter les surfaces de section, mais cette « distraction » est bien difficile, à cause de la résistance des ligaments, des muscles et des tissus fibreux périphériques. Il vaudrait mieux faire deux sections semi-circulaires superposées et enlever le cube d'os interposé.

Dartigues (*Rev. d'orthopédie*, 1900) interposa momentanément un fragment de taffetas gommé entre les fragments, puis il provoqua la mobilité.

Résection semi-articulaire et résection totale. — Textor, en 1840, fit la première résection du coude pour ankylose, mais il y eut récidive ; Bück, en 1841, fut plus heureux, ainsi que Syme. En 1857, Langenbeck fit la résection totale du coude pour traiter une ankylose rectiligne osseuse, consécutive à une plaie par arme à feu. Le résultat fut excellent. Plus tard, Lucke publia cinq autres cas de Langenbeck. Il eut bientôt des imitateurs (Ried, Wagner, Neudorfer, Bruck, etc.). Plus tard, Watson pratiqua cinq fois l'hémirésection humérale, qui permet de conserver l'insertion du triceps et du brachial antérieur. Annandale recommande aussi cette hémirésection humérale. Les cas se sont, dès lors, multipliés (Ollier, Pozzi, J. Bœkel, Kirmisson, Scudder, Phocas, Lejars, Schwartz, etc.).

(1) Goguel, De l'intervention chirurgicale dans les ankyloses du coude post-traumatiques, thèse de Paris, 1896.

En somme, quand les os de l'avant-bras sont intacts, on peut ne réséquer que l'humérus; si les articulations huméro-cubitale et radio-cubitale sont ossifiées, il faut faire la large résection totale. Comme les épiphyses du coude sont peu fertiles pour l'allongement du membre, Ollier préconise la résection très large chez l'enfant, pour éviter le retour de l'ankylose. Chez l'adulte, il faut pratiquer une résection économique, c'est-à-dire semi-articulaire, si possible. Quand l'ostéogenèse est encore assez active, Ollier recommande la *résection sous-périostée interrompue*, toujours pour éviter la reproduction de l'ankylose; on enlève une zone circulaire de périoste d'environ 2 centimètres de hauteur.

La résection doit être un peu plus étendue sur le radius pour obtenir des mouvements de supination. La hauteur d'os à enlever varie suivant les cas. Les éléments d'appréciation sont : l'âge du sujet, l'étiologie de l'ankylose, la plasticité plus ou moins grande des tissus périarticulaires, le degré d'atrophie des muscles. Il faut enlever d'autant plus que la récidive est plus à craindre, mais tenir compte aussi du résultat que l'on cherche, réséquer moins haut, si l'on veut beaucoup de force, plus haut, si l'on veut des mouvements étendus. Il faut enlever avec soin les ossifications périarticulaires qui s'étendent parfois loin, dans les tendons, les cloisons intermusculaires et sont une cause de récidive. Si celle-ci survient, il faut réopérer et réséquer plus largement. Ollier n'hésita pas chez un malade à faire ainsi trois opérations successives.

Le coude ballant post-opératoire est exceptionnel si les muscles ne sont pas complètement atrophiés. Dans un cas, Lejars fit l'hémirésection antibrachiale.

Le traitement consécutif a une importance énorme, ici. Il faut mobiliser la nouvelle articulation de très bonne heure; du troisième au cinquième jour, il faut masser les muscles. Ollier recommande une légère extension continue dans l'intervalle des séances de massage.

Nous ne pouvons en somme que souscrire aux conclusions suivantes de Nové-Josserand : « Le traitement opératoire des ankyloses du coude est essentiellement différent, suivant la forme anatomique à laquelle on a affaire.

« Dans quelques cas exceptionnels, l'ankylose est causée seulement par une jetée osseuse périphérique ou par une adhérence limitée des surfaces en présence (huméro-olécrânienne le plus souvent), mais les moyens de glissement de l'articulation sont conservés. Il suffit, pour rétablir les mouvements, de sectionner l'ostéophyte, de briser l'adhérence limitée. Ce sont les cas les plus simples.

« Chez d'autres malades, l'ankylose existe véritablement, mais elle est limitée à l'articulation huméro-cubitale, par exemple, les articulations radiales et radio-cubitales étant intactes. Ici, on peut avoir

recours à des opérations économiques, telles que la résection semi-articulaire humérale, mais la récidive est déjà à craindre.

« Enfin, les ankyloses les plus nombreuses sont celles dans lesquelles toutes les articulations huméro-radio-cubitales sont prises. La synoviale, les cartilages d'encroûtement ont disparu et les extrémités osseuses sont réunies par de l'os ou du tissu fibreux. Ici, la seule opération capable de rendre les mouvements est la résection totale et étendue du coude. La résection doit être un peu plus étendue sur le radius pour obtenir des mouvements de supination. »

III. — Déformations du corps de l'humérus.

Ce sont les déformations de nature rachitique des courbures à concavité interne ou antéro-postérieure, ne donnant pas lieu à une intervention. La courbure que l'on note le plus souvent est une déviation du col chirurgical à concavité interne. Elle s'observerait chez les enfants rachitiques marchant à « quatre pattes », et serait due à la pression de bas en haut que supporte le bras chargé de soutenir le poids du corps.

IV. — DIFFORMITÉS ORTHOPÉDIQUES DE L'ÉPAULE ET DE L'OMOPLATE.

Nous étudierons successivement : 1° les *déformations de l'extrémité supérieure de l'humérus* (*humérus valgus et varus*) ; 2° la *périarthrite scapulo-humérale* ; 3° les *bursites sous-deltoïdiennes* ; 4° la *luxation paralytique de l'épaule* ; 5° l'*ankylose de l'épaule* ; 6° la *symphyse thoraco-brachiale* ; 7° la *bursite séreuse crépitante sous-scapulaire*.

I. — Déformations de l'extrémité supérieure de l'humérus. (Humérus valgus et varus.)

En 1892, avec M. Poirier, nous avons attiré l'attention sur les déformations multiples de la tête humérale à la suite de fractures (1). Dans notre mémoire, nous avons présenté une classification anatomo-pathologique des différentes variétés de fractures de l'extrémité supérieure de l'humérus. Or, parmi ces variétés, il en est dans lesquelles la tête humérale est abaissée soit directement, soit en rétroversion, et cela à des degrés les plus divers. Dans un cas rapporté par

(1) P. Broca a bien étudié la direction de la tête humérale. Celle-ci, à l'état normal, fait un *angle de flexion* de 130° à 140° avec la diaphyse. De plus, tandis que chez les quadrupèdes la tête de l'humérus surplombe la cavité olécrânienne, chez l'homme elle surplombe le condyle interne. Si, l'humérus étant placé verticalement, on pose un fil à plomb sur le milieu de la tête humérale, le plomb ne descend presque jamais sur l'épitrochlée, mais un peu plus en arrière. Meyer (de Zurich) avait déjà montré que l'axe de la tête projetée sur un plan horizontal s'écarte de l'axe transversal du coude sous un angle de 20°, chez les Européens : c'est l'*angle de déclinaison, ouvert en dedans et en arrière* quand l'os est mis en position normale.

Augé, la tête était déviée en avant, en antéversion. La fracture peut donc déterminer une déviation de la diaphyse humérale, soit en dehors (valgus) (fig. 270), soit en dedans (varus).

Le décollement épiphysaire supérieur peut aussi donner lieu à une déformation en *humérus varus*, soit quand il est traumatique, soit lorsqu'il est consécutif à une ostéomyélite. Les cals vicieux pourraient provoquer aussi des déformations de l'angle diaphyso-épiphysaire de l'extrémité supérieure de l'humérus.

Fig. 270. — Radiographie d'un humérus valgus après fracture (Obs. pers.).

Dans ces différentes déviations traumatiques, le membre supérieur est peu dévié dans sa direction. La rotation interne ou externe que l'on devrait observer est corrigée, le plus souvent, comme le démontrent les observations cliniques. Dans les cas de luxation de l'épaule compliquée de fracture du col chirurgical, le membre se met souvent en abduction : c'est un *humérus valgus*. Jaboulay (*Province méd.*, 1893) a insisté sur les modifications d'orientation de la tête humérale dans des ostéomyélites du coude.

En 1894, nous avons émis l'hypothèse que certaines déviations bizarres du col anatomique de l'humérus s'expliqueraient peut-être par une altération rachitique du cartilage dia-épiphysaire supérieur (1).

(1) Pl. Mauclaire, Coxa vara et coxa valga (*Bull. médical*, 1894, p. 348).

Plus récemment, Riedinger (1) a aussi attiré l'attention sur ces déviations en valgus ou en varus de l'humérus ; il a présenté la pièce suivante d'humérus valgus. « La déviation s'était produite pendant la croissance, il y avait eu une ankylose du coude à la suite d'une fracture condylienne ; l'avant-bras était fléchi à angle droit et en pronation moyenne. La déviation humérale résultait d'une torsion de la partie supérieure de l'humérus au niveau de la ligne épiphysaire et au niveau de la diaphyse elle-même. » Ces lésions rappellent celles que Jaboulay a décrites pour le col fémoral après les ankyloses du genou.

Dans l'arthrite déformante, la tête humérale subit parfois un déplacement horizontal, d'où abduction, c'est-à-dire humérus valgus (musée Dupuytren). En somme, l'humérus valgus ou varus acquis est assez rare et ne détermine pas de bien grands troubles fonctionnels.

II. — Périarthrite scapulo-humérale (Duplay) (2).

Cette affection, soupçonnée par Jarjavay, a été décrite pour la première fois en 1872, par le professeur Duplay. Elle est caractérisée par de la douleur et la perte totale ou partielle des mouvements de la jointure ; elle siège dans la bourse séreuse sous-deltoïdienne.

Rappelons la disposition de la vaste bourse séreuse siégeant au-dessous de la voûte acromio-coracoïdienne et au-dessous du deltoïde, enveloppant l'extrémité supérieure de l'humérus, constituant, en quelque sorte une seconde articulation extérieure à la vraie jointure et en rapport avec le glissement physiologique de la tête humérale sous la voûte acromio-coracoïdienne. Les lésions de cette articulation supplémentaire produisent, en effet, des troubles fonctionnels absolument semblables à ceux qui sont déterminés par les lésions intra-articulaires.

D'abord soupçonné par l'observation clinique, le siège extra-articulaire de cette affection a été démontré par une autopsie faite par Duplay, qui l'a rapportée dans son mémoire de 1872 et dans laquelle il a pu constater qu'il n'existait aucune altération de la jointure, alors que la bourse sous-acromio-coracoïdienne et sous-deltoïdienne avait complètement disparu et se trouvait remplacée par des brides fibreuses extrêmement denses, unissant la tête humérale à la voûte acromio-coracoïdienne et à la face profonde du deltoïde. Il est à noter que ces brides fibreuses peuvent englober des branches nerveuses ou même des troncs du plexus brachial, donnant lieu à de la névrite et par suite à des symptômes douloureux et même trophiques.

On note aussi de l'atrophie des muscles périarticulaires : deltoïde, pectoral, sus et sous-épineux.

(1) Voy. Riedinger, *Deutsche Zeitschr. für Chir.*, Band LIV, avec figures démonstratives.

(2) Duplay, *Arch. gén. de méd.*, 10 mai 1872, p. 513, et *Clinique* in *Sem. méd.*, 1896. — Carpanelli, thèse de Paris, 1898. — Rambaud, thèse de Paris, 1900.

Étiologie. — Elle survient le plus souvent après un trauma, une entorse, une luxation, compression, immobilité prolongée. Elle est parfois spontanée, on la dit alors « rhumatismale ».

Pathogénie. — Pendant longtemps, on a cru à une luxation de la longue portion du biceps. Jarjavay nia celle-ci et pensa à la bursite.

Pour Duplay et plus récemment pour Colley (1), c'est une bursite compliquée de contracture, d'atrophie de tous les muscles périarticulaires, d'où résulte une ankylose périphérique.

Dans les cas où le traumatisme est évident, nous admettrions volontiers, pour quelques cas, une contracture périarticulaire avec bursite scléreuse consécutive. Il est fréquent, en effet, de voir, chez des sujets prédisposés, des contractures périarticulaires post-traumatiques, soit au pourtour du coude, contracture du biceps et du brachial antérieur; peu à peu, la contracture disparaît. Peut-être qu'à l'épaule la contracture est plus persistante, d'où rétraction et ankylose périphérique.

L'atrophie observée serait due à l'immobilité (Duplay), elle est due à la propagation de l'inflammation des parties fibreuses de l'articulation aux muscles (Lassègue et Sabourin) (2). Pour Vulpian, cette atrophie est de nature réflexe. Suivant Desplats (3), la périarthrite est une névrite du nerf circonflexe et l'atrophie musculaire est due à la névrite des nerfs périarticulaires et s'étendant jusqu'au plexus brachial, ou bien le plexus a été lui-même primitivement atteint dans le traumatisme. Tillaux admet aussi, pour quelques cas, cette névrite du circonflexe. Celle-ci, d'ailleurs, peut compliquer la périarthrite à forme sèche ou plastique.

Disons enfin que certains arrachements tubérositaires pourraient, suivant Tuffier (4) déterminer les symptômes de la périarthrite.

Symptômes. — A l'inspection, nous constatons un peu d'abaissement de l'épaule droite et surtout un léger aplatissement de la région deltoïdienne, sans autre déformation apparente. Le malade ne se plaint pas de douleurs spontanées, comme il en a eu dans les premiers jours, mais il accuse des douleurs à la pression et dans les mouvements. Ceux-ci sont limités, non seulement par la douleur, mais aussi par une raideur véritable que le malade a bien constatée de lui-même, dix à quinze jours après l'accident.

Avec Duplay, nous étudierons successivement : 1° les *phénomènes douloureux* ; 2° les *troubles fonctionnels* ; 3° les *déformations*.

1° Les *douleurs*, à peu près nulles spontanément, ne sont provoquées que par les mouvements ou la pression exercée en certains points.

(1) Colley, *Deutsche Zeitschr. für Chir.*, Band LIII.
(2) Sabourin, Atrophie musculaire rhumatismale, thèse de Paris, 1873.
(3) Desplats, *Gaz. hebd. de méd. et de chir.*, 14 juin 1878 ; *Journ. des sc. méd. de Lille*, 20 mars 1891.
(4) Tuffier, *Presse méd.*, janvier 1900.

On détermine de la douleur tout d'abord au niveau du point qui a été contus, c'est-à-dire à quatre travers de doigt au dessous de l'acromion, au point où le nerf circonflexe se distribue à la peau, puis au niveau des attaches humérales du deltoïde ou du biceps, quelquefois dans la région du pli du coude, dans le sillon pectoro-deltoïdien. Pour Desplats, les douleurs remontent parfois jusqu'au plexus cervical où une pression superficielle les réveille. Les phénomènes douloureux sont d'ailleurs liés intimement aux troubles fonctionnels, et se produisent au moment où les mouvements sont interrompus, comme nous allons le voir.

2° Pour bien étudier les *mouvements spontanés* ou *actifs* de l'articulation scapulo-humérale, il faut se placer de préférence derrière le malade et l'examiner ainsi de dos en comparant le côté sain et le côté malade. Si l'on dit au patient de faire, du côté sain, le mouvement d'abduction ou d'élévation du bras en dehors, l'omoplate reste absolument immobile jusqu'à ce que le bras ait atteint l'horizontale, faisant alors un angle droit avec l'axe vertical de l'omoplate, mais celle-ci commence à se déplacer et l'on voit la saillie de son angle inférieur se porter en dehors vers l'aisselle, dès que le bras, continuant son mouvement d'abduction, a dépassé l'horizontale (Duplay).

Du côté malade, il suffit, au contraire, que le bras se soit écarté du tronc jusqu'à former à peine un angle de 45° avec l'axe vertical de l'omoplate, pour que celle-ci soit entraînée et participe au mouvement, lequel ne peut d'ailleurs acquérir l'amplitude du côté sain ; le malade, en effet, atteint difficilement sa tête avec la main, et aide à ce mouvement en inclinant la tête et la partie supérieure du corps, et le mouvement complémentaire se passe dans l'articulation sterno-claviculaire.

Tous les autres mouvements de l'articulation sont gênés dans la même mesure, le mouvement de flexion en arrière étant un peu plus gêné que le mouvement en avant, la rotation et la circumduction étant également très limitées. L'omoplate contribue toujours pour une certaine part à tous ces mouvements, mais dans aucun d'eux on ne peut étudier mieux que dans l'abduction la façon dont elle est entraînée par le bras.

Ce que l'on peut déjà constater par la simple inspection, à l'aide des mouvements spontanés, on l'apprécie bien mieux en étudiant les mouvements *provoqués* ou *passifs*. Là encore, c'est le mouvement d'abduction qui permet le mieux de se rendre compte de la nature et du degré de l'obstacle.

Du côté sain, pliant le coude d'une main et fixant l'omoplate de l'autre main en saisissant son angle inférieur, on peut élever le bras jusqu'à l'angle droit, sans que l'omoplate soit entraînée, et c'est seulement quand on dépasse l'angle droit, que l'on sent l'angle de l'omoplate échapper, cet os suivant à partir de ce moment l'humérus dans son mouvement (Duplay).

Si on fait la même manœuvre du côté malade, on peut écarter lentement le bras du tronc jusqu'à 45° environ sans que l'omoplate bouge, mais au delà, l'omoplate est entraînée et, si on essaie de la retenir, le malade accuse aussitôt une vive douleur au niveau du moignon de l'épaule. Il en sera de même pour les autres mouvements.

Retenons bien cette constatation si importante, capitale pour le diagnostic, que *dans une certaine limite, toujours la même*, l'articulation semble posséder sa mobilité normale, sans gêne, sans douleur, mais que, au delà de cette limite, il existe un obstacle matériel provoquant de la douleur dès qu'on cherche à le vaincre. A la contracture succède la rétraction et l'atrophie musculaire ; le deltoïde « se plaque » sur la tête humérale.

En présence de cette raideur de l'épaule, se manifestant dans les mouvements passifs, il n'y a pas lieu d'incriminer des lésions musculaires, comme l'atrophie du deltoïde; la première idée doit être qu'il s'agit d'une affection articulaire. Mais, en tout cas, ce ne peut être une affection articulaire en voie d'évolution, car il n'existe aucune déformation, aucun gonflement, aucune douleur spontanée : il ne s'agit pas d'une arthrite aiguë, ni même d'une arthrite chronique. Ce serait donc une ankylose incomplète ayant succédé à une arthrite de cause traumatique, actuellement guérie et ayant laissé à sa suite des brides, des adhérences limitant les mouvements normaux de la jointure. C'était là, jadis, le diagnostic qu'on portait constamment, en pareil cas, avant la connaissance de la périarthrite scapulo-humérale.

3° La *déformation* de l'épaule est le plus souvent évidente. Elle est aplatie du fait de l'atrophie du deltoïde, plaqué sur la tête humérale. Les fosses sus et sous-épineuses sont déprimées, les pectoraux aplatis, etc.

Enfin, dans le mouvement d'élévation, on note une *crépitation sous-acromiale* presque caractéristique.

Diagnostic. — Il est à faire avec l'*arthrite*. Or, fréquentes dans l'arthrite, avec localisation au niveau de l'articulation et parfois avec irradiations jusqu'au coude, les douleurs spontanées sont rares dans la périarthrite ou présentent les caractères de la douleur névritique.

Les douleurs *provoquées par la pression* sont localisées dans l'arthrite aux points accessibles de la jointure, c'est-à-dire dans l'aisselle, et, en avant, dans l'interstice situé entre le deltoïde et le grand pectoral. Ces points sont tout à fait indolents dans la périarthrite, mais en revanche, dans celle-ci, on peut provoquer de la douleur à la pression immédiatement au-dessous de l'acromion et de l'apophyse coracoïde, ainsi qu'au niveau des insertions humérales du deltoïde.

De même il existe des différences essentielles, entre l'arthrite et la périarthrite, au point de vue des douleurs provoquées par les mouvements. Dans l'arthrite, tous les mouvements, quels qu'ils soient, sont

douloureux. Dans la périarthrite, certains mouvements, ou mieux, tous les mouvements peuvent se faire sans la moindre douleur, jusqu'à une certaine limite qui reste constamment la même, la douleur ne commençant à se manifester qu'au delà de cette limite.

Enfin, les troubles fonctionnels sont également très différents dans l'arthrite et dans la périarthrite. Dans la raideur articulaire que donne l'arthrite, tout mouvement de l'humérus entraîne plus ou moins l'omoplate, et si le bras, légèrement écarté du tronc, est porté dans l'adduction, l'omoplate se déplace en dedans, de même qu'elle se déplace en dehors lorsque l'humérus est porté dans ce sens. Dans la périarthrite, au contraire, tous les mouvements se font d'une façon absolument normale, sans participation de l'omoplate, tant qu'on ne dépasse pas une certaine limite qui, pour l'abduction, est ordinairement marquée par l'écart de l'humérus à 45°. Ce phénomène s'explique par la laxité des adhérences, permettant, en l'absence de toute lésion de l'articulation, un certain jeu des surfaces articulaires, et l'omoplate n'étant entraînée que lorsque la limite d'extension des adhérences est atteinte. On s'explique également comment c'est toujours dans le mouvement d'éloignement de l'humérus que se produit l'entraînement de l'omoplate, celle-ci restant immobile dans le mouvement de rapprochement du bras, c'est-à-dire dans l'adduction, parce que, dans ce mouvement, les brides fibreuses ne se tendent pas (Duplay).

Pronostic. — Il est grave, si on méconnaît le diagnostic et si on abandonne la maladie à elle-même ; les adhérences n'ont, en effet, aucune tendance à disparaître spontanément, mais, au contraire, elles ne font, avec le temps, que devenir plus serrées et plus résistantes, et finissent par déterminer une raideur, une ankylose aussi grave que si elle était produite par des lésions intra-articulaires.

Il n'en est pas de même si le diagnostic est fait de bonne heure et si l'on institue alors un traitement convenable, car, dans ces conditions, le pronostic est relativement bénin.

Il importe, en outre, de faire remarquer que l'erreur consistant à prendre une périarthrite pour une arthrite est doublement fâcheuse, car, non seulement on négligera d'employer les moyens propres à guérir la périarthrite, mais encore, en prescrivant le traitement classique de l'arthrite, c'est-à-dire en immobilisant l'articulation, on favorisera l'organisation des adhérences et des brides fibreuses et on rendra le traitement ultérieur plus difficile et moins efficace.

Traitement. — Duplay conseille le repos, l'immobilisation et les résolutifs locaux pendant la période aiguë douloureuse, mais dès que les phénomènes d'acuité sont passés il faut rapidement recourir au massage, aux mouvements provoqués, à la gymnastique, aux douches, à l'électrisation. A la période chronique, il faut, sous chloroforme, rompre les adhérences en une ou plusieurs séances.

III. — Bursites sous-deltoïdiennes.

Ce sont des hygromas, des suppurations, parfois à pneumocoques (Vidal) ou à bacille de Koch, véritable abcès froid, comme nous l'avons observé, etc. Nous ne pouvons qu'indiquer ces différentes affections (1).

IV. — Luxations paralytiques de l'articulation de l'épaule.

Elle s'observe à la suite de paralysie infantile portant sur les muscles suspenseurs et rotateurs de l'épaule. La tête humérale se place au-dessous de la glénoïde, le membre se met en rotation interne, il est ballant.

Nous reviendrons sur cette difformité dans un chapitre d'ensemble sur les difformités des membres à la suite de paralysie infantile massive (p. 1150).

V. — Déformations articulaires et ankylose acquise de l'épaule.

Les causes de cette ankylose sont ou traumatiques (fractures articulaires ou paraarticulaires, arthrites suppurées) ou consécutives aux arthrites rhumatismales, génitales, tuberculeuses, à des décollements épiphysaires, à des ostéomyélites, etc. Nous ne parlerons pas ici de la pseudo-ankylose consécutive aux luxations non réduites. Mais il est des raideurs articulaires consécutives à des rétractions musculaires, qui donnent lieu à une impotence fonctionnelle complète.

Les *lésions anatomiques* de l'ankylose sont variables; tantôt c'est la fusion osseuse complète; rarement ce sont des jetées osseuses périphériques. L'ankylose fibreuse et très serrée est fréquente. Les *symptômes* se conçoivent aisément.

La gêne fonctionnelle est parfois assez limitée, grâce aux mouvements complémentaires de l'omoplate, l'abduction et l'élévation seules sont limitées.

Les muscles périarticulaires sont rapidement atrophiés. La soudure osseuse est très rapide, le membre ankylosé est le plus souvent collé contre le thorax; il peut être cependant dévié en abduction.

Le *diagnostic* est à faire avec la périarthrite, les rétractions, les contractures musculaires. Dans les cas douteux, la radiographie précisera le diagnostic. Les méthodes de *traitement* sont nombreuses.

Le but de l'intervention c'est, soit le redressement pur et simple de l'ankylose, soit le retour de la mobilité articulaire. Comme pour la plupart des ankyloses, le *redressement lent* ou *brusque* peut rétablir la fonction.

(1) Voy. Besnard, thèse de Bordeaux, 1887, et Richard, thèse de Paris, 1898.

L'*ostéoclasie* est peu indiquée, même pour les ankyloses en mauvaise position. On casse l'os au niveau du col chirurgical et non au niveau de la soudure articulaire. C'est une méthode employée pour les ankyloses consécutives à une luxation compliquée de fracture.

La simple *ostéotomie* peut-être sous-trochantérienne; elle serait linéaire ou cunéiforme à base interne, si le membre est en abduction. Elle ne ferait que corriger la mauvaise position du membre. Pratiquée au niveau de la soudure osseuse, il faudrait faire suivre immédiatement des mouvements pour rétablir la mobilité articulaire.

La *résection articulaire* est encore la meilleure méthode thérapeutique chez l'adulte. On creusera en même temps légèrement la glénoïde. Une légère traction écartera les surfaces articulaires.

Chez l'enfant, il faut ménager le cartilage diaépiphysaire car il est très fertile pour l'accroissement de l'os en longueur (Ollier).

Après certaines fractures de la tête humérale, il survient une ankylose ou une fausse ankylose; tantôt c'est la tête humérale hypertrophiée qui, dès l'élévation, bute contre la voûte acromiale. Tantôt il y a une ossification de la capsule fibro-synoviale (cas peu fréquent), tantôt ce sont des déformations de la tête qui gênent les mouvements. Dans tous ces cas, il faudra enlever ces productions osseuses acromiales, tantôt il faudra réséquer franchement la tête humérale (1), comme nous l'avons fait dans un cas.

Certaines arthrites sèches et proliférantes de l'épaule seraient aussi justiciables d'une résection articulaire modelante.

VI. — Symphyses thoraco-brachiales (2).

Congénitales, elles sont très rares. Acquises, elles sont consécutives à des brûlures étendues. Verneuil, Defontaine, Piéchaud, Nové-Josserand, Treves, Chalot en ont rapporté des observations intéressantes au point de vue thérapeutique.

Tantôt c'est une bride assez courte; une excision de la bride et une petite autoplastie par glissement ou par pédiculisation (méthode indienne) corrigent facilement la difformité: le lambeau étant petit, le sphacèle n'est pas à craindre.

Tantôt le bras est complètement soudé au thorax jusqu'au-dessus de l'articulation du coude, l'autoplastie est dès lors plus complexe.

VII. — Bursite séreuse crépitante sous-scapulaire.

Cette lésion fut décrite par Boinet (1867), Demarquay (1868),

(1) Voy. *Soc. de chirurgie de Paris*, décembre 1900. Discussion.

(2) Defontaine, *Arch. prov. de chir.*, t. I. — Piéchaud, *Revue d'orthopédie*, 1896, p. 86. — Nové-Josserand, *Soc. de chir. de Lyon*, 1898. — Chalot, Traité de chirurgie et de médecine opératoire, 4e édit., 1900.

Galvagni, Ercole (1873), Terrillon, Gruber, Smith, Chauvel; Zucchi, en 1885, Favier (1894), en font une étude assez complète (1).

Le craquement sous-scapulaire se produit dans les mouvements de l'épaule, et est dû au frottement de l'omoplate sur les côtes chez les personnes amaigries et chez les malades atteints d'ankylose de l'épaule. Le contact de deux surfaces osseuses, se déplaçant l'une sur l'autre, peut amener le développement d'une bourse séreuse concomitante. Cette bourse séreuse présente une pathologie spéciale.

Terrillon, dans son mémoire des *Archives générales de médecine* (1874), signale les inflammations, les abcès, les hygromas, les kystes à grains riziformes, etc., de cette bourse séreuse. Quant à l'exostose costale admise par Smith pour expliquer la crépitation, elle est douteuse et il s'agit là d'une lésion que nous étudierons plus loin, avec la luxation dite congénitale de l'omoplate en haut (2).

V. — DIFFORMITÉS ORTHOPÉDIQUES DE LA HANCHE ET DU FÉMUR (3).

Nous étudierons successivement : 1° la *luxation paralytique de la hanche* ; 2° les *malformations acquises du col fémoral et surtout la coxa vara et la coxa valga* ; 3° les *périarthrites coxo-fémorales* ; 4° l'*ankylose de la hanche* ; 5° les *courbures anormales de la diaphyse fémorale*.

I. — Luxations paralytiques de la hanche.

Elles sont très rares. La paralysie infantile frappe de préférence, au membre inférieur, les muscles superficiels, tandis que les muscles profonds restent relativement indemnes. C'est le quadriceps fémoral qui est pris le plus souvent ; parfois aussi les adducteurs. Le tenseur du fascia lata et le psoas iliaque le sont plus rarement, de même que les fessiers. Les muscles paralysés présentent les traces des dégénérescences caractéristiques.

Roser admet trois variétés de luxations paralytiques : 1° la luxa-

(1) Terrillon, *Arch. gén. de méd.*, 1874, et *Bull. gén. de thérap.*, 1878. — Gaujot, Bursite séreuse crépitante sous-scapulaire (*Soc. de chir.*, 1875). — Le Dentu, *ibid.*, 1876. — Bassompierre, thèse de Paris, 1875. Zucchi, *Archivio di Ortopedia*, 1885, p. 110. — Favier, *Gaz. des hôp.*, 1894.

(2) Quant aux *tumeurs de l'omoplate*, elles exigent des résections partielles ou totales de l'os. Pour l'étude de celles-ci, nous sommes forcés de nous contenter de renvoyer à l'article de Costa (*Archivio di Ortopedia*, 1893, n° 2) et de MM. Picqué et Dartigues (*Revue de chir.*, 1900) sur la scapulectomie. L'*élévation de l'omoplate* sera étudiée plus loin, avec les maladies congénitales, quoique cette difformité puisse être acquise, après une myopathie atrophique progressive (V. Eiselberg).

(3) Vernueil, *Soc. anat.*, 1866, et *Revue d'orthopédie*, 1890. — Dally, *Journ. de thérap.*, 1878. — Reclus, *Gaz. hebd.*, 31 août 1877. — Lucke, *Berlin. klin. Wochenschr.*, 9 nov. 1885. — Karewski, *Arch. für klin. Chir.* Band. XXXVII, 1889. — Rehn, *Berlin. klin. Wochenschr.*, 28 sept. 1891. — Kirmisson, *Revue d'orthopédie*, 1895.

tion due à une paralysie infantile et portant soit sur les pelvi-trochantériens, soit sur les adducteurs ; 2° la luxation de l'ataxie locomotrice ; 3° la luxation au cours de la cyphose avec compression de la moelle.

Le type de la luxation paralytique de la hanche c'est la luxation pubienne, en dedans et en bas, consécutive à la paralysie des adducteurs. Celle-ci détermine, en effet, une flexion, avec abduction par suite de la contracture et de la rétraction secondaire du tenseur du fascia lata, du psoas iliaque et des pelvi-trochantériens.

Karewski a rapporté six cas réels de luxation paralytique. Une seule fois la luxation était iliaque. Dans ce dernier cas les fessiers et les pelvi-trochantériens sont paralysés; les adducteurs se rétractent et fixent le membre dans l'adduction.

La luxation paralytique est précédée de fièvre, frisson, etc., — puis la paralysie apparaît et siège soit sur tout le membre, pour se localiser ensuite au pelvi-trochantérien ou aux adducteurs, ou bien elle se localise tout d'abord sur ces muscles. Quand tous les muscles restent paralysés, il ne se produit pas évidemment de luxation et la hanche est « ballante ».

Le **diagnostic** sera facile avec la luxation congénitale. Dans celle-ci, les muscles ne sont pas paralysés. Parfois la hanche présente un relâchement capsulaire exagéré simulant une luxation; ici encore les muscles sont intacts [Kirmisson (1), Wollf, etc.]. Le traitement par des appareils orthopédiques ne donne guère d'amélioration.

Karewski (2), dans un cas, fit la réduction sanglante; la cavité cotyloïde trop petite dut être agrandie. Dans un autre cas, une simple ténotomie des muscles rétractés permit la réduction. Deschamps fit la résection et Albert (3) l'arthrodèse (4).

(1) Kirmisson, *Revue d'orthopédie*, 1895, p. 24.

(2) Karewski, *Centralbl. für Chir.*, 1892, n° 36.

(3) Albert, cité in *Revue d'orthopédie*, 1892, p. 476.

(4) a. **Luxation volontaire de la hanche.** — On n'observe ici que la luxation iliaque. C'est Portal qui, le premier, en donna une bonne description. Depuis, les observations se sont multipliées, mais en nombre assez limité, et à propos d'une observation personnelle, Giordano en a rapporté récemment vingt-cinq observations.

La *pathogénie* est assez discutée. Portal invoquait la possibilité d'une ampliation exagérée du cotyle à la naissance, et il en rapporte une observation et une autopsie chez un enfant de quatre ans.

Le traumatisme peut jouer un rôle, témoin le cas de Maurice Perrin. Après une première luxation traumatique réduite, le sujet se luxait facilement la hanche.

Une inflammation articulaire peut jouer le rôle de cause prédisposante.

Portal, Astley Cooper enfin invoquèrent une quatrième théorie, c'est l'allongement continu de la capsule.

L'*anatomie pathologique* nous révèle des lésions très variables suivant les cas. Tantôt la cavité cotyloïde est très large, tantôt on note simplement un allongement de la capsule et du ligament rond.

Tantôt la luxation est active et survient après un effort musculaire parfois très faible. Tantôt la luxation est passive comme dans le cas de Jacquier, concernant un enfant chez lequel la luxation se produisait en soulevant le malade par les bras. Le plus souvent c'est dans un mouvement d'adduction forcée que la luxation se

II. — Malformations acquises du col fémoral (1).

Au point de vue historique, les déviations du col fémoral ont été décrites depuis longtemps par Gulliver (1836), Roser, Zeis, Richardson, Rodet, A. Nélaton, Albert, Lannelongue, Humphry (1889), Charpy, à propos de l'anatomie pathologique de la tuberculose osseuse du rachitisme, de l'ostéomyélite, de la luxation congénitale, de l'arthrite sèche, des fractures, de la lordose, du pied bot, du genu valgum (Jaboulay), etc. En 1892, Charpy a publié une étude intéressante sur le col du fémur. Après avoir rappelé les recherches de Chassaignac, Rodet, Kuhff, Humphry, Mickulicz, il donne une des-

produit. Le membre est raccourci, mais la rotation interne n'est pas fréquente et le sujet peut marcher tant bien que mal.

La réduction spontanée par contracture musculaire ou par de légères tractions est possible.

Le *diagnostic* est facile, cependant dans le cas de simple subluxation on sera embarrassé, car la fracture du sourcil cotyloïdien avec déplacement donnerait lieu aux mêmes symptômes. J'ai eu l'occasion d'observer un malade qui présentait une de ces deux lésions, mais très probablement la subluxation spontanée, survenant après un trauma. Alors la radiographie n'existait pas et le diagnostic resta en suspens. Signalons enfin quelques cas de hanche dite « à ressort »; ici la tête fémorale reste en place.

Le *traitement* varie suivant les cas. Les bandages ont été préconisés. Dans certains cas Giordano conseille, soit la myotomie des adducteurs, soit le déplacement en bas des insertions trochantériennes du moyen et du petit fessier, soit la capsulorraphie, soit le creusement du cotyle quand le bord est trop bas, et enfin une sorte d'arthrodèse (*Archivio di Ortopedia*, 1893, p. 110).

b. **L'arthrite déformante de la hanche** donne lieu à des déviations en flexion avec rotation interne le plus souvent. Zezas n'hésita pas à corriger l'attitude par une résection (*Deutsche Zeitschr. für Chir.*, 1888).

(1) A l'état normal chez le nouveau-né, il n'y a presque pas de col fémoral, et l'extrémité supérieure du fémur ressemble à celle de l'humérus. Pendant les quatre à cinq premières années, cette brièveté est encore remarquable. Non seulement le col est très court, mais encore il est très gros et il présente un diamètre vertical très peu inférieur à celui de la tête. Vers l'âge de cinq ans, le col s'accroît très sensiblement, probablement du fait de la marche qui devient plus active ; c'est le cartilage diacpiphysaire qui le forme en grande partie. *L'angle d'inclinaison du col fémoral*, c'est-à-dire l'angle que forme son axe avec celui de la diaphyse, est de 128° en moyenne chez l'enfant. Dans un cas exceptionnel de Lauenstein, cet angle était de 155° ; il est vrai que l'enfant ne s'était jamais servi du membre inférieur correspondant. *L'angle de déclinaison* (fig. 271) est de 20° en moyenne chez l'enfant; on sait que celui-ci a été décrit par Girin dans sa thèse (Paris, 1877), puis par Jaboulay et par nous. Il est représenté par deux plans verticaux : l'un transversal, mené par l'axe de la diaphyse, l'autre transversal également et passant par le grand axe du col fémoral. Ces deux axes forment entre eux un *angle dièdre ouvert en dedans et en avant*. Au fur et à mesure de la croissance, les deux angles se modifient un peu. L'angle d'inclinaison descend à 125° et l'angle de déclinaison diminue jusqu'à 12°. Avec la croissance, le col et la tête tournent donc un peu en arrière, et ils s'abaissent un peu (Humphry-Lane). Cruveilhier pensait que chez le vieillard le col s'infléchit en bas, il se raccourcit et il s'atrophie de telle manière que la tête dépasse à peine en haut le niveau du grand trochanter contre lequel elle est presque immédiatement appliquée. Ce n'est pas l'avis de Charpy. Quoi qu'il en soit, on peut dire que les différentes variations de marche, avec inversion ou éversion du membre inférieur, celle-ci si fréquente chez les femmes, tiennent pour beaucoup peut-être à l'orientation du cotyle et de la tête fémorale. Chez la femme l'angle de déclinaison nous a paru un peu plus grand que chez l'homme.

cription du col fémoral chez les rachitiques; le col est très excavé en avant, le grand trochanter est effacé, l'angle d'inclinaison est parfois de 114° (1).

C'est surtout dans ces dernières années que l'attention a été attirée sur ces malformations au cours du traitement opératoire de la luxation congénitale et aussi à propos de la déviation rachitique tardive du col, véritable déformation par surcharge osseuse, comme nous allons le voir dans un instant.

Les *malformations congénitales* du col seront étudiées plus loin.

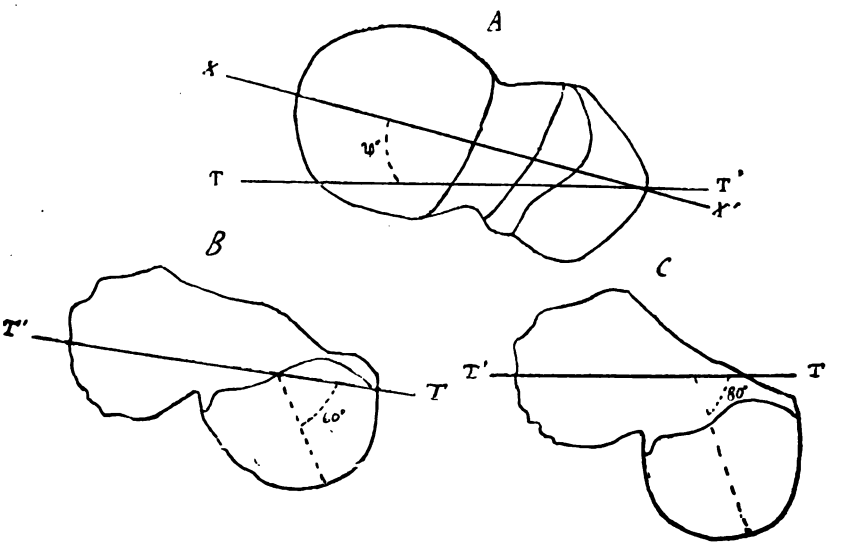

Fig. 271. — Directions anormales et direction normale du col fémoral. — Angles de déclinaison. — A, angle de déclinaison normal de 20° *ouvert en avant et en dedans* pour le fémur droit; B, angle de déclinaison ouvert en arrière et de 60° dans la coxa vara pour le fémur gauche; C, angle de déclinaison ouvert en arrière et de 80° dans la coxa valga du fémur gauche (obs. pers.). Dans les trois schémas, TT' représente l'axe transversal passant par le grand trochanter et le col fémoral.

Les causes de *déviations acquises* sont nombreuses, ce sont l'achondroplasie, l'ostéomalacie (2), la syphilis héréditaire précoce, la coxo-tuberculose, l'ostéomyélite, les décollements épiphysaires, le genu valgum, l'ostéite déformante de Paget, l'arthrite sèche, l'ostéoporose sénile, les arthropathies nerveuses. Dans les fractures du col fémoral, l'engrènement se fait dans une direction telle que l'angle de déclinaison est de 140° à 150°. Dès lors la rotation externe

(1) Voy. Wight, *Archives of Medicine*, 1881. — Humphry, *Journ. of Anatomy and Physiology*, 1889. — Jaboulay, *Lyon médical*, 1891 et 1892, et *Province méd.*, 1892. — Job, Torsion normale et pathologie du fémur, thèse Lyon, 1891. — Charpy, Études d'anatomie appliquée, Paris, 1892. — Pl. Mauclaire, *Bull. méd.*, 1895.

(2) Hofmeister, Coxa vara bilatérale au cours d'une ostéomalacie puerpérale (*Beiträgezur klin. Chir.*, 1894).

du membre est fatale et il est dangereux de vouloir la corriger. Dans la lordose l'angle de déclinaison est diminué ; il est augmenté dans la cyphose rachitique ou pottique; il est modifié par les lésions du bassin, du genou, du pied, etc. L'attitude anormale des membres inférieurs peut donc souvent être imposée par la déviation du col et de la tête fémorale; la contracture ou la rétraction musculaire ne sont donc pas toujours la cause initiale soit de la mauvaise attitude du membre, soit de la déformation osseuse. Celle-ci est souvent une déformation de compensation (Jaboulay).

A. — Coxa vara acquise.

Synonymie. — Scoliose du col du fémur (Zehnder). — Hanche bote (Jaboulay).

On donne ce nom à une incurvation en bas et en arrière du col fémoral, survenant pendant la croissance. Cette incurvation est de nature probablement rachitique et elle donne lieu à une déviation du membre inférieur en adduction et rotation externe. Pour Alsberg (1), l'adduction seule suffit à caractériser la difformité.

Historique. — Cette inflexion du col fémoral fut observée dans des cas isolés par Rendu (1842) (2), Knox (1843) (3), Rœser (1847), Zeis (1851), A. Nélaton (4), Richardson (1857), Fiorani (1881), Monks (1886), Pitts, Clutton (1886) (5), Keetly (1888). Mais ce fut E. Müller qui le premier en rapporta plusieurs observations, créant une entité morbide; pour lui, cette lésion survenait pendant l'adolescence et devait être attribuée à un rachitisme tardif. Puis viennent les observations isolées et complexes de Lauenstein, Rotter, Schultz, Jaboulay, Hoffa, Strubel. En 1892 Charpy décrit le col fémoral des rachitiques. En 1893, Bruns et Kocher publient leurs observations. En mars 1894, nous présentions à la Société anatomique une déviation du col que nous préférions appeler coxa valga, elle avait été observée chez un scoliatique. Puis Hofmeister (avril 1894) rapporte un ensemble de quarante observations permettant d'établir des degrés divers à la déviation, mais plus tard, grâce à la radiographie, il reconnut que plusieurs de ces cas étaient des coxalgies. Köcher (juin 1894) rapporte trois observations, dont deux avec intervention. Motta, Schnitzler, Schultz, Whitman, Reussen, décrivent ensuite quelques faits nouveaux.

En avril 1895, après avoir étudié les pièces du musée Dupuytren et les observations rapportées, nous avons décrit la coxa vara, carac-

(1) Alsberg, *Zeitschr. für ortop. Chir.*, Stuttgard, Band VI, 1899. C'est le mémoire le plus complet paru sur la question. Il a été longuement analysé par Gourdon, *Revue mensuelle de gynécologie, d'obst. et de pédiatrie*, Bordeaux, 1899.

(2) Rendu, *Société anat.*, 1842.

(3) Knox, *London Med. Gaz.*, 1843.

(4) A. Nélaton, Pathol. chirurgicale, 1re édition, t. II, p. 524.

(5) Clutton, *St-Thomas Hospital Rep.*, vol. XIV, p. 105. — Voy. De Quervain, *Sem. méd.*, 1898, p. 41. — Whitman, *Transact. of the American orthop. Association.*

térisée par l'adduction et la coxa valga caractérisée par l'abduction du membre inférieur. Celles-ci s'observent chez les scoliotiques obligés, de par leur bosse énorme, de porter leur membre inférieur en abduction pour maintenir leur équilibre.

Dès lors, les observations se multiplient : Leusser, Bauer, G. Müller, Bruhl, Rutgers, Ogston, de Bovis (1), Brun (2), Zehnder, Alsberg, etc. Kredel, en 1896, décrit la coxa vara congénitale. Kirmisson (3), dans plusieurs articles, discute la valeur des observations rapportées, et dans beaucoup de cas, suivant lui, il s'agissait soit de tuberculose, soit de luxation congénitale. Enfin, la question thérapeutique se pose rapidement ; Hoffa, Köcher, Kraske, Rüdinger, Starke, Borchard, Nasse, Cheyne, firent des interventions que nous aurons à discuter.

Anatomie pathologique. — La *coxa vara des enfants* s'observe chez des rachitiques. A. Nélaton avait attiré l'attention sur ce fait que chez des rachitiques le grand trochanter était remonté au-dessus de la ligne allant de l'ischion à l'épine iliaque antérieure et supérieure, et cela par le fait de l'abduction, dans laquelle les malades placent leur membre inférieur pour élargir leur base de sustentation. Lauenstein, en 1890, a précisé les déviations du col fémoral chez des enfants atteints de rachitisme. En 1895, au Congrès de pédiatrie de Bordeaux, nous avons décrit ces déviations du col fémoral rachitique d'après les pièces du musée Dupuytren et celles du musée du professeur Lannelongue, à l'hôpital Trousseau. L'inflexion est la règle et l'on note assez souvent la rétroversion, parfois l'antéversion du col. M. Kirmisson a repris plus amplement cette description chez des squelettes de rachitiques. Dans l'incurvation du col fémoral de l'enfance, de Quervain admet deux types : 1° l'incurvation du col en bas (c'est la coxa adducta de Köcher ou la coxa vara proprement dite de Hofmeister ; 2° l'incurvation du col en bas et en arrière (cas de Hoffa). Ajoutons que dans un cas exceptionnel de Zeis le col était incurvé avec convexité postérieure et en inflexion.

Dans la *coxa vara des adolescents* que Kraske préfère appeler « affaissement d'origine statique », les lésions sont assez complexes. On doit surtout lui distinguer les trois types de déviation suivants : 1° un abaissement du col et de la tête tellement prononcé que la partie la plus élevée de cette dernière se trouve située à 1 centimètre au-dessous du niveau du sommet du grand trochanter ; 2° une déviation de la tête en arrière, en vertu de laquelle la surface cartilagineuse tout entière regarde en arrière ; 3° une torsion du col du fémur autour de son axe longitudinal, laquelle imprime aux fibres du périoste une direction hélicoïdale allant de bas en haut, de dehors

(1) De Bovis, *Gaz. des hôp.*, oct. 1898. — Fabrikante, *Revue de chir.*, 1898. — Frazier, *Annals of Surgery*, 1898.

(2) Brun, *Revue d'orthopédie*, 1899, p. 211.

(3) Kirmisson, *Revue d'orthopédie*, mai 1897 et 1898, et thèse Carpentier, 1897.

en dedans et d'avant en arrière. La déviation en bas et en arrière est principalement accentuée dans le segment du col le plus rapproché de la tête.

De Quervain admet les variétés suivantes : A. *Incurvation du col fémoral de l'adolescence. Premier type :* incurvation du col en bas, c'est la coxa adducta de Köcher ou la coxa vara proprement dite de Hofmeister. *Deuxième type :* incurvation du col en bas et en arrière ; rotation de la tête dans le sens de la flexion. *Troisième type :* élévation du trochanter et la rotation en dedans. B. L'*incurvation du col fémoral des adultes* (cas ostéomalacique puerpéral de Hofmeister). Pour de Quervain, les lésions seraient donc plus variées que chez l'enfant.

Bruns et Howell (1) ont noté tantôt une rotation en dedans du col avec flexion de l'extrémité supérieure du fémur, y compris la région trochantérienne. Tantôt il y a flexion du col au milieu de sa base ; tantôt enfin il existe une déviation de la tête fémorale et d'une partie du col vers le petit trochanter (2). En somme, les déviations du col et de la tête fémorale peuvent être très variées.

(1) Bruns et Howell, *Beiträge zur klin. Chir.*, Band XXIV.

(2) En synthétisant toutes les descriptions anatomiques publiées, on voit que la lésion principale consiste dans l'*amoindrissement de l'angle d'inclinaison du col.* Le bord supérieur du col est allongé, il mesure 7 centimètres et le bord inférieur 1 centimètre et demi. *La tête fémorale est en rétropulsion.* Le cartilage articulaire est sain, le cartilage diaépiphysaire était très convexe en haut dans le cas de Müller. L'épaississement de la substance compacte à la partie interne au-dessous du col, au niveau de ce que l'on appelle maintenant l'arc d'Adams, est très augmenté ; l'architecture de l'éperon de Merkel est également modifiée, les travées osseuses se dirigeant non plus vers la région supéro-interne de la tête fémorale, mais vers le bord supérieur du col. Dans une pièce de Hoffa, le col est infléchi à 60° et en rétroversion. L'inflexion du col est parfois en S italique. Dans le cas de Kocher « *le tissu spongieux était très ramolli et présentait des lésions mixtes d'ostéomalacie et de rachitisme, la cavité médullaire était agrandie* (comme dans une de nos observations). La partie la plus convexe se trouve dirigée en bas et en arrière. Les parties molles et les autres parties osseuses de l'articulation sont absolument saines. Le cartilage diarthrodial est très aminci, froncé, comme si sa surface était devenue trop grande par rapport à celle de l'os sous-jacent, atrophié, ramolli, mais cette altération est secondaire et se produit aux points où le cartilage de la tête fémorale n'est plus comprimé par le cotyle. » Les lésions architecturales des trabécules osseuses ont été reprises par Judeck, qui a montré que les modifications qu surviennent chez l'adolescent résultent de l'excès de pression ; c'est toujours le principe de la modification et de l'adaptation des organes à leurs nouvelles fonctions. Sudeck (*Arch. für klin. Chir.*, 1899) a noté une saillie anormale du bord supérieur du col fémoral. Cette crête osseuse se formerait en même temps que les premiers efforts de la marche sans que pour cela l'enfant soit rachitique. Mais pour Behr cette saillie est le résultat de l'insertion de la capsule (*Congrès de chir. allemande*, 1900).

C'est tout le col qui est infléchi dans son ensemble et non seulement au niveau du cartilage diaépiphysaire, comme on pourrait le croire, si on voulait assimiler la lésion à ces inflexions signalées depuis longtemps par Sonnenburg et Ollier au niveau du cartilage diaépiphysaire supérieur du tibia et diaépiphysaire inférieur du fémur.

Kraske a montré que, en avant, l'insertion capsulaire est un peu remontée, ce qui permet de faire l'ostéotomie extra-articulaire du col en avant.

En outre, le bassin est souvent asymétrique dans la coxa vara unilatérale.

A l'École pratique j'ai disséqué plusieurs sujets, des femmes surtout, chez lesquelles il existait des déviations antéro-postérieures du fémur avec légère inflexion

Étiologie et pathogénie. — Avec Rotter et Hofmeister il faut, à ce point de vue, bien distinguer la variété qui apparaît chez l'enfant sous l'influence d'un rachitisme généralisé à tous les os : c'est la *coxa vara infantile.*

Ainsi Max Schede aurait observé l'affection chez des enfants rachitiques, dont quelques-uns même n'avaient pas encore marché. Il serait possible que la déformation se fût produite alors par la traction des muscles à insertion trochantérienne.

Dans le deuxième cas, l'affection survient vers l'âge de quinze ans : c'est la *coxa vara des adolescents.* Un traumatisme est souvent signalé dans les antécédents, mais on sait combien il faut se méfier de cette explication simpliste.

Il semble qu'en Allemagne la lésion soit fréquente, mais bien des cas rapportés étaient probablement des coxalgies. De Quervain admet une proportion de 61 cas de coxa vara des adolescents contre 29 cas où la maladie s'est développée en dehors de cet âge. Sur ces 90 cas, il y en avait 68 chez des garçons. La bilatéralité ne s'observe que dans le tiers des cas.

En irritant le cartilage épiphysaire supérieur du fémur, Ghillini (1) a reproduit un type de coxa vara expérimental.

E. Müller, après avoir éliminé la coxalgie, le rhumatisme, l'ostéomalacie, l'ostéite déformante, l'ostéomyélite, avait fini par songer à la possibilité d'un rachitisme local.

La *nature rachitique* de la lésion a été admise également par Lauenstein, Schede, etc., en ce qui concerne la coxa vara de la première enfance.

Pour Köcher, l'allongement du bord supérieur du col indiquerait peut-être un accroissement exagéré au niveau du cartilage épiphysaire supérieur. Cet allongement est analogue à celui du condyle interne dans le genu valgum. Chez les adolescents, l'affection survient surtout chez des sujets soumis à des travaux pénibles nécessitant un fonctionnement exagéré de la hanche. Ce serait une déviation professionnelle, observée chez des sujets obligés de marcher la pointe du pied en dehors pour porter de grands pots de lait. La station hanchée, en distendant la capsule, jouerait un rôle.

Pour les cas dans lesquels le rachitisme ne peut être invoqué, Köcher admet une sorte d'*ostéomalacie juvénile.*

et rétro-déviation du col, et rotation externe du membre, mais sans adduction. L'inflexion du col coexistait avec un genu valgum chez un sujet et avec un pied creux chez un autre, avec une scoliose chez un troisième sujet. Dans ces différents cas la lésion fémorale était-elle primitive ou consécutive ?

Beaucoup de ces pièces ont été observées chez de vieux sujets et je pense que dès lors il s'agissait de *coxa vara des adultes* ou de *coxa vara des vieillards*, provoquée le plus souvent par de l'arthrite sèche. Celle-ci s'accompagne d'ailleurs souvent d'ostéoporose sénile. Maydl, en 1897, a décrit également la *coxa vara par arthrite déformante*, mais alors chez de jeunes sujets (*Wien. klin. Rundschau*, 1897, n° 10).

(1) Ghillini, *Archivio di Ortopedia*, 1896, p. 241.

Pour Whitman ce serait simplement l'exagération du processus physiologique normal, puisque, au moment de la puberté, il se produit toujours une diminution de l'angle d'inclinaison du col.

Pour M. Kirmisson, bien des cas rapportés comme coxa vara sont des coxo-tuberculoses frustes ; l'inflexion du col fémoral dans cette maladie a été signalée par le professeur Lannelongue. Il est certain que la confusion a été faite quelquefois avec l'arthrite sèche, avec la luxation congénitale, avec des fractures du col chez l'enfant, avec certaines paralysies infantiles à type crural. La nature rachitique n'est pas douteuse pour les cas dans lesquels on note en même temps une scoliose, un genu valgum, etc.

En somme, la coxa vara des adolescents est le plus souvent une véritable déformation par surcharge osseuse favorisée par un ramollissement anormal du col fémoral, ramollissement probablement de nature rachitique dans le sens très large de ce mot.

Mais à côté de cette variété rachitique il en est d'autres dues à l'ostéomalacie, à l'ostéomyélite, à la tuberculose (Lannelongue, Hofmeister, Kirmisson, Nové-Josserand), à l'arthrite déformante (Kirmisson, Maydl (obs. pers.), au décollement épiphysaire (Sprengel), aux fractures complètes ou incomplètes, aux écrasements du col fémoral. C'est ce que les auteurs les plus récents admettent maintenant (Herhold) (1). Jaboulay (2) pense que la coxa vara est un processus de compensation, dû souvent à une inégalité et une dissymétrie de longueur des membres inférieurs ; celles-ci déterminent des changements dans l'orientation et l'inflexion du col ; les troubles dus à la compression des surfaces articulaires produisent des arthrites chroniques (Voy. Picqué, thèse Lyon, nov. 1899).

Enfin, pour certains cas, ne pourrait-on pas admettre une légère malformation congénitale ne se prononçant qu'ultérieurement, à propos de la marche ou de la fatigue ? Cette malformation serait une mauvaise orientation soit de la tête et du col fémoral, soit de la cavité cotyloïde.

Symptômes. — Au début c'est une sensation de fatigue et de raideur de la hanche, surtout lorsque le sujet est resté trop longtemps sur ses jambes. Ce sont des douleurs assez vives qui peuvent disparaître complètement quand la déformation est définitive et achevée. La raideur articulaire survient progressivement, c'est la flexion qui se limite d'abord ; puis apparaît l'adduction et enfin la rotation le plus souvent externe, parfois interne, et plus tard l'ascension du grand trochanter. Pour Kraske, il y a d'abord raideur musculaire qui disparaît sous le chloroforme. Il y a une légère atrophie musculaire de la cuisse, d'où

(1) Herhold, *Deutsche Milit. Zeitschr.*, 1900, et Mang, *Beiträge z. klin. Chir.*, 1900.

(2) Jaboulay, Hanche bote et son ostéo-arthrite, *Lyon médical*, décembre 1898. — Kimura (*Beiträge zur path. Anat. und zur allgemein. Path.*, 1900) a observé et étudié histologiquement un cas de coxa vara compliqué d'arthrite déformante du genou. Dans le col du fémur, l'atrophie osseuse était évidente.

une dépression rétrotrochantérienne. Mais la hanche devient saillante et la jambe paraît raccourcie.

Dans le cas type, coxa vara des adolescents, c'est l'attitude du membre inférieur qui attire surtout l'attention.

L'inflexion du col détermine l'ascension du grand trochanter et la limitation de l'adduction ; la convexité antérieure du col détermine l'attitude de rotation externe et limite la rotation en dedans. La mobilité articulaire est compromise ; le raccourcissement est souvent prononcé, car il s'agit d'un affaissement notable, quelquefois même d'un véritable effondrement du col fémoral (Alsberg) (fig. 272). L'adduction peut être telle que les jambes se mettent en ciseaux comme dans la paralysie spinale spasmodique, avec cette différence, toutefois, que dans cette dernière affection il y a flexion du genou et de la hanche. A la palpation on constate seulement l'élévation du grand trochanter dont la face externe tend à se diriger en arrière. Quand le sujet fléchit les genoux, ce n'est plus sur le même plan horizontal.

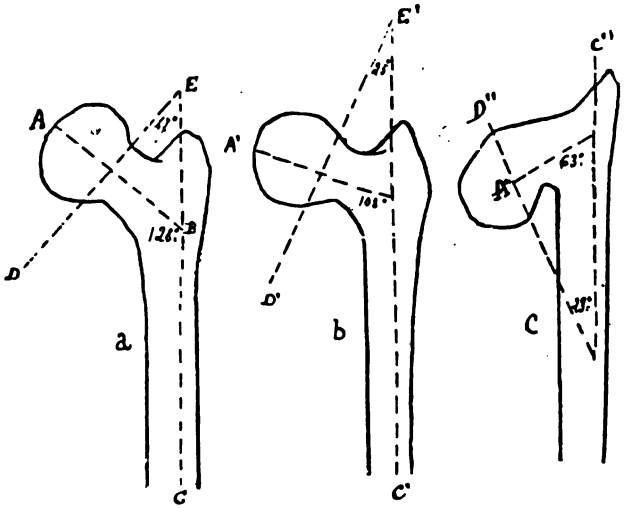

Fig. 272. — Angle d'inflexion et angle de déviation dans la coxa vara. — a, angle d'inclinaison normal, ABC (128°) ; angle de déviation DEC (47°) ; — *b*, affaissement du col, angle d'inclinaison (108°) ; angle de déviation (25°) ; — *c*, coxa vara plus marquée : angle d'inclinaison (67°) ; angle de déviation (23°) (Alsberg), *Zeitschrift für orthopaedische Chirurgie.*

Quand la lésion est unilatérale, ce qui est le cas le plus fréquent, la démarche du malade est assez caractéristique; le sujet élève le bassin du côté du pas à faire, puis il porte en avant la jambe correspondante en décrivant un arc de cercle de façon à l'amener en face de l'autre. Ce serait une combinaison du « mouvement de faux » des amputés avec pilon et du plongeon de la luxation congénitale, mais un plongeon limité. Lorsque le sujet veut se mettre à genoux, il est obligé de croiser les jambes.

Quand la lésion est bilatérale, les genoux s'entre-croisent, le tronc est incliné en avant.

Variétés. — Pour préciser l'intensité de la déviation, on pourrait mesurer le degré d'adduction du fémur par un angle dont un des côtés serait représenté par une perpendiculaire passant par le grand trochanter et le deuxième côté par une ligne suivant le grand axe du fémur en adduction (Alsberg).

La distance trochantéro-malléolaire est diminuée du côté malade, mais cette différence ne peut servir à la mensuration. Hofmeister conseille de mesurer l'angle limite de la rotation interne par rapport au plan sagittal, l'angle limite de la rotation externe par rapport au plan frontal du corps, et enfin les angles de flexion et d'extension.

Dès 1894, Hofmeister (1) distingua plusieurs variétés cliniques; ce sont les trois suivantes. Dans la première, on note surtout l'ascension du grand trochanter. La diminution du mouvement d'abduction par suite de l'affaissement du col du fémur en bas et la rotation en dedans ou en dehors sont plus ou moins marquées.

Dans la deuxième variété, on note surtout l'ascension du grand trochanter et la rotation externe avec limitation de la rotation interne; le col est incurvé en bas et en arrière et le sommet de l'angle est dirigé en avant. Dans la troisième forme, très rare, il y a surtout ascension du trochanter avec rotation de la jambe en dedans. Il y aurait dans ce cas une forte déviation de la tête fémorale en bas et en avant.

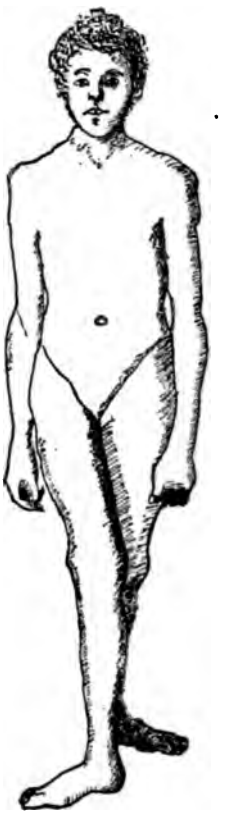

Fig. 273. — Attitude du membre inférieur droit dans la coxa vara des adolescents (Kocher).

Ces différentes formes peuvent coexister; ainsi, chez un malade, il peut y avoir à droite une rotation en dedans et à gauche une rotation en dehors. D'autres fois, l'adduction est le signe prédominant et la rotation est aussi bien limitée en dedans qu'en dehors.

On note souvent un léger degré de genu valgum compensateur.

Köcher voudrait que l'on donnât le nom de coxa adducta aux formes décrites par E. Müller dans lesquelles l'adduction prédomine (fig. 273). Motta a insisté sur les formes légères s'observant chez l'enfant atteint de rachitisme généralisé; la difformité est légère, bilatérale.

(1) Hofmeister, *Beiträge für klin. Chir.*, 1894.

Parfois il y a en même temps une courbure rachitique de la diaphyse fémorale, ou un genu valgum, un pied plat, une scoliose (obs. de Whitman, obs. pers.). Motta (1) pense que beaucoup de scolioses sont dues à des lésions du col fémoral, entraînant une déviation du bassin et par suite une déviation latérale du rachis. Cette théorie est très intéressante et nous nous proposons de la contrôler. La question est de savoir si toutes ces lésions concomitantes sont primitives ou consécutives. Dans un cas de Guermonprez (*Société anatomique de Lille*, 1900), quand le malade s'asseyait le rachis était incurvé, en cyphose très marquée.

Évolution. — L'affection marche assez rapidement et progressivement. On note parfois des alternatives de rémission et d'exacerbation. La durée de l'évolution de la lésion est de un an, parfois plus.

Les formes légères peuvent disparaître. Comme pour les déviations rachitiques du tibia et la tarsalgie, à la longue les déviations s'atténuent.

Diagnostic. — Dans les *luxations pubiennes*, le membre inférieur est en abduction, la région trochantérienne est aplatie, tandis que dans la coxa vara il y a adduction légère et saillie de la région trochantérienne. Dans la *luxation iliaque*, il y a rotation interne et on sent la tête déplacée. La radiographie permettra de reconnaître la *subluxation de la tête fémorale* par fracture du sourcil cotyloïdien et l'agrandissement du cotyle.

Dans les *fractures anciennes du col fémoral*, et dans le *décollement épiphysaire*, il y a ascension du trochanter, diminution de l'abduction et de la rotation interne, mais la radiographie montrera que la tête est en place (Sayre). Au Congrès de chirurgie allemande de 1899, Sprengel a insisté sur la difficulté de ce diagnostic dans certains cas.

Rammstedt (2), qui a étudié également le décollement épiphysaire fémoral supérieur, nous a montré que c'est surtout sur la radiographie qu'il faut compter pour faire ce diagnostic. Kredel (3) et Whitman (4) sont également de cet avis.

Dans la *luxation congénitale de la hanche*, les mouvements sont plus étendus qu'à l'état normal, tandis qu'ils sont limités dans la coxa vara ; il y a un glissement vertical du fémur quand on le repousse en haut ; on sent la tête quand on met le fémur en forte adduction avec flexion et rotation interne.

L'*incurvation rachitique* sous-trochantérienne se reconnaîtra à la palpation.

Dans la *coxalgie*, il y a bien parfois au début une rotation externe, mais il y a abduction et demi-flexion ; la tête fémorale n'est pas mobile ; il y a des douleurs, de la fièvre, du gonflement, de l'atrophie mus-

(1) Motta, *Archivio di Ortopedia*, 1898, p. 265.
(2) Rammstedt, *Arch. f. klin. Chir.*, 1900.
(3) Kredel, *Deutsche Zeitschr. für Chir.*, Band LIX.
(4) Whitman, *Transact. of the American orthop. Association*, 1897, et *Annals of Surgery*, 1900.

culaire et de l'adénopathie. Ogston (1) donne le nom d'épreuve de Thomas au signe suivant : si, sur un malade couché sur le dos, on fléchit fortement la cuisse saine sur le bassin, le creux poplité du côté malade ne peut pas toucher le plan du lit s'il s'agit de coxalgie, Ogston signale en outre des modifications dans les rapports de l'épine iliaque antérieure et supérieure et le sommet du grand trochanter formant le triangle de Bryant. Enfin la coxalgie peut se compliquer de coxa vara. Dans l'*ostéite du grand trochanter*, le col peut s'affaisser; la radiographie permettra de préciser le siège de la lésion.

L'évolution aiguë permettra de reconnaître les *ostéomyélites du col fémoral*. La radiographie et l'évolution chronique feront diagnostiquer les déformations de l'arthrite déformante coxo-fémorale.

En somme, c'est la radiographie qui permettra de faire le diagnostic exact, puisque la mauvaise attitude peut se rencontrer dans la coxo-tuberculose, dans l'arthrite sèche, la luxation congénitale, les luxations antérieures et acquises, les fractures du col fémoral, la paralysie infantile.

Pronostic. — La guérison spontanée est assez fréquente du fait du simple repos (Hofmeister) (2). Dans quelques cas, il est assez grave au point de vue fonctionnel. En somme, il faut actuellement subdiviser les cas en cas légers ne donnant lieu qu'à une très légère déformation, et en cas graves nécessitant une intervention.

Comme complication, signalons la tuberculose coxo-fémorale, car nous croyons en avoir observé un cas.

Traitement. — ***Chez l'enfant***, le diagnostic une fois porté, il faut prescrire le traitement interne du rachitisme et de plus le repos. On fera de l'extension continue en abduction et en rotation interne (Rotter). Les muscles seront massés et avec le temps on reprendra progressivement la marche. Cette simple méthode donna de bons résultats dans un grand nombre de cas [Borchard (3), Hofmeister].

Quand l'affection est constituée, on a conseillé de corriger le raccourcissement avec un soulier surélevé; celui-ci n'est suffisant que pour les cas légers. Le plus souvent, il faudra recourir aux interventions sanglantes. Cependant Vulpius a proposé le redressement forcé sous chloroforme après ténotomie sous-cutanée des adducteurs.

La résection de la hanche a été faite par Müller, Hoffa. Köcher fit ensuite l'implantation du petit trochanter dans le cotyle et obtint une guérison avec mobilité et raccourcissement de 4 à 7 centimètres.

Kraske a fait l'excision cunéiforme du col ; il enleva un coin d'os dont la base supéro-antérieure siégeait au niveau même du sommet de la courbure, puis il corrigea l'attitude vicieuse par l'extension continue. Pour faire cette excision, il pratiqua une incision anté-

(1) Ogston, Coxa vara (*Practitioner*, avril 1896).
(2) Hofmeister, *Beiträge zur klin. Chir.*, Band XXI.
(3) Borchard, *Centralbl. für Chir.*, 25 mai 1897.

rieure longitudinale passant le long du bord externe du fascia lata. Petersen Rydygier et Watson Cheyne firent la même opération.

Cette opération de Kraske a été exécutée aussi par Hofmeister et Nasse (1), mais avec des résultats divers. Whitman (2) dit s'en être bien trouvé.

Rüdinger, Hofmeister, Bardenheuer préfèrent l'ostéotomie linéaire du col, parce que le col est souvent trop court pour faire l'opération proposée par Kraske.

L'ostéotomie sous-trochantérienne, préconisée par Keetley, Schultz (3), R. Whitman et Tubby (4), Cheyne, est un palliatif ; elle corrige la difformité, c'est-à-dire l'adduction, mais les mouvements articulaires restent limités. — Hoffa, dans un cas, fit avec succès l'ostéotomie sous-trochantérienne oblique, et il sectionna les adducteurs à leur tiers supérieur. — L'ostéotomie fut faite de dehors en dedans et de bas en haut. Il mit le membre à l'extension continue avec abduction. Le raccourcissement fut très diminué. Weiss et Frœhlich (5), ayant constaté que l'abduction était empêchée par le contact entre le sommet du grand trochanter et l'os iliaque, ont proposé de réséquer le sommet du grand trochanter.

En somme, le traitement variera suivant la nature et les variétés de coxa vara, c'est-à-dire l'intensité des lésions et leur siège.

B. — Coxa valga des adolescents.

En 1894, nous avons donné le nom de *coxa valga des scoliotiques* à une déviation du col fémoral caractérisée par l'inflexion, la rotation en avant, d'où résulte une rotation externe avec abduction du membre; les mouvements articulaires sont conservés. — Nous avons observé cette lésion deux fois (6) (fig. 274). Les sujets étaient porteurs d'une bosse dorsale droite très volumineuse. Pour marcher droit, ces bossus, qui paraissent toujours marcher contre le vent, sont obligés de porter le membre inférieur droit en abduction et en rotation externe exagérée.

(1) Nasse, *Sem. méd.*, 1897, p. 145.
(2) Whitman, *Acad. de méd. de New-York*, 21 oct. 1898.
(3) *In* Bayer, *Deutsche Zeitschr. für Chir.*, Band XLV.
(4) Tubby, *British med. Journ.*, 23 juillet 1898 ; Cheyne, *Lancet*, 15 fév. 1899.
(5) Frœlich, *Soc. de méd. de Nancy*, 12 déc. 1901.
(6) L'articulation était saine sans traces de tuberculose. Au niveau de la face postérieure du col, il existait une légère hyperostose et un petit trajet conduisant dans une cavité du col ayant le volume d'une grosse noisette. Le contenu de cette cavité renfermait quelques débris caséiformes, mais nous pensâmes être en présence d'une cavité consécutive à de l'ostéoporose et non à de la tuberculose. A la coupe, il n'y avait aucune trace de fracture du col. Le membre inférieur était en rotation externe exagérée, les mouvements de rotation interne et d'adduction étaient très limités. La face antérieure du fémur était tout à fait externe ; le grand axe du col était presque antéro-postérieur, au point que si on avait voulu mettre la face antérieure en avant, l'angle de déclinaison était de 110° ; le col était donc en rétro-déviation. Il était très abaissé : l'angle d'inclinaison était de 15°.

Ce qui caractérise la coxa valga, c'est l'abduction du membre, qu'il y ait rotation interne ou externe, et la conservation plus ou moins complète des mouvements articulaires, mais il n'y a pas d'ankylose.

En 1897, Thiens (1) a signalé la *coxa valga traumatique* au cours d'une fracture du col du fémur, avec allongement du col provoquant un allongement du membre et une abduction ; le col se place plus ou moins dans l'axe du fémur. Le bassin s'incline du côté correspondant. L'articulation coxo-fémorale conserve sa mobilité.

Nous rapportons plus loin (p. 1083, note 1) un cas de coxa valga compliquant un genu valgum rachitique que nous avons trouvé décrit dans la thèse de Grisel.

Au point de vue du *diagnostic*, on se rappellera que l'abduction du membre avec rotation externe et conservation de la mobilité articulaire s'observe parfois dans certaines formes de coxalgie guéries avec quelques mouvements, dans certaines névralgies sciatiques avec scoliose, dans certains cas de jambes en ciseaux et de coxa vara du côté opposé.

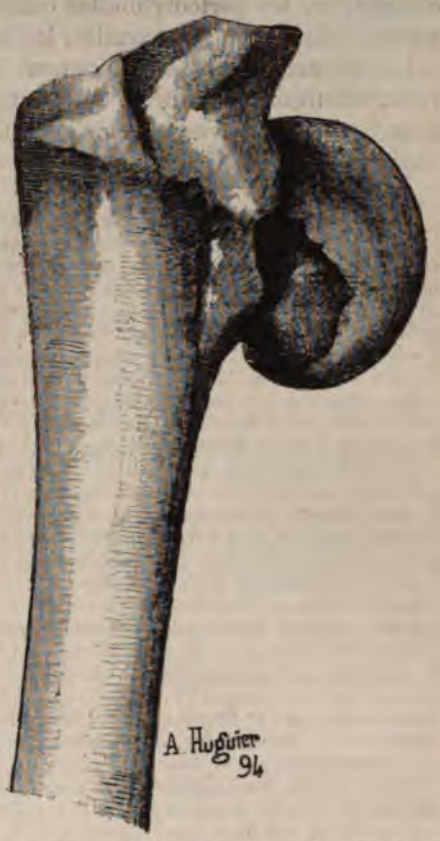

Fig. 274. — Col du fémur en déviation coxa valga (Obs. pers.).

L'ankylose de la hanche en abduction et rotation externe se reconnaîtra aisément et se distinguera de la coxa valga des rachitiques, puisque ici les mouvements sont conservés.

Le *traitement* de la coxa valga des scoliotiques n'existe pas, puisqu'il s'agit d'une déviation de compensation utile et nécessaire. Dans la coxa valga après fracture, une ostéotomie du col ou sous-cervicale corrigerait la difformité.

(1) Thiens, Congrès des chirurgiens allemands, avril 1897 (*Sem. méd.*, 1897, p. 146).

III. — Périarthrites coxo-fémorales.

Autour de l'articulation coxo-fémorale se trouvent des organes, os, bourses séreuses, dont les lésions peuvent simuler la coxo-tuberculose. Le professeur S. Duplay (1) a réuni très heureusement sous le nom de pseudo-coxalgies un groupe d'affections qui sont : les trochantérites, les péricotyloïdites ostéomyélitiques ou bacillaires, les psoïtis avec fistules péricoxales, les bursites, etc.

La plupart de ces lésions donnent lieu à des abcès inguinaux, cruraux, obturateurs, pubiens, trochantériens, ischiatiques, fessiers, cruraux internes, externes, postérieurs, antérieurs, voire même rectaux, vaginaux, pelviens et ischio-rectaux (2).

(1) S. Duplay, Les pseudo-coxalgies (*Semaine médicale*, 1896, et *Cliniques*).

(2) *a.* **Péricotyloïdites.** — Tous les chirurgiens qui se sont occupés tant soit peu spécialement des lésions osseuses et articulaires ont attiré l'attention sur les infections bacillaires ou ostéomyélitiques des surfaces osseuses péricotyloïdiennes. Des trois os qui convergent vers le cotyle, c'est le pubis qui est le plus fréquemment lésé, qu'il s'agisse de tuberculose juxta-coxale ou d'ostéomyélite juxta-coxale. Ménard a observé neuf cas de *péricotyloïdites tuberculeuses* comprenant sept tuberculoses de l'ischion, une de l'ilion, une du sourcil cotyloïdien, une de la branche ischio-pubienne, une trochantérienne. Avec quelque patience, on finit toujours par reconnaître que la hanche est indemne; il n'y a pas de déviation articulaire. Quand il s'agit de fistules multiples, le diagnostic est plus difficile.

Les *péricotyloïdites ostéomyélitiques* nous paraissent peut-être plus fréquentes que les péricotyloïdites tuberculeuses. La symptomatologie est presque la même; le seul élément de diagnostic, à notre avis, c'est que dans la tuberculose il y a presque toujours une adénite inguinale. Celle-ci est rare dans l'ostéomyélite. De plus, celle-ci évolue avec beaucoup plus de fracas, en général. L'examen bactériologique à l'ouverture de l'abcès, l'inoculation à des animaux, permettront de préciser la nature de l'infection. Heureusement que le traitement est le même ; c'est par des incisions parfois assez délicates, étant donnés les nombreux vaisseaux et nerfs de la région, que l'on devra mettre à nu le foyer osseux, le gratter et enlever le séquestre qui presque toujours existe et entretient les fistules d'origine péricoxale, mais non coxales (Voy. Ménard, *Congrès de chir.*, 1898, et *Soc. de pédiatrie*, 12 juin 1900; et Mauclaire, Ostéomyélites de la croissance, et Rapport sur un travail de M. Ménard, *Soc. de pédiatrie*, 1900).

b. **Trochantérites.** — *Trochantérites du grand trochanter* (magni-trochantérites d'Ollier). — Ces trochantérites sont provoquées soit par la tuberculose, soit par les différentes variétés d'ostéomyélites (à staphylocoques, à bacille d'Eberth, etc.).

Au point de vue de la *symptomatologie*, la trochantérite bacillaire se caractérise par un début insidieux que les malades rapportent toujours à une chute. Puis la région trochantérienne se tuméfie, le trochanter est douloureux à la pression ; les muscles de la cuisse s'atrophient, les ganglions inguinaux sont rapidement infectés et augmentés de volume. Le trochanter lui-même est élargi. Ce qui est caractéristique, c'est que les mouvements articulaires sont à peu près conservés; il n'y a pas d'attitude vicieuse, pas de raccourcissement du membre. Il n'y a pas de douleur exactement articulaire, pas de sensibilité à la pression de la tête fémorale, soit en avant, soit derrière le trochanter. Il peut cependant exister un peu de contracture périarticulaire, d'où abduction du membre inférieur.

Les *complications* se conçoivent aisément ; ce sont les complications articulaires : arthrites tuberculeuses ou arthrites suppurées ostéomyélitiques.

Le *diagnostic* est facile, l'hématome traumatique de la bourse séreuse trochantérienne est facile à reconnaître. On diagnostiquera facilement l'épanchement de Morel Lavallée siégeant à ce niveau. Si nous signalons ces deux genres de lésions, c'est que nous les avons observées tout récemment.

Le *traitement* doit être prévu pour éviter les complications sus-indiquées. Il faut

IV. — Ankyloses acquises de la hanche.

Les causes en sont nombreuses. Par ordre de fréquence ce sont : 1° la coxo-tuberculose; 2° les arthrites infectieuses (à streptocoques,

de bonne heure trépaner le trochanter, évider cette tubérosité, enlever le foyer de fongosités ou le séquestre. Dans quelques-unes de nos observations, plusieurs grattages ont été nécessaires (Voy. Duplay, *Progrès méd.*, 22 août 1874, et *Sem. méd.*, 1896; Le Fort, *Sem. méd.*, 1890, et Ollier, Traité des résections, 1891).

Quant à la *trochantérite du petit trochanter* (parvi-trochantérite d'Ollier), les observations en sont peu nombreuses. Le foyer d'ostéite sera abordé par une incision faite le long du bord postérieur du fémur.

c. **Bursites.** — 1° *Bursites du grand trochanter* (périarthrite coxo-fémorale). — Entre la peau et le grand trochanter existent plusieurs bourses séreuses, les unes sous-cutanées, les autres sous-aponévrotiques. D'autres bourses séreuses existent au niveau des insertions trochantériennes des tendons des muscles pelvi-trochantériens. Les plus souvent lésées sont la bourse du grand fessier située entre le tendon du grand fessier et le grand trochanter, et la bourse trochantérienne du fascia lata située entre la face externe du grand trochanter et le fascia lata.

Ces différentes bourses séreuses peuvent s'infecter sous l'influence du traumatisme, des rhumatismes et de la plupart des autres maladies infectieuses (tuberculose, syphilis, infection puerpérale, etc.).

Tantôt il n'existe qu'un simple épanchement séreux; parfois il est hémorragique, enfin il peut être purulent ou caséeux.

Les lésions de la *bourse sous-cutanée* ne présentent rien de particulier; ce sont celles de toutes les bursites.

Celle de la *bourse profonde sous-aponévrotique* donne lieu à quelques symptômes assez spéciaux pouvant simuler l'arthrite coxo-fémorale, d'où le nom très heureux de périarthrite coxo-fémorale (Duplay).

La *bursite profonde infectieuse aiguë* se caractérise par de la douleur, de la tuméfaction; du fait de l'infection de la bourse séreuse, les mouvements de la hanche sont un peu gênés, mais ils ne sont nullement modifiés comme dans l'arthrite coxo-fémorale. Il n'y a pas d'attitude anormale et la douleur est bien trochantérienne et non articulaire.

Si la suppuration n'est pas ouverte de bonne heure, elle peut se propager à l'articulation. Le diagnostic de la lésion est facile. On songera parfois à la possibilité d'une bursite compliquant l'ostéomyélite du grand trochanter. La désinfection de la bourse séreuse par l'incision sera précoce.

La *bursite profonde chronique* peut être séreuse, hémorragique (Robert, Berger, Morestin), séro-caséeuse, purulente, à grains riziformes.

Le gonflement de la région survient lentement, la fluctuation est profonde, et pour bien la reconnaître il faut fléchir la cuisse sur le bassin; la collection est alors plus saillante. Le plus souvent, la collection finit par s'ouvrir au dehors. Parfois l'épanchement descend très bas dans un diverticule de la bourse séreuse (P. Berger), d'où une longue période de fistulisation compliquée de claudication; quelques muscles se contractent par action réflexe, ils s'atrophient; il peut en résulter un peu de rotation externe ou d'abduction. Malgré tout, l'immobilité de la jointure n'est jamais absolue comme dans la coxo-tuberculose.

La *complication* la plus grave, c'est l'infection de l'articulation de la hanche.

En décomposant bien les symptômes, on fera le *diagnostic* avec les trochantérites et les arthrites, avec les abcès froids ostéopathiques migrateurs venant du bassin, du trochanter, du rachis, de l'articulation sacro-iliaque, etc.

Le seul *traitement*, et il sera précoce, c'est l'incision suivie de grattage, ou d'extirpation de la poche si cela est possible (Voy. Petit, thèse de Paris, 1891; P. Berger, *Soc. de chir.*, 1895; Calron, thèse de Paris, 1898; Morestin, *Soc. anat.*, 1897; Zulzer, *Deutsche Zeitschr. für Chir.*, Band L).

2° *Bursite du psoas-iliaque.* — Au-dessous du muscle psoas-iliaque se trouvent deux bourses séreuses, l'une petite et placée tout contre le petit trochanter; elle est inconstante. Sa pathologie est encore inconnue. L'autre bourse séreuse est placée entre le muscle et le ligament antérieur de la capsule. Elle a une forme ovoïde,

à staphylocoques, etc.) observées au cours des fièvres éruptives; les infections articulaires de la puerpéralité ou génitales; 3° les arthrites traumatiques et les décollements épiphysaires (Ollier); 4° l'ostéomyélite; 5° les cals vicieux consécutifs à des fractures du col fémoral; 6° les luxations non réduites (voy. tome III); 7° les rétractions musculaires consécutives à des atrophies; 8° l'arthrite sèche et le rhumatisme ankylosant; 9° les rétractions cicatricielles cutanées. Enfin, l'ankylose osseuse des deux hanches et du rachis s'observe au cours de la spondylose rhizomélique (1).

dans le sens vertical; elle s'étend depuis le bord antérieur de l'os innominé jusqu'au voisinage du petit trochanter; dans le sens transversal, elle occupe toute la partie du bord antérieur de l'os coxal intermédiaire à l'éminence ilio-pectinée et à l'épine iliaque antéro-inférieure. Sa communication avec la synoviale articulaire de la hanche est assez fréquente chez l'adulte.

Dans cette bourse séreuse peuvent se produire des épanchements séreux, purulents, caséeux, à grains riziformes ou des corps étrangers osseux (Dupraz, *Sem. méd.*, 16 mai 1900).

Ces épanchements donnent lieu à une tumeur oblongue, déterminent une légère contracture du muscle psoas, d'où une flexion avec rotation externe. Parfois l'épanchement est réductible; sans bruit ou avec crépitation, la communication avec l'articulation est dès lors évidente.

En général, c'est une tumeur ovoïde à grand axe parallèle au tendon du psoas, située à son début dans la partie supérieure de la région ilio-inguinale en arrière de l'arcade de Fallope, d'où elle s'étend vers deux directions : tantôt en haut vers la fosse iliaque, tantôt en bas vers la partie supérieure et interne de la cuisse. Cette tumeur, si elle est petite, est contre la paroi externe de l'artère fémorale. Elle soulève le psoas. Dans l'extension de la cuisse, elle est rénitente, dure; dans la flexion, elle est molle et fluctuante.

L'évolution est celle de tous les hygromas; la communication avec l'articulation peut donner lieu à de graves complications.

Le *diagnostic* est parfois difficile avec un psoïtis; celui-ci est plus superficiel; il ne change pas de volume ni de consistance pendant la flexion ou l'extension de la cuisse. L'abcès par congestion est réductible dans la fosse iliaque. Un abcès ossifluent du pubis, de l'ilion, vient rarement se placer à ce niveau.

La coxo-tuberculose, les kystes sacculaires herniaires, etc., seront facilement éliminés.

Le *pronostic* est sérieux parce que la communication avec l'articulation de la hanche est fréquente, soit primitivement, soit secondairement. Le seul *traitement*, c'est l'incision et l'extirpation de la poche si elle est nécessaire (Voy. Duplay, Des tumeurs kystiques de l'aine, thèse d'agrégation, 1866; Douzans, thèse Lyon, 1894; Durville, thèse de Paris, 1895; Zulzer, *Deutsche Zeitschr. für Chir.*, Band L).

(1) **Anatomie et physiologie pathologiques des ankyloses.** — Les lésions anatomiques sont des plus variables.

a. Dans l'*ankylose fibreuse, périphérique ou centrale*, on trouve des travées fibreuses allant d'un os à l'autre; elles sont plus ou moins serrées. Les travées centrales sont moins importantes que les travées périphériques. Celles-ci sont très épaisses; elles peuvent atteindre 2 centimètres d'épaisseur et englober toute la capsule. Ce manchon fibreux se forme aussi aux dépens de tout le tissu cellulaire périarticulaire. Dans la coxo-tuberculose, ce manchon fibreux empiète largement sur l'os iliaque. Dans certaines formes d'arthrite rhumatismale chronique, on peut trouver à la face interne de ce manchon des plaques de cartilage, d'os ou de sels calcaires.

La tête fémorale dans cette forme anatomique d'ankylose est peu défigurée. Cependant les cartilages articulaires de la tête et du cotyle perdent leur poli et se ramollissent; par places, l'os sous-jacent peut être à nu et passe à l'état fibreux.

La synoviale est dépolie, et au niveau des culs-de-sac les deux feuillets se soudent.

Cette ankylose fibreuse est fréquente après la tuberculose articulaire. On sait, en effet, que l'ostéo-tuberculose détruit le tissu osseux, mais ne produit

Symptômes. — Les attitudes d'ankylose sont des plus variables. Tantôt l'attitude est normale, le fémur est en bonne place, sa direction est normale; tantôt l'attitude est vicieuse, et depuis une légère flexion jusqu'aux différentes variétés d'attitude en ciseaux, toutes les difformités intermédiaires ont pu être observées.

A la suite de tuberculose prolongée, l'attitude vicieuse est la suivante, en général : le fémur est fléchi sur le bassin dans une étendue variable pouvant dépasser l'angle droit, c'est-à-dire que, le tronc étant maintenu vertical, l'axe du fémur ferait avec lui un angle aigu.

guère d'ostéophytes réparateurs; l'ostéogenèse réparatrice est presque nulle.

b. L'*ankylose osseuse* est, contrairement à l'ankylose fibreuse, plus souvent centrale que périphérique. La tête fémorale est complètement dépourvue de cartilage d'encroûtement; elle a perdu sa forme sphérique. Elle est épaissie, élargie, irrégulière, boursouflée d'ostéophytes et de travées osseuses unissant la tête fémorale et l'os iliaque.

Le col fémoral est souvent déformé du fait de la lésion initiale; le grand trochanter également. L'extrémité supérieure du fémur se trouve parfois ainsi complètement méconnaissable, surtout dans les ankyloses post-tuberculeuses. Le tissu osseux est évidemment très altéré comme structure; tantôt il est dur, compact, éburné; le tissu spongieux de la tête et du col a disparu; c'est de l'ostéite condensante, envahissante.

Parfois, au contraire, il y a de l'ostéite raréfiante, une sorte d'ostéoporose, sans que nous puissions expliquer cette anomalie qui s'observe plutôt dans les ankyloses de l'arthrite sèche.

Du côté de l'os iliaque, on trouve les mêmes lésions : ostéite condensante du sourcil cotyloïdien, ostéophytes, jetées osseuses.

Signalons enfin l'ankylose cerclée, caractérisée par une ceinture d'ostéophytes périarticulaires naissant soit de l'os, soit de la capsule; elle est fréquente chez les animaux, d'où le nom d'ankylose cerclée des vétérinaires; mais elle n'est pas rare chez l'homme (P. Mauclaire, Ankylose cerclée de la hanche, *Soc. anat.*, 8 avril 1898).

Un point très important, ce sont les rapports anatomiques entre les anciennes surfaces articulaires. Tantôt la tête reste bien en contact avec le centre de la cotyloïde. Tantôt, au contraire, dans les ankyloses post-tuberculeuses, la tête, par ulcération progressive, a érodé le sourcil cotyloïdien et empiète un peu en haut et en arrière sur la fosse iliaque. La cavité cotyloïde, en grande partie abandonnée, est tantôt comblée par du tissu ostéo-fibreux; elle est déformée, irrégulière; elle contient souvent un reliquat d'infection tuberculeuse.

Non seulement les os sont déformés et parfois subluxés, non seulement un manchon fibreux, épais, entoure la région articulaire, mais tous les muscles périarticulaires contribuent eux-mêmes à l'immobilisation articulaire par leur raccourcissement et leur dégénérescence fibreuse. Ce sont d'abord les muscles courts, tels que le psoas, le pectiné, le petit et le moyen adducteurs, puis tous les muscles longs, pelvi-trochantériens et pelvi-fémoraux, ne fonctionnent plus régulièrement, ils dégénèrent, les tendons se rétractent, ils peuvent même adhérer à la gaine fibreuse périarticulaire. Ils forment alors un obstacle au redressement, au moins aussi important que les adhérences osseuses.

Enfin, dans les ankyloses très anciennes, tous les autres tissus et organes périarticulaires se rétractent; ce sont le tissu cellulaire, les vaisseaux, les nerfs, etc.

L'attitude vicieuse de la hanche entraîne des courbures de compensation du côté du rachis; c'est une scoliose lombaire plus ou moins accusée avec ou sans cyphose. Dans les jambes en ciseaux, cette scoliose est très marquée.

Le thorax et l'abdomen se déforment, comme dans toutes les scolioses. Au point de vue obstétrical, les déformations du bassin ont une grande importance.

Comme le membre est raccourci, le pied se met en équinisme, malgré l'abaissement du bassin pour corriger le raccourcissement. D'ailleurs, la longueur du fémur, de la jambe et du pied est diminuée du fait même du trouble apporté dans la croissance du membre.

L'adduction est plus ou moins accusée et compliquée de rotation en dedans; la rotule du côté malade regarde plus ou moins en dedans. La longueur du fémur et par suite celle de la cuisse sont diminuées, puisque la tête empiète un peu sous la fosse iliaque externe; aussi le sommet du grand trochanter est-il au-dessus de la ligne de Roser-Nélaton.

L'ankylose en abduction et en rotation externe est rare après la coxo-tuberculose. Cependant Goldie et Schwartz (1) en ont publié des observations. Signalons encore comme attitude anormale l'adduction des deux membres après la coxo-tuberculose double (Ollier-Page).

Dans le cas d'ankylose vicieuse, les attitudes de correction modifient un peu la déviation. La rotation interne et l'adduction ne sont guère modifiables. Mais la flexion est corrigée par l'abaissement et la projection en avant du bassin; le mouvement compensateur se passe au niveau de l'articulation lombo-sacrée. Il en résulte une ensellure plus ou moins marquée, quand le sujet est couché. Cette ensellure augmente au fur et à mesure que l'on corrige la flexion, et elle est plus intense du côté malade que du côté sain.

Signalons encore le genu valgum qui compense l'adduction et l'atrophie plus ou moins marquée de tout le membre.

Pour mesurer le degré de raccourcissement du membre, il faut mettre le malade debout, placer un support sous le pied tenu à plat et assez haut pour que les deux épines iliaques antérieures et supérieures soient sur le même niveau horizontal. La hauteur de ce support représente le raccourcissement à corriger. Celui-ci est dû à la flexion du fémur sur le bassin, à la subluxation en arrière et en haut de la tête femorale, au défaut d'accroissement en hauteur et du fémur, et des os de la jambe et du pied.

Dans la station verticale, le malade se présente avec le tronc légèrement rejeté en arrière, la tête un peu portée en avant pour corriger l'équilibre; les fesses font une très forte saillie; l'ensellure est très marquée du côté malade; celui-ci, plus grêle, repose le plus souvent sur l'avant-pied, le genou est fléchi et en légère rotation interne avec un léger degré de genu valgum. L'abdomen est un peu saillant en avant.

Vu de dos, le sujet présente une incurvation rachidienne le plus souvent double, à concavité dorso-lombaire dirigée du côté malade; le pli fessier est un peu effacé et abaissé. Le diamètre antéro-postérieur de la fesse paraît un peu augmenté.

La marche est pénible, disgracieuse. Dans les déviations assez marquées, le sujet est obligé de marcher avec une canne ou des béquilles. Le tronc s'incline du côté malade et le temps d'arrêt dans la

(1) Ed. Schwartz, *Revue d'orthopédie*, 1892.

marche est moins long pour le membre malade que pour le membre sain. Dans la course il y a des oscillations latérales exagérées. Quand les jambes sont croisées en X, en ciseaux, la marche et la station debout sont impossibles, la station assise est même très gênée, surtout dans les cas d'ankylose double.

D'autres fonctions sont très entravées. Ce sont les fonctions génito-urinaires; les troubles urinaires, les irritations vulvaires sont la règle et l'infection des voies génito-urinaires est facile. Quant au coït et à l'accouchement, ils sont évidemment très gênés, et pourraient même être impossibles dans les ankyloses doubles.

Diagnostic. — Il est facile. On reconnaîtra très aisément les contractures, hystériques ou autres. La rotation du membre, si légère qu'elle soit, est toujours possible dans le cas d'hystérie.

La radiographie ne pourra pas toujours dire si l'ankylose est fibreuse ou osseuse. Par l'examen sous chloroforme, on pourra savoir si quelque mobilité persiste.

On cherchera à faire le diagnostic de la cause de l'ankylose, car dans le cas de tuberculose l'intervention en plein foyer de tuberculose fermée non éteinte peut être dangereuse, car si la désinfection complète est impossible, la suppuration sera longue.

Le **pronostic** varie suivant les cas. L'ankylose unilatérale en bonne position est une infirmité, gênante il est vrai, mais relative. L'ankylose double et rectiligne est une infirmité très grande. Le pronostic de l'ankylose unilatérale et en attitude vicieuse varie suivant le degré d'adduction, de flexion et de rotation. Au point de vue fonctionnel, une ankylose complète en bonne position vaut mieux qu'une ankylose incomplète en position vicieuse (Ollier).

Traitement. — Traitement préventif. — C'est celui de toutes les ankyloses. Il faut surtout éviter l'ankylose en attitude vicieuse.

A la suite d'arthrite, l'ankylose est parfois difficile à éviter malgré toutes les précautions. Dans un cas, nous avons récemment extrait une balle logée dans la tête fémorale; des fragments de vêtement entraînés jusque dans l'articulation avaient provoqué une arthrite suppurée. Malgré des essais de mobilisation articulaire précoce, qui étaient, il est vrai, très douloureux, et partant très limités, l'ankylose survint.

Dans les cas de fracture du col fémoral, le massage précoce, la mobilisation permettent de limiter le degré de l'ankylose.

Traitement curatif. — L'ankylose unilatérale solide et rectiligne ne nécessite pas de traitement. Au membre inférieur, l'immobilisation en bonne position est une infirmité relative (Ollier). Cependant, avec les progrès de la chirurgie moderne, il se pourrait que plus tard on cherchât à rendre la mobilité même dans ces cas.

Les ankyloses qui nécessitent une intervention sont les ankyloses bilatérales et symétriques, et les ankyloses unilatérales avec déviation

du membre et raccourcissement tels, que la station debout et la marche sont très gênées. Mais actuellement encore, pour intervenir dans les cas d'ankyloses consécutives à une infection articulaire, il faut attendre en général que l'infection articulaire ait cessé. Cependant, Ollier et Bœckel pensent que si les fistules sont anciennes, une résection orthopédique peut être tentée. En effet elle désinfecte l'articulation.

Méthodes thérapeutiques. — 1° *Extension continue.* — Tout le monde est d'accord pour reconnaître que l'extension continue à grande traction peut rendre des services au cours de la formation d'une ankylose, en atténuant la tendance à l'attitude vicieuse, en évitant la compression ulcérative qui favorise le contact osseux, d'où l'ankylose; en allongeant les muscles, ce qui lutte contre la tendance à la rétraction de ceux-ci.

Mais quand l'ankylose est faite, qu'elle soit fibreuse ou osseuse, l'extension continue est impuissante comme méthode curatrice.

2° *Sections tendineuses et musculaires.* — Préconisées par Dieffenbach, elles furent tout d'abord sous-cutanées (A. Bonnet, de Lyon).

Elles ont été employées comme une manœuvre précédant le redressement forcé. Faites à ciel ouvert, elles évitent parfois l'ostéotomie (Lorenz)(1).

Elles devraient être très étendues pour pouvoir être utiles. On sectionnera le couturier, le droit antérieur, les adducteurs; puis, si on sent d'autres résistances musculaires profondes, ce sont le psoas, le pectiné, les pelvi-trochantériens contracturés, rétractés; leur section est assez délicate et diminue beaucoup pour la suite la fonction de ces muscles.

3° *Redressement lent et redressement forcé* (*méthode d'A. Bonnet*). — Le redressement lent était très employé avant l'anesthésie par Fabrice de Hilden. Bonnet redressait le membre dans la mesure du possible et il faisait marcher les malades. Ollier, en 1861, montra qu'il fallait surtout, après le redressement, chercher l'immobilisation en bonne position dans les appareils plâtrés.

Le redressement brusque ou redressement forcé, pratiqué en une séance par Louvrier, en plusieurs séances par Verduc, fut employé surtout depuis l'anesthésie par Bonnet (1850) qui y adjoignit l'assouplissement préalable de la jointure, les ténotomies sous-cutanées préconisées par Dieffenbach et Palasciano. En lisant son livre, si remarquable pour l'époque (2), on voit que Bonnet ne s'attaquait qu'aux ankyloses incomplètes, aux raideurs articulaires déterminées par la coxo-tuberculose. Il ne touchait ni aux ankyloses osseuses, ni aux ankyloses fibreuses excessivement serrées.

Quand l'ankylose est fibreuse et récente, le *redressement forcé sous chloroforme et pratiqué en plusieurs séances successives* peut corriger

(1) Lorenz, *Soc. méd. de Vienne*, 18 janvier 1889.
(2) A. Bonnet, *Traité des mal. des articulations*, 1850, 2 vol. et atlas.

une attitude légèrement vicieuse. S'il ne s'agit pas d'une ankylose post-tuberculeuse, il peut même rendre quelques mouvements articulaires. Depuis Bonnet, cette méthode synthétique est souvent employée et a donné de bons résultats à tous les chirurgiens. Cette méthode des séances successives a l'avantage de diminuer les chances de fracture du col du fémur, fracture que l'on produit assez souvent, chez les enfants tout au moins, malgré toutes les précautions prises, quand on veut redresser le membre en une seule séance. Quelques chirurgiens, cependant, n'ont pas hésité à recommander ce redressement en une seule séance, suivie de tractions vigoureuses pour ramener dans la cotyloïde la tête fémorale subluxée. Des radiographies sérieuses, faites avant et après le redressement, seraient nécessaires pour pouvoir juger exactement des résultats, et depuis longtemps il est prouvé que la mobilisation violente d'un foyer de tuberculose est toujours dangereuse, car on ne sait pas facilement si l'infection tuberculeuse est éteinte (Verneuil, Lannelongue, Kirmisson). Enfin, Duplay a signalé la rupture de la veine fémorale et Mac Ewen des cas de fracture du bassin.

Si l'ankylose est osseuse, le redressement forcé ne peut provoquer la disparition de l'ankylose, car la soudure osseuse est très résistante; le plus souvent, pour ne pas dire toujours, c'est une fracture du col fémoral que l'on a obtenue, ou bien une fracture sous-trochantérienne, On a fait une ostéoclasie involontaire.

4° *Ostéoclasie* (*manuelle ou instrumentale*). — L'ostéoclasie manuelle a été employée surtout chez l'enfant. Elle est parfois involontaire. On produit tantôt la fracture du col, tantôt la disjonction épiphysaire. A. Nélaton paraît être le premier qui ait pratiqué délibérément la fracture du col. Il fut imité, avec des résultats divers, par Maisonneuve, Desprès, Nussbaum, etc.

L'ostéoclasie instrumentale est faite surtout avec les appareils de V. Robin et de Collin.

L'ostéoclasie corrige l'attitude vicieuse; la fracture est faite rarement au niveau du col ; le plus souvent, elle est au-dessous du grand trochanter.

On lui reproche de déterminer une fracture irrégulière, esquilleuse ; elle peut être suivie de pseudarthrose (Bœckel), de phlegmon si l'infection n'est pas éteinte (Ollier), d'hémorragie interne (Mac Ewen). Elle peut réveiller le foyer de tuberculose s'il n'est pas éteint ; de plus, comme la puissance doit être parfois très grande, on produit facilement des escarres. En somme, elle doit céder le pas à l'ostéotomie qui est plus précise et moins dangereuse.

Pousson (1), en 1886, a réuni dans sa thèse 18 observations d'ostéoclasie méthodique du col fémoral. Les résultats ont été bons 14 fois,

(1) Pousson, Ostéoclasie, thèse d'agrégation, 1886, p. 224. — Voy. aussi le travail critique de Blenke in *Archiv für Orthopædie* de Hoffa, 1899.

satisfaisants 2 fois et mauvais dans 2 cas. Chez les jeunes enfants, les résultats sont évidemment meilleurs que chez l'adolescent. Mais, comme le fait remarquer Ollier, il est impossible de casser l'os au point voulu et sans dangers (1).

5° Ostéotomies (2). — a. *Ostéotomies linéaires.* — Elles donnent d'excellents résultats au point de vue du redressement de la déviation. Campenon, en 1883, a réuni vingt-trois ostéotomies sous-trochantériennes suivies d'une consolidation en bonne position. Dans quelques cas, on aurait pu obtenir une légère néarthrose.

L'*ostéotomie linéaire sous-trochantérienne* est le plus souvent pratiquée, car elle est plus facile que les variétés linéaires *cervicales*,

(1) Ollier donne le nom d'*ostéotomoclasie* à l'ostéotomie partielle complétée par une ostéoclasie. Il conseille l'ostéotomoclasie du col fémoral quand il s'agit d'ankylose simple après arthrites non suivies de destruction ni de déformation du fémur ni de la cotyloïde (*Soc. chir. de Lyon*, mars 1898).

(2) *Interventions sanglantes sur l'extrémité supérieure du fémur* (*historique et variétés*). — La première ostéotomie de l'extrémité supérieure du fémur fut faite à ciel ouvert. En 1826, Rhea Barton (de Philadelphie), ayant à soigner une ankylose avec flexion à angle droit et adduction très marquée de la cuisse qui croisait le membre sain, fit en sept minutes et avec succès une *ostéotomie linéaire intra-trochantérienne* aboutissant en dedans au-dessus du petit trochanter. Son malade conserva une certaine mobilité de la hanche pendant quelque temps.

En 1830, Rodgers Kearney (de New-York), ayant à soigner une ankylose en flexion avec abduction et rotation externe, fit une *ostéotomie cunéiforme ou trapézoïdale intratrochantérienne*, plus haute en dedans qu'en dehors. Clemot, en 1834, fait une ostéotomie cunéiforme (Voy. *Gaz. médicale*, 1836, p. 347). Le malade, trois ans plus tard, avait encore de la mobilité de sa hanche. Maisonneuve, en 1847, fait une ostéotomie linéaire pour redresser un membre dont le genou touchait l'épaule, mais il n'obtint pas de néarthrose.

Marjolin, en 1851, fait la *résection de la tête fémorale* pour une ankylose complète. Langenbeck (1852) fait une ostéotomie sous-cutanée partielle et complétée par une ostéoclasie. En 1857, Ross fait la première *ostéotomie cunéiforme postérieure sous-trochantérienne* pour une ankylose en flexion extrême. Dans un cas d'ankylose à angle droit avec abduction, Behrend (1862) fait une *ostéotomie cunéiforme à base supéro-externe* à l'union du col fémoral et du grand trochanter. A. Sayre (1862) fait l'*ostéotomie énarthrodiale intertrochantérienne*. Brodhurst (1865) pratique l'*ostéotomie trapézoïdale du col fémoral*.

Avec l'antisepsie, les interventions se multiplient. Adams (1869) crée l'*ostéotomie linéaire du col* et sous-cutanée. Gant (1872) préconise l'*ostéotomie linéaire sous-trochantérienne* ; il est imité par Barker et Barwell qui substituent le ciseau à la scie. Volkmann (1874) reprend l'*ostéotomie cunéiforme sous-trochantérienne* ; plus tard, en 1880, il reprend l'ostéotomie énarthrodiale de Sayre qu'il pratique non plus avec la scie, mais avec le ciseau. Avec la gouge, il creuse le fragment supérieur en forme de cotyle, et il arrondit le fragment inférieur. Plus tard, il remonte le siège de la néarthrose : il la place à l'union du col et de la tête fémorale, ou au niveau même de l'ankylose. En 1879, Mac Ewen fit l'ostéotomie linéaire du col fémoral pour une luxation non réduite.

Hennequin (1891) conçoit un procédé nouveau, l'*ostéotomie oblique sous-trochantérienne*, qui vise à corriger non seulement la flexion et la déviation latérale, mais encore le raccourcissement, tout en assurant le mieux possible la consolidation. M. Le Dentu, pour assurer la coaptation parfaite des surfaces de section, préconise (1894) l'*ostéotomie cunéiforme oblique postérieure* dans les cas d'ankylose en flexion avec adduction et rotation interne. M. Ch. Nélaton, plus récemment, a fait la *libération de la tête fémorale combinée avec l'extension continue et l'ostéotomie oblique*, pour obtenir, par la première opération, une néarthrose au niveau de l'ankylose, et, par la seconde, un allongement du membre. Nous avons présenté dans le schéma ci-joint les différentes ostéotomies de l'extrémité supérieure du fémur (fig. 275).

intra ou intertrochantériennes. Celles-ci, d'ailleurs, risquent d'être faites en plein foyer de tuberculose ancien ou récent. Enfin, et surtout, elle est faite au-dessous du petit trochanter, de sorte que le muscle psoas-iliaque n'a aucune action sur le fragment inférieur, ce qui est important pour éviter la récidive (Lannelongue) (1). Dans un cas, Ollier fit l'ostéotomie diaphysaire pour éviter une fistule persistante : le résultat fut bon.

Le seul reproche fait aux ostéotomies linéaires, c'est qu'elles ne corrigent pas le raccourcissement ; elles l'augmentent même, sans aucun doute, pour peu que l'adduction soit assez marquée, et de plus, en redressant le membre complètement, le fragment inférieur chevauche en dedans sur le supérieur, du fait de l'action prédominante des muscles adducteurs et du fascia lata. Il vaudrait mieux, si on se rendait compte de ce fait, pratiquer l'ostéotomie cunéiforme sous-trochantérienne de M. Le Dentu.

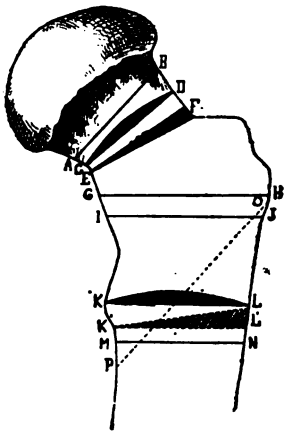

Fig. 275. — Schéma des ostéotomies diverses de l'extrémité supérieure du fémur. — AB, ostéotomie simple du col du fémur (Adams); CD, ostéotomie énarthrodiale de Sayre et de Volkmann; EF, ostéotomie cunéiforme du col (Behrend); GH, ostéotomie intratrochantérienne horizontale (Rhea Barton); IJ, ostéotomie intertrochantérienne horizontale (Gant); KL, ostéotomie énarthrodiale et sous-trochantérienne de Volkmann); K' L', excision cunéiforme oblique postérieure et sous-trochantérienne de Le Dentu (et non simplement oblique externe comme le montre par nécessité notre schéma); MN, ostéoclasie sous-trochantérienne fréquente dans les redressements brusques; OP, ostéotomie oblique (Terrier et Hennequin).

Quand il y a adduction très marquée, le redressement produit en avant et en dedans un angle d'autant plus ouvert que la déviation était plus prononcée. Les fragments ne se correspondent plus que par leur bord postérieur; le fragment inférieur doit avoir de la tendance à remonter au-devant du fragment supérieur et se met en contact avec lui par sa face postérieure lisse, et cela du fait de la contracture des adducteurs et du psoas-iliaque; celui-ci tire sur le fragment inférieur si la section linéaire est sus-trochitérienne. Pour éviter cette action de rétraction du psoas-iliaque, il faut donc que la section soit sous-trochan — et trochitérienne.

b. *Ostéotomies énarthrodiales.* — On cherche ici une néarthrose mobile. Rhee Barton avait fait l'ostéotomie énarthrodiale sous-trochantérienne.

Sayre, après avoir dénudé l'extrémité supérieure du fémur, fit la section du col avec la scie à chaîne, puis il excava le fragment supé-

(1) Lannelongue, *in* thèse Agut, Paris, 1889

rieur, il arrondit l'inférieur et emboîta ainsi les deux extrémités. Il obtint une néarthrose parfaite avec surface cartilagineuse, « synoviale et capsule ».

Volkmann fait l'ostéotomie au niveau du grand trochanter, presque sur le col ; il fait aussi une excavation du fragment supérieur dans lequel il emboîte le fragment inférieur. Margary, Gritti, Köcher, auraient employé avec succès ce procédé énarthrodial de Volkmann.

La néarthrose sous-cervicale est faite en réséquant un centimètre d'os et en excisant le périoste à ce niveau afin de permettre aux tissus mous non ossifiables de se rapprocher et de s'interposer entre les fragments. On pratiquera de plus l'extension continue et une mobilisation méthodique et précoce sera faite tous les jours.

Vincent (*Lyon méd.*, 1890), après une ostéotomie sous-trochantérienne pour une ankylose à angle droit, fit l'emboîtement et la suture du fémur dans une mortaise creusée sur la face postérieure du grand trochanter ; quelques mouvements furent conservés.

Il faut reconnaître que ces ostéotomies énarthrodiales sont d'une exécution difficile. De plus, après redressement, les extrémités osseuses restent-elles emboîtées ? Il se peut que le fragment inférieur chevauche sur le supérieur. D'autre part, si les muscles fléchisseurs de la cuisse sur le bassin sont atrophiés, ils ne pourront soulever le membre inférieur en haut et en avant pendant le premier temps de la marche ; dès lors, à quoi bon la néarthrose ? Dans ce cas, la solidité est bien préférable à une mobilité inutile et même gênante.

c. *Ostéotomie oblique.* — Ollier, en 1885, proposa l'ostéotomie oblique pour allonger les os. Hennequin (1) la pratiqua d'abord pour des cals vicieux du fémur ; puis, pour des ankyloses coxales, il proposa de sectionner le fémur obliquement, la section portant en dehors juste au-dessous du grand trochanter, pour aller aboutir en dedans à 10 centimètres plus bas environ et en donnant au ciseau une inclinaison telle que le fragment externe et inférieur soit taillé en biseau aux dépens de sa face antéro-externe. En dedans, l'incision aboutit au-dessous du petit trochanter, de sorte que le psoas n'agit plus sur le fragment inférieur. Pour éviter les fêlures diaphysaires, on se sert de plusieurs ostéotomes de plus en plus minces.

On crée ainsi une section dont les deux surfaces en biseau sont susceptibles, sous l'effort de l'extension continue, de glisser l'une sur l'autre dans une étendue variable de plusieurs centimètres. Mais, pour corriger la déviation, on met le membre en rotation externe et en rétropulsion, et l'extrémité supérieure du fragment inférieur vient se placer en arrière et en dedans de l'extrémité inférieure du fragment supérieur ; les fragments ne se touchent plus que par le sommet pointu du fragment inférieur ; le fragment supérieur, si la flexion

(1) Terrier et Hennequin, *Revue d'orthopédie*, janvier 1892.

était assez marquée, reste porté en avant, il reste donc en mauvaise position et il faut tenir compte de celle-ci pour bien juger des contacts osseux après le redressement. D'ailleurs des radiographies nous fixeront incessamment sur ce point.

Cette ostéotomie oblique fut pratiquée par P. Broca, Ed. Schwartz, Redard, Jonnesco, Berger, Hoffa, Tobin (de Dublin) qui l'appelle ostéotomie intertrochantérienne. M. Berger (1) recommande de commencer la section osseuse au sommet même du grand trochanter, et pour éviter les fêlures diaphysaires il se sert simultanément de trois ostéotomes placés sur la ligne de section à pratiquer et enfoncés en même temps. Chez son malade, M. Berger allongea le fémur de 2 centimètres. Dans une de nos observations, l'allongement fut de un centimètre et demi seulement; l'amélioration de la marche résulta surtout de ce fait que la flexion et la rotation externe furent corrigées.

d. *Ostéotomies cunéiformes.* — En 1840, Kearny Rodgers fit cette ostéotomie cunéiforme ou mieux trapézoïde, plus haute en dedans qu'en dehors, et au niveau du grand trochanter. L'ostéotomie cunéiforme porta sur le col avec Behrend (1862) et Brodhurst (1865); elle fut sous-trochantérienne avec Volkmann (1874).

e. *Excision cunéiforme oblique postérieure et sous-trochantérienne* (Le Dentu). — Ross, en 1857, fit une ostéotomie cunéiforme sous-trochantérienne et à base postérieure pour ankylose avec flexion extrême. M. Le Dentu (2) a perfectionné ce procédé de la façon suivante : le coin taillé à la face postérieure doit être complémentaire de l'angle de flexion antérieure. Si cet angle de flexion antérieure est de 90°, le coin postérieur doit être de 90°. S'il est de 75°, c'est-à-dire à angle aigu, le coin postérieur doit être obtus et complémentaire, c'est-à-dire de 105°. Il faut même exagérer un peu l'angle de correction.

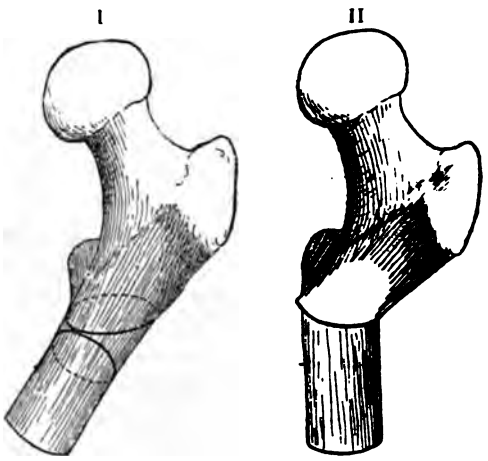

Fig. 276. — Résection cunéiforme oblique de Le Dentu. — I, tracé des sections; II, mode d'adaptation réciproque des surfaces.

Pour corriger l'adduction, il faut donner au plan de la section supérieure une légère obliquité en entaillant un peu plus haut la partie externe de l'os. S'il y a flexion simple, le coin doit être à base posté-

(1) P. Berger, *Revue d'orthopédie*, 1898, p. 259.
(2) Le Dentu, *Congrès de chir.*, 1894, et *Revue d'orthopédie*, 1895.

rieure ; s'il y a adduction simple, il doit être à base externe. Enfin, s'il y a flexion et adduction combinées, il doit être évidemment à base postéro-externe. Le grand axe de ce coin est donc oblique d'arrière en avant et de dehors en dedans. Pour les soins consécutifs, le membre sera placé en abduction assez prononcée, on pratiquera l'extension continue, le pied en légère rotation externe et on mobilisera le genou de temps en temps. Le tronc sera maintenu dans la position horizontale.

Cette méthode a pour avantage la parfaite adaptation réciproque des plans de section sur une grande partie de leur étendue. Si elle offre l'inconvénient de ne pas remédier au raccourcissement, on peut douter que l'ostéotomie oblique assure toujours l'égalité de longueur des deux membres ; et s'il persiste quelquefois un peu d'ensellure lombaire, ce reproche est aussi bien applicable aux autres procédés d'ostéotomie. Les résultats excellents que M. Le Dentu a obtenus viennent à l'appui de ces affirmations. La marche se fait dans des conditions très satisfaisantes et la radiographie a démontré les bons résultats de cette méthode.

f. *Excisions énarthrodiales.* — Sayre (1862) chercha à pratiquer une excision osseuse convexe, à concavité supérieure, au niveau de la région sous-trochantérienne. Volkmann fit la même excision au niveau du grand trochanter. Hahn (1880) proposa de la faire au niveau du col.

6° *Résection simple.* — Comme nous l'avons rappelé plus haut, en 1851, Marjolin réséqua la tête fémorale pour une ankylose complète de la hanche.

Langenbeck obtint, par la résection, un excellent résultat. Volkmann pratiqua aussi assez souvent cette résection dans le but d'obtenir une articulation mobile. Les opérateurs ont constaté que si la tête est fusionnée avec le bassin la résection est assez pénible. Elle est plus facile s'il s'agit d'une luxation non réduite.

Cette résection est même recommandée par Ollier, quand il y a des fistules anciennes intarissables ; on peut alors, par la résection, redresser le membre et supprimer les tissus infectés.

Après la résection, l'extrémité supérieure du fémur s'épaissit, il se forme une néocapsule fibreuse ; les muscles périarticulaires restent atrophiés ; le psoas devient rotateur externe (voy. Ollier, *Traité des résections*, et Escher, *Centralbl. für Chir.*, 1895). Ollier a insisté sur l'hyperplasie compensatrice du cartilage de conjugaison inférieur à la suite de la résection de la hanche, ce qui diminue le raccourcissement.

7° *Libération de la tête et réfection de l'ancienne articulation, ostéotomie oblique et extension continue combinées* (Ch. Nélaton). — Lorenz (1), sous le nom d'arthrotomie pelvi-trochantérienne, aurait

(1) Lorenz, *Berlin. klin. Wochenschr.*, 1896.

proposé de séparer la tête fémorale ankylosée et de rechercher une néarthrose. Ch. Nélaton a repris cette idée (1).

Il est évident que ces différentes interventions ne doivent être faites pour les ankyloses post-tuberculeuses que lorsque le foyer tuberculeux est complètement éteint.

Enfin, parfois, outre la déviation de la hanche, il faudra traiter celle du genou, c'est-à-dire un genu valgum ou varum, par une ostéotomie sus-condylienne, comme le fit Mencière (*Gazette hebd.*, 22 mars 1900).

Traitement de l'ankylose double. — Quand l'ankylose est double et en mauvaise position, Ollier conseille de rechercher d'un côté une ankylose rectiligne aussi solide que possible et de l'autre côté une néarthrose mobile. Une néarthrose des deux côtés rendrait la marche incertaine. Cependant Phocas (2) fit des deux côtés une ostéotomie linéaire sous-trochantérienne, et le sujet marchait et pouvait s'asseoir, grâce à une laxité toute particulière du rachis lombaire qui se mettait en cyphose très prononcée quand le malade était assis.

Dans un cas d'ankylose double coxo-fémorale et compliquée d'ankylose vertébrale, M. Routier (3) fit des deux côtés la résection. Nous avons observé chez un enfant de six ans une ankylose bilatérale symétrique en flexion directe sans adduction ni rotation : le sujet paraissait marcher comme s'il était assis et très difficilement avec des béquilles. Ces cas sont assez rares et justiciables des diverses ostéotomies sus-indiquées.

Jambes en ciseaux (4) (Jambes croisées, jambes en X, etc.). — On donne ce nom à une déformation telle que l'une des jambes est en adduction exagérée. Tantôt il y a adduction avec ascension et rotation interne, l'axe de la cuisse et celui du bassin forment un

(1) Ch. Nélaton, *in* thèse Coville, Contribution à l'étude du traitement des ankyloses vicieuses de la hanche (thèse de Paris, 1899), et thèse Raoult (Paris, 1900). C'est avec le ciseau que l'on libère la tête fémorale ; on régularise celle-ci, puis on agrandit et on régularise également la cotyloïde ; on fait ensuite l'ostéotomie oblique, puis on pratique l'extension continue avec l'appareil de Hennequin. La mobilisation commencera dès le quinzième jour; on débute par les mouvements de rotation ; puis les jours suivants on provoquera un peu de flexion ; vers le vingt-cinquième jour, le malade doit s'asseoir un peu dans son lit ; il y a une gymnastique post-opératoire qui est capitale. Cette méthode est une synthèse : on corrige le raccourcissement, l'adduction, la rotation, et on rend une certaine mobilité à l'articulation. La totalité du fémur est en bonne direction.

Pour obtenir la légère mobilité, il vaut mieux faire d'abord, dans une première séance opératoire, la libération de la tête, et mobiliser de bonne heure, et après deux mois d'extension continue et de mobilisation, on fera l'ostéotomie oblique. M. Ch. Nélaton, pour obtenir la néarthrose, a interposé un fragment de muscle du droit antérieur.

(2) Phocas, *Revue d'orthopédie*, 1898, p. 359.

(3) Routier, *Soc. de chir.*, t. XVI, p. 784.

(4) Voy. L.-H. Petit, *Congrès de chir.*, 1892, et *Gaz. des hôp.*, 1895. — De Bovis, *Union méd. du Nord-Est*, 1898. Tantôt il y a ankylose, tantôt il ne s'agit que de contractures, ou de coxa vara (cas de Sayre in *Transactions of the American orthoped. Association*, 1897).

angle de 45° à 90°. Tantôt il y a adduction avec ascension et rotation en dehors (Goldie). Parfois il y a adduction des deux membres inférieurs (cas de Ollier). Cet entre-croisement peut se faire soit au niveau des genoux, soit au niveau de la partie moyenne de la cuisse. L'entre-croisement peut se faire au niveau des genoux avec rotation externe, etc. Il y a du côté du genou des déviations compensatrices : genu valgum, genu varum, des scolioses. Des différentes déviations en ciseaux au nombre de 29 rapportées par L.-H. Petit, 19 fois il s'agissait de coxalgies, 1 fois d'ostéomyélite, 1 fois d'arthrite puerpérale, 5 fois de luxation congénitale ou acquise, 3 fois de rétraction musculaire ou d'atrophie paralytique. L'ankylose était unilatérale 17 fois, et bilatérale 8 fois.

La contracture et la rétraction des adducteurs joue donc un grand rôle dans cette déformation.

L'attitude, la station, la marche sont évidemment très pénibles à cause du raccourcissement et de l'entre-croisement ; le malade marche par une série de mouvements de rotation et de sauts. Les fonctions génito-urinaires sont difficiles, impossibles même parfois. Quant aux complications obstétricales, elles peuvent être très graves, les déformations du bassin étant la règle.

Le **pronostic** est très grave, étant donnés tous ces troubles fonctionnels.

Le **traitement** varie suivant la cause. L'extension en abduction peut suffire en cas de simple contracture. Pour les ankyloses, il vaut mieux tenter le redressement forcé sous chloroforme, et, s'il est insuffisant, l'ostéotomie cunéiforme externe, sous-trochantérienne. La résection orthopédique rendra une des hanches mobile, ce qui est important dans les cas d'ankylose bilatérale (1).

V. — Courbatures anormales de la diaphyse fémorale.

Les modifications de direction de la diaphyse fémorale sont assez fréquentes. On les observe au cours de fracture (fig. 277), ou d'infections osseuses, ostéomyélite (voy. tome III, p. 551), au cours des lésions du genou, ankylose, genu valgum, etc. Kœnig a noté l'incurvation du fémur chez les enfants ayant subi l'arthrectomie du genou.

(1) *a.* Certaines *difformités ankylosantes de la hanche par arthrite difformante* ont été traitées par les résections (Kuster, Riedel, Zesas).

b. **Symphyse fessière et fémoro-fessière des deux membres.** — A la suite de brûlure étendue de la région fessière, brûlure fréquente chez les enfants, on voit se produire des cicatrices qui font adhérer entre elles les deux fesses [Mauclaire, Rétrécissement cicatriciel préanal par symphyse fessière. Autoplastie. Guérison (*Soc. anat.*, 1897)]. Parfois ce sont les deux cuisses qui sont réunies par une palmature cicatricielle (Piéchaud). Enfin, la symphyse fémoro-abdominale à la suite de cicatrice a été également signalée. Dans un cas de Parona une cicatrice fessière provoqua par sa rétraction une luxation pubienne. La résection de la hanche fut nécessaire (*Archivio di Ortopedia*, t. VI).

Braun (1) l'a observée chez deux enfants présentant une ankylose du genou, d'origine tuberculeuse. Cette déformation tient aux nouvelles conditions statiques, à l'ostéoporose qui accompagne les arthrites ou les infections osseuses du fémur, etc. Cette déviation diaphysaire existe aussi dans le genu recurvatum.

Courbures rachitiques. — Le plus souvent ces courbures de toute la diaphyse fémorale sont de nature rachitique. Nous avons déjà étudié les courbures rachitiques de l'épiphyse supérieure du fémur sous le nom de coxa vara et de coxa valga. Dans un instant nous allons décrire celles de l'épiphyse inférieure. Quant à celles de la diaphyse, elles sont fréquentes. Elles se présentent sous les aspects les plus divers, comme on pourra en juger d'après les nombreuses pièces du musée Dupuytren. Le plus souvent la courbure décrit dans son ensemble une convexité antéro-externe. C'est la courbure normale exagérée. Tantôt la courbure est latérale à convexité franchement externe, le poids du corps peut être cause de cette déviation. Tantôt la courbure est à convexité interne, soit dans sa totalité, soit dans ses deux tiers inférieurs. Celle-ci s'explique par ce fait qu'à l'état normal, la face externe du fémur décrit une légère courbe à concavité externe. Nous aurons à rappeler cette légère concavité normale externe pour discuter la pathogénie du genu valgum.

Suivant les lois de la mécanique, applicables ici comme pour le rachis, toutes les déviations du fémur retentissent sur le tibia et sur le pied; c'est ainsi que tout le squelette du membre inférieur présente dans son ensemble une courbure en S, soit suivant le plan sagittal, soit suivant le plan frontal (2).

La *portion sous-trochantérienne* présente parfois une courbure à convexité antéro-externe (Vallas) (3) ; la racine de la cuisse fait une saillie très nette dans le même sens. Le condyle externe est abaissé, le condyle interne est élevé, l'interligne fémoro-tibial est oblique en haut et en dedans. On trouve souvent des déviations compensatrices au niveau de l'extrémité inférieure du fémur et au niveau du tibia.

La déviation du *tiers moyen* est celle que l'on observe le plus sou-

(1) Braun, *XIIIe Congrès des chirurgiens allemands*, mai 1896 (*Centralbl. für Chirurgie*).

(2) Chez un enfant ayant un double genu valgum, Grisel a trouvé les lésions suivantes : les condyles internes du fémur et du tibia sont très saillants; le tibia offrait une convexité antéro-externe du tiers moyen. L'interligne articulaire fémoro-tibiale est horizontal si on ne rapproche pas la malléole interne de l'axe médian du corps; sinon, dans cette tentative, cet interligne devient oblique en haut et en dedans. La cuisse est en rotation externe, la rotule regarde en dehors. La tête fémorale est volumineuse ; le bord supérieur du col est court, la tête est dirigée très en haut ; la face postérieure du col est courte, concave; les noyaux osseux sont petits, le cartilage de conjugaison est élargi, de même que le canal médullaire. Le sommet du grand trochanter est au niveau de celui de la tête, celle-ci est déviée en haut et en arrière; la cuisse est en abduction et en rotation externe (Grisel, thèse de Paris, 1899). C'est une lésion que nous aurions décrite sous le nom de coxa valga.

(3) Vallas, *Soc. de chir. de Lyon*, 1er février 1900.

vent. C'est une incurvation antéro-externe; c'est l'exagération de la courbure naturelle. Elle élève le condyle interne et l'interligne devient oblique en haut et en dedans.

Fig. 277. — Fracture sous-cervicale survenue pendant l'adolescence. Le sommet du grand trochanter est au-dessus de la ligne de Nélaton-Roser dans la coxa vara.

Les déviations rachitiques du *tiers inférieur* sont assez fréquentes chez l'enfant. L'os est aminci, aplati d'avant en arrière ; il y a une sorte d'étranglement à l'union du tiers moyen avec le tiers inférieur. Comme le tiers moyen, il est souvent oblique à convexité antéro-externe, d'où une attitude en léger varus; en effet, l'axe du membre inférieur, joignant le centre de la tête fémorale au milieu de la mortaise tibio-péronière, passe vers la partie interne du genou, et non plus au milieu de l'espace intercondylien. Le cartilage de conjugaison inférieur du fémur est oblique en haut et en dedans, de même que le plan de l'interligne articulaire du genou. La déviation fémorale peut être compensée par une déviation tibiale.

Les *courbures à concavité interne* rejettent en dedans le condyle interne du fémur qui paraît très hypertrophié.

La *courbure à concavité externe* caractérise le genu valgum. Le cartilage de conjugaison est oblique en bas et en dedans; cette courbure est due à l'action des muscles, à la pesanteur et à une prolifération osseuse véritable du bord interne de l'os. Tantôt le tiers inférieur du fémur n'est pas incurvé; il est seulement élargi; son bord interne s'est allongé. Tantôt il est élargi et il présente une incurvation à concavité externe ou interne. Tantôt il y a une déviation du col, c'est-à-dire une coxa vara, les deux tiers supérieurs du fémur présentent une courbe à concavité postéro-interne; quant au tiers inférieur, ou son bord interne s'est allongé, ou il décrit une courbe à concavité externe ou interne. Le genou est alors en varus ou en valgus.

La *courbure à concavité postérieure* du tiers inférieur du fémur continue souvent celle des deux tiers supérieurs. Le tibia présente parfois aussi cette même courbure.

Quant à l'épiphyse elle-même, elle est peu modifiée; elle est un peu boursouflée.

La rotation externe que présente le membre inférieur est due à la déviation de la tête fémorale en dedans et en arrière, à l'incurvation à concavité interne de la diaphyse, la face antérieure du fémur devenant de plus en plus externe; les condyles sont déviés dans le même sens. Quant au pilastre du fémur (1), il est également dévié; la structure architecturale se trouve très modifiée, comme le montrent les coupes transversales et verticales de l'os.

Des ostéotomies diverses corrigeront ces déviations si elles résistent au redressement non sanglant. Ainsi Meyer (2) eut à traiter un malade âgé de vingt ans dont les deux fémurs étaient incurvés en demi-cercle et tordus autour de leur axe, de telle sorte que le condyle interne regardait en avant et la rotule directement en dehors. Les jambes étaient incurvées en dehors et en arrière et les crêtes tibiales très hypertrophiées. Les deux membres se croisaient en forme d'X et le malade pouvait à peine marcher. Meyer fit une excision cunéiforme du tiers inférieur du fémur et une ostéotomie du tibia. Le redressement fut parfait.

VI. — DIFFORMITÉS ACQUISES DU GENOU ET DE LA JAMBE.

Nous aurons à étudier ici successivement : 1° le *genu valgum*; 2° le *genu varum*; 3° le *genu valgum et le genu varum combinés*; 4° le *genu recurvatum*; 5° les *déviations paralytiques*; 6° les *affections des ménisques articulaires*; 7° les *kystes poplités*; 8° les *ankyloses du genou*; 9° les *courbures tibiales diaphysaires*.

1. Voy. Evangeli, Notes anatomiques sur le fémur, thèse de Paris, 1893.
2. Cité par Jules Boeckel, Ostéotomie pour incurvations rachitiques des membres. Paris. 1880.

I. Genu valgum. — A l'état normal, le fémur oblique et le tibia vertical se réunissent en formant un angle à sinus externe, angle qui varie entre 170° et 177°. Quand cet angle est diminué, on dit qu'il y a genu valgum. Cette déviation du genou en dedans et de la jambe en dehors est ou *congénitale* (1) ou *infantile* ou *tardive*.

I. ***Genu valgum infantile.*** — L'angle fémoro-tibial varie de quelques degrés chez les enfants, comme l'a montré Saurel. De fait, en général, il n'y a genu valgum que si, le corps étant droit, le genou dévié touche le genou sain; la gêne fonctionnelle est dès lors évidente.

La déviation est souvent bilatérale et apparaît de préférence dans les deuxième et troisième années de la vie. Les premiers efforts de la marche prédisposent à la déviation chez les rachitiques. On a fait joué un rôle aux jarretelles élastiques qui rattachent le bas au corset en passant en dehors du genou et de la cuisse (Lucke). L'habitude de certaines nourrices qui portent toujours l'enfant sur le même côté explique la plus grande fréquence à gauche. L'habitude de certains enfants qui portent la jambe en dehors pour saisir leur pied quand ils sont couchés est évidente comme cause étiologique. Le rachitisme est la cause initiale.

Le genu valgum infantile s'observe dans le cas de pied bot. Celui-ci rend la marche difficile; il en résulte une laxité des ligaments du genou, ce qui permet des mouvements de latéralité et de rotation, même dans l'extension du membre; ce qui est particulier, c'est que le genu valgum persiste même après l'opération du pied bot.

Au point de vue de l'anatomie pathologique, les *lésions* du fémur sont représentées par une courbure du tiers inférieur du fémur; elle est antéro-postérieure en général. Le condyle interne est plus abaissé que le condyle externe. La lésion siège souvent sur le tibia (Grisel) (fig. 278).

Le cartilage de conjugaison a sa direction normale.

La hauteur relative des deux condyles n'est pas signalée comme étant modifiée, ce qui serait à confirmer.

Au point de vue histologique, on décèle les lésions du rachitisme dans les épiphyses.

Dans un cas de Phocas, les deux tiers antérieurs du condyle interne étaient ramollis, aréolaires, etc.; le tiers postérieur et le condyle externe étaient sains (2).

(1) Pour le genu valgum congénital, voy. page 275.

(2) Ajoutons que les déformations sont fréquentes aussi sur le tibia. La cavité glénoïde externe est parfois inclinée en bas et en dehors, ainsi que le cartilage diaépiphysaire supérieur du tibia. Dans un cas de Peyre, la diaphyse tibiale était tordue au point que la tubérosité antérieure était tournée en dedans.

On note parfois une déviation concomitante du tibia, à l'union de l'épiphyse

Au point de vue symptomatique, l'*attitude de l'enfant* est typique : le genou fait en dedans une saillie plus ou moins marquée. C'est exceptionnellement que les mouvements articulaires du genou sont limités dans le sens de la flexion. Le bassin s'incline, le rachis s'in-

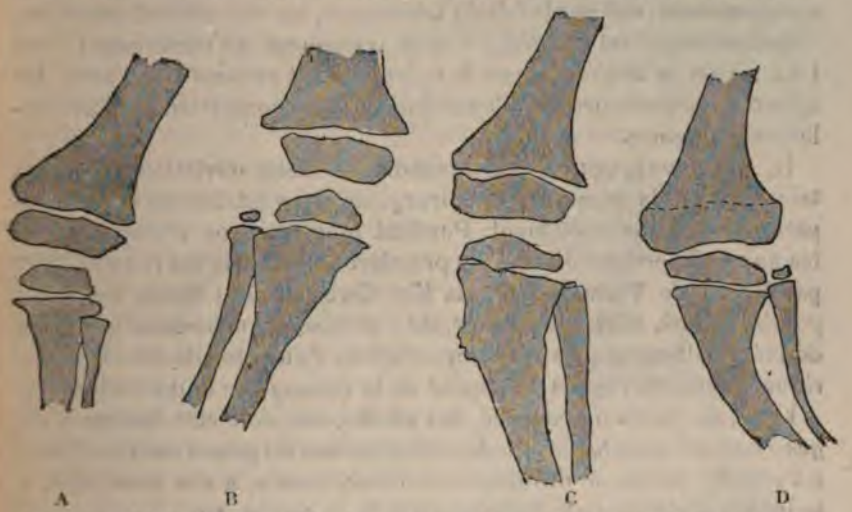

Fig. 278. — Radiographies de quelques *genu valgum* infantiles (Grisel). — A, genu valgum fémoral : la lésion siège au tiers inférieur du fémur ; élargissement de la base de la diaphyse et allongement du bord interne du triangle sus-condylien ; la courbure ou concavité externe du tiers inférieur n'est pas constante ; B, genu valgum tibial : gonflement épiphysaire tibial ; obliquité en bas et en dehors de la diaphyse sur l'épiphyse ; C, genu valgum tibial : hypertrophie des épiphyses fémorale et tibiale ; obliquité en bas et en dehors de la diaphyse tibiale au-dessous d'une épine saillante ; D, genu valgum fémoral et tibial : déviation connexe du fémur, du tibia et du péroné ; ces trois os présentent une courbure à concavité externe.

curve. Les mouvements de flexion de l'articulation peuvent être limités par des hyperostoses para-articulaires. La marche est très gênée.

supérieure avec la diaphyse. Celle-ci même peut subir une sorte de torsion, si bien que tout le membre prend la forme d'un *S* italique. Parfois, il y a genu valgum et genu recurvatum combinés (Mac Ewen, Whitman).

Sur la face interne du condyle interne du tibia, on voit des hyperostoses ou épines osseuses. Ce sont des formations secondaires provoquées par la marche ; l'épiphyse tibiale paraît aplatie et prolongée en dedans. La présence de ces épines s'explique difficilement, car elles n'ont aucun rapport avec les insertions ligamenteuses.

Enfin, le tibia peut présenter une courbure compensatrice en avant et en dehors, courbure qui ramène les pieds en dedans, ce qui corrige jusqu'à un certain point la déviation du genou. On en verra de très nombreux exemples au musée Dupuytren. Parfois, au contraire, la courbure tibiale exagère la déviation interne du genou.

Mac Ewen signale à la face interne une hyperostose commençant à l'extrémité de la diaphyse fémorale, à la face interne du condyle interne fémoral et du condyle interne tibial ; c'est parfois une sorte de crête aiguë formant un arc-boutant. Ces exostoses disparaissent assez souvent, en même temps que la déviation du genou s'améliore.

On note souvent d'autres difformités rachitiques sur le squelette. La réductibilité de la déviation est tantôt réelle, tantôt illusoire par le fait d'une rotation de la hanche.

La *durée* de la lésion est variable; ou elle est passagère soit spontanément, soit par le fait du traitement, ou elle devient définitive.

Le *traitement* est général : c'est le traitement du rachitisme; il est local: c'est la réduction par le redressement orthopédique avec les appareils redresseurs qui n'immobilisent pas complètement l'articulation du genou.

II. ***Genu valgum des adolescents.*** — Cette déviation a de tous temps exercé la sagacité des chirurgiens qui voulaient en élucider la pathogénie et le traitement. Pendant longtemps on n'emploie que les appareils orthopédiques. La première ostéotomie fut faite en 1852 par Meyer (de Vurzbourg), puis Mac Ewen surtout étudia ces deux points. Delore, Mickulicz, Ollier, etc., précisèrent également quelques données pathogéniques et thérapeutiques. Pour plus de détails historiques, nous renvoyons à l'exposé de la pathogénie et du traitement.

Le genu valgum spontané des adolescents doit être distingué du *genu valgum symptomatique* des subluxations du genou consécutives : à l'arthrite sèche, à des fractures condyliennes, à des paralysies, à la luxation congénitale ou habituelle de la rotule, etc.

Symptômes. — Assez souvent l'affection est unilatérale; quand elle est bilatérale, elle est symétrique ou asymétrique.

Le début par des douleurs soit articulaires, soit juxta-épiphysaires, a été signalé quelquefois.

L'attitude du malade est caractéristique surtout quand il est examiné debout (fig. 279). Le genou est plus ou moins dévié en dedans d'une ligne verticale abaissée de la tête fémorale. La région de la cheville forme une courbe à convexité externe. Souvent la rotule recouvre le condyle externe, laissant très visible l'échancrure intercondylienne; parfois elle est luxée franchement en dehors. La jambe a souvent subi un léger degré de rotation de dedans en dehors. La saillie anormale est formée soit par le condyle interne du fémur, soit par celui du tibia, soit par les deux.

Les mouvements de latéralité sont rares : ils s'expliqueraient par la laxité des ligaments latéraux et croisés. Avant d'admettre leur existence, il faudra se rappeler que ces mouvements latéraux existent normalement dans la demi-flexion.

Quand le genu valgum est très marqué, le sujet prend une attitude un peu accroupie ; les tibias sont placés très en arrière des condyles fémoraux et les cuisses sont un peu fléchies sur l'abdomen. Dans cette attitude debout un des genoux se place devant l'autre.

Dans un cas que nous venons d'observer, le grand trochanter était très saillant, ce qui avait fait présumer l'existence d'une inflexion du col fémoral. Mais la radiographie n'a pas confirmé celle-ci.

Le bassin est abaissé du côté malade, d'où une scoliose lombaire à convexité du côté sain.

C'est dans l'extension complète que la déviation est maxima. Dans la flexion, la jambe se met parallèlement à la cuisse et la difformité disparaît, si la lésion initiale siège sur le fémur ; elle n'est pas corrigée, si elle dépend d'une lésion tibiale ; elle l'est peu, si elle dépend et du fémur et du tibia.

Lannelongue avait pensé que dans certains cas l'absence des ligaments croisés permettait la rotation de la jambe sur la cuisse et l'application exacte pendant la flexion de ces deux segments du membre l'un sur l'autre. Gueniot croit que l'élongation du condyle interne ne porte que sur la hauteur, et ce condyle n'a nullement augmenté de volume dans le sens antéro-postérieur. Or, dans la flexion forcée, les cavités glénoïdes du tibia se mettent en rapport avec la partie postérieure des condyles du fémur, et à ce niveau la surface articulaire du condyle interne est restée normale. Il est en effet facile de constater que la partie antérieure des condyles est une portion d'ellipse et la partie postérieure une portion de sphère. Dans la flexion, le tibia tourne donc d'abord autour d'un axe oblique en bas et en dedans, puis, arrivé au niveau de la face postérieure des condyles, il tourne autour d'un axe presque transversal, il est un peu oblique de dedans en dehors et d'arrière en avant.

Fig. 279. — Genu valgum bilatéral.

Pour Mickulicz, la disparition de la difformité s'expliquerait par un mouvement de compensation, c'est-à-dire de rotation en dehors au niveau de l'articulation de la hanche et d'abduction légère de la cuisse. Gérard (1) s'est montré partisan de cette opinion.

Cette disparition dépend peut-être tout simplement de la direction très oblique en bas et en dedans de l'interligne (Albert, Duplay, Phocas) (2).

Pour *mesurer la déviation*, on peut noter la distance qui sépare la malléole interne de la ligne médiane du corps. On mesure l'angle que fait, avec la malléole interne, une verticale abaissée du condyle interne ;

(1) Gérard, *Revue d'orthopédie*, 1897, p. 115.

(2) Polosson a montré que cette inclinaison anormale rappelle celle de l'extrémité inférieure de l'humérus à l'état normal. Or ici la flexion de l'avant-bras dirige la main en dedans de l'épaule. Si l'interligne est resté horizontal, le talon dans la flexion se porte en dehors de l'ischion (*Lyon méd.*, 1884).

ou bien on mesure la distance qui sépare le condyle externe d'une verticale abaissée du grand trochanter (Bouvier et V. Duval). A l'état normal, la flèche de déviation physiologique est de 1 centimètre à 1 centimètre et demi chez l'homme et 2 centimètres à 2 centimètres et demi chez la femme. Marchand et Terrillon ont proposé de mesurer l'angle formé, d'un côté par la continuation de l'axe fémoral, et de l'autre par l'axe tibial ; cet angle est complémentaire de l'angle externe fémoro-tibial : il est donc ouvert en dedans et en bas (fig. 280, I). On peut encore calculer la déviation en mesurant l'angle que font les dia-

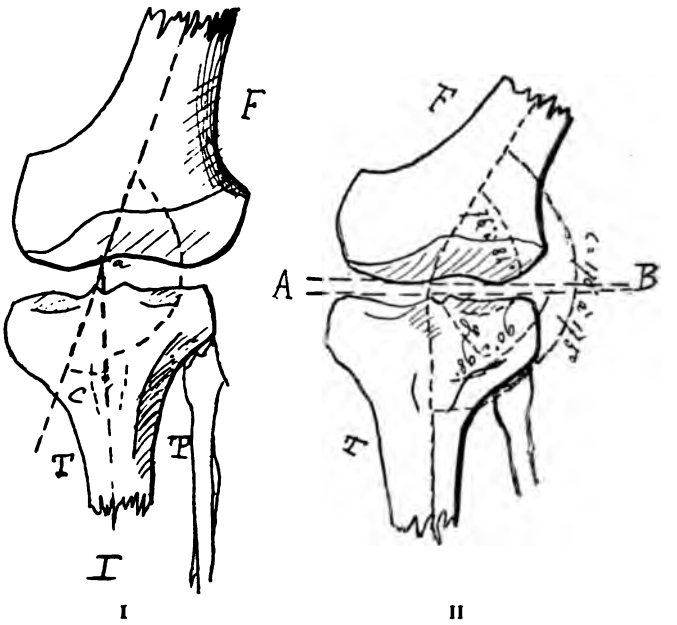

Fig. 280. — Genu valgum. — I. *c*, angle complémentaire de l'angle externe (*a*) formé par les diaphyses du fémur et du tibia. — II. AB, ligne de base du genou; *a*, angle de base (fémoral) de 76 à 84° ; *b*, angle tibial de 90 à 98° ; *c*, angle externe total de 170 à 175° (Duret).

physes fémorale et tibiales avec la ligne de base ou ligne articulaire du fémur et celle du tibia. Pour Mickulicz, l'angle total externe a ainsi 170 à 175°, l'angle tibial a de 90 à 98° et l'angle fémoral de 76 à 84° (fig. 280, II). Ce procédé de mensuration permettrait de démontrer que la lésion porte à la fois sur le fémur et sur le tibia simultanément ou séparément. La radiographie permet bien mieux maintenant de mesurer ces différents angles. Elle permet aussi de vérifier l'interligne articulaire qui est très oblique de haut en bas et de dehors en dedans. Ce fait est dû à l'abaissement du condyle interne du fémur. Celui-ci est également plus proéminent.

Le genu valgum est parfois en même temps *antecurvatum ;* c'est

que chez les cagneux l'extension de la jambe est souvent exagérée. Suivant Hüter, cela tient à ce que des deux facettes d'arrêt des condyles fémoraux décrites par Henle, la facette externe serait plus profonde qu'à l'état normal, ce qui permet une extension plus grande que la normale. L'abduction de la jambe et la rotation externe sont également exagérées.

L'attitude debout prolongée est évidemment fatigante et s'accompagne de douleurs articulaires. Si la déviation est bilatérale, le malade ne peut chercher à rapprocher les deux pieds sans perdre l'équilibre.

Le sujet étant examiné pendant la marche, la claudication est peu marquée si la lésion est unilatérale ; le malade en effet incline le bassin du côté malade. — De plus, en fléchissant un peu le genou sain, le sujet atténue encore l'inégalité de longueur du membre inférieur. Lorsque le genu valgum est double, le malade marche les jambes légèrement fléchies : il marche « en fauteuil », aussi est-il très vite fatigué. La douleur paraît alors siéger surtout au niveau des insertions du ligament latéral interne. La pression à ce niveau l'exagère.

Pour marcher, le malade contracte fortement ses muscles extenseurs et fléchisseurs; cela se comprend, étant donné que leur axe utile de contraction se trouve très déplacé. Nous avons souvent noté la contracture du fascia lata, d'où une saillie de la bandelette à la partie inférieure de la cuisse.

La pointe du pied est dirigée en dehors; le pied est en valgus, rarement en varus. Cette dernière déviation résulte des efforts que fait le malade pour appuyer sur toute la plante du pied. Le malade marche sur le côté externe du pied (1). Les orteils sont en flexion forcée, un peu en adduction. Au début de l'affection, il y a un pied plat ; puis, par contracture des muscles jambiers, le pied se met en léger varus (Marchand et Terrillon); la face externe du talon de la chaussure est toujours plus usée que la face interne. Quand le genu valgum est léger, le pied varus de compensation est dû à des modifications dans le métatarse et non dans le tarse (Luksch). Les déviations du pied sont donc assez variables ; parfois même elles peuvent être combinées, l'arrière-pied étant en adduction et l'avant-pied en abduction. Les empreintes plantaires démontrent ces déviations (Zenker).

La marche un peu prolongée donne lieu à des douleurs que calme souvent le repos.

Si la lésion est bilatérale, le malade marche avec les genoux fléchis en rotation externe. Si la déviation est très accentuée, les jambes s'entre-croisent, le malade bat le briquet avec ses genoux.

Comme troubles généraux, Mickulicz, dans son mémoire si remarquable, signale la cyanose et l'hypothermie des extrémités.

(1) Comme le fait remarquer Duret, le sujet marche en fauchant, mais en sens inverse des coxalgiques, car son membre décrit une courbe à convexité interne.

Les complications se conçoivent aisément : ce sont l'entorse, l'hydarthrose à répétition, et parfois l'arthrite sèche. En général, la lésion s'aggrave de plus en plus jusqu'à la fin de la croissance.

Anatomie pathologique. — A l'état normal, la tête du fémur, le centre de l'articulation du genou, le milieu de l'articulation tibio-tarsienne sont situés sur la même ligne verticale. La déviation du genou en dedans de cette ligne verticale se fait à des degrés divers. — La jambe peut être déviée au point de faire presque un angle droit avec la cuisse.

L'interligne articulaire n'est plus transversal, il est oblique en bas et en dedans, en général.

La diaphyse fémorale n'a pas son volume normal : elle est un peu grêle. On trouve très fréquemment des *courbures du fémur ; les unes sont antéro postérieures, les autres sont latérales à convexité interne.* Dans son remarquable livre sur l'ostéotomie, Mac Ewen rapporte que, sur 166 cas, il trouva 120 fois des courbures internes anormales dans le tiers inférieur des fémurs. Dans 12 cas il y avait combinaison de la courbure interne avec la courbure antérieure dans le tiers moyen et en partie dans le tiers inférieur ; 48 fois ces courbures étaient légères ; 72 fois elles étaient assez accentuées. Elles occupent le tiers, le quart ou le cinquième inférieur de l'os. — A partir de la quatrième année, les courbures diaphysaires se compliquent de déviation épiphysaire. Parfois, dit Mac Ewen, cette incurvation n'existe pas, mais le côté interne du fémur est plus long et plus épais que le côté externe ; le condyle interne est dès lors abaissé. Il se peut, ajoute Mac Ewen, que l'incurvation ait existé ; mais par le fait du développement, elle est disparue. Cette courbure abaisse le niveau du condyle interne et celui du condyle externe. Volkmann avait signalé une sorte de torsion en avant ou en dehors de l'épiphyse inférieure du fémur. Par la radiographie, Morton (1) a constaté dans un cas que l'incurvation de l'extrémité inférieure du fémur manquait. Le condyle interne n'était pas augmenté de hauteur. Mais on notait une incurvation de l'extrémité supérieure du tibia juste au-dessous de la tête et une courbure correspondante du corps du péroné vers la partie moyenne de cet os.

Le cartilage diaépiphysaire fémoral est plus épais en dedans et il est incliné en bas et en dedans d'après les nombreuses observations anatomiques de Mickulicz, en bas et en dehors dans un cas de Bouygues (2). Il était double de hauteur dans un cas de Saurel (3).

Il importe de préciser la part prise par le tibia dans l'apparition du genu valgum. Dans le tiers des cas, il n'est pas déformé (Mac Ewen). Dans les autres cas, on voit parfois l'épiphyse tibiale supérieure et la

(1) Morton, *British med. Journ.*, 16 avril 1898.
(2) Bouygues, *Soc. anat.*, 1884, p. 542.
(3) Saurel thèse de Paris, 1872.

diaphyse tibiale former un angle à concavité externe. Parfois l'angle de cette déviation est plus bas, à l'union du tiers supérieur avec le tiers moyen. La partie interne de l'extrémité supérieure de la diaphyse tibiale est allongée (Thorens). Dans cette variété, l'interligne articulaire reste horizontal (Polosson). La cavité glénoïde externe est parfois vicieusement inclinée en bas et en dehors (Lannelongue, Phocas); le fait était très net chez un de nos malades. La cavité glénoïde interne est très déprimée.

Bien plus rarement que dans le genu valgum infantile, on voit des saillies osseuses à la face interne du condyle interne du tibia, avoisinant l'insertion inférieure du ligament latéral interne ou à la partie postérieure du tibia. Il existe des épines ou stalactites osseuses vers la face interne, vers la tubérosité antérieure du tibia (Mac Ewen), vers la face postérieure (Duret) (1). L'épiphyse tibiale paraît déborder en dedans fortement la diaphyse. — Le cartilage diaépiphysaire est incliné. La totalité de la diaphyse tibiale peut être tordue en dedans.

L'épiphyse fémorale dans son ensemble est inclinée sur la diaphyse; elle est augmentée de volume, épaissie.

Y a-t-il un allongement vertical du condyle interne? Oui, il est dans les trois quarts des cas de 6 à 7 millimètres au maximum (Mac Ewen). Le fait n'est pas constant; ce condyle serait abaissé et non allongé.

Le condyle interne est saillant en avant et le condyle externe est repoussé en arrière. — L'épiphyse fémorale est unie à la diaphyse suivant un plan oblique de haut en bas et de dehors en dedans.

En outre, il y a dans beaucoup de cas un élargissement transversal du condyle interne, et parfois une diminution de diamètre antéro-postérieur; il est donc aplati d'avant en arrière et abaissé de haut en bas. Mais ces lésions seraient secondaires à l'incurvation de la diaphyse fémorale dont l'extrémité inférieure décrit une courbe à concavité externe (Delore, Mac Ewen, Mickulicz, Schreiber, etc.). *En somme il n'y aurait pas allongement du condyle interne, mais un simple changement de direction des épiphyses fémorales et tibiales qui conservent leur forme normale.*

Parfois la rotule reste sur le condyle externe, même dans l'extension; il se forme une véritable pseudarthrose. La moitié antérieure du condyle externe est aplatie, parfois atrophiée. Le cartilage diarthrodial est un peu hypertrophié sur le condyle externe, là où la pression est la plus forte; il est un peu atrophié sur le condyle interne.

Nous avons examiné plusieurs de nos radiographies et nous avons constaté une ou plusieurs des lésions sus-indiquées. Les lésions osseuses sont donc multiples et variables.

Quant aux lésions intra-articulaires, dites d'arthrite sèche, que l'on rencontre quelquefois, elles sont le plus souvent consécutives.

(1) Duret, *Journ. des sc. méd. de Lille*, 3 février 1893, et Haquin, *Soc. anat. de Lille*, 1887.

Julius Wolff a étudié les modifications architecturales de l'os : les trabécules s'accommodent à leur nouvelle fonction : elles sont épaissies en dehors et amincies en dedans; le canal médullaire tibial est déplacé en dehors, etc. (1).

Les ligaments sont parfois un peu relâchés, car, dans l'extension, on note des mouvements anormaux de latéralité.

On constate que le ligament latéral interne est allongé ; le ligament externe n'est pas rétracté. Les ligaments croisés sont le plus souvent normaux. Lannelongue a trouvé le ligament croisé postérieur rudimentaire et l'antérieur absent. Ombredanne (2) signale dans un cas l'insertion anormalement postérieure du ligament latéral externe.

On a observé dans quelques cas un raccourcissement du muscle poplité, du biceps et du tenseur du fascia lata. En général, les muscles sont sains. Duchenne disait avoir trouvé le biceps, qui est rotateur externe, très développé relativement aux muscles rotateurs internes, le grand adducteur. Dans un cas de Dubin, l'artère poplitée était déviée vers le condyle externe. Le bassin était asymétrique par diminution du diamètre transverse. Padula a aussi insisté sur les modifications compensatrices du bassin et du rachis (3).

(1) Julius Wolff, Forme et fonction, leurs rapports réciproques dans l'organisme ; trad. Tavel, Paris 1901, J.-B. Baillière.

(2) Ombredanne, *Soc. anat.*, 1900, p. 152.

(3) Padula, Attitudes compensatrices dans le genu valgum (*Archivio di Ortopedia*, 1889, p. 136).

Ruggi, en 1872, insista sur les lésions à distance du fémur et du bassin. Dans le cas de Bouygues, l'angle d'inflexion du côté malade est de 94°, du côté sain il est de 102°. L'angle que forme le tibia avec l'axe prolongé du fémur était de 4° au lieu de 8° (angle normal d'après Bouvier). Neudörfer (*Deutsche Zeitschr. für Chir.*, 1886) a insisté aussi sur les déviations du col fémoral. Les lésions du col fémoral ont encore été précisées par Jaboulay qui a montré, d'après une pièce, que si le genu valgum tient à un défaut d'abaissement du condyle externe, la restitution de la hauteur fémorale se fera par le redressement du col, qui devient plus vertical, d'où augmentation de son angle d'inflexion. Quand le genu valgum résultera d'un excès d'abaissement du condyle interne, l'angle du col ne sera guère influencé, parce que l'excès de hauteur sera corrigé par l'excès d'obliquité. Quant à l'angle de déclinaison, il était réduit à 0° dans un genu valgum compliquant un pied bot varus paralytique ; il était de 170° dans un pied bot consécutif à une ostéomyélite du tiers inférieur du fémur. Cet angle était plus grand qu'à l'état normal, dans un cas de genu valgum rachitique ; le corps du fémur était dans ce dernier cas en rotation interne et dirigé en avant et en dedans. Dans les deux autres cas indiqués dans lesquels la tête fémorale était en rétroversion, le corps du fémur était en rotation externe, comme dans les fractures extra-capsulaires avec engrènement des fragments. Il est à remarquer que si le fémur est en rotation interne, la jambe, en se fléchissant, se portera soit vers la fesse, soit en dehors de celle-ci. Si le fémur est en rotation externe, la jambe se portera vers la fesse du côté opposé, toutes choses étant égales d'ailleurs du côté de l'obliquité des condyles et de l'incurvation diaphysaire [Jaboulay, L'orientation du fémur dans le genu valgum d'origine fémorale (*Lyon médical*, 14 sept. 1890)].

Hochenegg, à la Société de médecine de Vienne en novembre 1894, a noté que le col fémoral était dévié dans les pièces de genu valgum du musée de Vienne. Au musée Dupuytren, nous avons constaté le même fait qui nécessiterait quelque précision. Il était infléchi et en rétroversion (coxa-vara) dans le cas de Keetley. Dans une radiographie que nous avons sous les yeux, l'angle d'inflexion est augmenté.

Étiologie et pathogénie. — La déviation est plus fréquente chez les garçons que chez les filles. Elle survient entre treize et dix-sept ans. La fatigue et la station debout prolongée, voilà les deux grands facteurs étiologiques. Ainsi certaines professions prédisposent au genu valgum (boulangers, meuniers, danseuses, écuyers, etc.).

La lésion est parfois héréditaire (Laborde); parfois on note des traces de rachitisme chez les parents, ce qui explique cette hérédité. La distribution géographique est la même que celle du rachitisme.

Mac Ewen fait remarquer que ce sont surtout les derniers enfants qui font du rachitisme et par suite du genu valgum.

Le pied bot valgus donne lieu parfois à un léger degré de genu valgum. Celui-ci est une attitude de compensation dans certaines déviations des jambes en X, dans certaines coxalgies et ankyloses de la hanche et dans les scolioses graves. Mais dans ces conditions le genu valgum est purement symptomatique et compensateur.

a. *Théorie fibreuse et ligamenteuse.* — Malgaigne (1862) et Stromeyer ont admis un relâchement particulier du ligament latéral interne et des ligaments croisés, suivi plus tard d'une rétraction du ligament latéral externe, d'où une inclinaison de la jambe en dehors et une hypertrophie du condyle interne. Dubrueil (1) ne rejette pas complètement cette théorie. La rétraction primitive du ligament latéral externe a été admise à tort par Letiévant, Reeves, Jules Guérin, etc.

b. *Théorie musculaire.* — Duchenne (de Boulogne) pensait que le genou cagneux était produit par l'action prépondérante du biceps fémoral sur les muscles de la patte d'oie. Mais c'est le même nerf qui innerve ces différents muscles. La contracture du fascia lata, le raccourcissement du muscle poplité (Mac Ewen) ont aussi été invoqués. On a voulu aussi faire jouer un rôle à la paralysie des rotateurs en dedans (J. Guérin, Verneuil, Desprès), mais alors il s'agit du genu valgum paralytique et ici pendant la station les talons peuvent être rapprochés l'un sur l'autre.

Dubrueil admet une sorte d'affaiblissement général de tout le système musculaire de la jambe, de telle sorte que, par le poids du corps, l'angle fémoro-tibial tend à diminuer. Le poids du corps porte surtout sur le condyle externe ; le condyle interne reste non soumis à cette pression, d'où un hyperaccroissement de l'épiphyse et de la diaphyse à leur partie interne.

c. *Théories osseuses.* — Elles sont nées de ce fait que le condyle interne est abaissé d'un centimètre au-dessous de la normale. Dès lors, le *condyle interne*, le *condyle externe*, le *cartilage de conjugaison*, la *diaphyse fémorale*, le *col fémoral*, les *condyles tibiaux* et *leur cartilage épiphysaire* ont été considérés comme le siège de la lésion osseuse primitive.

(1) Dubrueil, Leçons de clin. chirurgicale orthopédique, 1881, p. 34.

Delore (1861), et plus tard Mac Ewen, ont les premiers tenté de rattacher le genu valgum des adolescents à un trouble de nutrition et de vitalité des cartilages de conjugaison dépendant du *rachitisme*.

Pour de Santi, il y a parfois arrêt de développement du condyle externe du fémur, mais le plus souvent il y aurait surcroît de l'activité fonctionnelle de la partie interne du cartilage de conjugaison et, comme conséquence, hypertrophie véritable du condyle interne. Marchand et Terrillon admettent le ramollissement du cartilage de conjugaison et la déviation consécutive du genou par le poids du corps.

Tripier pense qu'il y a un arrêt de développement du condyle externe de cause mécanique ou par le fait d'un rachitisme tardif (*in* thèse Deydier, Lyon, 1895).

Little admet un développement incomplet du condyle externe et de la surface correspondante du tibia, résultant de ce que le poids du corps repose anormalement sur ces parties. L'hypertrophie du condyle interne n'est que consécutive.

Ollier et Gosselin admettaient une soudure prématurée de la moitié externe de l'épiphyse, par suite d'un arrêt dans l'évolution de la moitié externe du cartilage de conjugaison.

Du côté du tibia, on a invoqué l'atrophie de la cavité glénoïde externe (Hüter) ou de la moitié externe du cartilage de conjugaison, et aussi l'hypertrophie de la glénoïde interne et de la moitié interne du cartilage de conjugaison.

Pour Mickulicz, dont les recherches ont été confirmées par Mac Ewen, Krönlein (1), Geissler (2), Dubin (3), etc., *les épiphyses sont déviées, mais non déformées*, aussi bien dans le genu valgum des adolescents que dans celui des enfants. Du côté du fémur, on trouve un allongement de l'extrémité inférieure de la diaphyse à son côté interne, d'où courbure à convexité interne du tiers inférieur de l'os. Le condyle interne est ainsi abaissé, mais il n'est pas allongé. Le condyle externe serait élargi, de plus il est aplati et élargi dans sa moitié antérieure et son cartilage articulaire de revêtement, étant très comprimé, est un peu hypertrophié. Du côté du tibia, les lésions de l'épiphyse et de la diaphyse sont les mêmes. Les lésions du cartilage de conjugaison à la limite avec la diaphyse sont de nature rachitique. La zone chondroïde est élargie et épaissie; on y trouve une prolifération notable, mais irrégulière, des cellules cartilagineuses. Il s'agirait en somme de *rachitisme tardif*.

Le rôle des cartilages de conjugaison n'est pas douteux, puisque Ghillini (4) a provoqué le genu valgum chez des lapins en introdui—

(1) Krönlein, *Correspondenzblatt für schweiz. Aerzte*, 1888.
(2) Geissler, *Berlin. klin. Wochenschr.*, 2 déc. 1895.
(3) Dubin, *British med. Journ.*, 20 juin 1896.
(4) Ghillini, *Archivio di Ortopedia*, 1896, p. 241.

sant des tiges d'ivoire dans la partie externe des cartilages conjugaux fémoral inférieur et tibial supérieur.

Comme l'a fait remarquer Campenon (1), il y a, en somme, deux grandes théories; pour l'une, il y a déformation des surfaces articulaires, d'où les interventions thérapeutiques articulaires; pour l'autre, il y a une simple déviation osseuse, d'où les interventions extra-articulaires.

d. *Théorie statique et mécanique.* — Cette théorie complète la précédente pour beaucoup d'auteurs. J. Wolff pense que ce sont les seuls troubles de la statique du membre inférieur qui entraînent consécutivement les modifications purement architecturales de la forme des os. D'après Duret, les lésions condyliennes ne sont pas toujours consécutives au rachitisme, elles peuvent être dues à un trouble de statique, d'où un défaut dans l'accommodation des forces musculaires et ligamenteuses du genou; les cartilages de conjugaison sont irrités, d'où atrophie du condyle externe à sa partie antérieure et hypertrophie réelle ou apparente du condyle interne.

L'inflexion du col fémoral, suivant Neudörfer (2), pourrait être cause du genu valgum.

Pour quelques auteurs, le rachitisme tardif, admis par Tripier, n'existe pas : il s'agirait simplement d'ostéomalacie. Le fait est à noter, étant donné un cas de M. P. Berger (3), dans lequel l'ostéomalacie générale débuta par un genu valgum (4).

(1) Campenon, De l'ostéotomie, thèse d'agrégation, p. 172. Paris, 1883.

(2) Neudörfer, *Deutsche Zeitschr. für Chir.*, XXIV. Dans une série de schémas très intéressants, Neudörfer a montré le rôle du poids du corps passant par la tête fémorale, le condyle externe et le massif astragalo-calcanéen. Il est certain que le poids du corps doit jouer un grand rôle comme cause prédisposante et aggravante, ici comme pour la scoliose ou la tarsalgie. C'est lui qui est cause de la courbure diaphysaire inférieure à convexité externe.

(3) Paul Berger, *Presse médicale*, 1899.

(4) *Le genu valgum peut-il être le résultat d'une simple exagération d'une courbure osseuse normale* de l'extrémité inférieure du fémur, comme certaines déviations du coude en valgus? Le fait est possible. En effet, si on regarde de face l'extrémité inférieure de la diaphyse fémorale, on voit que la face externe décrit une légère concavité externe; cette concavité normale, en s'exagérant, reproduit la concavité diaphysaire très fréquente dans le genu valgum des enfants, et assez fréquente dans celui des adolescents. Le poids du corps agissant sur cet os ramolli serait le facteur principal à invoquer ici : *il exagère le valgus normal du genou, valgus physiologique.*

Peut-il être le résultat de l'exagération d'une orientation normale de l'épiphyse inférieure du fémur, changement d'orientation qui se produirait peu à peu pendant les premières années de la vie, à mesure que l'enfant se tient debout et marche, et pour cela dirige peu à peu en dehors sa pointe du pied primitivement dirigée plutôt en dedans ?

Pour discuter cette hypothèse, rappelons que chez l'enfant très jeune le fémur est droit, le col est très relevé, presque vertical, c'est-à-dire que l'angle d'inflexion est très élevé; de même l'angle de déclinaison est très grand, la tête étant en antéversion très grande; les deux condyles sont sur le même niveau (Jaboulay). Que se passe-t-il avec l'âge? Du fait de la marche et de la station debout, le col fémoral s'infléchit; il se tourne en rétroversion. Si cette inflexion et cette rétroversion s'exagèrent, c'est la coxa vara que l'on observe. D'autre part, le corps du

e. *Théorie ostéo-infectieuse.*— Dans quelques observations, on voit le genu valgum survenir après une fièvre infectieuse, la scarlatine. Mac Ewen fait remarquer que le rachitisme est fréquent dans les quartiers

fémur se met en direction oblique en bas et en dedans ; le condyle interne descend un peu plus bas que l'externe et un peu en rétropulsion. Il subit donc la même modification que la tête fémorale qui, elle aussi, s'abaisse et se porte en arrière. Or, quel est l'état du col fémoral et du condyle interne dans le genu valgum des rachitiques ?

On peut supposer que l'abaissement exagéré du condyle interne résulte d'un abaissement exagéré du col fémoral, ou bien est simplement compensateur d'une rétroversion exagérée du col fémoral ; il y aurait là des conditions de mécanique statique qui ne peuvent être élucidées que par quelques médecins un peu versés en mécanique, et qui seraient guidés par une description exacte des déformations à distance du squelette fémoral.

De même, du côté de la portion du squelette sous-jacente au genou, on peut trouver dans les modifications de direction et de forme des os une cause de déviation de l'articulation fémoro-tibiale. Ce peut être une déviation de l'astragale provoquant tout d'abord un pied plat, puis un genu valgum. Quant au tibia, nous savons que chez l'enfant il est courbe à concavité interne, et le plateau tibial regarde d'abord en haut, en arrière et en dedans, tandis que l'extrémité inférieure regarde en avant et en dehors (Jaboulay, *Prov. médicale*, 1891) ; enfin, l'extrémité inférieure du tibia subit une rotation en arrière et en dedans. Ces différentes surfaces articulaires deviennent horizontales chez l'adulte, et le tibia devient rectiligne. Si, pour une raison quelconque, ces surfaces articulaires ne deviennent pas horizontales, un genu valgum peut en résulter.

D'une manière générale, on voit que pendant les premières années les extrémités supérieure du fémur et inférieure du tibia se portent en arrière et en dedans dans l'évolution de cette rotation, il peut se produire un arrêt ou une modification légère ; celle-ci peut ne donner lieu à aucune déformation apparente pendant les premières années. Plus tard, avec la croissance, elle peut produire une déviation complexe, genu valgum ou coxa vara, liée à une lésion congénitale ou presque congénitale.

Le genu valgum des adolescents, dans lequel aucune lésion rachitique n'existe, et l'on sait que pour quelques auteurs le rachitisme n'est pas cause du genu valgum, dans ces cas, disons-nous, on peut invoquer une pathogénie de nature congénitale, pathogénie dont le sens est le même que celui des hernies congénitales à apparition tardive.

La lésion causale peut siéger à distance. Ainsi, Brodhurst (*Congrès int. de Londres*, 1882) admet comme lésion initiale un aplatissement de la voûte plantaire ; dès lors, le pied se renverse, la malléole interne se dévie en dedans et s'abaisse vers le sol, le tibia s'incline et le poids du fémur repose sur le condyle externe du tibia et sur le bord interne du pied. La courbure du tiers inférieur du fémur ne serait que consécutive et compensatrice.

Nous avons déjà fait remarquer à plusieurs reprises que dans les déviations des membres il fallait parfois examiner en même temps les déformations à distance, car si, le plus souvent, celles-ci sont consécutives, elles peuvent aussi être primitives. Ainsi, ne peut-on admettre ici une déviation rachidienne initiale entraînant par la suite une déviation dans la direction du bassin et consécutivement une orientation anormale de la cavité cotyloïde, et par la suite une déviation de l'orientation dans la tête fémorale et finalement un genu valgum ? Que la déviation commence au rachis ou par le bassin, ou par le col fémoral (affaissement et rétroversion), dans tous les cas le genu valgum n'est qu'une déviation compensatrice ne résultant pas d'une lésion de la région du genou. M. Kirmisson et Edouard Schwartz ont rapporté un cas de cypho-scoliose suivi de genu valgum et Neudörfer attribuait avec raison certain cas de genu valgum à une inflexion du col fémoral. Tous ces faits seraient à vérifier sur des pièces complètes ; la radiographie et des notions de mécanique, sans aucun doute, éclairciront ces différents points. Cela est nécessaire, car le genu valgum résultant d'une difformité de la voûte plantaire ou de la diaphyse tibiale est admis sans aucun doute.

de Glascow où dominent les maladies épidémiques : rougeole, scarlatine, etc. Sur 100 enfants ayant une difformité des membres inférieurs, 47 avaient eu une de ces maladies épidémiques. Le même auteur signale un cas de rachitisme consécutif à une suppuration prolongée. Dor (de Lyon) a observé l'hypertrophie d'un condyle fémoral après des injections microbiennes chez le lapin.

Comme conclusion de tout cet exposé bien complexe concernant la pathogénie du genu valgum, nous pouvons dire que les causes sont les unes locales (lésions du condyle externe, du condyle interne, du cartilage de conjugaison, de la moitié inférieure de la diaphyse fémorale, de la forme et de la direction des condyles tibiaux, etc.).

Les autres causes sont des déformations à distance (déviation du pied, du tibia, du col fémoral, de la cotyloïde, du rachis, etc.). Ces dernières causes ont une pathogénie complexe et sont de nature toute mécanique et statique.

Les variétés pathogéniques du genu valgum sont donc assez nombreuses ; ne pas imiter les esprits simplistes qui n'admettent qu'une seule cause pathogénique.

Diagnostic. — Il est facile. On distinguera le genou cagneux symptomatique par arthrite sèche, par fracture unicondylienne et le genou cagneux consécutif à certaines arthrites chroniques (D. Mollière, *Lyon médical*, 1889).

On songera à la possibilité d'une ostéomalacie débutant par un genu valgum (cas de M. Berger). Par l'interrogatoire on saura si le genu valgum observé chez un adolescent est la suite d'un genu valgum infantile.

Le **pronostic** est très sérieux, car la lésion tend toujours à s'aggraver jusqu'à la fin de la croissance.

Traitement. — 1° Le ***genu valgum infantile***, dans les cas légers, nécessite un TRAITEMENT ORTHOPÉDIQUE précoce. Celui-ci comprend le repos, l'application d'attelles, ce qui permet un peu la marche.

Le traitement général antirachitique, c'est-à-dire les bains salés, l'huile de foie de morue, le séjour à la mer, le phosphate de chaux, etc., est des plus importants.

Il est des cas de genu valgum infantile qui guérissent spontanément par le simple repos, des toniques généraux et une bonne hygiène. L'enfant doit jouer assis, ou couché sur une chaise longue, ou bien encore sur un grand lit. Dans les quelques pas indispensables, l'enfant sera soutenu par une écharpe passée sous ses bras. A la maison, l'enfant sera soutenu par un appareil suspenseur élastique fixé au plafond, afin que les pieds reposent à peine sur le sol (Mac Ewen). Plus tard, l'enfant ne marchera qu'a l'aide d'un appareil roulant avec des appuis au niveau de ses bras.

Comme appareil redresseur, quelques orthopédistes emploient simplement une attelle externe avec des bandes élastiques attirant

le genou en dehors, ou bien encore l'extension, ou encore un coussin interposé entre les genoux avec rapprochement mécanique des deux cous-de-pied (bandage d'Owen). Hüter immobilisait le membre en flexion, attitude dans laquelle la déviation disparaît.

Les appareils orthopédiques redresseurs sont nombreux (1). Tantôt ils nécessitent le séjour au lit; tantôt ils permettent la marche et la station debout. Ces appareils sont parfois recommandés à titre préventif (Ellis). D'une manière générale, c'est une attelle externe droite sur laquelle le genou est attiré soit par des bandes, soit par des lacs élastiques. Citons les appareils de Mellet, Venel, Jules Guérin, Verneuil, Tillaux, Tuppert, Le Fort, Landerer, Mickulicz, Vogt, Owen, J. Wolff, etc. Dans un but d'économie, nous avons souvent employé une simple attelle externe en bois et placée entre deux épaisseurs de bande plâtrée. Une bande était roulée au niveau de la partie moyenne de la cuisse et l'autre au niveau de la partie moyenne de la jambe. Pour lutter contre le pied plat, l'enfant portera une semelle de liège à bord interne surélevé. Dans le cas de genu-valgum bilatéral, on place entre les genoux le coussin cunéiforme de Heine, qui repousse les genoux en dehors.

Neudörfer fait porter aux malades un appareil ambulatoire de la hanche faisant marcher les sujets sur l'ischion.

Quand le traitement orthopédique bien fait n'a rien donné, recourir au traitement opératoire après que le rachitisme est éteint.

Le TRAITEMENT OPÉRATOIRE comprend soit la section du ligament latéral externe recommandée par Langenbeck et abandonnée maintenant, soit le redressement brusque.

Redressement forcé et ostéoclasie manuelle. — Cette méthode, d'abord appliquée au redressement des fractures vicieusement consolidées et des ankyloses, fut par extension employée par Jules Guérin pour remédier aux courbures rachitiques, sous le nom d'ostéoclasie manuelle; Delore, de Saint-Germain, Tillaux, l'ont beaucoup recommandée en France; Billroth, Mickulicz, Panzeri (2), de Paoli (3), Kœnig, J. Wolff, etc., à l'étranger. Delore presse sur le condyle interne de dedans en dehors, le genou portant à faux. Tillaux repousse la jambe en dehors, en attirant le genou en dedans (4).

(1) GAUJOT, Arsenal de la chirurgie contemporaine, Paris.

(2) PANZERI, *Archivio di Ortopedia*, 1888.

(3) DE PAOLI, *Archivio di Ortopedia*, 1885, p. 434.

(4) Ce redressement s'accompagne d'une série de craquements et de bruits différents suivant que les ligaments, le périoste ou l'épiphyse sont arrachés. Quelquefois un craquement sonore indique la rupture franche de l'os. Par ce redressement, on produit donc un écartement des surfaces articulaires, un arrachement du ligament latéral externe, un décollement épiphysaire, fémoral ou tibial (Delore, *Soc. de chir.*, 1874), un tassement de la tubérosité interne du tibia, le tissu osseux étant très mou chez ces enfants. Le membre redressé est ensuite immobilisé dans un appareil plâtré, pendant un temps variable, trente-cinq à quarante jours approximativement.

En Allemagne, on pratique volontiers le redressement violent sous chloroforme et en plusieurs séances avec ou sans fracture de l'os.

A quel âge faut-il faire ce redressement opératoire? On attendra que le ramollissement des os ait cessé; l'âge n'a donc pas une grande importance; on attendra en général plusieurs années. A quinze ans, les os sont assez durs pour que le redressement ne soit pas suivi de récidive, mais on peut intervenir avant cet âge, mais pas au-dessous de dix ans, suivant le conseil de Mac Ewen.

2° ***Genu valgum des adolescents.*** — Les appareils redresseurs ne donnent ici que de bien maigres résultats.

Chez l'adolescent, le redressement forcé montre que les ligaments résistent moins que les os. En effet, sur 12 expériences, de Santi note 9 fois une rupture du ligament latéral externe et 2 fois une fracture du condyle externe.

En somme, les agents principaux du redressement forcé sont l'élasticité osseuse chez l'enfant, l'arrachement épiphysaire et le décollement du périoste chez l'adolescent, la rupture ou l'arrachement du ligament latéral interne chez l'adulte.

La *section du tendon du biceps* fut faite par A. Bonnet, mais sans résultat.

La *section du ligament latéral externe* fut pratiquée par Langenbeck, puis par Billroth; il y eut plutôt une aggravation. Reeves et Brodhurst ont sectionné simultanément le biceps, le ligament latéral externe et le fascia lata, mais sans amélioration.

Novaro et Giordano (1) ont fait le *raccourcissement du ligament latéral interne* dans un cas où les mouvements de latéralité étaient très marqués.

Ostéoclasie instrumentale (2). — Les ostéoclastes sont nombreux. Celui de Collin fracture l'os en agissant transversalement. Celui de Robin le fracture en comprimant de bas en haut.

Sur 26 cas colligés par Mac Ewen, et qui comprennent 13 opérés par Billroth, 1 par J. Guérin, 12 cas rapportés par Saurel, Barbarin, de Santi, Vergnes et Aysaguer dans leurs thèses, on note 8 membres qui furent parfaitement rectifiés, 7 le furent incomplètement, 2 fois il y eut une arthrite subaiguë consécutive, et 9 fois des mouvements de latéralité assez prononcés pour rendre la marche très difficile. La récidive serait assez rare, de même que la paralysie du nerf sciatique poplité externe; l'arthrite de réaction et la déchirure du ligament latéral externe sont rares également.

Dans leurs expériences faites sur des cadavres d'enfants quelconques âgés de deux ans, Saurel, Barbarin et Barbier ont trouvé, après le redressement forcé, que l'épiphyse fémorale était détachée dans 7 cas; l'épiphyse fémorale et l'épiphyse tibiale étaient simultanément disjointes dans 2 cas; l'épiphyse tibiale dans 3 cas, et dans 3 cas il y avait rupture du ligament latéral externe. La fracture fémorale siège à l'extrémité inférieure de la diaphyse, le cartilage épiphysaire reste attaché à l'épiphyse; l'arrêt de croissance ne serait pas à craindre. La radiographie a montré à Bassi (*Archivio di Ortopedia*, 1900) que le redressement forcé produit presque toujours le décollement épiphysaire inférieur du fémur. Il y a aussi compression du tissu osseux juxta-épiphysaire de la diaphyse à sa partie interne.

(1) Giordano, *Archivio di Ortopedia*, 1893, p. 294.

(2) Voy. Pousson, Ostéoclasie, thèse d'agrégation, Paris, 1886.

Beaucoup de chirurgiens ont conseillé de ne faire le redressement du membre que huit jours après, dans le but d'éviter le décollement du périoste et l'hydarthrose du genou qui suivent souvent le redressement immédiat.

L'inconvénient des ostéoclastes, c'est que parfois il y a des esquilles; le cal est volumineux, le fragment supérieur fait une saillie angulaire.

Ostéotomies. — Si les auteurs anciens ont songé à l'ostéotomie, cette méthode opératoire ne fut bien régularisée qu'au commencement de ce siècle. En 1815, Lemercier scie le tibia pour une fracture vicieusement consolidée. Puis Rhea Barton, en 1826, adapte l'ostéotomie au traitement des ankyloses.

Jobert de Lamballe (1838) fait l'ostéotomie des os rachitiques; il est imité plus tard par Meyer, J. Bœckel, etc., et dès lors elle est très employée et modifiée, comme nous l'avons vu à propos des ankyloses de la hanche.

La première tentative d'ostéotomie pour genu valgum date de Meyer (de Wurzbourg) en 1852. Il s'agissait de courbures rachitiques multiples. Avec Annandale (1875) et Ogston (1876), on fait des interventions franchement articulaires. Avec Reeves (1877) et Cheyne (1877), on respecte l'articulation. Avec Mac Ewen (1877) et Billroth, on fait l'ostéotomie supracondylienne. Reeves (2e procédé) et Taylor font l'ostéotomie franchement diaphysaire fémorale.

A un autre point de vue, on peut dire que les partisans d'une déformation articulaire font de véritables ostéo-arthrotomies (Annandale, Ogston, Reeves, Cheyne). Les partisans de la simple déviation des surfaces articulaires font l'ostéotomie para-articulaire fémorale (Mac Ewen), tibiale (Billroth, Mickulicz, Schede), ou diaphysaire fémorale (Reeves, Taylor), ou tibiale et fémorale (Barwell).

Voici un tableau de ces différentes opérations, tableau emprunté à Campenon (1). Nous les représentons sur les deux schémas suivants (fig. 281).

Opération sur le fémur	*Ostéotomie bicondylienne*		Annandale.
	Ostéotomie unicondylienne	*linéaire*	Ogston.
			Reeves.
		cunéiforme	Mac Ewen.
			Cheyne.
	Ostéotomie sus-condylienne		Mac Ewen.
	Ostéotomie diaphysaire	*linéaire*	Reeves.
		cunéiforme	Rhea Barton.
Opération sur le tibia	*Ostéotomie linéaire incomplète*		Billroth.
	Ostéotomie cunéiforme		Meyer.
Opération sur le tibia et le péroné			Schede.
Opération sur le fémur et le tibia			Barwell.

Ostéo-arthrotomies. — L'allongement du condyle interne fut considéré pendant longtemps comme la cause principale du genu val-

(1) V. Campenon, Du redressement des membres par l'ostéotomie, Paris, 1883.

gum; aussi les premières opérations pratiquées eurent en vue la diminution de longueur de ce condyle. Annandale (1875) fit l'ostéotomie transversale du condyle interne et du condyle externe; il réséqua une tranche légèrement cunéiforme du condyle interne et un petit morceau du condyle externe. Le membre fut redressé, mais il s'ankylosa.

Ogston (1876) fait l'ostéotomie presque verticale du condyle interne; celui-ci détaché est remonté par le redressement des membres et il fait saillie sur le côté interne du genou.

Reeves (1877) fait la même ostéotomie, mais il s'arrête au cartilage articulaire, pour ne pas ouvrir la jointure.

Mac Ewen (1877) fait, suivant la ligne d'Ogston, une ostéotomie cunéiforme à base supéro-interne pour éviter la saillie aiguë du condyle sur le côté interne du genou. Cheyne (1877) pratique une ostéotomie à peu près semblable.

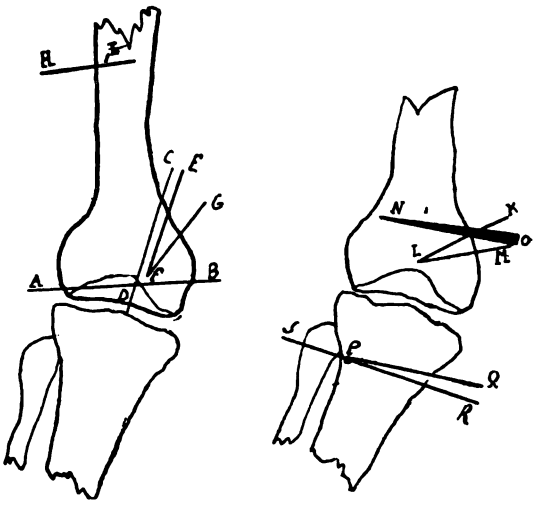

Fig. 281. — Ostéotomies pour genu valgum. — AB, section horizontale (Annandale); CD, section condylienne totale (Ogston); EF, section condylienne incomplète (Reeves); EFG, section cunéiforme du condyle interne (Mac Ewen); HI, ostéotomie linéaire de la diaphyse (Reeves); KLM, ostéotomie cunéiforme horizontale du condyle interne (Cheyne); NO, ostéotomie sus-condylienne (Mac Ewen); PQ, ostéotomie linéaire tibiale (Billroth); PQR, ostéotomie cunéiforme tibiale (Meyer); QSR, ostéotomie cunéiforme tibio-péronière (Schede); PQ et NO, ostéotomie linéaire du tibia et du fémur (Barwell).

Mac Ewen reproche à ces interventions sur le condyle interne de diviser le ligament latéral interne, de rompre parfois le ligament latéral externe dans des efforts de redressement, de provoquer de l'arthrite. *Cette opération d'Ogston serait indiquée quand le condyle interne est très élargi;* car il faudrait une très large résection cunéiforme supracondylienne pour obtenir le redressement, et de plus, celui-ci obtenu, le poids du corps porterait sur le condyle externe du tibia, d'où la récidive possible (Ch. Nélaton) (1).

L'*ostéotomie fémorale supracondylienne* fut faite pour la première fois par Mac Ewen en 1877 (2).

(1) Ch. Nélaton, *in* thèse Houdart, Paris, 1900.

(2) Elle est pratiquée de dedans en dehors à un travers de doigt au-dessus du

Cette opération corrige et l'abduction de la jambe et la légère rotation externe de celle-ci, comme le démontrèrent encore récemment les radiographies (fig. 282, 283 et 284, p. 1105).

Fig. 282. — Radiographie d'un genu valgum bilatéral six mois après l'ostéotomie supracondylienne de Mac Ewen. Résultat fonctionnel excellent (Obs. pers.).

Après l'ostéotomie supracondylienne, la ligne articulaire, primitivement oblique en bas et en dedans, redevient horizontale. Les rapports normaux des surfaces, les conditions normales de la

tubercule d'insertion du grand adducteur et à un travers de doigt en avant ; l'articulation est intacte, les vaisseaux ne courent aucun danger (grande anastomotique, articulaire supérieure et interne). Quand l'ostéotome rencontre la couche externe de l'os, une inflexion avec la main suffit pour compléter la section. Avec les vrais ostéotomes de plus en plus gros de Mac Ewen, la section n'est pas linéaire, mais cunéiforme, et on augmente par infraction la base du coin en redressant le membre. La brèche cunéiforme consécutive à cette section et produite par tassement se comble en dedans, mais en dehors il y a un petit hiatus externe couvert par le périoste.

La section du tendon du biceps est très rarement nécessaire pour compléter le redressement. Au lieu de la faire sous-cutanée, on la fera à ciel ouvert, car le nerf sciatique poplité externe est en contact avec le tendon. L'appareil plâtré est appliqué, le membre en bonne position de réduction, c'est-à-dire que l'épine iliaque antérieure et supérieure, la pointe de la rotule et le deuxième métatarsien doivent être sur une même ligne droite. Les jours suivants, on surveille bien la sensibilité des orteils pour enlever l'appareil, si leur anesthésie et leur coloration violacée indiquent une compression exagérée. L'appareil est laissé six semaines au plus. On masse les muscles dès l'ablation de celui-ci. L'accident opératoire rapporté par Mac Gill, blessure de la poplitée, est resté exceptionnel.

Fig. 283. — Genu valgum double sur un sujet de quinze ans. Côté droit non opéré. A gauche ostéotomie supra-condylienne datant de soixante jours. (Obs. Le Dentu.)

Fig. 284. — Genu valgum double sur un autre sujet de quinze ans. Double ostéotomie supra-condylienne. Au côté gauche (du malade) l'opération date de trente-huit jours; au côté droit, de douze jours seulement. (Obs. Le Dentu.)

pression et la répartition physiologique de la charge articulaire sont rétablis. Il n'y a plus de surcharge osseuse. Après le redressement le genou est « en baïonnette » quelquefois. Pour éviter cette déviation, Wolfler ne fait jamais le redressement immédiat ; il immobilise en abduction le membre dans un plâtre. Il fait une traction élastique au bout de huit à dix jours. Le redressement immédiat court le risque de faire remonter le fragment inférieur en haut et en dehors (1).

Après l'ostéotomie, P. Bruns applique un appareil ambulatoire faisant marcher le sujet sur l'ischion. Cela permet de masser les muscles immédiatement.

Mac Ewen affirme que son procédé d'ostéotomie très légèrement cunéiforme par tassement suffit toujours pour corriger la déviation. Déjà Mickulicz conseillait de bien mesurer les angles que la ligne articulaire faisait avec les diaphyses fémorale et tibiale, pour voir si la déviation dépend du fémur ou du tibia. Hennequin (2) conseille de mesurer l'angle d'inclinaison du plateau tibial avec un plan perpendiculaire à l'axe du fémur. Cet angle représente exactement celui du coin qui devra être taillé à cheval sur le condyle interne et la région supracondylienne.

L'ostéotomie est faite par quelques auteurs de dehors en dedans. Halm laisse un grand hiatus à combler après le redressement. Dans un cas, M. Ch. Monod (3) fit avec succès *une ostéotomie au quart inférieur de la diaphyse fémorale par la face externe*, parce que l'*ostéotomie* sus-condylienne aurait laissé une difformité gênante, c'est-à-dire une forte saillie en dedans, le condyle interne étant très élargi. L'Ogston ici n'était pas nécessaire, le condyle interne n'était pas abaissé notablement. Le genu valgum était peu marqué.

Quand la déviation paraît bien sous la dépendance d'une courbure de la partie moyenne de la diaphyse fémorale, on fera l'ostéotomie diaphysaire de Taylor et Reeves sur celle-ci. Si la déviation est sus-condylienne, on fera l'ostéotomie sus-condylienne de Mac Ewen. S'il y a hypertrophie du condyle interne, on fera l'opération d'Ogston.

L'*ostéotomie du tibia* fut faite par Hervé, Billroth, Schede, etc. : elle est linéaire ou cunéiforme. On lui reproche de ne pas rétablir la bonne direction des surfaces articulaires. Les contacts anormaux persistent, les ligaments sont tiraillés.

Elle est indiquée quand le fémur est sain, c'est-à-dire quand la dif-

(1) Riedel a fait remarquer que chez ses opérés il subsistait une forte saillie du condyle interne après le Mac Ewen, la diaphyse fémorale se déplaçant vers le bord externe de l'épiphyse (*Congrès des chirurgiens allemands de* 1897).

(2) Hennequin, Ostéotomie des os longs (*Revue de chir.*, 1892, p. 661).

(3) Ch. Monod, *in* thèse Houdart, De l'ostéotomie dans le genu valgum, thèse de Paris, 1899.

formité n'existe que sur le tibia. Mac Ewen cependant pense que, même quand le tibia joue un rôle important dans la déviation en dedans, l'ostéotomie du fémur seule peut suffire à redresser le membre. Exceptionnellement donc on fera l'ostéotomie et du fémur et du tibia. Jamais Mac Ewen n'a vu la nécessité de toucher au péroné. Barwell fit dans un cas une triple ostéotomie : section du fémur, puis plus tard section du tibia et du péroné. L'ostéotomie de la tête péronière lèse parfois le sciatique poplité externe; celle-ci résulta d'une section par le bistouri ou les ciseaux, d'une déchirure, d'une rupture, d'une compression par le cal, par l'appareil plâtré, etc. Pour sectionner le péroné, il faut le faire dans sa partie non dangereuse; il ne faut pas descendre au-dessous de 3 centimètres de la tête péronière. Pour achever la rupture de l'os, il faut infléchir en dehors par un mouvement d'abduction; l'inflexion en dedans, en écartant les deux fragments, exposerait à l'enclavement du nerf (E. Regnier) (1).

C'est le degré de courbure du tibia qui fera choisir entre l'ostéotomie linéaire de Billroth, l'excision cunéiforme de Meyer, soit même la double ostéotomie de Max Schede. Ici encore la radiographie, en précisant les lésions, indiquera le procédé opératoire de choix pour chaque cas en particulier (2).

(1) E. Regnier, *Arch. für klin. Chir.*, Band XLIII.

(2) **a. Genu valgum post-traumatique.** — A la suite de fractures condyliennes, on peut voir se développer des déviations en dedans du genou. Le cas le plus typique est celui de Périer rapporté à la Société de chirurgie en 1889.

Le décollement épiphysaire inférieur du fémur peut déterminer une déviation en dedans du genou. Kredel en a rapporté un cas (*Deutsche Zeitschr. für Chir.*, 1899).

Signalons enfin le genu valgum consécutif soit à une cicatrice vicieuse externe de la région du genou, soit à une luxation récidivante de la rotule ou à un angiome de voisinage qui irrite le cartilage de conjugaison du genou (Duzéa).

b. **Le genu valgum consécutif à l'ostéo-arthrite tuberculeuse du genou** donne lieu à des déviations multiples quand elle guérit sans résection. Le plus souvent on observe une subluxation du fémur avec légère rotation externe de la jambe, d'où une déviation externe du pied ; il en résulte un léger degré de genu valgum. La courbure anormale n'est pas franchement externe, mais antéro-externe (Ollier). Après résection totale ou partielle (arthrectomie), on note aussi le genu valgum ou varum avec parfois une anté-courbure plus ou moins marquée (Voy. Gross, *Congrès de chir.*, 1895, et André, thèse de Nancy, 1896). Ce genu valgo-recurvatum résulte soit de l'attitude que prend le sujet pour marcher, ou de certaines lésions atrophiques du genou, ou de certaines atrophies musculaires, atrophie des adducteurs, des rotateurs internes.

c. **Le genu valgum consécutif à l'ostéomyélite de l'extrémité inférieure du fémur** donne souvent naissance à un genu valgum, tantôt par irritation hypertrophiante de la moitié interne du cartilage conjugal, tantôt par atrophie de la moitié externe de celui-ci, tantôt par affaissement total de la diaphyse ramollie et fléchissant sous le poids du corps. En somme, tantôt l'inflexion en dedans du fémur siège sur toute l'extrémité inférieure du fémur, tantôt elle ne commence nettement qu'au niveau du cartilage diaépiphysaire inférieur du fémur.

Dans une pièce de Jaboulay (*Lyon médical*, sept. 1890), le col fémoral était en rétroversion. Dans une de nos pièces, il était infléchi et en rétroversion également très marquée, et cette rétroversion jouait un rôle dans la rotation externe exagérée que présentait tout le membre ; en effet, quand l'angle de déclinaison du col fémoral

II. Genu varum. — Cette déviation du genou en dehors et de la jambe en dedans est congénitale (1), infantile ou tardive.

1° ***Genu varum infantile.*** — Il s'observe chez des jeunes enfants rachitiques sous l'influence d'une mauvaise attitude.

Ghillini (2) l'a reproduit expérimentalement chez de jeunes lapins en implantant des chevilles d'ivoire dans la moitié interne des cartilages conjugaux fémoral inférieur et tibial supérieur. Le genu varum se constate et se mesure facilement. Il peut guérir spontanément quand l'enfant guérit de son rachitisme.

2° ***Genu varum des adolescents.*** — Il est moins fréquent que le genu valgum des adolescents. Il survient entre douze et quinze ans, parfois beaucoup plus tard, après la croissance. Ainsi Mac Ewen dit l'avoir observé chez une femme adulte qui avait fait une pneumonie pendant une grossesse. L'ostéomalacie pourrait être invoquée ici.

Le point de convexité maxima est situé soit au-dessus, soit au-dessous de l'articulation du genou; le plus souvent au niveau du condyle externe du fémur.

Les lésions portent souvent sur les deux os, fémur et tibia. Le fémur est souvent courbé en dehors dans ses tiers moyen et inférieur; dans les cas graves, toute la diaphyse fémorale est courbée. Parfois le fémur est droit et la difformité tout entière réside dans le tibia et dans la laxité du genou.

Le condyle externe est abaissé si la courbure fémorale est marquée. Dans les autres cas, les condyles conservent leurs rapports normaux.

Les lésions du tibia sont plus fréquentes que celles du fémur. Tantôt toute la diaphyse est courbée à convexité externe, mais surtout dans les deux tiers supérieurs. La courbure du tiers supérieur commence le plus souvent immédiatement au-dessous de la tubérosité antérieure. Le tibia est souvent aplati latéralement.

Le péroné présente les mêmes inflexions que le tibia. On trouve,

est en rétroversion, le membre inférieur se met en rotation externe, et inversement.

Tantôt il y a une légère déviation du genou en dedans, et les mouvements du genou sont intacts. Tantôt la déviation en dedans est très marquée, et le genou est ankylosé.

Nous en avons observé un bel exemple chez une jeune fille âgée de vingt ans. L'ostéomyélite était survenue à l'âge de quatorze ans. Peu à peu le genou se dévia en dedans, et se plaça, dans la station debout, derrière le genou sain. L'examen de la pièce démontra l'existence d'un abcès sous-périosté. Au niveau des condyles fémoraux et tibiaux, le tissu osseux était très ramolli; il était au contraire très dur dans les autres points. Le tibia était subluxé en arrière et en dehors. Le corps du fémur ne présentait pas de rotation. Les condyles fémoraux étaient soudés aux cavités glénoïdes, l'échancrure intercondylienne était intacte. Le genou était un peu antecurvatum. La flèche de déviation partant du condyle externe était de 10 centimètres. Une ostéotomie sus-condylienne ou une résection articulaire en plein foyer de suppuration nous ayant paru bien aléatoire, nous avons pratiqué l'amputation de la cuisse.

(1) Le genu varum congénital sera étudié plus loin.

(2) Ghillini, *Archivio di Ortopedia*, 1896, p. 241.

sur le point où la convexité est le plus marquée, des saillies osseuses de renforcement.

Au point de vue symptomatologique, notons que la déviation présente des degrés et des formes très multiples.

Tantôt c'est une déviation légère de la jambe simplement; tantôt c'est une déviation de la jambe et de la partie inférieure du fémur. Tantôt tout le membre inférieur décrit dans son ensemble une courbure à concavité interne. L'orientation de la tête fémorale et la direction du col sont déviées. Le musée Dupuytren nous en montre plusieurs exemples. La marche est évidemment gênée et les mouvements de latéralité du genou sont parfois exagérés (E. Bœckel) (1).

Si la déviation résiste aux appareils de redressement, on aura recours au traitement opératoire.

L'ostéotomie peut porter et sur le genou et sur le tibia et le péroné. Celui-ci est sectionné dans son tiers supérieur et dans son tiers inférieur s'il y a lieu. Dans un cas, Mac Ewen fit chez un adolescent dix ostéotomies en une même séance.

En général, on fait l'ostéotomie supracondylienne cunéiforme à base externe, en abordant l'os par sa face externe (2).



Fig. 285. — Genu valgum et varum combinés infantiles.

III. Genu valgum et genu varum combinés. — Cette déviation est assez rare. Cette combinaison dépend soit de la structure du fémur,

(1) E. Bœckel, *Gaz. hebd.*, 25 août 1882.

(2) **Genu varum non rachitique.** — Le *genu varum consécutif à une ostéomyélite* résulte surtout d'une ostéomyélite du tibia. Il se présente à des degrés divers. Tantôt la déviation est légère, la diaphyse tibiale est incurvée; aussi les rapports des glénoïdes tibiales et des condyles fémoraux sont peu modifiés.

Tantôt la lésion porte sur le tibia et sur le fémur. Nous venons d'en observer un exemple chez un homme qui, quatorze ans après une fièvre typhoïde, eut une ostéomyélite de l'extrémité inférieure du fémur et de l'extrémité supérieure du tibia. Le genou s'ankylosa en légère flexion et en genu varum de tout le membre inférieur. Il n'y avait plus de fistules osseuses, mais des ulcères trophiques de la jambe et presque circonférentiels rendaient le malade complètement infirme : l'inflexion de la jambe commençait exactement au niveau du cartilage diaépiphysaire supérieur du tibia, comme dans le cas d'Ollier représenté (*Traité de chirurgie clinique*, t. III, p. 550). Ce genu varum diaépiphysaire tibial est à différencier du genu varum total, dans lequel la déviation porte sur toute la hauteur de l'os.

soit de déviation ou de malformation concomitante du rachis, du bassin, du col fémoral, etc.

Chez les jeunes rachitiques, le genu valgum d'un côté et le genu varum de l'autre forment une déviation attribuable évidemment à la façon dont l'enfant est tenu par la personne qui le porte à bras (fig. 285).

Mac Ewen cependant fait remarquer qu'il n'a jamais observé cette cause. La déformation était consécutive à l'âge où l'enfant était porté par sa nourrice. Ici encore, Mac Ewen fait remarquer qu'une fièvre grave avait précédé l'apparition de ces deux déviations simultanées. Ce qui est particulier ici, c'est l'attitude spéciale que les deux déviations donnent au sujet; si la tête est un peu inclinée de côté, comme dans un cas que nous avons observé, l'axe du corps décrit un Z.

Soit chez l'enfant, soit chez l'adulte, le *traitement* est le même que pour les genu valgum ou varum observés isolément.

IV. Genu recurvatum. — Lorsque la cuisse et la jambe décrivent dans leur ensemble une courbe à concavité antérieure, on dit qu'il y a *genu recurvatum*. L'expression de *antecurvatum* serait peut-être meilleure.

E. Albert semble avoir le premier créé le mot de *recurvatum*. Cette déviation avait été souvent décrite sous le nom de *luxation congénitale du genou en avant* s'il s'agissait de nouveau-né (1), ou sous le nom de *flexion en avant* s'il s'agissait de déviation acquise pathologique.

Foussié dans sa thèse a présenté une étude d'ensemble sur cette difformité.

Celle-ci peut être congénitale (voy. plus loin) ou acquise. Dans ce dernier cas elle s'observe à la suite de lésions du fémur, du genou et de la jambe.

Nous l'avons observée consécutivement à une fracture sus-condylienne consolidée en position vicieuse. Kertez, cité par Foussié, en rapporte un cas consécutif à une ostéomyélite du tibia. Le genu antecurvatum acquis s'observe encore à la suite de relâchement des ligaments latéraux du genou d'origine soit traumatique, soit spontanée [hydarthrose, arthropathie, nerveuse (2) ou autre], à la suite d'arthrite probablement tuberculeuse.

Après la coxalgie, on note parfois le genu recurvatum. Campenon (3) l'attribue à l'atrophie inégale des muscles antérieurs et postérieurs de la cuisse, à l'attitude du membre pendant le traitement: le genou porte à faux; peu à peu les ligaments tiraillés se relâ-

(1) Voy. Gueniot, *Soc. de chir.*, 7 juillet 1880. — Hibon, thèse de Paris, 1881. — Phocas, *Revue d'orthopédie*, 1891, p. 55. — Foussié, Du genu recurvatum, thèse de Paris, 1898.

(2) Pierre Marie, Leçons sur les maladies de la moelle, 1892.

(3) V. Campenon, Congrès de chirurgie, 1895.

chent et le genu recurvatum apparaît aussi bien pour les cas traités par l'extension continue que pour ceux traités par la gouttière de Bonnet ou le simple repos au lit.

Potel (1) fait jouer un rôle aux premiers efforts de la marche pendant la convalescence de la coxalgie. Cette déviation peut être évitée en ayant soin de ne pas provoquer l'hyperextension du genou, en plaçant un coussin sous le jarret et en électrisant les muscles postérieurs, et en laissant libres les mouvements du genou.

Nous avons observé cette déviation à la suite d'une fracture du tibia mal consolidée. Muralt, André, la signalent après la résection du genou.

Le *traitement* varie suivant la cause. En cas d'arthrite inflammatoire, il faut faire une résection orthopédique du genou [cas de Gérard-Marchant (2)]. Celle-ci a donné un bon résultat. N'en donne-t-elle pas toujours dans le cas de subluxation du fémur en avant, c'est-à-dire d'ankylose en flexion, anomalie si fréquente dans les cas de guérison spontanée de la tumeur blanche du genou?

Dans un cas de genu recurvatum par suite de rétraction du triceps à la suite d'une ostéomyélite de l'extrémité supérieure du fémur, Gérard-Marchant fit avec succès la ténotomie du quadriceps. Celui-ci faisait une saillie très nette et déterminait un raccourcissement de 6 centimètres. La jambe était un peu déviée en genu varum. La guérison fut parfaite, le raccourcissement n'était plus que de 2 centimètres.

V. Déviations paralytiques du genou. — Ces déviations peuvent se faire en tous sens. Le genu valgum paralytique a été observé quand la paralysie infantile porte sur les muscles internes de la cuisse.

Souvent le genu valgum paralytique est combiné au genu recurvatum (Hoffa) (3). Celui-ci s'observe à l'état isolé quand la paralysie porte sur les muscles postérieurs de la cuisse. Le genu varum paralytique est moins fréquent; on l'observe au cours de la paralysie infantile, au cours du tabès avec arthropathie.

Les appareils prothétiques peuvent rendre des services. Parfois ils seront insuffisants, d'où la possibilité d'une arthrodèse.

L'*arthrodèse du genou* pour paralysie infantile avait été faite vingt-six fois en 1893, d'après Kapff. Presque toujours l'arthrodèse fut unilatérale. Albert, dans sa première opération, aborda l'articulation à travers la rotule, suivant le procédé de résection de Volkmann. Dans sa deuxième opération, il sutura les deux fragments de la rotule;

(1) Potel, *Écho médical du Nord*, 1er oct. 1899. Dans ce cas la rotule était luxée en coin.

(2) Gérard-Marchant, *in* thèse Foussié, Paris, 1898.

(3) Hoffa, *Arch. für klin. Chir.*, 1896, p. 555.

dans sa troisième, il enleva la rotule. Dans ces trois cas, il sutura le fémur au tibia (1).

(1) Dans un cas de Bruns, l'enfant marchait sur les deux genoux, qui présentaient chacun une bourse séreuse prérotulienne; les pieds étaient en valgus équin.

Bruns, dans sa technique, rapportée par Kapff (*Beiträge für klin. Chir.*, Band X), fait une incision horizontale, soit à travers le tendon rotulien, soit à travers la rotule; les surfaces articulaires sont avivées, les ménisques enlevés. Le redressement fut facile. Les pieds furent également redressés par l'arthrodèse. Le sujet put dès lors marcher quelque peu et gagner sa vie. Albert, Winiwarter, Petersen, Döllinger ont rapporté des cas semblables. Dans l'arthrodèse du genou, le raccourcissement maximum serait de 1 centimètre et demi.

a. **Allongement du ligament rotulien.** — Cette malformation aurait été observée plusieurs fois par Shäffer (*Med. Record*, 16 janv. 1892). La longueur du ligament est doublée ou triplée; la rotule est remontée au-dessus des condyles fémoraux. Le triceps est parésié, la rotule se luxe fréquemment, le genou est en valgus léger, la marche est très gênée.

A ses malades, Shäffer fit porter un appareil orthopédique. Dans deux cas, Walsham transplanta 2 centimètres et demi plus bas le tubercule du tibia, de façon à raccourcir d'autant le ligament. La luxation de la rotule ne se produisit plus (*The Lancet*, 18 févr. 1893).

b. **Genou à ressort.** — M. Delorme (*Soc. de chir.*, avril 1894) en a rapporté un cas récemment. Le malade avait fait une chute un an auparavant. Quand la flexion était à 160°, l'extension se terminait brusquement par un ressaut. A la palpation on ne sentait aucune anomalie organique. Il y avait quelques mouvements de latéralité dans l'extension. Le triceps était atrophié. Les ligaments croisés n'étaient pas rompus, car la subluxation ne se produisait pas pendant la marche. Les cartilages semi-lunaires n'étaient pas luxés. Y avait-il raccourcissement des ligaments latéraux, d'où ressaut quand les glènes tibiales franchissaient le sommet des condyles? S'agissait-il d'un spasme fonctionnel comme pour certains doigts à ressort? L'électrisation du triceps faisait disparaître ce spasme. Delorme se rattache à cette théorie. L'affection aurait encore été observée par Tillaux, chez un malade ayant eu une luxation du genou. La radiographie éclaircira peut-être un jour la pathogénie de cette lésion. Au Congrès de pédiatrie de Bordeaux de 1895, M. Demons a rapporté également un cas de genou à ressort, chez un enfant. Depuis, Thiem a également rapporté un cas de genou à ressort après fracture (*Berlin. klin Wochenschr.* du 8 juin 1896).

c. **Subluxation volontaire du genou.** — Cette lésion survient le plus souvent le genou étant en extension forcée de la cuisse sur la jambe. Dans le cas de Delorme, la jambe avait été portée violemment en abduction avec rotation externe.

Au moment de l'accident, la douleur est très vive. Le sujet sent des craquements ceux-ci se reproduisent pendant la réduction.

Il y a d'abord une phase d'hémarthrose ou d'hydro-hémarthrose.

Dans le cas observé par Bertrand, on notait un déplacement en avant du fémur d'un travers de doigt approximativement. Dans la demi-flexion, les mouvements de latéralité et de rotation étaient augmentés. La luxation se réduit d'elle-même, en général. Parfois le membre reste en panne en demi-flexion avec rotation externe. Le raccourcissement du membre est nul, l'atrophie musculaire assez marquée. (De la luxation incomplète récidivante et volontaire du genou consécutive à la déchirure des ligaments croisés. Bertrand, thèse de Paris, 1896.)

Dans le cas de Delorme, c'est le tibia qui se subluxe sur le fémur, dès que le genou est fléchi légèrement en abduction et dès que le pied repose un peu sur son bord interne (*Soc. de chir.*, 24 mai 1892).

Dans l'observation de Sayre et de Robinson, la lésion, observée chez un enfant d'un an, paraissait être congénitale (*British med. Journ.*, 1895).

Nous l'avons observée dans un cas : la lésion survenait soit quand le sujet butait avec la pointe du pied, en montant une marche, par exemple, soit quand le pied reposait sur un caillou; le triceps était très atrophié. On sentait nettement la subluxation du tibia en avant.

Chez le malade présenté par Lloyd à la section de chirurgie orthopédique de

VI. Affections des cartilages semi-lunaires du genou. — *Méniscite.* — A la Société de chirurgie, en 1879, Verneuil, à propos d'une communication sur la subluxation des ménisques, parla de synovites circonscrites à ce niveau, synovites de nature spontanée, caractérisées par des douleurs, une légère crépitation et une impotence fonctionnelle assez marquée. Plus récemment, Roux (de Lausanne) a décrit sous le nom de *méniscite chronique traumatique* un simple épaississement inflammatoire circonscrit du bord du cartilage interarticulaire du genou. Cette affection reconnaît pour cause très rarement la contusion, quelquefois une entorse ou un traumatisme analogue; le plus souvent c'est un vrai pincement du ménisque. Celui-ci a lieu: 1° dans l'hyperextension; 2° dans le mouvement de rotation du corps, la jambe tendue, lorsque la pointe du pied, servant de pivot, est arrêtée; 3° au début du mouvement d'extension, à partir de la flexion extrême (position accroupie); 4° dans la rotation brusque du pied en dedans, le genou étant fléchi.

Ce pincement peut résulter d'un mouvement peu énergique. C'est le ménisque interne qui est lésé 90 fois sur 100. Il s'épaissit et sera désormais pincé dans tous ses mouvements.

L'épaississement reste très longtemps limité au bord du ménisque, puis à la partie voisine du coussinet graisseux; plus tard, il passe à la capsule sous forme de synovite proliférante.

New-York en 1895, Shäffer pense que le traumatisme avait donné lieu à un allongement des ligaments croisés. C'était le fémur qui, du fait de la contraction musculaire, se subluxait en dehors sur le tibia. La réduction se faisait facilement par une contraction musculaire.

La lésion qui favorise cette subluxation, c'est la rupture des ligaments croisés. A. Bonnet, Segond, Quénu, Bertrand l'ont démontré par leurs expériences. Ce dernier a bien montré que la rupture des ligaments croisés entraîne non seulement des mouvements antéro-postérieurs, mais encore des mouvements de latéralité et de torsion.

Le *diagnostic* est facile. La rupture des ligaments latéraux est caractérisée par l'existence de mouvements de latéralité pendant l'extension. La rupture du ligament postérieur et des ligaments croisés est caractérisée par une extension exagérée, une sorte de genu recurvatum. Enfin, si les mouvements antéro-postérieurs dominent tous les autres, c'est que les ligaments croisés sont principalement ou les seuls intéressés. La rupture du tendon et du ligament rotulien se reconnaît facilement par la palpation. Enfin, le corps étranger articulaire se reconnaîtra à la palpation et à la radiographie.

Le *pronostic* est sérieux; la récidive est fréquente et les vaisseaux et nerfs poplités peuvent être altérés.

Le *traitement* comporte d'abord celui des hémarthoses à répétition et celui de la contention de l'articulation avec une genouillère à lacets et en peau de chien. Il faudra parfois adapter sur le côté deux tiges rigides de soutien. La suture des ligaments croisés n'a pas encore été proposée.

d. **Luxation volontaire et totale du genou.** — Les cas sont rares. Chez la jeune malade de Julius Wolff, enfant de neuf ans qui présentait une sorte de dislocation articulaire généralisée à sept articulations, la luxation du tibia en avant du fémur était fréquente (*Zeitschrift für orthop. Chir.*, 1892).

Jusque maintenant, le seul traitement, c'est l'application d'un appareil fixateur orthopédique.

On trouve un épaississement douloureux en avant entre le ligament latéral interne et le ligament rotulien.

On distingue facilement la méniscite de la tuberculose synoviale, de l'arthrite proliférante, de la luxation du ménisque. Quant au corps étranger articulaire, il provoque toujours un certain épaississement de toute la capsule synoviale et un peu d'épanchement, etc.

Intégrité de la capsule, absence d'épanchement, possibilité pour le malade de provoquer le pseudo-pincement dans certaines positions, voilà surtout ce qui caractérise la méniscite (Roux).

Il faut masser tout le membre, électriser le quadriceps atrophié dont la fonction énergique commande le glissement des ménisques, et surtout il faut *écraser* le bord turgescent du ménisque.

Roux (de Lausanne) a guéri ainsi en quelques semaines plusieurs malades, tous des adultes, qui avaient traîné pendant longtemps.

Pour la luxation et la subluxation des cartilages semi-lunaires et la rupture du tendon sus-rotulien et du ligament rotulien et les luxations récidivantes de la rotule, voy. tome III, page 284.

VII. Kystes poplités. — *Historique et classification.* — Faire l'historique de cette affection, c'est faire celui de sa pathogénie; on les considéra successivement comme des hernies de la synoviale (Cloquet, Velpeau, Cruveilhier), ou des follicules synovipares de celle-ci (Gosselin), puis on les localisa dans les bourses séreuses de la région quand celles-ci furent bien décrites (Foucher, Gruber) (1).

(1) *Anatomie pathologique.* — Rappelons quelques données anatomiques indispensables, concernant les bourses séreuses du creux poplité. M. Poirier, complétant les descriptions de Foucher, Gruber, décrit : A. Les *bourses externes* : 1° la bourse séreuse sus-condylienne externe dans la fossette sus-condylienne (2 fois sur 100 sujets); 2° la bourse séreuse rétro-condylienne externe sous le tendon du jumeau externe ; 3° la bourse séreuse sous-condylienne externe, c'est la bourse séreuse du tendon poplité, qui communique souvent avec le prolongement poplité de la synoviale du genou. — B. Les *bourses internes* sont les suivantes : 1° bourse séreuse sus-condylienne interne ou de l'insertion du jumeau interne ; elle communique neuf fois sur dix avec la synoviale du genou ; 2° bourse rétro-condylienne interne supérieure ; elle est isolée chez l'enfant ; elle communique avec la suivante presque toujours chez l'adulte ; 3° *bourse rétro-condylienne inférieure : c'est la bourse commune au demi-membraneux et au jumeau interne. Cette bourse est celle qui joue le rôle le plus important dans les kystes poplités.* Elle est grosse comme un œuf de pigeon. Pour Foucher, elle communique avec la synoviale du genou. Pour Poirier, elle ne communique que dans la moitié des cas ; 4° exceptionnellement, il existe une bourse séreuse sous-condylienne du demi-membraneux.

Les bourses séreuses antérieures comprennent : 1° le cul-de-sac sous-tricipital indépendant 19 fois sur 100 chez l'adulte (Schwartz) ; 2° au-dessus de ce cul-de-sac, il peut exister une autre bourse séreuse, communiquant avec le cul-de-sac environ 7 fois sur 10 (Poirier) ; 3° les bourses séreuses du tendon de la patte d'oie comprennent : une bourse entre le tendon du couturier et les tendons du droit interne et du demi-tendineux réunis ; une autre bourse séreuse entre ces derniers tendons et le ligament latéral interne. Ces deux séreuses sont souvent fondues en une seule. Quant aux bourses prérotuliennes, leur dégénérescence kystique forme une étude à part déjà étudiée avec les hygromas.

Les *bourses séreuses tendineuses parapoplitées* sont représentées par : a) la bourse

Anatomie pathologique. — Les lésions de la bourse séreuse kystique sont assez variables. La paroi du kyste est lisse, mince; parfois elle présente une consistance fibro-calcaire. Le plus souvent il n'y a qu'une loge ; parfois le kyste présente l'apparence d'une grappe de raisin. Le kyste est parfois cloisonné, rarement multiloculaire. Sur la face interne on peut observer des dépressions, des cryptes, des fossettes, des brides.

Dans une observation de Daniel Mollière, le kyste contenait jusqu'à un demi-litre de liquide.

Le contenu est tantôt un liquide clair, tantôt une masse gélatineuse, parfois des grains riziformes, ce qui rend la communication intermittente avec l'articulation. Dans un cas de Schwartz, le kyste et l'articulation contenaient des corps étrangers.

Le pédicule est plus ou moins allongé et se dirige vers la synoviale articulaire.

La face interne est formée d'une lame épithéliale à cellules plates. Les parois sont irrégulières, présentant des anfractuosités formant comme des kystes secondaires. La couche sous-épithéliale est de nature fibreuse avec des fibres élastiques (Dubief [1]). On trouve par places des foyers de dégénérescence colloïde dans la paroi avec endartérite des artérioles (Ledderhose).

Dans un cas que nous avons opéré à l'hôpital Necker, il s'agissait d'un kyste de la bourse séreuse commune au jumeau interne et au demi-membraneux. Dans la poche du kyste faisait saillie un deuxième kyste comme bourgeonnant et contenant un liquide gélatineux. Nous n'avons pas trouvé de trajet de communication entre le kyste et l'articulation.

Les kystes par hernie synoviale directe sont assez rares. Ils sont plutôt médians, et sont à trajet ascendant ou descendant. Dans le cas de Delamarre et de Leclerc [2], le kyste synovial médian était très volumineux et il y en avait un autre au-dessus, le long de l'artère articulaire supérieure. Dans le cas de Peraire l'origine synoviale était évidente.

Par ordre de fréquence on note : 1° les kystes de la bourse commune au jumeau interne et au demi-membraneux ; — 2° le kyste occupant le prolongement poplité de la synoviale du genou et la bourse séreuse du muscle poplité, et qui apparaît au cours des épanchements articulaires du genou. On sent alors une sorte d'empâtement

du demi-tendineux contigu; c le bourse propre du demi membraneux placée contre le condyle tibial interne; b la bourse séparant le tendon du jumeau du ligament latéral externe; c la bourse du biceps entre le tendon du biceps et le ligament latéral externe; d deux bourses séreuses séparant le ligament latéral interne l'une du fémur, l'autre du tibia.

1. Dubief, observation de Nicaise (*Rev. de chir.*, [illegible]).

2. Voy. Delamarre et Le[illegible] (*Soc. anat.*, [illegible]), 1896, p. 170.

au niveau de la tête du péroné et dans la partie inférieure et médiane du creux poplité au-dessous de l'interligne articulaire. Ces kystes cheminent sous la face profonde du muscle poplité et s'étendent soit entre le soléaire et les jumeaux, soit entre le soléaire et le ligament interosseux ; — 3° les kystes des procès synoviaux internes et externes ; ce sont des prolongements de la synoviale articulaire. Leur volume varie d'une tête d'épingle à une grosse noix. Le kyste a un pédicule creux ou plein, adhérent à la coque fibreuse des jumeaux qu'il traverse pour aller se mettre en rapport avec l'articulation. Le plus souvent, le nombre des bosselures est supérieur à celui des cavités kystiques ; — 4° les kystes des follicules synovipares. Ces cryptes des follicules synoviaux, si bien décrits par les frères Weber et par Gosselin, sont fréquents au niveau des ligaments croisés postérieurs. — Cloquet et Velpeau les considéraient comme de simples hernies synoviales. Leur aspect est multilobé frambroisé. Leur cavité présente des cloisons soit complètes, soit incomplètes. Ils sont analogues aux ganglions si fréquents à la face dorsale du poignet.

Comme le fait remarquer Garnier, le crypte synovial initial et le diverticule synovial consécutif représentent les deux étapes d'un même processus. — Les kystes médians articulaires seraient très rares, car la synoviale est tenue à distance par les ligaments croisés (Poirier). Charles Nancrede les admet, Kirmisson les nie. Poirier pense que ce sont des kystes du muscle poplité qui se sont isolés.

Dans les cas qui précèdent, le kyste est développé sur place, c'est-à-dire au niveau de la bourse séreuse. Mais les kystes arthro-synoviaux ont une grande tendance à devenir migrateurs. — Ainsi les kystes développés au-dessous du muscle poplité ont une grande tendance à descendre ; puis, parvenus au bord inférieur du muscle, le kyste peut se développer soit entre les jumeaux et le soléaire, soit dans les fibres mêmes du soléaire, soit à sa face antérieure en passant avec les vaisseaux et nerfs par l'anneau fibreux du muscle ; ils peuvent s'insinuer au milieu des muscles de la couche profonde et refouler le ligament interosseux (Poirier). Morrant Baker avait déjà signalé ces kystes émigrés vers le mollet. La pénétration de ces kystes dans les muscles est assez curieuse. Ainsi ces mêmes kystes de la face antérieure du muscle poplité peuvent pénétrer directement d'arrière en avant dans le muscle poplité. Ici la pesanteur n'a rien à voir. Est-ce une sorte d'attraction par la contraction musculaire ? Est-ce une sorte de dégénérescence muqueuse envahissante, rappelant l'évolution des abcès froids ? Le fait est possible, étant donné que dans un cas de kyste placé sous la peau à 3 centimètres en avant de la tête du péroné, nous sommes tombés tout d'abord sur un tissu mou gélatineux prékystique tout particulier. — Quant au kyste, il communiquait, par un pédicule profond et tortueux, avec l'articulation péronéo-tibiale supérieure. — Il y avait là matière à de nouvelles

recherches histologiques. Le professeur Duplay a rapporté un exemple de ces kystes antérieurs migrateurs, placés entre le jambier antérieur et l'extenseur commun; le pédicule se dirigeait vers l'articulation péronéo-tibiale supérieure et communiquait avec elle. Le kyste faisait sous la peau une saillie grosse comme un œuf.

C'est probablement à ces kystes arthro-synoviaux migrateurs qu'il faut rattacher la plupart des kystes périarticulaires du genou développés dans les muscles de la jambe : le jambier antérieur (cas de Buscarlet), le soléaire (cas de Baraduc), le demi-membraneux (cas de Morestin) (1).

Parmi les kystes synoviaux antérieurs diverticulaires de la synoviale du genou, il suffit de citer les cas d'hygromas isolés du cul-de-sac sous-tricipital. Nicaise a décrit un kyste synovial diverticulaire un peu en dehors de la rotule. — Poirier en a signalé un situé en dedans de la rotule.

Étiologie. — Ils sont plus fréquents chez l'homme que chez la femme; plus fréquents chez l'adulte que chez l'enfant. — Les professions pénibles, les traumatismes, les fatigues, les efforts sont des causes prédisposantes. — Une affection articulaire, une simple hydarthrose est ou l'origine ou la conséquence de ces kystes. Il faut aussi invoquer le rhumatisme et parfois un traumatisme. Le professeur Duplay, examinant toutes ces hydarthroses, nota cinq fois l'existence de kyste poplité concomitant. Dans trois cas d'Acy Power le kyste coïncidait avec une tumeur blanche du genou et deux fois on y trouvait des grains riziformes. — Enfin, on a signalé des observations de malades opérés tout d'abord pour un kyste séreux poplité, mais plus tard survinrent tous les signes d'une tumeur blanche du genou.

Pathogénie. — *Historique.* — On admit longtemps avec Cloquet, Velpeau et Cruveilhier, que les kystes poplités étaient dus à une hernie de la synoviale. Gosselin fit jouer un rôle à la dilatation des follicules synovipares. Foucher (1856) éclaircit la question en localisant beaucoup de kystes dans les bourses séreuses du creux poplité que Gruber et lui venaient de bien étudier anatomiquement. A. Nélaton (1858) et Demarquay simplifièrent encore la classification de Foucher et ils n'admirent que les kystes articulaires et les kystes tendineux. — Enfin, en 1886, M. Poirier s'efforce de démontrer que presque tous ces kystes communiquent avec l'articulation. En 1900, Rouxel donne une description intéressante des kystes synoviaux extrapoplités du genou. Mais ces kystes aberrants doivent être subdivisés en postérieurs ou parapoplités et en antérieurs.

A. Actuellement, la théorie des *kystes par hernie simple de la synoviale* (Cloquet, Velpeau) a peu d'adeptes. Cependant, elle doit être applicable à quelques cas. — Quant à la théorie pathogénique qui

(1) Buscarlet, *Soc. anat.*, 1889, p. 74. — Baraduc, *Soc. anat.*, 1894, p. 449. — Morestin, *Soc. anat.*, 1895, p. 107.

fait naître ces kystes du tissu cellulaire, il n'en est plus question.

B. Les *kystes par dilatation des follicules synoviaux* (Gosselin, Morrant Baker, Poulet) existent soit au niveau des procès synoviaux sus-condyliens internes et externes : ils sont rares évidemment (J. Cruveilhier), ou soit au niveau du ligament postérieur (Gosselin).

C. Le *kyste synovial tendineux pur* (Foucher), c'est-à-dire ne communiquant pas avec l'articulation, existe-t-il? Probablement non pour M. Poirier, suivant ses recherches anatomo-pathologiques. Ce que l'on peut dire actuellement, c'est qu'ils sont plus rares qu'on ne l'avait cru. Ils existent, puisque, au cours des interventions récentes, la communication a été recherchée avec soin et son absence a été démontrée. — Les partisans de la théorie articulaire ont alors la ressource de dire que la communication a simplement cessé, ce qui n'est pas une démonstration.

D. Le *kyste arthro-synovial* (Poirier) serait en somme le plus fréquent. Si chez les jeunes sujets ces kystes arthro-synoviaux sont rares, c'est que la séreuse tendineuse est petite chez l'enfant. Avec l'âge, la communication des deux séreuses est la règle du fait d'une sorte d'usure de la coque condylienne qui sépare les deux séreuses articulaire et tendineuse. La communication peut être brusque au cours d'une hydarthrose.

Le kyste est donc ou primitif ou secondaire à une lésion articulaire; dans ce dernier cas, c'est plutôt une hydropisie de la bourse séreuse, d'où le précepte d'examiner toujours le creux poplité, dans le cas d'hydarthrose volumineuse (Duplay). L'origine articulaire de la plupart des kystes a été admise également par Trélat. L'orifice de communication peut faire clapet ou valvule et la communication n'est plus que temporaire.

E. *Théorie de la dégénérescence colloïde du tissu cellulaire périsynovial.* — Pour Ledderhose (1), Ritschl et Thor, certains kystes parasynoviaux pourraient être le résultat d'une dégénérescence colloïde du tissu cellulaire. Dans la paroi du kyste on trouve des foyers circonscrits de dégénérescence colloïde, de véritables kystes en miniature dont la confluence produit le kyste total. Cette dégénérescence colloïde serait due à l'endartérite des vaisseaux. Cette théorie ne paraît devoir être admise que pour des cas exceptionnels. Nous avons rapporté plus haut un cas dans lequel nous avons trouvé un tissu gélatineux prékystique.

Symptômes. — Le début est souvent insidieux. Le malade éprouve soit spontanément, soit après une chute ou un traumatisme du genou, une gêne dans les mouvements de flexion de l'articulation du genou, une certaine tension dans le creux poplité, de la pesanteur, des

(1) Ledderhose, *Deutsche Zeitschr. für Chir.*, 1893, et Ritschl, *Beiträge für klin. Chir.*, 1895.

engourdissements, des élancements douloureux simulant une névralgie (Schwartz), de véritables crampes (Février).

Le symptôme douleur est assez rare. Cependant, si la tumeur est volumineuse, elle comprime les organes voisins, les nerfs, d'où une irradiation vers la jambe et le pied.

A la palpation, la tumeur a un volume variable ; elle est d'une consistance molle fluctuante, peu mobile. — La réductibilité n'existe que dans la moitié des cas, et pour la produire il faut mettre le genou en demi-flexion. Si la tumeur présente des battements, c'est qu'ils lui sont transmis par des vaisseaux poplités. Les kystes de la bourse commune au jambier interne et au demi-membraneux forment en général une tumeur grosse comme un œuf de pigeon à grand axe vertical et ovoïde, un peu mobile dans le sens transversal et peu mobile dans le sens vertical. — Exceptionnellement on a vu la tumeur se prolonger très bas dans la réunion des deux jumeaux. Parfois la réductibilité n'est qu'apparente : la tumeur est simplement refoulée dans l'espace intercondylien.

Les petits kystes des procès synoviaux sus-condyliens externes et internes forment de petites tumeurs à peine appréciables à la palpation.

Les hygromas des bourses séreuses des tendons de la patte d'oie sont caractérisés par leur siège ; ils communiquent très exceptionnellement avec l'articulation par l'intermédiaire de la bourse du demi-membraneux (Gruber). Poirier nie ce fait.

Après avoir tenté la réductibilité, la jambe étant demi-fléchie, on examinera l'articulation par sa face antérieure. On recherchera l'hydarthrose, le choc rotulien (Morrant Baker, Duplay). Parfois, en pressant sur la rotule, on augmente la tension du kyste dont la communication articulaire devient évidente. Cependant, si le liquide est très épais et si la communication est très étroite, on ne peut pas évidemment produire cette tension.

Les kystes prennent avec le temps un volume parfois énorme ; ils peuvent remonter jusqu'à la partie moyenne de la cuisse ou descendre jusqu'à la partie moyenne du mollet.

La lésion de l'articulation peut devenir prépondérante. D'ailleurs, l'arthrite peut être ou primitive ou secondaire à l'évolution d'un kyste communicant. Duplay (1) signale un cas curieux d'hygroma tuberculeux de la bourse du jumeau externe devenu le point de départ d'une tuberculose du genou.

L'évolution du kyste est chronique. Il augmente progressivement de volume. Parfois il peut se rompre et disparaître. Par son volume et ses adhérences, il peut comprimer des vaisseaux, des nerfs. La suppuration spontanée est rare. La bilatéralité est rare (3 fois sur 65 cas) (Mesnard) (2).

(1) Duplay, *Presse méd.*, 17 oct. 1900.
(2) Mesnard, *Société anatomique*, 1900, p. 954.

Diagnostic. — On se rappellera qu'une petite tumeur poplitée, rénitente, très tendue, immobile, indolente, ne présentant ni battements, ni souffle, siégeant à la partie inférieure et interne du creux poplité, est le plus souvent un kyste poplité développé aux dépens de la bourse séreuse commune au jumeau interne et au demi-membraneux. L'*adénite poplitée* donne lieu à une tumeur diffuse, douloureuse.

L'*anévrysme poplité* présente des battements isochrones aux pulsations artérielles; il offre une expansion très nette, un frémissement, un souffle. Le *névrome* des nerfs poplités, les *lipomes* (1) de la région, sont exceptionnels et ne présentent aucune réductibilité. Quant aux *tumeurs osseuses*, exostose, sarcome, myxome, on les reconnaîtra aisément à leur symptomatologie particulière.

La *dilatation de l'embouchure de la veine saphène externe* est rare. Elle disparaît après la compression sous-jacente. Le diagnostic avec l'*abcès froid* ou l'abcès par congestion migrateur ou l'abcès froid transformé en kyste séreux périostique n'est pas toujours facile.

On fera enfin le *diagnostic du siège* de la bourse séreuse devenue kystique.

Le kyste de la bourse séreuse commune au jumeau interne et au demi-membraneux siège en bas et en dedans, au niveau de l'entrecroisement des tendons du jumeau et du demi-membraneux. Le kyste est régulier au toucher, il a une forme ovoïde à grand axe vertical. En dedans, l'on sent le tendon du demi-membraneux. Il est gros comme un œuf de pigeon; il est mobile transversalement et non verticalement.

Le kyste du prolongement poplité de la synoviale du genou et de la bourse séreuse du muscle poplité siège au milieu ou un peu en dehors vers la tête du péroné.

Les kystes des procès synoviaux interne et externe siègent au niveau des fossettes sus-condyliennes. Les kystes des follicules synoviaux articulaires siégeraient sur la ligne médiane en général. On fera en dernier lieu le *diagnostic de la réductibilité*.

Traitement. — Le seul traitement actuellement, c'est l'incision des parties molles qui recouvrent le kyste : on isole celui-ci, et surtout son pédicule, et on le lie pour isoler la cavité articulaire.

Si on n'a pas pu enlever toute la partie à cause des adhérences, si on a perdu le pédicule dans la profondeur, on cautérisera avec une solution de chlorure de zinc au dixième, pour éviter la récidive. Pour éviter celle-ci, il faut traiter la lésion articulaire causale (2).

(1) Bousquet, *Journ. des Praticiens*, 14 mars 1894.

(2) La *rétraction de l'aponévrose poplitée* a été décrite par Arm. Desprès (*Gaz. des hôp.*, 12 avril 1894). On trouve parfois dans le creux poplité des brides cutanées unissant la cuisse à la jambe. Elles peuvent être congénitales. On trouve aussi parfois des brides cicatricielles consécutives à des brûlures ou plaies étendues du jarret.

VIII. Ankyloses du genou. — Anatomie et physiologie pathologiques. — Fabrice de Hilden distingua le premier et l'ankylose osseuse et l'ankylose fibreuse. Cette classification est surtout anatomique si l'on distingue en outre deux variétés suivant que l'ankylose est périphérique ou centrale. Au point de vue clinique, il est plus utile d'admettre : 1° une ankylose complète, qu'elle soit osseuse ou fibreuse excessivement serrée, ce qui fait qu'il n'y a plus aucune mobilité articulaire ; 2° l'ankylose incomplète, c'est-à-dire fibreuse et relativement peu serrée ; aussi quelques mouvements articulaires persistent. Quoi qu'il en soit, il faut admettre plusieurs variétés anatomiques (1).

(1) a. *Dans l'***ankylose fibreuse**, la synoviale épaissie, les ligaments et expansions aponévrotiques forment une sorte de manchon fibreux, véritable tissu cicatriciel qui adhère et colle les extrémités articulaires l'une contre l'autre. Les culs-de-sac de la synoviale se rétrécissent; ils adhèrent, d'où une limitation de la cavité articulaire. Le ligament postérieur devient très épais, tous les tissus parasynoviaux sont épaissis, tout le tissu cellulaire du creux poplité est épaissi et forme un véritable cal fibreux cicatriciel et rétractile (Bonnet).

Quant aux surfaces articulaires, elles sont dépolies, déformées ; les cartilages ont subi la dégénérescence velvétique; parfois le cartilage est usé, le tissu spongieux est à nu, et du tissu fibreux unit les deux épiphyses à leur centre.

La synoviale est le plus souvent épaissie ; elle se couvre parfois de produits cartilagineux osseux ou calcaires.

Les gaines tendineuses voisines, patte d'oie, tendons du biceps, adhèrent aux organes voisins; les tendons sont fixés dans leur gaine. Les muscles périarticulaires conservent leur élasticité et leur extensibilité; mais ils subissent parfois la dégénérescence fibreuse, de même que leur aponévrose d'enveloppe.

Les altérations des vaisseaux et nerfs sont très importantes. Les vaisseaux se rétractent insensiblement (Chassaignac), mais le fait n'est pas constant (J. Cruveilhier A. Nélaton). Les nerfs présenteraient les mêmes lésions.

La peau et le tissu cellulaire sont également altérés; au niveau du creux poplité ils sont rétractés et épaissis.

b. *Dans l'***ankylose osseuse**, la fusion osseuse est plus ou moins étendue. Tantôt on ne rencontre que quelques tractus osseux allant du fémur au tibia. Quant à la rotule, elle est soudée, tantôt au condyle interne, ou le plus souvent à la face externe du condyle externe; quelquefois elle est immobilisée dans la gorge de la poulie fémorale. Parfois elle a subi un véritable mouvement de rotation, elle peut se présenter par un de ses bords, et sa face articulaire tend à devenir antérieure. Cette adhérence de la rotule est tantôt osseuse, tantôt fibreuse. Ollier a bien décrit cette variété d'ankylose uniquement rotulienne du genou, dans laquelle la rotule seule est soudée.

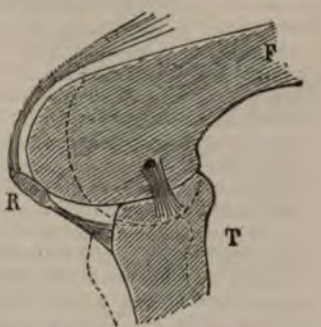

Fig. 286. — Schéma de Volkmann montrant l'augmentation du diamètre antéro-postérieur des condyles fémoraux et la subluxation du tibia en arrière.

Le plus souvent l'ankylose osseuse est fémoro-tibiale; les deux condyles sont fixés solidement, par du tissu osseux nouveau, aux cavités glénoïdes du tibia. L'ankylose osseuse périphérique par jetées osseuses est exceptionnelle au genou.

Le tissu osseux des épiphyses tibiales et fémorales est le plus souvent assez friable, s'il s'agit d'ankyloses métatuberculeuses. S'il s'agit d'ankyloses consécutives à l'ostéomyélite, on note plutôt de l'ostéite condensante.

Ce qui est très important à noter, c'est qu'au genou, comme à la hanche, les

Jaboulay et son élève Masson ont montré que l'ankylose angulaire osseuse du genou *détermine à la longue le redressement du col fémoral et sa projection en avant*, ce qui augmente la longueur du membre et lutte contre le raccourcissement. On note en outre l'incurvation et l'aplatissement latéral du tibia, ce qui tient à l'attitude et à la marche du sujet, attitude et marche comparables à celles de l'anthropoïde (Masson, thèse de Lyon, 1892). Le membre ankylosé est plus grêle que le membre sain.

Au point de vue de la *physiologie pathologique*, il faut distinguer : 1° l'ankylose complète; ici la soudure osseuse est centrale ou périphérique, la soudure fibreuse soit centrale ou périphérique est très serrée; 2° l'ankylose est incomplète et très serrée, les tissus fibreux intra- et périarticulaires permettent quelques légers mouvements; 3° l'ankylose incomplète et lâche; ce sont des brides fibreuses interosseuses, des adhérences synoviales, ligamenteuses; les tissus périarticulaires sont peu altérés.

Du fait de la maladie causale, le genou se met en flexion plus ou moins marquée, la jambe est en rotation externe le plus souvent, rarement en rotation interne. Cette flexion s'explique parce que c'est dans cette attitude que la capacité articulaire est maxima et les ligaments sont aussi à leur maximum de relâchement (Bonnet, Masse).

Symptômes. — L'attitude du membre est des plus variables, ce qui a une certaine importance au point de vue fonctionnel. La marche, la station assise sont en général assez gênées. Dans l'anky-

surfaces articulaires ne conservent pas toujours leurs rapports normaux; très souvent on note une subluxation du tibia en arrière, son plateau articulaire venant s'appliquer sur la partie postérieure des condyles fémoraux. Le diamètre antéro-postérieur de ceux-ci s'allonge, comme l'ont démontré Bonnet, Gosselin, Volkmann (fig. 286).

La subluxation du tibia est fréquente; elle a lieu en arrière dans l'immense majorité des cas (Bonnet, Ollier), en arrière et en dehors (Palasciano). Pour Chaboux, la subluxation se produit parce que les ligaments altérés ne peuvent résister à l'action des muscles fléchisseurs; l'action de ceux-ci prédomine, car les extenseurs sont parésiés, atrophiés ou incapables d'agir du fait de l'adhérence de la rotule.

La subluxation est parfois le fait de la destruction des surfaces articulaires.

La rétraction de tous les tissus du côté de la flexion joue un rôle dans le maintien de l'attitude vicieuse. Busch, en sectionnant successivement tous ces tissus, a montré, dans une expérience curieuse, que la section de la peau épaissie, adhérente profondément, diminue l'angle de flexion de 2°. La section de l'aponévrose le diminue de 7°; l'excision du tissu fibreux poplité accrut cet angle de 6°. La section des muscles de la cuisse et de la jambe ne modifie guère l'angle de flexion, mais l'ablation de ces muscles et de leurs tendons adhérents aux gaines et au tissu cellulaire périarticulaire augmenta l'angle de 10°. Enfin, après la section transversale de la capsule articulaire sans section des ligaments latéraux, la jambe se plaça dans la direction de la cuisse. Les aponévroses de la région antérieure du genou et au pourtour de la rotule sont rétractiles et maintiennent le membre dans la flexion.

Nous citerons simplement les cas d'ankylose du genou en hyperextension et même en antéflexion (cas de Bauer, Albert, Grant). Ils sont exceptionnels.

lose incomplète, les entorses de l'ankylose sont fréquentes; elles peuvent réveiller l'affection causale.

Traitement (1). — **Traitement préventif.** — La mobilisation précoce du genou, le massage des muscles périarticulaires suffisent pour faire disparaître bien des raideurs articulaires consécutives à des arthrites non tuberculeuses.

Traitement curatif. — *Indications et contre-indications à l'intervention.* — L'ankylose en bonne attitude, c'est-à-dire rectiligne, qu'elle soit osseuse ou fibreuse, très serrée et compliquée d'atrophie musculaire, n'est pas justiciable d'une intervention, car pour le genou la solidité prime la mobilité.

L'ankylose avec flexion, qu'elle soit osseuse ou fibreuse, doit être réduite en position rectiligne, quand les phénomènes d'arthrite sont disparus. Il ne faut pas attendre que les tissus périarticulaires, par leur dégénérescence fibreuse, aggravent l'ankylose en compliquant l'intervention. Dans certains cas de déformation étendue avec fistule persistante, l'excision précoce de tout le foyer articulaire est indiquée.

Méthodes de redressement. — a. *Redressement lent* (Fabrice de Hilden). — Pendant longtemps on fit le redressement lent avec des poids suspendus à l'extrémité du membre. Sur un genou sain, une extension de 20 kilogrammes écarte les surfaces articulaires ; sur un genou malade, 3 à 5 kilogrammes suffiront en les appliquant progressivement.

Fabrice de Hilden inventa un appareil à vis très ingénieux pour le redressement lent, mais il provoquait de vives douleurs. Avec A. Bonnet,

(1) Le traitement préventif et le traitement curatif ont préoccupé les chirurgiens anciens et modernes. Ce fut Fabrice de Hilden (1660) qui, le premier, s'occupa spécialement de la nature des causes et du traitement des ankyloses. Ayant distingué les ankyloses en fibreuses et osseuses, il invente un *appareil à vis* permettant de réduire les premières. Verduc (1685) recommande le *redressement progressif en séances quotidiennes.* Rhea Barton, en 1835, fait l'*ostéotomie sus-condylienne.* Louvrier (1839) fait le *redressement brusque en une séance* avec son appareil. Michaelis, Stromeyer, Dieffenbach, proposent les *ténotomies sous-cutanées.* Palasciano *combine la flexion brusque aux sections tendineuses.* Bonnet (1850) précise l'anatomie et la physiologie pathologiques; *il crée une méthode en empruntant la ténotomie à Dieffenbach et à Stromeyer, le redressement brusque ou redressement forcé manuel ou instrumental à Louvrier et à Palasciano*; *il fait des séances de réduction sous chloroforme et il recherche la mobilité articulaire.*

A l'étranger, on imite Bonnet en pratiquant ce que Langenbeck, Billroth, Schuh, Volkmann, Nussbaum, appellent « le *redressement forcé* » *de Bonnet*; mais, Demarquay ayant démontré que l'on cassait parfois le fémur, Bruns, Rizzoli cherchent à pratiquer l'*arthroclasie*, ils font le plus souvent l'*ostéoclasie fémorale sus-condylienne.* Entre temps, les ostéotomies se perfectionnent; ce sont l'*ostéotomie linéaire sus-condylienne* (Volkmann), l'*ostéotomie cunéiforme du tibia* (von Wahl), l'*ostéotomie linéaire portant et sur le fémur et sur le tibia* (Mac Ewen). On pratique sur le foyer même l'*ostéotomie linéaire de l'ankylose* (Stromeyer, Little), l'*ostéotomie cunéiforme de l'ankylose* (Gordon Buck), la *résection orthopédique* (Ollier). L'*ostéoclasie instrumentale* se perfectionne avec les appareils de V. Robin, de Collin. Enfin, Ollier, étudiant de nouveau les différentes variétés d'ankylose du genou, démontre que chacune des différentes méthodes susnommées a ses indications.

Blanc, Palasciano, les appareils à redressement lent se pe ils permettent des mouvements progressifs et répétés; véritables petits chariots avec des appareils à traction é

Quelques appareils cherchent à éviter la subluxation arrière pendant les tractions; ce sont les appareils de de Volkmann.

b. *Redressements successifs* (Verduc). — *Rupture in gressive* (A. Bonnet). — *Méthode mixte de Delore.* — Le méthode de Verduc est le suivant: pratiquer la rupture l'ankylose seulement dans une petite étendue, immobilis recommencer la rupture après la disparition des accide toires. Bonnet ajouta les sections tendineuses et l'anest dans sa méthode mixte, utilise successivement le brusque et le redressement lent; il fait la rupture brus lose dans une faible étendue et il établit ensuite l'exten et prolongée. Malgaigne recommanda beaucoup la Verduc.

c. *Redressement brusque ou brisement forcé* (Louvri tout d'abord instrumental (1). Delpech inventa une mac les ankyloses, mais elle était peu pratique. L'appareil (1839), mieux conçu, fit fortune pendant quelque temp voqua des accidents nombreux.

Ce redressement brusque manuel en une ou plusieu fortement préconisé par Langenbeck et Desgranges. L on fait une ostéoclasie fémorale sus-condylienne. Ses a bien connus; ce sont: embolies graisseuses, rupture et nerfs poplités, rupture du ligament rotulien, arrac tubérosité antérieure du tibia, etc.

Il est contre-indiqué quand il y a une subluxation arrière, car sous l'influence de la pression cette s transformerait en luxation complète.

Quant à la rupture de l'ankylose elle-même ou art ankylose fibreuse ou pour décoller la rotule quand constitue presque la seule lésion articulaire, elle est p dable quand il s'agit d'ankylose métatuberculeuse; d cas, ses indications sont encore incertaines.

Sections tendineuses et fibreuses sous-cutanées ou à Elles furent pratiquées par Michaelis, Stromeyer (1831), V. Duval, Bouvier, Palasciano, J. Guérin, Bo dans son remarquable *Traité des maladies des articula* bien que cette méthode devait être le complément de redressement. Les tendons à sectionner sont le biceps, neux, le demi-membraneux, le droit interne, le cout

(1) Voy. Gaujot, Arsenal de la chirurgie contemporaine, Paris,

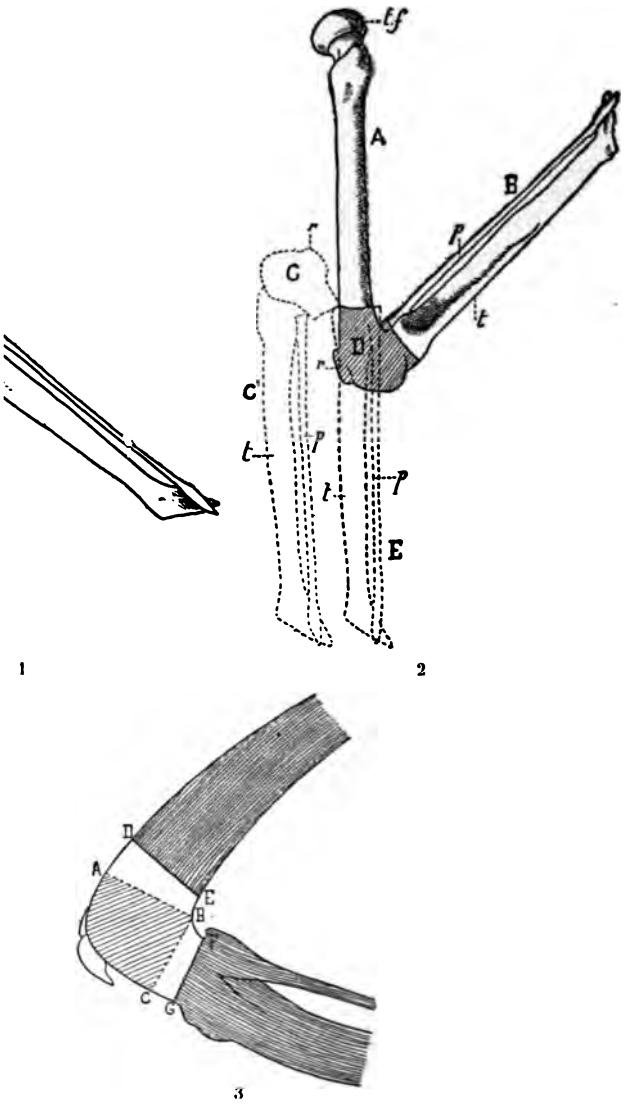

a 1. Ostéotomie ou ostéoclasie sus-condylienne pour ankylose nou à angle obtus, 135° (Ollier, ***Résections***). — ***Schéma* 2.** angle aigu; ACC', mauvaise forme que prendrait le membre ostéoclasie ou ostéotomie sus-condylienne; O, portion ombrée r par la résection trapézoïdale afin de donner une rectitude par-; AE, membre dont la direction a été rectifiée par cette résec-iorale; *p*, péroné; *t*, tibia; *r*, rotule. — ***Schéma* 3. Triangle ABC,** rme suffisante pour redresser une ankylose à angle droit; trapézoïdale nécessaire pour redresser une ankylose du genou mot excision doit être employé de préférence au mot résection, e qu'une très petite partie des surfaces osseuses articulaires, moins

Blanc. Palasciano, les appareils à redressement lent se perfecti ils permettent des mouvements progressifs et répétés ; ce véritables petits chariots avec des appareils à traction élastic

Quelques appareils cherchent à éviter la subluxation du arrière pendant les tractions ; ce sont les appareils de Max de Volkmann.

b. *Redressements successifs* (Verduc). — *Rupture immédi gressive* (A. Bonnet[1]). — *Méthode mixte de Delore.* — Le princ méthode de Verduc est le suivant : pratiquer la rupture imm l'ankylose seulement dans une petite étendue, immobiliser, at recommencer la rupture après la disparition des accidents in toires. Bonnet ajouta les sections tendineuses et l'anesthésie. dans sa méthode mixte, utilise successivement le redre brusque et le redressement lent : il fait la rupture brusque d lose dans une faible étendue et il établit ensuite l'extension et prolongée. Malgaigne recommanda beaucoup la mét Verduc.

c. *Redressement brusque ou brisement forcé* (Louvrier). - tout d'abord instrumental (1). Delpech inventa une machine à les ankyloses, mais elle était peu pratique. L'appareil de 1 1839), mieux conçu, fit fortune pendant quelque temps ; ma voqua des accidents nombreux.

Ce redressement brusque manuel en une ou plusieurs séa fortement préconisé par Langenbeck et Desgranges. Le plus on fait une ostéoclasie fémorale sus-condylienne. Ses accide bien connus : ce sont : embolies graisseuses, rupture des v et nerfs poplités, rupture du ligament rotulien, arracheme tubérosité antérieure du tibia, etc.

Il est contre-indiqué quand il y a une subluxation du arrière, car sous l'influence de la pression cette sublux transformerait en luxation complète.

Quant à la rupture de l'ankylose elle-même ou arthrocla ankylose fibreuse ou pour décoller la rotule quand son ad constitue presque la seule lésion articulaire, elle est peu rec dable quand il s'agit d'ankylose métatarso-tarsienne ; dans le cas, ses indications sont encore incertaines.

Sections tendineuses et fibreuses sous-cutanées ou à ciel ou Elles furent pratiquées par Michaelis, Stromeyer, Die 1831), V. Duval, Bouvier, Palasciano, J. Guérin, Bonnet ; dans son remarquable *Traité des maladies des articulations*, bien que cette méthode devait être le complément de la mé redressement. Les tendons à sectionner sont le biceps, le de neux, le demi-membraneux, le droit interne, le couturier,

[1] Bonnet. Arsenal de la chirurgie contemporaine. Paris, 1867,

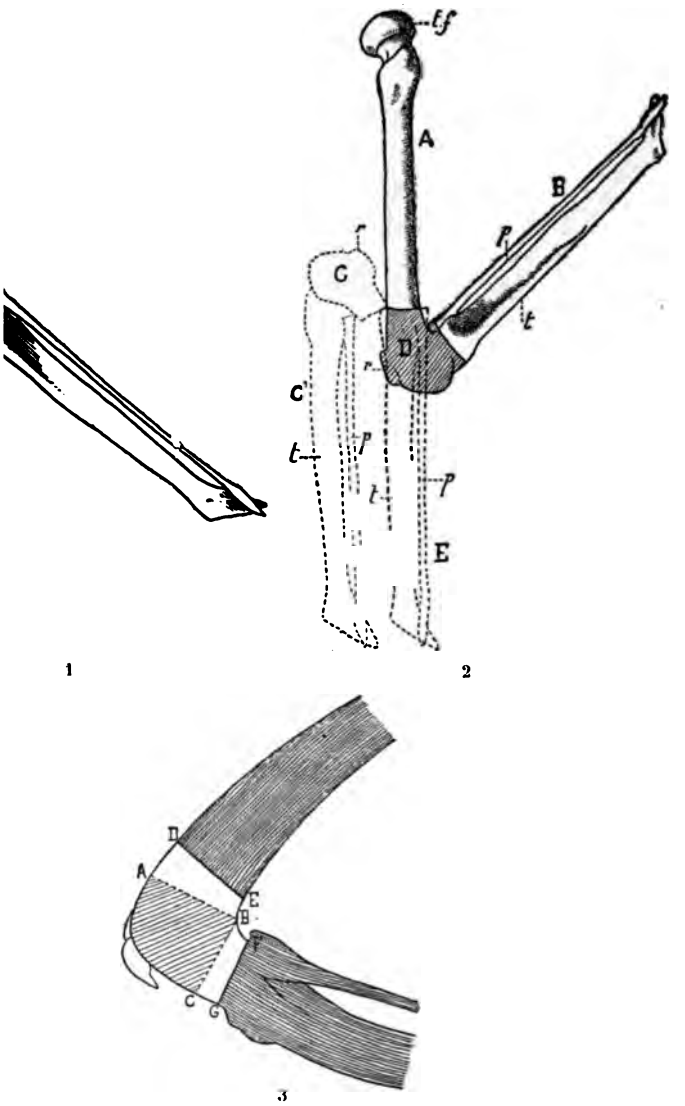

chéma 1. Ostéotomie ou ostéoclasie sus-condylienne pour ankylose u genou à angle obtus, 135° (Ollier, ***Résections***). — ***Schéma* 2.** se à angle aigu; ACC', mauvaise forme que prendrait le membre nple ostéoclasie ou ostéotomie sus-condylienne; O, portion ombrée ılever par la résection trapézoïdale afin de donner une rectitude parmbre; AE, membre dont la direction a été rectifiée par cette résece fémorale; *p*, péroné; *t*, tibia; *r*, rotule. — ***Schéma* 3.** Triangle ABC, néiforme suffisante pour redresser une ankylose à angle droit; ction trapézoïdale nécessaire pour redresser une ankylose du genou . (Le mot excision doit être employé de préférence au mot résection, nlève qu'une très petite partie des surfaces osseuses articulaires, moins :.)

vrose du fascia lata, le tendon du triceps crural. Borelli (1864) pousse la méthode jusqu'à ses dernières limites, en recommandant de couper tout ce qui résiste, sauf les vaisseaux et les nerfs ! Récemment, Treves (1), Kirmisson (2), Helferich ont montré que dans certains cas d'ankylose fibreuse peu serrée, la ténotomie à ciel ouvert peut être suffisante pour redresser le membre.

Ostéoclasie fémorale sus-condylienne (Ollier). — Elle était faite involontairement dans les tentatives de redressement brusque. Ce fut Ollier qui le premier la fit de propos délibéré. Elle est ou manuelle chez l'enfant, ou instrumentale chez l'adulte avec les appareils de Collin, Robin, etc. Elle est à rejeter pour les ankyloses à angle droit et à angle aigu, à cause de la déformation qui en résulterait (Voy. fig. 286).

Ostéotomies et résections. — a. *Ostéotomie linéaire fémorale.* — Elle fut d'abord sous-cutanée et pratiquée par Langenbeck (1854) avec la scie et par Pancoast avec un perforateur. Billroth (1870) emploie le ciseau du statuaire, le véritable bistouri des os. En 1875, Volkmann fait l'ostéotomie linéaire sus-condylienne avec la méthode antiseptique. Mac Ewen, en 1878, publie des observations semblables.

b. L'*ostéotomie cunéiforme sus-condylienne* fut faite en 1835 par Rhea Barton, puis par Gibson, Plat Burn, etc. Malacky, Kilgariff (1880) sectionnent complètement l'os, tandis que Rhea Barton pratiquait une section incomplète et terminait par une ostéoclasie manuelle, afin de ne pas léser les vaisseaux poplités.

c. *Ostéotomie linéaire fémorale et tibiale.* — Mac Ewen, Volkmann, Margary en rapportèrent plusieurs observations.

d. *Ostéotomie cunéiforme du tibia* (von Wahl, 1878). — Elle ne paraît pas avoir été souvent pratiquée.

e. *Ostéotomie linéaire articulaire* ou *arthrotomie interosseuse.* — Elle fut sous-cutanée avec Stromeyer, Little, Langenbeck, et faite avec la scie. D. Brainard avait employé le perforateur. Socin la recommandait encore en 1880. Ollier s'en déclare très peu partisan, étant données ses difficultés opératoires.

f. *Résection cunéiforme ou trapézoïdale de l'ankylose.* — Elle fut pratiquée en 1844 par Gordon Buck, puis par A. Richet (1861), Ollier, J. Bœckel, etc. Heyfelder préfère la résection trapézoïdale quand il y a une forte rétraction des fléchisseurs. Ollier a insisté sur l'utilité de cette opération quand il y a une fistule osseuse compliquant l'ankylose. Elle permet de désinfecter et de redresser l'articulation.

La consolidation est la règle, mais elle peut être tardive ; le sujet devra porter un appareil de consolidation pour éviter les déviations latérales.

g. *Résection arciforme.* — Fenwick, Metzger, Köcher, Helferich (3), ont conseillé cette méthode qui est une résection modelante dans

(1) Treves, *The Lancet*, 1892.
(2) Kirmisson, *Rev. orth.*, sept. 1895.
(3) Helferich, *Archiv für klin. Chir.*, Band XLI.

laquelle on enlève un mince coin osseux courbe à base antérieure au sommet de l'ankylose. Le fémur est taillé convexe en suivant le contour des condyles, le tibia est taillé concave. Le coin osseux courbe n'a pas plus de 1 à 2 centimètres et demi d'épaisseur au niveau de sa base. Le redressement est facilité s'il y a lieu par la ténotomie des fléchisseurs. L'emboîtement des surfaces osseuses est parfait. Ce procédé a l'avantage d'enlever aussi peu d'os que possible chez les enfants, ce qui est important à cause du voisinage des cartilages de conjugaison, et il réduit au minimum le raccourcissement. Kummer (*Revue d'orthopédie*, 1890) et André (1) ont employé et très recommandé ce procédé. Les déplacements secondaires sont presque impossibles du fait de l'emboîtement.

Pour juger maintenant des *applications* et des *résultats* de *ces différentes méthodes*, il nous faut, à l'exemple de Lagrange, distinguer les cas suivants : 1° *Ankyloses rectilignes :* a) *fibreuses non serrées*; b) *fibreuses serrées*; c) *osseuses*. 2° *Ankyloses angulaires :* a) *fibreuses non serrées* ; b) *fibreuses très serrées*; c) *osseuses*.

I. ***Ankyloses rectilignes***. — a. *Ankylose fibreuse non serrée*. — Les exercices d'assouplissement de l'article, le massage et l'électrisation des muscles, les douches sont absolument suffisants pour faire disparaître l'ankylose, s'ils sont appliqués de bonne heure et d'une façon méthodique.

b. *Ankylose rectiligne fibreuse très serrée*. — Quelques chirurgiens n'ont pas craint de s'attaquer à des ankyloses de ce genre, surtout lorsqu'elles étaient consécutives à des traumatismes. Verduc s'attaqua avec succès à un cas de ce genre. Mayor rapporte deux faits d'ankyloses rectilignes serrées rompues à la suite de manœuvres violentes faites par des rebouteurs. V. Duval et Cazeneuve rapportent des faits d'ankyloses de ce genre rompues du fait d'une chute, et les mouvements seraient revenus. Des ankyloses rectilignes fibreuses et serrées post-rhumatismales auraient été également rompues par quelques chirurgiens (Billroth, W. Adams) et des mouvements consécutifs auraient été possibles.

En somme, la radiographie, en montrant l'état exact des lésions articulaires, justifierait peut-être l'intervention soit par rupture, soit par arthrotomie pour les ankyloses métatraumatiques ou les arthrites non tuberculeuses.

c. *Ankylose rectiligne osseuse*. — Jusqu'à maintenant la non-intervention est la règle.

II. ***Ankyloses angulaires***. — a. *Ankyloses fibreuses non serrées*. — Les douches, les massages, les exercices d'assouplissement, les appareils mobilisateurs de Zander et autres doivent ici rendre à l'articulation la plupart de ses mouvements.

(1) André, *Bull. méd.* 27 févr. 1898.

b. *Ankylose angulaire fibreuse très serrée.* — 1° Le *redressement graduel* peut donner de bons résultats sans aucun doute, mais c'est une méthode désespérante comme lenteur, même quand on y joint les ténotomies.

2° La *méthode des redressements successifs* (Verduc), la rupture immédiate progressive (A. Bonnet) sont également longues et douloureuses.

3° Le *redressement brusque de Louvrier* s'est beaucoup perfectionné, grâce à l'anesthésie, et son emploi a été excessivement fréquent en Allemagne, sous le nom de « brisement forcé » ou de « redressement forcé ». Ainsi Nussbaum (1862), sur 119 cas, constate la réduction avec mobilité 3 fois, le redressement en bonne position 98 fois et seulement 18 résultats nuls. Billroth (1879), Neudörfer, Czerny en furent très partisans avant l'antisepsie.

Ce n'est pas que les accidents soient exceptionnels, comme pour toutes les méthodes de violence d'ailleurs. Du côté de la peau, ce sont des ecchymoses, des escarres, des déchirures au niveau du creux proplité.

Les muscles, les tendons, les ligaments sont ou tiraillés ou rompus; les ligaments croisés sont souvent arrachés, au niveau de leurs insertions fémorales; signalons encore la rupture des ligaments latéraux, des tendons ou des ligaments rotuliens. Les lésions des vaisseaux sont beaucoup plus graves, l'artère, la veine proplitée, ou leurs branches terminales ou latérales ont été écrasées, arrachées. Les nerfs sciatiques ont été arrachés, comprimés, des embolies graisseuses ont été signalées (Payr) (1).

Les condyles du fémur, ceux du tibia ont été arrachés, écrasés. Meyer et Hueter ont décrit une fracture par infraction des condyles fémoraux et du tibia. Chez les enfants, le décollement épiphysaire est assez fréquent; chez l'adulte et surtout chez l'enfant on a noté assez souvent la fracture sus-condylienne du fémur. La subluxation du tibia en arrière est fréquente, les déformations fémorales y prédisposent, d'où parfois la luxation complète. Malgré tous ces inconvénients, le redressement progressif en plusieurs séances et sans chloroforme est recommandé par quelques chirurgiens. Étant donnée la douleur, l'anesthésie s'impose.

4° La *mobilisation préliminaire de la rotule* facilite beaucoup le redressement brusque, car elle rend la réduction moins violente. Pour Velpeau, l'adhérence de la rotule au fémur était une contre-indication au redressement brusque. Déjà en 1840, V. Duval rapporte un cas de guérison d'une ankylose à la suite d'une chute qui avait déterminé le détachement de la rotule; Schulz, Maundner, Ollier firent méthodiquement cette mobilisation préliminaire de la rotule, et parfois celle-ci suffit pour faire reparaître les mouvements. V. Robin

(1) E. Payr, *Münch. med. Wochenschrift*, 1898, p. 855.

avec son appareil d'ostéoclasie, cherche à mobiliser d'abord la rotule.

5° L'*arthroclasie* pratiquée avec les appareils de Rizzoli, de Robin, de Collin, de Lorenz, ne paraît pas préférable à l'ostéoclasie sus-condylienne ; les surfaces osseuses à fracturer sont plus larges, plus résistantes.

6° L'*ostéoclasie sus-condylienne* fut souvent faite involontairement ; Ollier, dès 1882, en a précisé les indications. Il insista sur la nécessité de fracturer le fémur aussi près que possible de l'articulation, afin d'éviter un trop grand raccourcissement. Si l'ankylose est à angle aigu, l'ostéoclasie est impossible, parce que le fragment inférieur ferait avec la diaphyse un angle ouvert en haut et en avant. Ollier (1) conseille l'ostéotomie pour l'ankylose à angle obtus, et aussi pour les ankyloses à angle droit (Voy. fig. 287).

Pousson, dans sa thèse, en 1886, a réuni quatorze observations d'ostéoclasie avec bon résultat, malgré le raccourcissement. L'ostéoclasie permet de corriger non seulement la flexion antéro-postérieure, mais aussi la rotation latérale du genou.

Mais cette méthode de force peut déterminer des lésions de la peau, des muscles, des tendons, des ligaments, des vaisseaux, des nerfs et la luxation totale en arrière. Aussi est-elle de plus en plus abandonnée.

7° Les *ténotomies à ciel ouvert*, en rendant le redressement plus facile, peuvent permettre de diminuer le nombre de ces accidents, les tendons sectionnés ne jouent plus le rôle de point d'appui pour provoquer la luxation en arrière. Maintenant ces ténotomies faites à ciel ouvert ne sont plus dangereuses, comme du temps de Nussbaum, de Bonnet, de Sédillot, de Malgaigne.

8° *Sections des adhérences articulaires. Arthrotomie interosseuse.* — Stromeyer, Little et Volkmann firent au ciseau la section des adhérences interosseuses.

Tiffany essaya la section sous-cutanée des ligaments croisés (2). Mais les déformations osseuses, si légères soient-elles, rendent cette arthrotomie interosseuse rarement applicable.

9° *Dégagement sanglant de la rotule.* — Maundner, en 1875, fit deux fois la section sous-cutanée des adhérences fibreuses de la rotule. Richardson libère au ciseau les adhérences osseuses fémoro-rotuliennes. Schuh, dès 1853, avait fait cette libération de la rotule. Ollier la recommande dans les ankyloses consécutives au traumatisme ou au rhumatisme.

10° *Ostéotomie sus-condylienne.* — C'est la méthode de choix sans aucun doute. Elle permet de redresser les ankyloses à angle obtus. Pour les autres, la méthode suivante est préférable.

(1) Ollier, De l'ostéoclasie sus-condylienne du fémur et de la résection du genou dans les ankyloses osseuses de cette articulation (*Revue d'orthopédie*, fév. 1900).
(2) Tiffany, *Med. News*, 2 fév. 1884.

11° *Résection cunéiforme ou trapézoïdale.* — Elle est indiquée quand il y a luxation complète du tibia en arrière. Elle évite de rompre les rétractions fibreuses poplitées; elle est indiquée quand les surfaces articulaires sont très déformées (Entrikin (1), Ollier). Déjà, en 1879, Poinsot en démontrait les avantages, alors que l'antisepsie n'était pas encore parfaite (2). Quant aux pseudarthroses, au raccourcissement consécutif et aux déformations secondaires, on peut les éviter le plus souvent avec une bonne immobilisation (André).

Chez l'enfant, il faudra éviter de toucher aux cartilages diaépiphysaires, aussi la résection doit être parfois modelante (Ollier), c'est-à-dire convexe du côté fémoral et concave du côté tibial.

Quand il y a des fistules persistantes, la résection est encore le meilleur moyen de redresser le membre et d'enlever le foyer infecté.

L'angle du coin à enlever est complémentaire de l'angle de flexion, mais le plus souvent, pour avoir une rectitude complète, la résection sera trapézoïdale.

12° La *résection modelante d'Ollier* a été reprise par Helferich, Kummer, André (3), sous le nom de *résection arciforme*; elle permet de ménager les cartilages de conjugaison et de diminuer le raccourcissement post-opératoire. Le redressement est facilité par des ténotomies faites à ciel ouvert.

Lachouille (thèse, Paris, 1896) insiste avec raison sur ce fait que si quelques mouvements, si légers soient-ils, subsistent dans le genou, la résection est préférable à l'ostéotomie pour éviter les entorses de l'ankylose.

c. *Ankylose angulaire osseuse.* — Le traitement doit être le même que pour les ankyloses angulaires fibreuses très serrées : c'est l'ostéoclasie pour quelques-uns, l'ostéotomie pour la plupart.

La résection orthopédique est préférable s'il y a des déformations articulaires, des fistules persistantes.

IX. Courbures tibiales diaphysaires. — Elles surviennent surtout avant l'âge de cinq ans; une fois formées, ou elles s'accroissent, ou elles restent stationnaires, ou elles disparaissent. Toute la diaphyse est déviée, ou bien le tiers inférieur seulement. On note la courbure antérieure, la courbure à convexité externe ou interne. Celle-ci est telle que parfois c'est le tibia qui repose sur le sol. Au musée Dupuytren, on en voit de nombreux exemples.

Les déviations rachitiques du tibia se présentent sous les formes et les directions les plus diverses. Avec Frœlich (4), on peut les classer

(1) Entrikin, *The Clinic*, 1676.
(2) Poinsot, *Bull. de la Soc. chirurgic.*, 1879, p. 461.
(3) André, Des déviations angulaires consécutives à l'ostéotomie et à la résection du genou chez l'enfant, thèse de Nancy, 1896. — André, *Bull. méd.*, juillet 1898.
(4) Frœlich, *Revue des maladies de l'enfance*, 1898, p. 296.

dans les variétés secondaires : *a*) type en O ou en parenthèse ; *b*) types en X ; *c*) types en lame de sabre ; *d*) type rétro-courbé ; *e*) type complexe par association des formes précédentes.

a. *Courbures du tiers supérieur.* — Les cartilages de conjugaison du tibia et du fémur sont parallèles entre eux et avec le plan des surfaces articulaires. L'épiphyse et le commencement de la diaphyse sont élargis transversalement. La tubérosité antérieure est effacée. La diaphyse est déviée sur l'épiphyse, dans une déviation oblique, le plus souvent en dehors, parfois en dedans, parfois en avant, très rarement en arrière. Des épines osseuses existent parfois au niveau de l'insertion tibiale du ligament latéral interne. Grisel admet la classification suivante pour les courbures rachitiques du tiers supérieur de la diaphyse tibiale : *a*) courbures transversales soit à concavité interne, soit à concavité externe ; *b*) courbures antéro-postérieures à concavité postérieure, à concavité antérieure (Voy. *Genu valgum infantile*).

Le plateau tibial et une partie de l'extrémité supérieure du corps du tibia, limitée inférieurement par un plan passant par la ligne oblique de la face postérieure, forment, grâce à des insertions tendineuses, musculaires, ligamenteuses multiples, un bloc résistant au-dessous duquel seulement se produisent des courbures à convexité interne et l'inflexion antéro-postérieure.

b. *Courbures du tiers moyen.* — Le tibia est souvent aplati en lame de sabre ; cette platycnémie se complique de courbures diverses : *a*) courbures antéro-postérieures à concavité antérieure ou postérieure ; *b*) courbures transversales à concavité interne ou externe.

c. *Courbures du tiers inférieur.* — Elles sont à concavité postérieure, interne ou externe.

Enfin, dans sa totalité, le tibia peut subir une rotation soit interne, soit externe. Quant au péroné, il présente les mêmes courbures que le tibia, ses épiphyses sont hypertrophiées ; la diaphyse présente un aplatissement transversal. Aldibert a signalé un cas de courbure rachitique limitée à la malléole externe très déviée en arrière.

Les déviations rachitiques du fémur et du tibia donnent lieu à de nombreuses déviations dont les variétés anatomiques ont été bien précisées par Grisel (Voy. fig. 278). Il a décrit les six variétés suivantes :

1° *Genu valgum infantile fémoral : a*) par lésion siégeant au tiers inférieur du fémur, élargissement de la base, allongement du bord interne ; *b*) par lésion du tiers inférieur accompagnée de convexité antéro-externe des deux tiers supérieurs.

2° *Genu valgum infantile tibial : a*) par gonflement épiphysaire et obliquité en bas et en dehors de la diaphyse sur l'épiphyse tibiale supérieure ; *d*) par hypertrophie des épiphyses et obliquité en bas et en dehors de la diaphyse tibiale, au-dessous d'une épine saillante.

3° *Genu valgum infantile fémoral et tibial :* par obliquité des diaphyses, par courbures, etc. Il peut être aggravé par une courbure à

concavité externe au tiers moyen du tibia. Il peut être atténué par une courbure à concavité interne du tiers moyen du tibia. Il peut être compliqué d'aplatissement transversal du tibia, de convexité antérieure ou de concavité interne du tiers inférieur du tibia.

4° *Genu varum infantile.* — Il est ou fémoral, ou fémoro-tibial, ou tibial. Parfois il s'agit d'un *genu valgum* fémoral et tibial supérieur transformé en *genu varum* par incurvation du tiers moyen et surtout du tiers inférieur du tibia compliqué d'aplatissement transversal du tibia avec convexité antérieure du tiers inférieur.

5° Le *genu varum* et le *genu valgum* occupent chacun l'un des membres inférieurs.

6° *Genu recurvatum infantile.* — Il résulte d'une inflexion de l'extrémité supérieure du tibia.

Symptômes. — Les troubles de la station et de la marche dépendent de la variété de la déviation. Le membre est raccourci, ou bien les deux genoux se touchent, s'entre-croisent, d'où une attitude en rotation externe, pour éviter cet entre-croisement ou ce contact. Le *genu varum* altère moins la marche que le *genu valgum*, le bassin s'incline, se dévie latéralement ou dans le sens antéro-postérieur; il en est de même du rachis. Le pied se met en *varus* ou en *valgus* par compensation, ce qui n'est pas fait pour améliorer la marche.

Les courbures rachitiques sont provoquées : 1° par la pesanteur (Mac Ewen) ; 2° par l'action musculaire (Trousseau) ; 3° par les pressions extérieures (jarretelles, attitude de l'enfant porté toujours sur le même bras de la mère).

Traitement. — La guérison spontanée des déviations rachitiques est un fait bien connu. Ollier a montré que la production de tissu osseux, abondante dans la concavité et faible dans la convexité, fait disparaître peu à peu la courbure (fig. 288); Jules Guérin, Schlange, Veit, ont aussi insisté sur la fréquence de cette guérison spontanée.

Pour Kamps (1) 75 p. 100 sont guéris, 15 p. 100 sont améliorés. Ce redressement spontané se fait en deux ans.

Veit (2) a montré que la guérison est liée à l'accroissement régulier du squelette. Un malade qui grandit normalement guérira. Un malade d'un développement inférieur à la normale ne guérira que si son accroissement redevient régulier.

Traitement médical. — C'est le traitement du rachitisme, séjour au bord de la mer, médication interne phosphorée, etc.

Traitement chirurgical. — Il doit être *préventif*, il faut exiger le repos absolu des membres, dès que l'on s'aperçoit du début de la déviation.

Le traitement chirurgical comprend le redressement manuel quand

(1) Kamps, *Beiträge zur klin. Chir.*, Band XIV, p. 1.
(2) Veit, *Langenbeck's Archiv*, 1896, avec figures.

l'os est encore mou et souple. Dans l'intervalle de ces redressements, on fera porter un appareil orthopédique qui redresse et qui maintient redressé.

L'ostéoclasie manuelle ou instrumentale a donné de nombreux succès (Aysaguer) (1).

Ostéotomie. — C'est à elle que l'on donne souvent la préférence: elle est ou linéaire transversale, ou cunéiforme, ou linéaire oblique, etc. Elle est ou unique ou multiple. Jobert de Lamballe fit les premières ostéotomies en 1840; il fut imité par J. Guérin (1843), Wohl (1873), J. Bœckel (2) (1875), Gussenbauer, Albert, Davis, Colley, Schede, etc. Cette ostéotomie pour déviations rachitiques était conforme à celle que Wasserfuhr, Riecke, Clémot, Portal, Warren, etc., avaient pratiquée pour les cas vicieux, etc. Cette ostéotomie permet de redresser les difformités parfois très grandes et surtout les difformités angulaires à sommet antérieur. Actuellement, les observations en sont nombreuses.

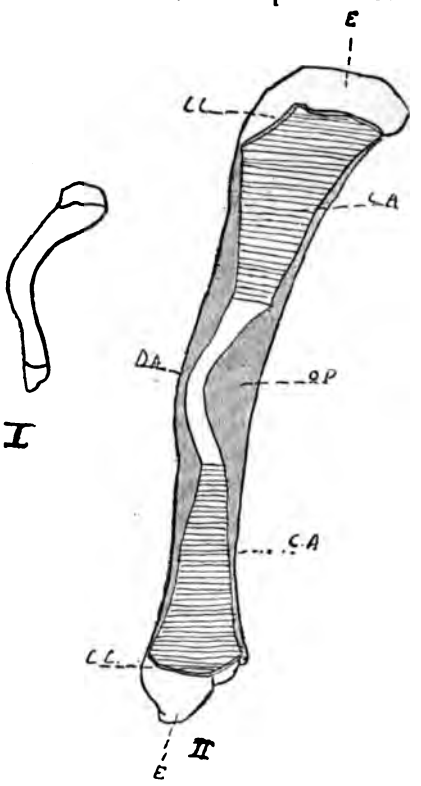

Fig. 288. — I. Tibia rachitique. — II. Tibia redressé spontanément (Ollier). — DA, schéma du tibia primitif; CA, tissu osseux par ossification du cartilage de conjugaison ; OP, os périostique ; E, épiphyses ; *cc*, cartilages de conjugaison.

Les résultats de ces opérations sont excellents si elles ont été pratiquées alors que l'os était bien revenu à sa consistance normale, sinon on note facilement la récidive ; il faut donc attendre l'âge de six à sept ans. L'ostéotomie cunéiforme faite pour redresser la courbure à convexité antérieure du tiers inférieur du tibia en lame de sabre est suivie d'un raccourcissement de 2 centimètres. L'ostéotomie du tiers supérieur du tibia

(1) Aysaguer, Du redressement des courbures rachitiques des membres inférieurs chez les enfants par l'ostéoclasie, thèse de Paris, 1879.

(2) Voy. Reuss, Ostéotomie dans les courbures rachitiques des os, thèse de Paris, 1878. — Lannelongue, *Dictionnaire de médecine et de chirurgie pratiques* de Jaccoud, article Rachitisme. — Jules Bœckel, Ostéotomie dans les incurvations rachitiques des membres (*Société de chirurgie*, 1876 et 1880). — Campenon, thèse d'agrégation, 1883.

doit être évitée. Elle entraîne, pour mobiliser les fragments, un délabrement osseux considérable; elle ne redresse pas le fémur. L'ostéotomie de Mac Ewen permet de redresser les lésions dues à une déviation isolée du fémur, du tiers supérieur du tibia ou des deux simultanément. Ces ostéotomies doivent souvent être multipliées dans le cas de déviations rachitiques complexes, et celles-ci sont les plus fréquentes (1).

VII. — DIFFORMITÉS ACQUISES DU PIED.

Nous étudierons successivement : 1° les *pieds bots*; 2° l'*ankylose tibio-tarsienne*; 3° la *talalgie*; 4° le *mal perforant*; 5° la *métatarsalgie*; 6° les *déviations des orteils*.

I. — Pieds bots.

Les déviations du pied autour de ses différents axes portent le nom de *pieds bots*. Il est d'usage d'adopter la classification étiologique des P. B. *congénitaux* et P. B. *acquis*. Une classification pathogénique serait bien préférable. — Les deux variétés congénitale et acquise ont bien des points communs ; toutefois ce qui caractérise le P. B. acquis c'est qu'il survient quand les os du pied sont déjà très avancés dans leur croissance, tandis que pour la variété congénitale, la déformation se produit au début de la croissance des os du pied, d'où une anatomie pathologique plus complexe.

P. B. acquis. Classification. — Fabrice de Hilden les divisait en P. B. congénitaux et P. B. traumatiques. Bonnet les divisait en P. B.

(1) **Flexions sous-condyliennes du tibia (flexion dia-épiphysaire).** — Le plus souvent il s'agit de flexion au niveau du cartilage conjugal supérieur du tibia. Cette déviation a été étudiée par Humphry, Sonnenburg, Ollier, Jalaguier.

Ou bien il y a flexion simple, ou bien il y a flexion par suite d'atrophie antérieure ou postérieure du cartilage conjugal. Notons que, au point de vue étiologique, tantôt il y a une arthrite du genou (cas de Ollier, Lannelongue, etc.). Tantôt l'articulation du genou n'a jamais été malade, ou tout au moins ne semble pas avoir joué un rôle capital (cas de Humphry, Kirmisson).

A. *Flexion sous-condylienne après une arthrite du genou.* — Une lésion articulaire initiale était à noter dans le cas rapporté par M. Jalaguier, cas que nous avons eu également l'occasion de suivre, étant interne de M. Jalaguier : le genou était ankylosé, la jambe en hyperextension faisait avec la cuisse un angle obtus ouvert en avant et le sommet de cet angle était notablement plus bas que la saillie formée par la rotule. Le genou était ankylosé par fusion osseuse. La rotule était soudée aux condyles et oblique en bas et en arrière. L'épiphyse tibiale continuait cette direction dans l'étendue de 3 centimètres, puis l'os se recourbait brusquement en avant, faisant un angle obtus avec la direction première. La tubérosité tibiale antérieure avait disparu et était remplacée par une dépression. Dans la moitié inférieure du losange poplité, on sentait la saillie formée par la face postérieure de l'extrémité supérieure du tibia. En somme, le segment supérieur du tibia était soudé avec le fémur dans l'attitude de la flexion légère, il s'agissait donc d'une inflexion diaphyso-épiphysaire. Vu de profil, le membre était donc dévié en baïonnette. La moitié antérieure de l'extrémité supérieure du tibia était atrophiée,

sciatiques poplités externe et interne. V. Duval, pour montrer l'ensemble de la déviation, les divisait en stréphendopodie (torsion en dedans), stréphésopodie (torsion en dehors), stréphocatopodie (torsion en bas), stréphanopodie (torsion en haut). Bouvier se contente de la division basée sur la forme en varus, valgus et talus équin. Les P. B. sont de natures et de formes diverses; il faut distinguer un peu schématiquement les variétés suivantes :

1° *P. B. névropathiques* (paralytique ou spasmodique); 2° le *P. B. cutané*; 3° le *P. B. osseux*; 4° le *P. B. articulaire*; 5° le *P. B. musculaire non paralytique*; 6° le *P. B. tendineux*; 7° le *P. B. creux*; 8° le *P. B. plat*.

Le pied est dit *équin* s'il ne touche le sol que par la pointe des orteils ou l'avant-pied, le pied est en extension forcée. Il est *talus* si le malade marche uniquement sur le talon postérieur, le pied est en flexion forcée. Il est *varus* si la plante regarde en dedans, le bord externe seul repose sur le sol ; l'avant-pied est plus ou moins enroulé sur l'arrière-pied. Il est *valgus* si elle regarde en dehors, le bord interne seul repose sur le sol. Ces différentes déviations peuvent se combiner. Dieffenbach admettait vingt variétés. Les classifications de Vincent Duval, de Philipps, de Bonnet, sont ou trop compliquées ou inexactes.

Au point de vue de la fréquence des variétés, signalons que Tamplin, sur 994 cas de P. B. acquis, note : 401 équins, 162 équins varus, 80 équins valgus, 181 valgus, 110 talus ou talus valgus, 60 varus purs.

Le P. B. acquis serait à peu près aussi fréquent que le P. B. congénital.

tandis que la moité postérieure était hypertrophiée dans le sens de la longueur. La jambe était en légère rotation externe. L'enfant avait subi plusieurs redressements de sa jambe sous chloroforme. L'arthrite initiale était peut-être syphilitique, étant donnée la difformité spéciale du tibia.

Comme dans les cas de Humphry (*Medico-chirurgical Transact.*, t. LXXII), M. Jalaguier pensa qu'il s'agissait d'une ossification incomplète du cartilage conjugal en avant, tandis que cette ossification était normale en arrière. Pour quelques auteurs, l'arthrite du genou est cause de l'altération du cartilage conjugal (Sonnenburg, Braun). Pour Kortweg, il y a ostéite tibiale et arthrite du genou consécutive, et finalement le cartilage conjugal est altéré.

Dans le cas de M. Jalaguier, une ostéotomie transversale du tibia, faite de dedans en dehors, au niveau de l'angle de flexion, fit disparaître complètement la difformité.

B. *Flexion sous-condylienne sans arthrite préalable.* — L'articulation du genou est intacte. Le sommet de l'angle de courbure est au-dessous de la rotule. La flexion n'est pas directe, car le tibia se dévie un peu en dehors. Il y a en même temps une légère hyperextension très marquée de la jointure, de là une courbure à concavité antérieure du membre dans sa totalité (Voy. une figure de Ollier, reproduite dans notre article : *Ostéites*, tome II, p. 550 et 551, flexions épiphyso-diaphysaire latérale avec *genu varum*, ou antéro-postérieure, *genu recurvatum*).

Pour Gurlt, il y a une simple flexion du cartilage conjugal tibial supérieur. — Pour Kirmisson, il y a une sorte de rachitisme local; il y a d'abord altération du cartilage, puis il se fléchit. Dans un cas, Kirmisson obtint la réduction de la déviation par le redressement forcé sous chloroforme.

I. *P. B. névropathiques.* — Il sont une pathogénie très variée. On a invoqué les convulsions, la tétanie, la chorée, l'hystérie, l'épilepsie, l'hémiplégie cérébrale infantile, la paraplégie, le tabès, la paralysie agitante, la paralysie spinale aiguë de l'adulte, les névrites périphériques par intoxication chronique ou par infection, les plaies des nerfs, leur compression, les traumatismes médullaires, etc.

De toutes ces causes la paralysie infantile est la plus fréquente, car elle est la cause des quatre cinquièmes des P. B. acquis (Adams).

P. B. ACQUIS DE LA PARALYSIE INFANTILE. — Observé de tous temps, mais confondu avec toutes les autres variétés de P. B. acquis, c'est Delpech qui, le premier, soupçonna que le point de départ était dans la moelle. Avec Duchenne (de Boulogne), Prévost et Vulpian, Laborde, Charcot, etc., la symptomatologie est bien exposée.

Pendant longtemps, l'électrisation des muscles paralysés et le port d'appareils orthopédiques furent le seul traitement possible. Bientôt, on pensa soit à fixer les articulations ballantes par l'arthrodèse (Albert, de Vienne), soit à raccourcir (Willett) ou à allonger (Bayer) ou à anastomoser les tendons (Nicoladoni, Parisch, Drobnik, etc.) (1).

Symptômes. — Il y a une première période de paralysie avec flaccidité; au début tous les muscles du membre sont pris. Les muscles paralysés dégénèrent et passent à l'état graisseux.

(1) ANATOMIE ET PHYSIOLOGIE PATHOLOGIQUES DU PIED BOT PARALYTIQUE. — Les muscles atrophiés sont peu à peu envahis par la scléro-adipose interstitielle. Il y a donc une période d'atrophie et une de dégénérescence graisseuse. Il y a une lipomatose interstitielle luxuriante. Parfois on note des fibres musculaires hypertrophiées par hyperactivité compensatrice des quelques fibres musculaires conservées. Quant à la transformation fibreuse de Jules Guérin, elle est niée par tous les auteurs. Les vaisseaux, les nerfs, les os sont également atrophiés. Les ligaments sont rétractés, mais ils ne présentent pas la rigidité ni l'épaississement que l'on observe dans le P. B. congénital.

Les groupes musculaires le plus souvent lésés sont, par ordre de fréquence, les muscles antéro-externes, les péroniers, les extenseurs communs des orteils, le jambier antérieur; les muscles postérieurs, l'extenseur propre du gros orteil.

Les muscles paralysés dégénèrent et passent à l'état graisseux. Les muscles antagonistes se contractent, se contracturent et se rétractent. Les os du tarse se modifient; chez les jeunes sujets, on sait que tout os tend à s'accroître aux endroits non comprimés; les joints comprimés s'atrophient (Julius Wolff); les os déplacés de par cette contracture subissent des modifications hypertrophiques et atrophiques; les cartilages articulaires disparaissent dans les points où l'articulation ne joue plus. Le mécanisme de la déformation comprend en somme deux phases. Dans la première les os se déplacent, se subluxent dans une position vicieuse, mais le retour à l'état initial est encore possible. Dans la deuxième phase, les os sont déplacés, subluxés ou luxés; ils se déforment et le P. B. paralytique ressemble singulièrement au P. B. congénital. Cependant les lésions ne sont jamais aussi marquées.

Duchenne (de Boulogne) a bien montré que dans un muscle paralysé, la contractilité faradique s'affaiblit graduellement pendant une dizaine de jours. Si la paralysie doit reparaître, cette contractilité revient très lentement. Si le muscle est atrophié pour toujours, la contractilité faradique disparaît tout à fait. A mesure que l'atrophie progresse, la contractilité galvanique s'exagère. Dans les nerfs, l'excitabilité galvanique et faradique sont abolies. Il en est de même pour le muscle quand l'atrophie est devenue définitive et complète.

Au point de vue des variétés, il faut admettre le P. B. avec paralysie complète absolue de tous les muscles, c'est le P. B. paralytique total ou ballant. — Dans la deuxième variété, la paralysie est localisée à certains muscles, c'est le P. B. paralytique partiel.

P. B. PARALYTIQUE TOTAL (P. B. BALLANT). — Le membre est atrophié dans sa totalité ; en secouant la jambe, le pied se porte dans toutes les directions.

L'électrisation des muscles de la jambe ne provoque aucun mouvement dans le pied. L'enfant ne peut se tenir sur celui-ci. Le pied du côté sain est plat pour augmenter la base d'appui, c'est un « pied plat de compensation » (Brunswic).

Au repos, le pied se met en supination : c'est l'attitude d'équilibre, mais il se met en talus valgus, si le malade essaie de marcher.

A la longue, le pied ballant peut se fixer légèrement en équinisme : c'est le « P. B. paralytique secondairement fixé ».

P. B. PARALYTIQUES PARTIELS. — Les muscles lésés le plus souvent sont, par ordre de fréquence, le jambier antérieur et les extenseurs, puis les péroniers, etc.

a. *Pied équin paralytique.* — Il résulte de la paralysie des extenseurs ou du jambier antérieur. — Le jambier antérieur est fléchisseur adducteur, l'extenseur commun est fléchisseur abducteur ; quand le jambier antérieur seul est paralysé, le pied se met en équin direct par rétraction des jumeaux et du soléaire. L'astragale se subluxe en avant peu à peu. Le P. B. devient fixe et invétéré. Quand l'atrophie porte sur le jambier et sur l'extenseur, la déviation est parfois telle que le malade marche sur la face dorsale du pied enroulé sur lui-même, de façon que la pointe touche le talon.

Dans un premier degré, l'enfant marche sur le talon antérieur (fig. 289). Dans un deuxième degré, le dos du pied est presque dans le prolongement de la face antérieure de la jambe, et la plante se cambre et se creuse (fig. 290).

Dans un troisième degré, le malade marche sur la face dorsale du pied, la plante est très creuse (1).

b. Le *P. B. paralytique varus équin* résulte de la contraction du triceps crural et du jambier postérieur ; les péroniers et les extenseurs et le jambier antérieur sont paralysés. L'enfant marche sur le bord externe et peu à peu sur la face dorsale du pied.

(1) Rappelons que le triceps crural est extenseur puis supinateur du pied ; il le met en varus équin. Le long péronier latéral est extenseur abducteur, il met le pied en « pied creux valgus ». Ces deux muscles, en se contracturant simultanément, produisent le pied équin direct. Le court péronier latéral met le pied en pronation, en valgus ; le jambier postérieur fait jouer les uns sur les autres tous les os du tarse, pour provoquer le varus ou supination du pied. Le jambier antérieur est fléchisseur du pied ; par sa contraction isolée, il met le pied en talus valgus. L'extenseur commun des orteils est fléchisseur adducteur du pied ; s'il se contracture simultanément avec le jambier antérieur, il produit le talus.

Le P. B. équin varus, d'après Duchenne, a de la tendance à compliquer la forme du pied. Il se produit un pied creux par paralysie des interosseux, des lombricaux et des muscles sésamoïdiens (fig. 291).

c. Le *P. B. talus paralytique* résulte de la paralysie des extenseurs du triceps crural et des fléchisseurs des orteils.

Il se transforme souvent en *talus pied creux* par rétraction du long péronier latéral. C'est le *talus pied creux direct*. Si les fléchisseurs ne sont pas paralysés, il devient *talus pied creux varus* par action du jambier antérieur et des fléchisseurs. La paralysie du fléchisseur des orteils et du long péronier produit le *talus pied plat direct*. La paralysie du fléchisseur des orteils, du long péronier et de l'extenseur commun produit le *talus pied plat varus*.

Fig. 289. — Pied varus équin (Duchenne, de Boulogne).

Fig. 290. — Pied bot équin varus (Duchenne, de Boulogne).

Le *talus pied plat* présente trois degrés : dans le premier, le pied est hyperfléchi et ne peut qu'à peine s'étendre jusqu'à l'angle droit. Dans le second, il fait un angle aigu plus ou moins marqué. Dans le troisième, très rare, l'axe du pied devient presque parallèle à la jambe. Aux lésions musculaires tendineuses et ligamenteuses du début s'ajoutent peu à peu des lésions osseuses (A. Broca) (1) et des rétractions fibreuses.

Le *P. B. paralytique talus valgus* résulte de la paralysie du triceps et du long péronier latéral; il se complique souvent de pied creux par contracture des fléchisseurs et des muscles plantaires.

d. *Pied valgus paralytique.* — Il peut être produit par la paralysie des jambiers; le pied est entraîné en dehors par l'action du court

(1) A. Broca, *Soc. anat.*, 1884.

péronier latéral. La déformation est moins accentuée quand le jambier antérieur seul est paralysé. L'action du court péronier est en partie contre-balancée par le jambier postérieur. La paralysie de tous les adducteurs du pied : jambier antérieur et postérieur, triceps crural, produit un valgus combiné soit à l'équin, soit au talus.

L'*équin valgus* est dû à la paralysie des fléchisseurs (extenseur commun) et des adducteurs (jambiers). Volkmann a fait remarquer que l'équin valgus se fixe bien moins rapidement que l'équin varus, les péroniers étant moins forts que le triceps crural.

e. *Varus paralytique.* — Il résulte de la paralysie isolée des péroniers. Les lésions osseuses sont importantes et de véritables subluxations se produisent, rappelant celles du varus équin congénital (Bouvier).

f. *Varus valgus paralytique.* — Dans cette variété, bien décrite par Bouvier, le pied a la forme d'un S à pointe dirigée en dedans et à talon dirigé en dehors. Elle résulte de la paralysie de presque tous les muscles de la jambe, excepté les fléchisseurs, tandis que le poids du corps renverse le calcanéum en dehors. La marche est presque impossible.

Fig. 291. — Griffe pied creux par atrophie des muscles qui s'attachent aux os sésamoïdes du gros orteil et des interosseux du pied. Duchenne (de Boulogne.)

Traitement des différentes variétés de P. B. paralytiques. — Dès que la paralysie est déclarée, il faut avoir recours aux massages, bains salés, électrothérapie par les courants continus, etc. La réaction de dégénérescence, la persistance de la paralysie pendant plusieurs mois permettent d'affirmer que l'atrophie est définitive. On admet généralement qu'il faut attendre un an après le début de la paralysie, pour intervenir chirurgicalement — si l'atrophie est définitive. Chez les très jeunes enfants, on attendra l'âge de quatre à cinq ans ; mais cela n'a rien de rigoureux. L'*électrisation musculaire*, le *massage des muscles*, pendant cette période d'attente, seront donc faits très patiemment.

Les interventions sanglantes comprennent : 1° les *interventions musculo-tendineuses* : ténotomie, transplantation, raccourcissement, résection ; 2° les *interventions ostéo-articulaires* : arthrodèses, astragalectomie, les tarsectomies larges et modelantes, la résection tibio-tarsienne, l'arthrotomie médio-tarsienne.

A. Ténotomies. — Quand la déviation est légère et résulte d'une rétraction tendineuse évidente, il est indiqué de sectionner le tendon rétracté. Cette ténotomie sera faite soit à ciel ouvert, pour pouvoir bien couper tout ce qui gêne la réduction. Ou bien elle sera sous-

cutanée. Celle-ci est souvent suffisante, aussi on peut commencer par elle et ne faire les incisions à ciel ouvert que si la déviation ne s'est pas réduite par la section sous-cutanée du tendon. Nous reviendrons d'ailleurs plus loin sur ces ténotomies, à propos du P. B. congénital. Quoi qu'il en soit, pour le P. B. paralytique, la ténotomie porte souvent sur le tendon d'Achille, dans le cas de P. B. varus équin; sur les extenseurs, dans le cas de talus, etc. Dans les déviations dues à de légères rétractions tendineuses, ces ténoto-

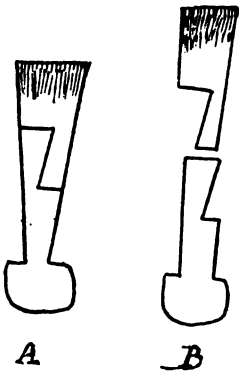

Fig. 292. — Allongement du tendon d'Achille (procédé de Anderson et Bayer). — A, section ; B, tendon allongé.

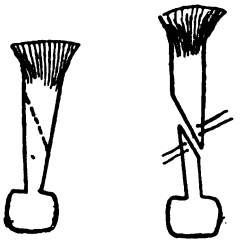

Fig. 293. — Allongement tendineux par section oblique dans le sens transversal (procédé Prioleau).

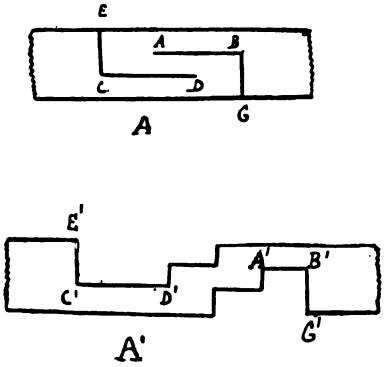

Fig. 294. — Allongement tendineux (procédé de Hibbs). — A, section sur le tendon ; A', le tendon déplié.

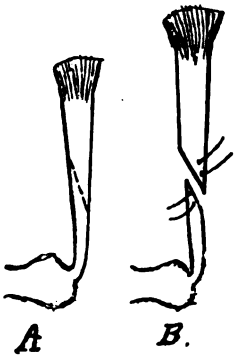

Fig. 295. — Allongement tendineux p section oblique de haut en bas et d'ava en arrière. — A, section; B, sutu après allongement.

mies jointes au massage et à l'électrisation donnent d'excellen résultats, aussi c'est à tort que l'on a reproché à une ténotom faite dans ces conditions de détruire la puissance musculaire membre. Otto (1) a étudié histologiquement la cicatrisation du te don d'Achille sectionné ; elle est assez lente.

B. Allongements tendineux. — Bayer (fig. 292) (2) fait une incisi

(1) Otto, *Zeitschr. für Orthop.*, t. I.

(2) Bayer, *Zeitschr. für Orthop.*, 1893. — Anderson (*Lancet*, 1891) avait fait c incision en Z sur les tendons fléchisseurs de la main.

en Z du tendon d'Achille, et il unit bout à bout les deux extrémités, ce qui lui donne un allongement de 3 centimètres. Dans le cas d'équinisme, on peut essayer d'allonger le tendon d'Achille par une section oblique allongée, et une suture consécutive des deux segments en biseau.

Prioleau (fig. 293) (1) a rapporté un cas de ce genre. Hibbs (fig. 294) (2) a employé le très ingénieux procédé suivant sur le tendon d'Achille : section transversale des deux tiers du tendon, puis section ascendante du tendon sur une hauteur de 2 à 3 centimètres par exemple. Puis, au-dessus, section transversale des deux tiers du tendon sur le bord opposé, et ensuite section descendante. Il suffit alors de déplier le tendon, dont la continuité est intacte, et dont l'allongement est d'une longueur notable. Poncet fit au tendon d'Achille des incisions en zigzag. D'autres chirurgiens ont désinséré l'insertion osseuse obliquement, et l'ont fait glisser en haut.

La *transplantation périostale* où le tendon sain n'est pas rattaché au tendon paralysé, mais inséré dans un point du squelette, a été conseillée par Lange (3), le tendon sain est dédoublé et c'est un de ces chefs qui est transposé.

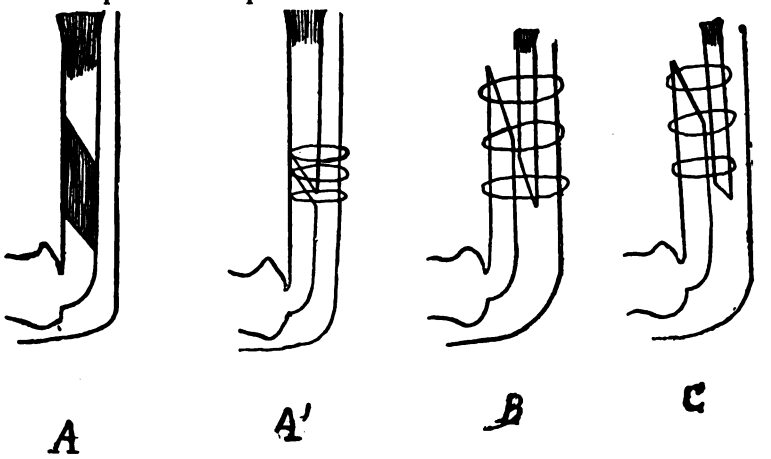

Fig. 296. — Raccourcissement tendineux : A et A' (procédé de ténectomie de Willett) (A, résection ; A', suture). — B, ténoplastie de Gibney (section et superposition avec suture téno-cutanée) ; C, ténoplastie de Kirmisson (section et superposition sans suture à la peau).

C. Raccourcissements et résections tendineuses. — Dans les déviations paralytiques, l'idée devait naître de raccourcir un tendon devenu trop long. Pour le talus paralytique, Willett, en 1880, fit ce raccourcissement sur le tendon d'Achille. Il supprima un segment du tendon par deux sections obliques de bas en haut. Redressant le pied, il sutura les segments tendineux superposés (fig. 296, A et A').

(1) Prioleau, *Arch. prov. de chir.*, octobre 1894.
(2) Hibbs, *Archivio di Ortopedia*, 1900, p. 294.
(3) Lange, *Soc. méd. de Munich.*, 1900.

En 1884, Walsham fit quatre fois la même opération. Gibney (1890) fit une incision très oblique qui divisait le tendon en deux languettes en biseau. Il fit glisser celles-ci l'une sur l'autre, de façon à doubler, pour ainsi dire, le tendon primitif, puis il sutura ensemble ces deux languettes et la peau en plaçant le pied en extension. Kirmisson refit la même ténoplastie, mais sans suturer en même temps le tendon à la peau. Phocas ne sectionne pas le tendon, il l'excise en l'excurvant par sa paroi postérieure et on rapproche les deux berges de la plaie tendineuse.

Les résultats de cette opération auraient été satisfaisants 17 fois sur 28 entre les mains de Gibney quand le muscle n'était pas complètement paralysé.

Ce n'est que dans de très rares cas que l'on vit la cicatrice s'allonger. — Cette résection est très indiquée quand on constate que le triceps n'est pas complètement inerte; s'il en était ainsi, il vaudrait mieux faire la transplantation musculo-tendineuse de Nicoladoni ou l'arthrodèse. Si le talus s'est compliqué de léger pied creux, la résection tendineuse permettant le fonctionnement régulier du pied, cette déformation plantaire disparaîtra. Mais si celle-ci était très marquée et compliquée de déformation et de déviation du calcanéum, la résection tendineuse devient insuffisante. M. Berger (1) pense que « les raccourcissements tendineux n'ont donné que peu de résultats favorables dans les talus et talus pied creux; ils sont plus utiles dans les équins paralytiques; ils maintiennent le pied dans une rétraction intermédiaire entre les positions extrêmes, ce qui favorise la station et la marche, car cette attitude mixte favorise le fonctionnement des muscles incomplètement paralysés, et qui ne pourraient se contracter s'ils étaient trop allongés ou relâchés. Au raccourcissement tendineux il faut souvent adjoindre des transplantations actives des tendons ».

D. Transplantations et anastomoses musculo-tendineuses. — Quand, dans une plaie de la main, il est impossible de retrouver le bout central d'un muscle, on a depuis longtemps suturé le bout périphérique restant à un tendon voisin. Conformément à ces données, Nicoladoni, en 1881, implanta les péroniers latéraux sains dans le tendon d'Achille chez un malade atteint de talus paralytique (fig. 297, A). Von Hacker répéta cette opération pour un talus paralytique, en 1886, et Liphurger en 1889 (2).

Drobnik, en 1893, pour un cas de valgus, transplanta le tendon de l'extenseur propre du gros orteil sur le tendon du muscle jambier antérieur, il fit peu de temps après la ténotomie des péroniers. Dans un

(1) Berger, *Soc. de chir.*, 23 janv. 1901.

(2) Voy. le détail des observations, *in* thèse de Mme Philippoff : Valeur de la transplantation musculo-tendineuse dans le traitement du P. B. paralytique, Paris, 1897. — Sudaka, thèse de Paris, 1900. — Gocht, *Arch. d'orthop.* de Hoffa, 1900.

varus équin paralytique, il sutura le bout central de l'extenseur propre du gros orteil au bord de l'extenseur commun. Phelps (1894), pour un talus, unit le tendon d'Achille au fléchisseur commun et au tibial postérieur. Ghillini, en 1895, pour un valgus, sutura le tendon du long péronier latéral au tendon du jambier antérieur, Goldthwait, pour un talus valgus, réunit le tendon du court péronier latéral au long fléchisseur commun des orteils, et le long péronier latéral au tendon d'Achille.

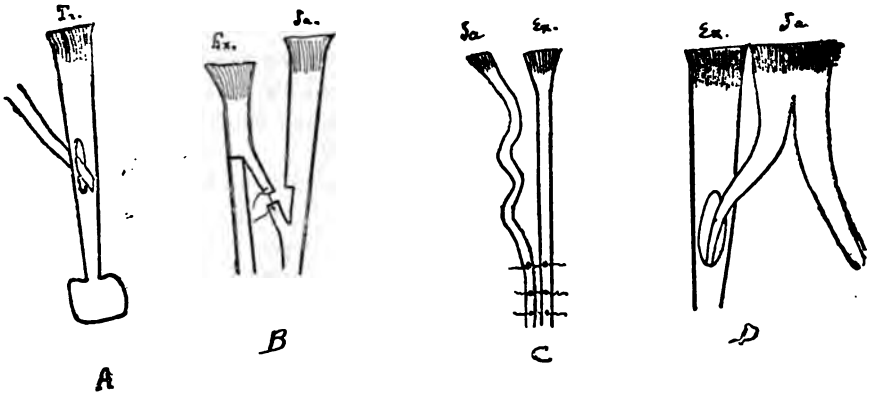

Fig. 297. — *Anastomoses tendineuses.* — A, *Procédé de Nicoladoni :* implantation d'un péronier dans le tendon d'Achille ; B, *Procédé de Milliken :* greffe partielle et réciproque des tendons jambiers antérieur et extenseur du gros orteil ; un segment périphérique du jambier antérieur est anastomosé avec un segment central de l'extenseur du gros orteil ou réciproquement ; C, *Procédé de Parrish :* dans un valgus paralytique, adossement du tendon jambier antérieur paralysé et flottant au tendon de l'extenseur propre du gros orteil sain ; D, *Procédé de Drobnik :* pour un varus équin, suture d'un segment musculaire et tendineux du jambier antérieur avec le tendon de l'extenseur commun des orteils.

L'anastomose tendineuse peut être faite sans section tendineuse, c'est ce qui la différencie de la transplantation. Ainsi, pour un valgus paralytique, Parrish (1892) mit à nu le tendon du jambier antérieur paralysé et celui de l'extenseur propre du gros orteil, le pied fut mis en extension extrême, de façon à raccourcir le tendon du jambier antérieur, et à allonger celui de l'extenseur propre du gros orteil : il aviva et adossa les deux tendons sur une longueur de 2 centimètres.

Phocas (1893), pour une déviation semblable, anastomosa le jambier antérieur et l'extenseur propre du gros orteil. Pour un varus équin paralytique, Cerné (1893) anastomosa le jambier antérieur avec l'extenseur commun et l'extenseur propre du gros orteil. Citons encore le cas de Franke. En 1896, Drobnik fait l'anastomose de tendon à muscle et de muscle à tendon, il divise les tendons de façon à conserver l'action du muscle sain et à communiquer une partie de sa force au muscle paralysé (1).

(1) *Transplantation partielle des muscles (procédé de Drobnik* (1896). — Ici ou

Pour un valgus paralytique par paralysie du jambier antérieur, Milliken, en 1896, fit la greffe partielle et réciproque des tendons jambiers antérieur et extenseur propre du gros orteil; un segment périphérique du jambier antérieur est anastomosé avec un segment central de l'extenseur du gros orteil. Dans cinq cas, l'extenseur propre du gros orteil fut anastomosé par greffe tendineuse partielle avec le jambier antérieur paralysé. Le même genre d'anastomose fut pratiqué avec des gastrocnémiens, pour remédier à la paralysie des péroniers.

Pour un varus équin, Winkelmann (1894) anastomosa au tiers inférieur de la jambe le triceps crural et le long péronier latéral, et puis il fit une anastomose du court péronier avec le long péronier (1). Ultérieurement Winkelmann se proposa de modifier cette opération, et de fixer la moitié externe du tendon des jumeaux au tendon de l'extenseur des orteils et la moitié interne au tendon du long péronier. Le soléaire serait seul chargé de la flexion du pied et aurait les muscles jumeaux pour antagonistes. Citons encore les observations d'anastomose tendineuse de Forgue, Piechaud, Rochet, Ewe, Péraire et Mally, Vulpius, Codivilla, Hoffa, Goldthwait, Delanglade, etc.

Autant que possible, dans ces différentes opérations, il faudra respecter les gaines fibreuses des tendons.

Anastomose à travers l'espace interosseux. — Dans quatre cas de P. B. varus équin, Codivilla anastomosa le tibial postérieur avec les muscles antérieurs, à travers l'espace interosseux.

Greffe musculaire et tendineuse. — Péraire sutura ensemble les corps des muscles dont les tendons ont été anastomosés.

Les *indications des anastomoses tendineuses* sont nettes quand la

prend une portion d'un muscle sain et on le transplante sur un muscle paralysé en se basant sur la régénération et l'hypertrophie fonctionnelle.

Le corps charnu du muscle est divisé avec précaution pour ne pas léser les vaisseaux et le nerf; le segment musculo-tendineux est suturé au tendon du muscle paralysé. Drobnik a pour but la distribution par voie d'échange de la somme de puissances musculaires qui persistent encore dans le membre frappé par la paralysie infantile, de manière à déverser sur les muscles fonctionnellement, impuissants une partie de l'excédent de force que possèdent encore les muscles totalement ou partiellement indemnes, en se guidant, pour opérer cette répartition par voie d'anastomoses tendineuses et musculaires, sur l'importance plus ou moins grande de la fonction de chacun de ces muscles.

Ce procédé fut employé une fois pour un talus, quatre fois pour un varus équin et quatre fois pour un varus pur. Dans le cas de talus, il sutura au tendon d'Achille un segment externe du muscle et des tendons du long fléchisseur des orteils, il fit de même pour le tendon du long péronier latéral. Pour les varus équins, il sutura un segment musculaire et tendineux du jambier antérieur au tendon de l'extenseur commun. Pour le varus, on transplante des segments musculo-tendineux du long extenseur des orteils ou du jambier antérieur, ou tendons péroniers. Dans un cas de Drobnik, le tendon de l'extenseur propre du gros orteil se trouva divisé en trois parties, dont deux furent greffées sur des tendons voisins.

(1) Winkelmann, *Deut. Zeitschr. für Chir.*, t. XXXIX.

paralysie est définitive, bien localisée à un muscle, c'est-à-dire si le P. B. paralytique est partiel.

S'il s'agit d'un talus, on greffera le péronier ou le fléchisseur commun des orteils sur le tendon d'Achille paralysé. Dans le P. B. valgus, on anastomosera le jambier antérieur paralysé, soit avec l'extenseur propre du gros orteil, soit avec le long péronier latéral. Dans le talus valgus, on transplantera le court péronier latéral sur le long fléchisseur commun des orteils, et le long péronier latéral sur le tendon d'Achille. Dans le varus équin, on anastomosera l'extenseur commun des orteils paralysés avec l'extenseur propre du gros orteil. Si l'extenseur propre du gros orteil est paralysé, on réunira une partie du jambier antérieur à l'extenseur commun des orteils ou on anastomosera celui-ci avec les péroniers.

La comparaison entre les anastomoses tendineuses et l'arthrodèse est facile; celle-ci est préférable si plusieurs groupes musculaires sont paralysés. Pour Franke (1), l'arthrodèse est préférable quand il existe un relâchement anormal des articulations du pied, quand le P. B. paralytique est ballant.

Les résultats de ces différentes transplantations et anastomoses ne sont pas encore bien établis, comme le fait remarquer Kirmisson (2), car on a souvent fait en même temps soit des ténotomies, soit des aponévrotomies, et l'amélioration consécutive, sans être nulle, ne fut pas toujours très notable.

Les statistiques de Drobnik (3), Gibney, Milliken, Hoffa (4), Codivilla (5) et celles récentes de Vulpius (6) qui employa cent soixante fois la transplantation tendineuse, sont des plus encourageantes. Vulpius fit cette transplantation pour des déviations dues à la paralysie infantile, à la paralysie spasmodique, à l'hémiplégie apoplectique, à la maladie de Little, aux déviations paraplégiques, etc.

Tout récemment, à la Société de chirurgie, M. Le Dentu (7) a rapporté un excellent résultat de talus valgus paralytique, traité par la résection du tendon d'Achille et l'anastomose du tendon du jambier antérieur avec celui de l'extenseur propre du gros orteil, suivant le procédé de Milliken (détachement d'une languette représentant la moitié de l'épaisseur du tendon de haut en bas sur le tendon du jambier antérieur, de bas en haut sur le tendon de l'extenseur propre du gros orteil) (fig. 298 et 299).

(Pour compléter cette étude sur les anastomoses tendineuses, ajou-

(1) Franke, De la transplantation tendineuse, *Archiv. für klin Chir.*, t. LII, 1897.

(2) Kirmisson, *Soc. de chir.*, 23 janv. 1901.

(3) Drobnik, Traitement de la paralysie infantile par la division et la transposition de la fonction des muscles, *Deut. Zeitschr. für Chir.*, t. XLIII.

(4) Hoffa et Gocht in *Zeitschr. für orthop. Chir.*, 1899.

(5) Codivilla, *Archivio di Ortopedia*, 1899, n° 4.

(6) Vulpius, *XIIIe Congrès international de médecine*, Paris, 1900 et *Wiener Med. Presse*, 30 sept., 1900.

(7) Le Dentu, *Soc. de chir.*, 23 janv. 1901; *Rev. d'orthop.*, 1901.

tons que dernièrement P. Bruns (de Tubingue) (1) a rapporté plusieurs cas de contracture en flexion des genoux, pour lesquels il avait greffé les tendons du biceps et du demi-tendineux sur le quadriceps. Cette intervention permit le redressement et les malades purent marcher.)

Fig. 298. — Talus valgus paralytique et creux du pied droit avant l'opération (Le Dentu).

E. Arthrodèse. — C'est l'opération pratiquée sur une articulation saine, dans le but d'obtenir, par la soudure des os, une fixité que nécessite une déformation articulaire, ou une insuffisance des moyens d'union ligamenteux ou musculaires (Albert). Dès que l'on dépasse d'une façon notable le cartilage articulaire, ce n'est pas une arthrodèse, c'est une résection.

En 1878, Albert fit la première résection des deux genoux, suivie d'ankylose, chez une jeune fille atteinte de genou ballant post-paralytique. Plus tard il fit une simple abrasion des surfaces cartilagineuses sans résection osseuse proprement dite. Il est vrai que, en 1860, Bauer (de New-York), en réséquant un condyle fémoral, aurait fait une ankylose artificielle et Von Lesser, en 1879, avait fait l'arthrodèse

(1) P. Bruns, *Centralblatt für Chirurg.*, 9 fév. 1901.

de la malléole externe avec l'astragale dans un cas de P. B. varus paralytique. De même Szymanowski avait pratiqué l'arthrodèse tibio-tarsienne, pour s'opposer au renversement du moignon après l'opération de Chopart.

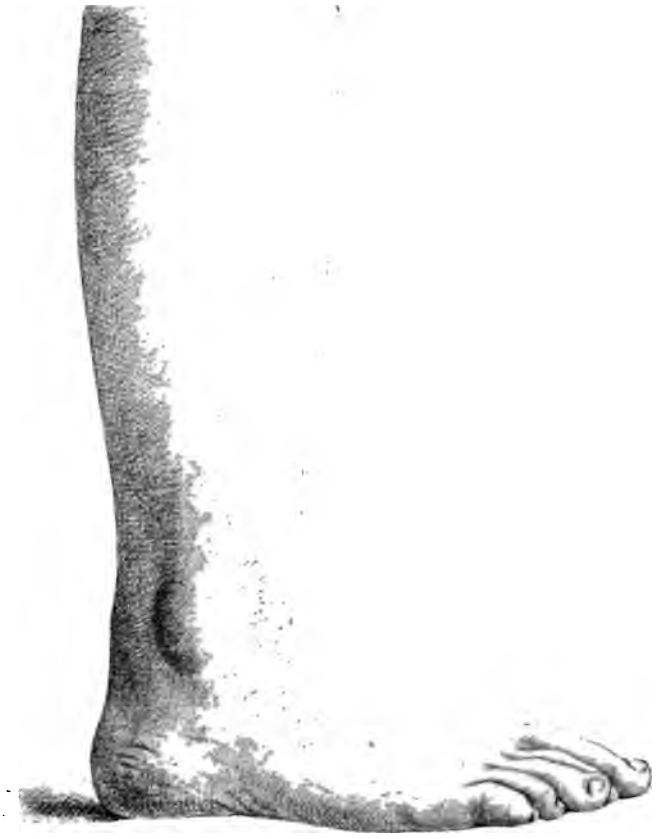

Fig. 299. — Résultat de la résection du tendon d'Achille et de l'anastomose des tendons du jambier antérieur et de l'extenseur propre du gros orteil (Le Dentu).

Évidemment, Albert avait eu des précurseurs. Mais en réalité c'est lui qui *méthodisa* cette ankylose artificielle. Il eut bientôt des imitateurs : Nicoladoni, Von Winiwarter, Von Lesser, Rydygier, etc.

Döllinger, en 1891, fit le premier l'arthrodèse de la hanche.

En France la première arthrodèse fut faite par Defontaine, puis vinrent les opérations de Kirmisson, Schwartz, A. Broca, Piechaud, Phocas, etc.

Indications. — Le champ de l'arthrodèse est très vaste, aussi la définition n'est pas la même pour tous. Ainsi Euringer dit que l'arthrodèse est la fixation ou l'ankylose artificielle d'une articulation ayant pour but de rendre utilisable cette articulation hors d'emploi

et, par là, de rendre inutile le port d'appareils : — qu'il y ait une résection assez large ou légère, il s'agit d'arthrodèse. Mais sous ce nom il ne faut pas comprendre la fixation d'une articulation infectée par la tuberculose par exemple, mais la fixation d'une articulation simplement ballante ou déformée.

L'arthrodèse est indiquée dans les arthropathies ballantes consécutives à l'atrophie musculaire progressive, les arthropathies nerveuses, certaines luxations congénitales ou acquises, pour l'extension de l'articulation tibio-tarsienne après l'opération de Chopart.

Il faut donc distinguer : 1° les articulations flottantes actives dans lesquelles la mobilité est exagérée, mais les mouvements normaux sont encore possibles; 2° les articulations flottantes passives dans lesquelles le membre est inerte. Lossen les divise en flottante primitive et flottantes secondaires ; Neudörfer en ballantes paralytiques et ballantes d'accommodation. Les articulations flottantes sont consécutives à des lésions osseuses, ligamenteuses ou nerveuses.

Sans aucun doute, l'arthrodèse évite des appareils lourds, coûteux, gênants, etc. Elle évite les rétractions musculaires, les déformations osseuses. Comme elle ne touche pas au cartilage épiphysaire, l'accroissement de l'os n'est pas entravé; Karewski affirme même que l'ossification se fait plus vite du côté opéré que du côté sain. Bidone (1), qui a fait des coupes d'arthrodèses expérimentales de l'articulation du genou chez des lapins, a montré que l'ankylose est d'abord cartilagineuse, puis elle passe à l'état fibreux.

L'arthrodèse peut être faite sur plusieurs articulations en même temps. Albert fit l'arthrodèse d'un genou et des deux cous-de-pied chez une jeune fille. Helferich fit une opération semblable. Dollinger n'hésita pas à ankyloser successivement le cou-de-pied, le genou et la hanche chez deux sujets.

Faudrait-il faire cette triple opération des deux côtés? Nous n'avons pas eu le courage de faire ces six arthrodèses chez une fillette de quinze ans atteinte de paralysie infantile totale des deux membres inférieurs avec scoliose paralytique.

Arthrodèse tibio-tarsienne. — Le P. B. paralytique ballant et définitivement ballant sans tendance à la fixité doit être traité par l'arthrodèse tibio-tarsienne. Celle-ci consiste ici à rechercher de parti pris la soudure osseuse entre les différentes pièces du tarse, et entre le tarse et la jambe, de façon à maintenir le pied à angle droit sur la jambe. Le malade doit finalement marcher sur la plante des pieds (2).

(1) Bidone, *Archivio di Ortopedia*, 1894, p. 378.

(2) *Manuel opératoire.* — Albert et Karewski ont abordé l'articulation par une incision transversale antérieure allant d'une malléole à l'autre. Karewski augmente la convexité antérieure de l'incision s'il est nécessaire d'ankyloser l'articulation de Chopart.

Defontaine fait une incision externe horizontale sous-malléolaire et une verticale

Arthrodèse médio-tarsienne (1). — Dans le P. B. paralytique, l'arthrodèse médio-tarsienne complète souvent l'arthrodèse tibio-tarsienne, car après celle-ci l'avant-pied se dévie quelquefois en valgus ou en varus. Il est plus facile d'ankyloser l'articulation de Chopart que l'articulation sous-astragalienne. L'arthrodèse tibio-tarsienne et médio-tarsienne peuvent être combinées à certaines résections osseuses partielles, le bec du calcanéum surtout (A. Broca) (2).

L'arthrodèse astragalo-scaphoïdienne a été pratiquée par Piechaud pour un P. B. paralytique valgus. D'une manière générale l'arthrodèse a donné de bons résultats; parfois cependant l'action persistante des muscles sains a empêché l'ankylose de se produire.

F. Arthrotomie médio-tarsienne suivant la méthode de Phelps. — Cette opération, que nous étudierons en détail à propos du P. B. congénital, peut-elle donner de bons résultats dans les cas de P. B. paralytique acquis varus équin compliqué de rétractions fibreuses et ligamenteuses comme dans le P. B. congénital? Cela est certain, car cette section de tous les tissus qui sont placés entre la peau et l'articulation médio-tarsienne permet d'agir sur l'avant-pied qu'elle remet à plat en bonne position, mais quand le P. B. paralytique présente des lésions osseuses de l'arrière-pied, l'arthrotomie médio-tarsienne n'agit pas sur celui-ci et le varus ne peut être corrigé complètement.

G. Tarsectomies. — *a*. L'*extirpation de l'astragale* avec emboîtement consécutif du calcanéum dans la mortaise tibio-péronière donne souvent un bon résultat dans le cas de P. B. varus équin paralytique fixe, surtout si on a soin de faire porter une chaussure avec des contreforts latéraux très solides. Du fait de la marche, les muscles, en partie

prépéronière. Cette voie externe est admise par beaucoup de chirurgiens. Kirmisson préfère cependant une incision interne en L et une petite externe.

Dans certains cas, si la déviation en varus équin est très marquée, Karewski fait une incision qui, partant de la malléole externe, descend perpendiculairement sous la plante et va aboutir très près de la malléole interne. Elle permet de faire l'opération de Phelps ou arthrotomie médio-tarsienne. Quoi qu'il en soit, quand les surfaces osseuses avivées sont en contact, le pied est immobilisé pendant trois à quatre semaines dans un appareil plâtré.

Les cartilages articulaires sont abrasés dans leur totalité, il faut faire saigner l'os. La synoviale est extirpée en partie ou curettée (Albert), quelques chirurgiens la laissent en partie dans les régions où elle est difficile à atteindre. On laisse la capsule fibreuse qui contribuera à la fixité. Si des tendons ont été coupés, on les suture de même que les aponévroses. La suture osseuse (Albert), ou l'enchevillement (Karewski), ne sont pas absolument nécessaires. Isnardi, pour favoriser la soudure osseuse, essaya de greffer des fragments osseux vivants.

(1) Pour faire l'*arthrodèse médio-tarsienne*, Karewski recommande de faire une incision antérieure allant d'une malléole à l'autre et dont la convexité atteint l'interligne médio-tarsien. Dans certains cas de varus équin il fit une incision qui, partant de la malléole externe, descend perpendiculairement à la plante du pied, traverse celle-ci pour aboutir à un travers de doigt en avant de la malléole interne.

Dans un cas de pied plat invétéré, Karewski fit l'arthrodèse astragalo-calcanéenne et médio-tarsienne.

L'*arthrodèse sous-astragalienne et médio-tarsienne* simultanée a été proposée par Samter et Karewski (*Centralbl. für Chir.*, 1895) pour immobiliser tout le tarse.

(2) A. Broca, *in* thèse Bakradze, Paris, 1898.

conservés, fonctionnent suffisamment pour que la déformation ne se reproduise pas. Cette astragalectomie a été souvent pratiquée dans ces conditions et avec de bons résultats thérapeutiques. La voûte plantaire chez un de nos petits malades s'était même refaite peu à peu, comme le démontrèrent les tracés plantaires pris plusieurs mois après l'opération et la radiographie (fig. 300).

Fig. 300. — Extirpation de l'astragale pour pied bot paralytique varus : la face supérieure du calcanéum est devenue convexe (Obs. pers.).

b. *Tarsectomies larges et modelantes.* — Il est évident que dans les formes graves de P. B. paralytique varus équin compliquées de saillies osseuses multiples avec cales externes (calcanéenne), ou interne (scaphoïdienne), rappelant ce que nous verrons pour le P. B. congénital osseux, il est évident que pour ces P. B. paralytiques devenus fixes avec déformations osseuses multiples et graves, l'astragalectomie ne suffit plus. Il faut enlever tout ce qui gêne pour le rétablissement de la forme normale du pied et de la voûte plantaire ; il faut, outre l'astragalectomie, enlever la cale calcanéenne, s'il y a lieu réséquer aussi une partie du cuboïde ou du scaphoïde. Les larges tarsectomies sont parfois nécessaires dans le P. B. paralytique de l'adulte (1), quand les déformations osseuses deviennent prédominantes.

H. Résection articulaire tibio-tarsienne. — Rappelons que chez deux malades atteints de P. B. paralytique avec prédominance de l'équinisme Volkmann fit, en 1880, la résection tibio-tarsienne : Lesser fit une résection partielle pour un varus paralytique (2).

II. ***P. B. acquis d'origine cutanée.*** — Une rétraction cicatricielle du dos du pied peut produire un P. B. talus ou talus valgus, etc. Il faudra exciser la cicatrice et faire une autoplastie (Jalaguier).

(1) Barozzi, *in* thèse Gasselin, Tarsectomie dans le P. B. paralytique de l'adulte, thèse de Paris, 1899.

(2) Lesser, *Centralbl. für Chir.*, 1879. L'indication de cette opération pour P. B. paralytique est exceptionnelle.

III. *P. B. acquis d'origine osseuse.* — On a vu (tome III) que les fractures de jambes, de cou-de-pied mal consolidées peuvent provoquer des P. B. Il en est de même des ostéomyélites de la tuberculose des os de la jambe ou du tarse.

Dans un cas de P. B. varus équin consécutif à une incurvation progressive de la diaphyse péronière, une ostéomyélite ayant détruit le cartilage de conjugaison de l'extrémité inférieure du tibia, d'où arrêt de développement du tibia, Ollier fit l'excision des cartilages de conjugaison inférieure et supérieure du péroné. Six mois après le péroné n'avait pas grandi, le tibia s'était légèrement allongé, et le pied était maintenu en bonne position. De même qu'il existe des lésions consécutives du col fémoral dans certains P. B., de même certaines déviations de la diaphyse fémorale et du col fémoral peuvent à distance provoquer des P. B. par compensation (varus, valgus, etc.).

IV. *P. B. par lésion articulaire.* — Des lésions à distance, la coxalgie provoquent un P. B. varus équin ; la tuberculose du genou provoque par parésie du triceps un pied creux. Les arthropathies tibio-tarsiennes rhumatismales, tuberculeuses et autres peuvent dévier la direction des pieds. Les ostéotomies ou la résection articulaire sont indiquées ici.

V. *P. B. par lésion musculaire non paralytique.* — La simple rétraction musculaire, quand le pied n'est pas maintenu à angle droit dans un appareil immobilisateur, provoque une déviation en équinisme. Cette attitude vicieuse permanente est à surveiller si l'on veut éviter des déboires.

La myosite des muscles de la jambe, les abcès froids, les gommes, les phlébites donnent lieu à des rétractions musculaires. Une paralysie musculaire consécutive non plus à une paralysie infantile, mais à une section nerveuse, peut être cause d'une déviation du pied suivant un ou plusieurs de ses axes.

VI. *P. B. par lésion tendineuse.* — Une rupture, une luxation (1), une synovite (Lasserre) (2) peuvent être cause de cette variété de P. B. acquis.

VII. *Pieds creux* (3). — A l'état normal, tous les organes du pied, os, muscles, tendons, ligaments, concourent au maintien de la voûte plantaire. Celle-ci peut être divisée en deux segments : la voûte externe formée par le calcanéum, le cuboïde, les 5e et 4e métatarsiens, et la voûte interne formée par l'astragale, le scaphoïde, les trois cunéi-

(1) Balard d'Herlinville, Pied plat valgus par luxation des tendons péroniers, thèse de Paris, 1890.

(2) Lasserre, P. B. acquis par synovite tendineuse, thèse de Paris, 1899.

(3) Voy. Duchenne (de Boulogne), Physiologie des mouvements. — Charpy, Études d'anatomie appliquée, 1892. — Farabeuf, Traité de médecine opératoire. — Ombus, *Rev. de chir.*, 1882. — Jeanne, Pied creux congénital, thèse de Paris, 1897.

formes et les trois premiers métatarsiens. — Chez le fœtus, le pied est plat; la voûte n'apparaît qu'au moment de la naissance. Certains muscles augmentent la courbure plantaire (long péronier latéral), d'autres la diminuent.

Duchenne (de Boulogne) a bien montré qu'il y a quatre espèces de pied creux acquis; ce sont les suivantes :

1° *Pied creux par contracture du long péronier latéral.* — Outre le pied creux, le pied est ici en abduction, en valgus et le bord externe est élevé (pied creux valgus), les orteils ne sont pas en griffe. L'avant-pied est moins large au niveau des têtes métatarsiennes. Le tendon du long péronier latéral est saillant au-dessus de la malléole externe. Cette variété s'observe à la suite de l'atrophie des jambiers antérieur et postérieur.

2° *Pied creux par paralysie du triceps sural.* — Le pied après cette paralysie est en talus, mais les fléchisseurs abaissent le talon antérieur. Les orteils ne sont pas en griffe; c'est le *pied creux direct.*

Dans la tuberculose du genou, le pied creux s'observe parfois, et d'après Audry (1) il est dû à la parésie du triceps sural, d'où relèvement de l'extrémité antérieure du calcanéum.

3° *Pied creux par paralysie des interosseux, de l'adducteur et du court fléchisseur du gros orteil.* — Ces muscles étant paralysés, les extenseurs des orteils relèvent la première phalange, tandis que les fléchisseurs abaissent les deux dernières phalanges. Les muscles antagonistes long extenseur du gros orteil, pédieux, court fléchisseur excavent la voûte.

4° *Le pied creux équin avec griffe.* — Les extenseurs pour lutter contre l'équinisme étendent les premières phalanges, les fléchisseurs abaissent les dernières; il y a donc rétraction du tendon d'Achille et de l'aponévrose plantaire. Dans ces cas le pied creux est une difformité secondaire greffée sur le P. B. équin ou équin varus [Dubrueil (2), Parkin (3)].

Dans les formes invétérées du pied creux, les lésions osseuses sont sérieuses; le calcanéum est fortement relevé par son extrémité antérieure; il est raccourci, l'astragale est subluxé, les autres os sont également déformés et déplacés vers la face dorsale. Sur deux pieds creux invétérés que nous avons disséqués les os de la deuxième rangée du tarse et des métatarses étaient atrophiés et peu résistants. Citons enfin le pied creux des Chinoises (4).

Le *traitement* varie suivant la variété.

(1) Audry, Du pied creux dans la tuberculose du genou (*Lyon médical*, 1891, p. 221).
(2) Dubrueil, *Rev. d'orthop.*, 1891, p. 321.
(3) Parkin, *in Rev. orthop.*, 1891, p. 473.
(4) *P. B. creux traumatique des Chinoises.* — C'est par la compression avec des bandages que cette déformation est obtenue au bout de deux à trois ans. C'est en somme un pied creux; l'extrémité antérieure du calcanéum est surélevée, il est presque vertical et le cuboïde s'articule avec sa face inférieure; le scaphoïde empiète également sur la face inférieure de l'astragale et la saillie dorsale du pied est formée par l'extrémité antérieure du calcanéum et de l'astragale.

Dans les formes encore réductibles, on fera le redressement manuel, l'aponévrotomie plantaire, les ténotomies. On électrisera les muscles paralysés, par des appareils orthopédiques on maintiendra la réduction. Dans le pied creux invétéré, on a conseillé la tarsoclasie sous chloroforme, les tarsectomies cunéiformes dorsales. On a rarement recours à ces interventions, car les appareils orthopédiques ici améliorent beaucoup la difformité.

VIII. *Pieds plats acquis* (1). — Ils sont fréquents. L'évolution du pied n'a pas été normale; celui-ci s'est affaissé dès les premiers efforts de la marche; dès lors, il repasse à l'état de pied plat congénital. Chez les jeunes enfants rachitiques, le pied plat se développe par affaissement des os du tarse. C'est le *pied plat rachitique infantile*, les exemples en sont nombreux.

Le pied plat acquis s'observe souvent chez les paysans, et Le Fort attribuait cette fréquence à l'absence de chaussures (2). Il est fréquent dans certaines races, chez les nègres, les Arabes. Il survient du fait de la surcharge plantaire chez des sujets qui deviennent obèses. Kœnig le signale chez ses femmes qui deviennent obèses et marchent sur un terrain montagneux. Chez certains sujets le pied plat reste indolore tant que la profession n'exige pas une station prolongée. Mais, si celle-ci devient nécessaire, le pied plat donne lieu à quelques contractures et à des douleurs qui rappellent ce que nous étudierons, dans un instant, sous le nom de pied plat valgus douloureux des adolescents.

Enfin, certaines lésions osseuses du pied (tuberculose tarsienne, ostéomyélite, fracture du calcanéum par écrasement, luxation des tendons péroniers) peuvent provoquer un affaissement plantaire pur et simple, avec ou sans valgus proprement dit. Le pied peut être

(1) **Voûte osseuse du nouveau-né et de l'enfant. Pied plat congénital.** — A la naissance, le pied est déjà cambré; cependant, environ 9 p. 100 des nouveau-nés ont un *pied plat congénital* comme chez le fœtus. La voûte n'apparaîtrait qu'à la naissance.

Sous l'influence de la station prolongée ou de la marche, l'empreinte plantaire s'élargit; elle se rétrécit au contraire par le repos (Féré et Demantké). Avec l'âge, le pied s'aplatit (Onimus). Dans le pied plat congénital, le pied appuie surtout par sa plante et par son bord interne; le bord externe est relevé comme le démontrent les tracés plantaires.

La synostose congénitale de plusieurs os du tarse peut provoquer le pied plat (Holl).

Voy. Rohmer, Variations de forme normale et pathologique de la plante du pied, thèse de Nancy, 1889. — Ch. Féré et Demantké, *Bulletin de la Société de biologie*, 1891, p. 387, et Du pied plat considéré comme un stigmate de dégénérescence (*Journal de l'anatomie et de physiologie*, 1891, p. 412). — Onimus, Déformation de la plante du pied (*Rev. de chir.*, 1881). — Dewevre, Rôle de l'élasticité de la voûte plantaire (*Soc. de biologie*, 1892). — Gobbinski, Élasticité du pied (*Zeitschr. für orthop. Chir.*, Band. II). — Howett, *Saint-Louis med. and surg. Journal*, mars 1896. — Dane, *Transactions of the American orthop. Association*, 1898 (examen des tracés plantaires correspondant aux différents âges de l'enfant). — Delore, Voûte du pied (*Bull. méd.*, 1900, p. 141).

(2) Voy. la discussion sur le pied plat douloureux (*Soc. de chir.*, 1884).

plat d'un côté pour compenser une déviation du pied du côté c (Phocas, Brunswic). Mais toutes ces différentes variétés de pie que nous venons de signaler ne sont pas douloureuses, et survi à tout âge. Ils n'ont qu'un rapport très éloigné avec la tarsalg

Signalons encore le pied plat acquis s'observant au cours du valgum, de la scoliose, etc. *Vice versa*, le pied plat peut prov un léger degré de genu valgum (Mollière).

Au cours de certaines synovites des gaines des péroniers, o noter un pied plat valgus avec douleurs ; de même dans le ca luxation des tendons péroniers et enfin au cours du tabes (Milio

En somme, les pieds plats acquis ont une pathogénie très témoin cette classification de Schreiber, qui admet les vari rachitique, paralytique, spasmodique, traumatique, pathologiq le pied plat valgus douloureux des adolescents. — Le pied pl enfants rachitiques est assez particulier (Perrotte) (2). Il s'o vers l'âge de quatre à cinq ans, c'est-à-dire à l'âge du rachitis pied peut même se dévier en léger valgus et la malléole inter une forte saillie. Nous en avons observé plusieurs exemples. l'âge, ou la voûte se referme, et c'est la guérison, ou le pied s'a mode tant bien que mal à cette déformation, sur laquelle la ta peut se greffer au moment de l'adolescence sous l'influence d menage. Étudions maintenant un pied plat valgus particulier.

Pied plat valgus douloureux (*Tarsalgie des adolescent* C'est la variété de pied plat la plus importante. Chez l'adolescen pied plat valgus acquis non consécutif à un traumatisme, paralysie, à une ostéite, et accompagné de douleur, est une ta Aux autres âges, la tarsalgie existe, mais elle n'a probablem la même pathogénie ; tarsalgie des adolescents et genu v des adolescents doivent avoir bien des points communs (3).

Symptômes. — La lésion est soit unilatérale, et dès lors e plus fréquente à droite en général, ou bien elle est bilatérale marquée d'un côté que de l'autre, le pied droit est toujours plus

La tarsalgie ou douleur tarsienne survient soit chez des in qui en général ont déjà le pied plat et qui se surmènent dans d ditions spéciales, soit chez des individus ayant un pied voûté qui s'aplatit à l'âge de l'adolescence.

(1) Milioti, *Recioglitore medico*, 1885.

(2) Perrotte, Pied plat valgus rachitique, thèse de Lyon, 1881. Voy. tracés plantaires *in* Luning et Schultess, *Chirurgie orthopéd.*, édition fran Paul Villemin, Paris, 1901.

(3) *Historique.* — Les premières observations cliniques précises datent meyer, Bonnet (de Lyon), Jules Guérin, A. Nélaton. Avec les recherches physiologiques de Bonnet, les discussions pathogéniques commencent. Gos Fort, Tillaux, Trélat, etc., en France, Henke, Hueter, Meyer, Lorenz l'étranger, continuent les recherches anatomo-physiologiques et patho Enfin, l'intervention sanglante pour les cas invétérés compléta dans ces années le traitement jusque-là limité au port d'appareils orthopédiques.

MIÈRE PÉRIODE. — *Période de début.* — Celui-ci est insidieux, le. C'est tout d'abord une douleur vague, un besoin de repos; es points douloureux se localisent en avant de la malléole interne, niveau des articulations astragalo-scaphoïdienne, calcanéo-idienne, cunéo-premier-métatarsienne, et sur le trajet du long nier latéral. La marche est douloureuse; la claudication survient lement. Le matin, toute douleur est disparue; la descente des iers est facile, mais l'ascension est pénible, de même que le saut. ce moment, l'aplatissement du pied est déjà marqué et attire ntion si le pied n'était pas congénitalement plat. La voûte plan-est affaissée, les tracés plantaires le démontrent (1); quelquefois aleur précède de quelque temps l'apparition du pied plat; en e, l'affection débute soit par des douleurs, soit par la déviation gus; de là deux formes de début.

XIÈME PÉRIODE. — *Période du pied plat valgus intermittent.* — d le malade n'est pas debout, le pied est simplement plat, puis, ne le sujet se met debout, on voit le pied se mettre en valgus, ndons jambier antérieur, extenseur commun, extenseur propre, iers latéraux, se dessinent sous la peau, de même que les trois s osseuses : malléole interne, tubérosité du scaphoïde, tête talienne. Le bord interne du pied est abaissé, épaissi, et parfois vert de durillons. L'os le plus saillant est la scaphoïde pour l'astragale pour Hueter et Henke. Consécutivement la semelle haussure est usée à sa partie interne. En secouant la jambe on ue le pied est fixe. Sous le chloroforme, la contracture dis-; mais à l'état de veille les mouvements des articulations tarsienne et astragalo-calcanéenne sont très limités.

cette époque on examine l'état des muscles, on note souvent la e du long péronier latéral; en effet, si sur un malade étant é on cherche à repousser la tête du premier métatarsien, le e ne peut résister à ce mouvement et le pied reste plat. Chez et sain, la même manœuvre amène l'exagération de la cambrure d (Duchenne, de Boulogne). Il est vrai que le jambier postérieur ème action. C'est pourquoi ce signe n'est pas constant. Aussi, il existe, c'est que le long péronier et le jambier postérieur arésiés. Le jambier antérieur est parfois parésié (Terrillon). Au le pied peut être creux valgus (2) par contracture du long péro-u en varus, en talus; mais dans la station, il se met en valgus. s muscles que les extenseurs peuvent donc être contracturés. pied n'est pas encore très fixe, les quelques mouvements de ion et de supination qui subsistent s'accompagnent de craque-

y. ONIMUS, *Union méd.*, 1877, n° 18, tracés plantaires dans les paralysies et s musculaires. — RHOMER, *loc. citato.*

PLAY, Valgus, pied creux douloureux (*Progrès méd.*, 9 mai 1874; *Acad. de* ars 1891, et *Union méd.*, octobre 1896).

ments articulaires. Le pied est un peu œdématié. Des douleurs à distance peuvent survenir : douleur au niveau de l'articulation péronéo-tibiale inférieure (Terrillon) (1), douleur au sommet de la malléole externe, etc.

Troisième période. — *Pied plat valgus permanent.* — Les lésions et la déformation s'aggravent. Sur le bord interne du pied, on note la saillie très marquée de la malléole interne, de la tête astragalienne et du scaphoïde. La malléole interne touche presque le sol, de même que la tête de l'astragale; le talon se relève un peu; le scaphoïde et le premier cunéiforme se dévient en dehors avec tout l'avant-

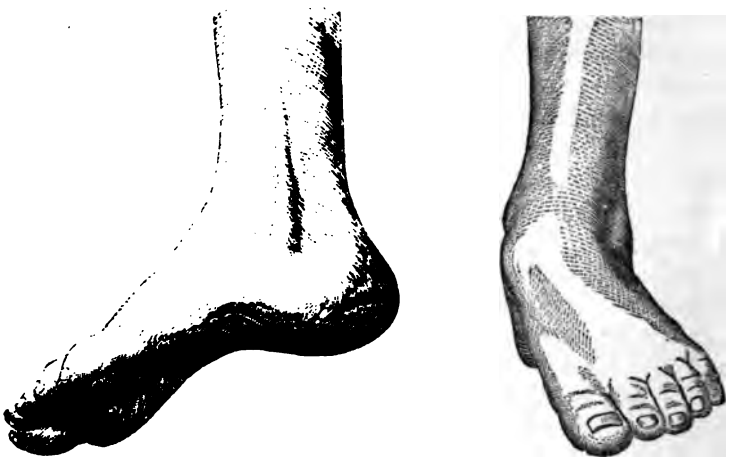

Fig. 301. — Pied creux valgus physiologique. — A, face externe du pied, destinée à montrer le relief F du tendon du long péronier latéral, produit par la contracture de ce muscle, et à prouver que, par le fait de son abaissement, la saillie métatarsienne A se trouve sur un plan inférieur à la plante du pied, et que la courbe de la voûte plantaire B est augmentée; B, même pied présentant le mouvement de valgus qui lui est imprimé par la contracture du long péronier latéral (Duchenne, de Boulogne). Si celui-ci est parésié, on note le *pied plat valgus par affaissement de la voûte.*

pied ; le gros orteil est en flexion. L'axe de la jambe tombe en dedans du gros orteil. Sur le tracé plantaire l'axe longitudinal du gros orteil (ligne de Meyer) ne passe plus tout contre le bord interne, par rapport à l'axe médian du pied, il s'en va passer très en dehors. Sur le bord externe du pied, on note un angle rentrant au niveau de l'articulation calcanéo-cuboïdienne. Les tendons extenseurs font une forte saillie sur le dos du pied.

Le court péronier latéral est sain, sa faradisation exagère la déviation. Le long péronier ne réagit plus à l'électrisation (Duchenne).

Peu à peu l'ankylose se produit dans l'articulation astragalo-calca-

(1) Terrillon, *Soc. de chir.*, 1884.

néenne ; c'est une ankylose ou une demi-ankylose en subluxation. Le genou peut même se dévier légèrement en dedans, et le rachis s'infléchir latéralement sous forme d'une scoliose plus ou moins marquée.

Évolution clinique. — Gosselin admettait une période de douleur, une de contracture, une de rétraction et une d'ankylose. Mais l'affection ne suit pas fatalement ces différentes phases. Il y a des cas légers qui guérissent par le traitement ou spontanément, et des cas graves. Pour ceux-ci, l'évolution de la difformité est progressive, les rechutes sont fréquentes, la déviation devient définitive du fait de l'ankylose et une demi-guérison s'observe. Le malade s'accommodant plus ou moins, il change de profession, mais si plus tard il reprend une profession fatigante avec station debout ou marche prolongée, la tarsalgie reparaît.

Diagnostic. — Le pied plat congénital non douloureux est facile à reconnaître, la contraction du long péronier est intacte. Le *pied valgus par déformation rachitique de la malléole externe*, et l'*arthrite rhumatismale* n'ont pas la même évolution. Le *pied valgus traumatique* consécutif à une fracture malléolaire ou calcanéenne serait parfois d'un diagnostic rétrospectif difficile si on n'avait pas la radiographie à sa disposition, de même que le valgus par ostéite et ostéomyélite tarsienne, par arthrite tibio-tarsienne.

La *métatarsalgie* est caractérisée par une douleur bien localisée au niveau de l'articulation métacarpo-phalangienne du quatrième orteil, le plus souvent, parfois du deuxième ou du troisième.

Le *pied bot hystérique* n'est pas douloureux. Certaines *douleurs par ostéite de croissance* se reconnaîtront à leur siège, à la fièvre, etc.

La *paralysie spinale aiguë de l'enfance*, l'*atrophie musculaire progressive* peuvent se localiser au long péronier latéral. La paralysie de celui-ci s'accompagne de valgus pendant l'extension, le malade ne peut se tenir sur la pointe du pied, il y a des douleurs plantaires, des contractures réflexes, des rétractions musculaires et même au repos la déviation était permanente.

La *contracture du long péronier latéral* est caractérisée par un pied creux valgus douloureux ; on note l'augmentation de la courbure plantaire, l'abaissement de la saillie sous-métatarsienne au-dessous des autres métatarsiens, la diminution du diamètre transversal de l'avant-pied, une torsion de celui-ci sur l'arrière-pied produisant sur la face plantaire des plis obliques de dedans en dehors et d'arrière en avant, un mouvement de valgus dans l'articulation calcanéo-astragalienne, la saillie du tendon du long péronier latéral en arrière et au-dessus de la malléole externe, et ce relief augmente quand on cesse de relever la tête du premier ou de tous les métatarsiens. Enfin, avec le repos, la contracture diminue et le pied reprend sa forme normale. Ce pied creux valgus par contracture du long péronier latéral disparaît dans la station debout, et on peut croire à une

simple paralysie du long péronier, mais celle-ci produit un pied plat valgus au repos (Duchenne) (fig. 301).

Les *lésions du nerf sciatique poplité externe* peuvent provoquer un pied valgus, mais un examen complet fera reconnaître l'existence de cette lésion nerveuse.

Pronostic. — Il est sérieux ; la déviation est en général progressive. A distance elle provoque de la scoliose. Le sujet est obligé de changer de profession, en attendant que le pied s'accommode peu à peu à la déviation ; quand le pied est accommodé, la douleur disparaît ; A. Desprès a beaucoup insisté sur ce résultat, qui est assez fréquent (1).

Anatomie pathologique. — Les lésions osseuses et articulaires ont été décrites par Rognetta qui aurait signalé l'atrophie des os du tarse, par Delacour (2), Bouvier, Gosselin, Hueter, Küstner (3), Henke, Lorenz et plus récemment par Jaboulay et ses élèves, Terrasse (thèse de Lyon, 1892), Toubert (thèse de Lyon, 1896). Gosselin décrivit surtout des lésions d'arthrite sèche, dans l'articulation astragalo-calcanéenne (4).

Étiologie et pathogénie. — La tarsalgie des adolescents coïncide fréquemment avec une poussée de croissance. La profession (garçon

(1) Pal signale comme complication la méralgie paresthésique qui s'améliore en même temps que le pied plat et pour laquelle nous avons avec Souques publié le premier cas de résection du nerf fémoro-cutané (Voy. thèse Bresard, Paris, 1899).

(2) Delacour, Bouvier, etc., *Soc. de chir.*, 1856.

(3) Kustner, *Arch. für klin. Chir.*, 1880.

(4) Les **déviations** et **déformations** osseuses doivent être décrites avec soin, bien qu'elles soient assez complexes.

Toubert, après avoir précisé les rapports anatomiques normaux entre la tête astragalienne, la face antérieure du calcanéum et la petite apophyse du calcanéum, insiste beaucoup comme Jaboulay sur la migration progressive en arrière de cette apophyse dans le pied plat de plus en plus invétéré. Dès lors, l'astragale a une tendance à glisser en avant et en dehors. Les faces antérieures de l'astragale et du calcanéum ne conservent plus leurs rapports réciproques ; au lieu d'être superposées suivant une direction oblique de haut en bas et de dedans en dehors, elles sont juxtaposées suivant une direction presque horizontale et la face externe du calcanéum peut, dans les cas extrêmes, se mettre en contact avec la malléole péronière et y former une néarthrose. Dans ces cas invétérés, les axes du tarse postérieur, du tarse antérieur et du métatarse, au lieu d'être sur le prolongement les uns des autres, forment une direction en baïonnette ; il y a adduction du métatarse (Lorenz). Le calcanéum se porte en dehors en tendant à dégager sa grande apophyse du contact de l'astragale, tandis que la petite, au contraire, s'engage de plus en plus sous cet os. Outre ce déplacement dans le sens transversal, il y a un déplacement dans le sens antéro-postérieur : le calcanéum a reculé, c'est un mouvement en tiroir ; l'astragale paraît projeté en avant, plongeant par sa tête, le talon est relevé, c'est la grosse tubérosité qui vient en contact avec le sol. Le déplacement est rendu plus manifeste par la flexion plantaire que l'astragale exécute dans sa mortaise malléolaire ; cette flexion est constante, quelque léger que soit le pied plat.

Mais le scaphoïde est solidaire du calcanéum, du fait du ligament calcanéo-scaphoïdien, le scaphoïde tend à se luxer en dehors, il le fait en se portant en haut, le ligament calcanéo-scaphoïdien s'allonge pour permettre cette élévation. Le tubercule interne du scaphoïde vient se mettre en contact avec le corps de l'astragale. Mais cette subluxation du scaphoïde est limitée par un rempart osseux

marchands de vin, pâtissiers, imprimeurs, repasseuses) est une cause occasionnelle. Le rôle de la chaussure est important également comme cause occasionnelle (Le Fort). Le rachitisme peut jouer un rôle Billroth, Fischer, Albert, Kœnig, Perrotte, etc.). Roth n'a-t-il pas

qui se forme au sommet de l'ovale astragalien. La face supérieure du calcanéum présente son cartilage altéré, et le long de son bord externe, et le long de son bord supérieur. Au niveau de la petite apophyse, la surface articulaire finit par disparaître. Au contraire, le cartilage articulaire s'épaissit sur la face supérieure du col du calcanéum. A mesure que le calcanéum glisse dans le sens transversal au-dessous de l'astragale, le coin externe de celui-ci, doublé de la malléole péronière, paraît subir une migration de dehors en dedans sur le col du calcanéum. Aussi dans les cas avancés de pied plat, il se forme une véritable néarthrose péronéo-calcanéenne avec fibro-cartilage (Hueter, Lorenz). La facette antérieure est surplombée d'un épaississement périostique (Toubert).

Les déviations et déformations astragaliennes sont les suivantes : Cabot signalait une forte saillie osseuse au-dessus de la tête de l'astragale, ayant un centimètre de hauteur sur son milieu et diminuant rapidement des deux côtés en dedans et en dehors. Disparition du cartilage au niveau de l'extrémité inférieure de l'ovale astragalien qui a perdu tout contact osseux, et néoformation d'une apophyse à l'extrémité supérieure de l'ovale astragalien. Cette face antérieure paraît alors moins oblique, c'est-à-dire plus verticale, et le col de l'astragale paraît allongé dans sa moitié interne et raccourci dans sa moitié externe. Hueter pensait à une croissance exagérée du bord interne du col, et à une atrophie par compression du bord externe du col. Busch et Hueter nient ce fait. Lorenz et Toubert, par des mesures précises et en défalquant l'apophyse d'arrêt, n'ont pas trouvé de différence de longueur entre les deux bords interne et externe du col astragalien.

Ogston, Humphry (*Lancet*, 20 mars 1886) ont montré que l'astragale présente deux facettes articulaires, une supérieure avec le scaphoïde, l'autre inférieure avec le ligament calcanéo-cuboïdien inférieur.

En somme, sur la tête astragalienne on trouve une zone inférieure perdant son ancien cartilage, une zone moyenne ayant gardé son cartilage parce qu'elle a conservé le contact avec le scaphoïde, une zone supérieure revêtue de fibro-cartilage néoformé formant apophyse d'arrêt, ce qui maintient le scaphoïde en simple subluxation. Dans le cas de luxation complète, la tête de l'astragale va se loger dans la cavité formée par le ligament calcanéo-scaphoïdien; le tubercule interne du scaphoïde s'articule avec la face supérieure du col (Lorenz) par une facette articulaire qui se continue avec celle de la face antérieure par un plan incliné. Étant donnée la flexion plantaire, la partie antérieure de la poulie et des facettes latérales perd peu à peu son cartilage.

Le scaphoïde est surtout changé dans sa direction ; dans les cas invétérés, il aurait la forme d'un cône à base inférieure (Henke). Sur les surfaces articulaires du scaphoïde et du calcanéum, le cartilage présente par places l'aspect velvétique. Les synoviales sont très peu vasculaires. Le grand ligament calcanéo-cuboïdien plantaire est allongé ; le ligament calcanéo-scaphoïdien plantaire avec son disque cartilagineux est aminci, étalé. Le ligament en *y* n'est pas allongé. Enfin les os sont non seulement déplacés, déformés, mais encore altérés dans leur structure, car Winiwarter a signalé l'ostéite raréfiante des os du tarse dans le pied plat. Dans un cas de Chaput (*Soc. anat.*, 1886), on a trouvé une ankylose entre l'astragalo-calcanéenne et l'astragalo-scaphoïdienne. Holl (en 1880) et Zuckerkandl ont rapporté des faits semblables. Cette ankylose est une *ankylose de guérison*, le pied s'est adapté à sa nouvelle forme en s'ankylosant (Jaboulay et Terrasse). Il se produit une ostéo-arthrite chronique. Le cartilage se détruit là où il n'y a plus de pression. Il s'hypertrophie là où la pression est exagérée.

Quant aux muscles, les péroniers dans quelques cas ont été trouvés atrophiés.

Le poids du corps tend sans cesse à aplatir la voûte plantaire et à porter le pied en valgus. Hueter pense que sous cette pression il se fait dans le squelette un travail de résorption au niveau des points supportant une pression plus forte, et une hyperostose dans les points non comprimés. Quand le cartilage n'a plus de fonction à remplir, il s'atrophie par simple régression (Lucke, Lorenz) et non par

observé 48 cas de pieds plats chez 71 scoliotiques? Le pied plat est fréquent de dix à vingt ans, il est rare après trente ans. Le surmenage pendant la croissance est une cause prédisposante plus importante que l'influence ethnique. L'affection paraît plus fréquente chez les garçons que chez les filles. Enfin, il faut bien noter que la tarsalgie ou douleur tarsienne s'observe soit chez des sujets ayant congénitalement le pied plat, ce qui est une prédisposition évidente, soit chez des malades ayant le pied voûté, mais le surmenage amène l'affaissement de la voûte à l'âge de l'adolescence, comme la même cause détermine l'incurvation du rachis.

Une prédisposition congénitale est bien possible, puisque 9 p. 100 des nouveau-nés seraient atteints de pied plat d'après Küstner. Enfin la tarsalgie serait parfois héréditaire.

Théories pathogéniques. — a. *Théorie articulaire.* — Stromeyer avait ébauché cette théorie. Gosselin la développa longuement. Pour lui, la cause de la maladie est une arthrite sèche de l'articulation calcanéo-astragalienne, d'où le nom d'arthralgie calcanéo-astragalienne. Mais ces lésions articulaires n'ont été observées que dans deux cas. Jules Guérin invoqua la disposition presque mathématique des portions articulaires privées de cartilage pour rapporter les lésions à un état de régression plutôt qu'à une inflammation franche. La synovite est à peine marquée. L'arthrite est hors de proportion avec les lésions osseuses, ce n'est qu'une complication qui peut aboutir à l'ankylose. Gosselin mit en évidence les poussées de croissance et présuma le rôle que joue le développement du squelette. Leroux a noté aussi un cas d'arthrite médio-tarsienne. Reynier (1) a admis une sorte d'ostéo-arthrite de croissance.

Mais l'arthrite sèche est rare chez les sujets jeunes, et puis le repos calme complètement les douleurs tarsalgiennes au début; il n'en est pas ainsi dans les arthrites.

Pour M. Gilles de la Tourette (2), certaines formes de tarsalgie sont tout simplement des localisations de l'infection blennorragique sur les synoviales et les bourses séreuses de l'avant-pied et du talon, le malade ayant un pied plat congénital. Mais il s'agit ici d'un pied plat valgus congénital devenu douloureux par arthrite de voisinage et non de la vraie tarsalgie.

inflammation comme le pensèrent Gosselin, Lorinser, Hueter. Les hyperostoses qui résultent de la compression par subluxation limitent la déviation, et le pied plat guérit avec persistance de la déformation.

Malgré l'élargissement des surfaces articulaires, les mouvements sont limités, étant données les rétractions ligamenteuses, les saillies osseuses anormales, et finalement la contracture des muscles périarticulaires.

L'arthrite subinflammatoire peut donc aboutir à l'ankylose. Toubert a observé une ankylose entre l'astragale et la petite apophyse du calcanéum avec ossification de l'appareil ligamenteux du sinus tarsien.

(1) Paul Reynier *in* thèse de Picquard, Paris, 1887.

(2) Gilles de la Tourette, *Sem. méd.*, 1896, p. 521.

b. *Théories musculaires (parésie, paralysie ou contracture).* — A. Nélaton, Bonnet, J. Guérin et Reissmann avaient admis une *contracture* des péroniers et des extenseurs. L'*impotence fonctionnelle du long péronier latéral* a été invoquée par Duchenne (de Boulogne). Cet éminent physiologiste démontra que le long péronier latéral est pour ainsi dire le muscle de la voûte plantaire; il maintient par sa contraction la forme de celle-ci pendant la station et la marche. Si ce muscle ne se contracte plus suffisamment, les métatarsiens s'affaissent, les nerfs plantaires deviennent douloureux, le pied se met en valgus en prenant pour charnière l'articulation calcanéo-astragalienne. Les articulations du pied et surtout les articulations du bord interne sont tiraillées, d'où des contractures réflexes dans les muscles adducteurs et fléchisseurs du pied, c'est-à-dire dans le court péronier latéral et l'extenseur des orteils. Onimus admet aussi cette théorie musculaire. Thorens (1), après avoir fait remarquer que normalement le poids du corps tombe en dehors de l'axe vertical du calcanéum, admet la théorie de Duchenne.

Les objections n'ont pas manqué à cette théorie, car les deux péroniers sont innervés par le même nerf; or le court serait contracté, et le long paralysé; la parésie du long péronier n'est pas constante. Parfois il est contracturé. La variété pathogénique de tarsalgie, décrite par Duchenne, existe sans aucun doute; il y a des pieds plats valgus paralytiques douloureux. C'est cette variété qui guérit par la faradisation; mais il y a d'autres variétés pathogéniques de tarsalgie.

Henke a admis la paralysie du jambier postérieur et des muscles de la plante comme trouble initial de la tarsalgie; il en résulte des déformations osseuses, d'où sa théorie pathogénique musculo-osseuse.

Blum fait jouer aussi un rôle important au jambier postérieur qui, grâce à son insertion au tubercule du scaphoïde, relève le bord interne du pied; dans certains cas, en effet, le long péronier est intact. Trélat a signalé des cas semblables. Terrillon a constaté la paralysie du long péronier combinée avec celle du jambier antérieur. Ch. Monod, Verneuil notèrent la paralysie isolée du jambier antérieur. Outre les muscles antéro-externes, les muscles fléchisseurs peuvent être contracturés (Després, Tillaux), d'où déviation du pied en valgus, en varus, et même en talus. Si la contracture succède le plus souvent à la parésie, dans certains cas elle peut être primitive. Suivant Trélat, il y a contracture d'abord et impotence musculaire finalement.

Chaput, d'après l'examen de quelques pièces anatomiques, a admis l'insuffisance du long péronier latéral ou celle du jambier postérieur. Dans une de ses observations anatomiques, le péronier latéral était dépourvu de fibres musculaires sur une étendue anormale; la lésion

(1) Thorens, *Union médicale*, 1881.

était peut-être congénitale pour Jalaguier. Les lésions osseuses consécutives résultent de l'abaissement de la tête astragalienne; étant donnée la disposition des surfaces articulaires astragalo-calcanéennes, cet abaissement ne peut avoir lieu sans que la tête se dirige en dedans et la trochlée en haut et en dedans, ce qui fait que l'astragale a tourné autour de ses trois axes : vertical, transversal et antéro-postérieur, d'où le valgus.

Enfin, Ellis a admis une impotence du fléchisseur propre du gros orteil, et Shaffer (1) a admis une contracture des muscles gastrocnémiens, si bien que pour conclure nous pouvons dire que presque tous les muscles ont été considérés comme paralysés par les uns ou contracturés par d'autres auteurs.

c. *Théorie ligamenteuse.* — Chez les individus jeunes, un surmenage exagéré change les conditions de la station plantaire. Jusque-là, ils étaient habitués à marcher sur un sol peu résistant et avec de fortes chaussures. Si dans sa nouvelle profession l'adolescent marche toute la journée avec des chaussures à semelles minces et sans talon sur un sol résistant, sur des marches d'escalier en pierre, les ligaments plantaires inféro-internes se laissent distendre, la voûte s'affaisse, les muscles péroniers se contractent, d'où la douleur.

Cette théorie ligamenteuse fut signalée par Stromeyer, Delacour, Chassaignac, Marjolin, Guersant, Huguier. Le Fort admit l'allongement des ligaments plantaires internes, et Tillaux celui du ligament en Y et du ligament calcanéo-scaphoïdien. — R. Whitman admet aussi une disproportion entre le poids du corps et la résistance des ligaments.

d. *Théories osseuses (déformations et déplacements par surcharge, par rachitisme, par défaut de rotation du tibia, etc.).* — Pour Henke (1878), sous l'influence du surmenage le pied se met peu à peu en valgus, les surfaces articulaires s'altèrent, surtout au niveau de l'articulation calcanéo-cuboïdienne, la voûte s'affaisse et la déviation devient persistante. Les muscles triceps et tibiaux luttent contre cette tendance à l'affaissement, ce sont ces lésions musculaires qui seraient primitives ; le pied plat est précédé par le pied valgus. Busch (1879) de par ses recherches s'est rallié à la théorie ostéo-articulaire de Henke.

Pour Hueter (1862), le pied plat valgus est lié à l'exagération de l'évolution normale. Le pied est en varus pendant la vie fœtale, il se redresse peu à peu et se met en valgus physiologique à la naissance ; si le redressement s'exagère, il se met en valgus pathologique, du fait de l'hypertrophie de la partie interne du col de l'astragale. Il y aurait un vice dans le développement du squelette du pied, sous l'influence de la station ou de la marche prolongée; avec Schreiber, Ogston, Parker, Roth, etc., il fait jouer un rôle au rachitisme. Reissmann

(1) Shaffer. *Revue d'orthopédie*, 1883, p. 294.

pense également que le pied valgus douloureux succède toujours à un pied plat congénital par malformation osseuse.

Meyer (1), d'après une étude aussi mathématique qu'anatomique, attribua un grand rôle aux déplacements en avant et en dedans et en bas de l'astragale, ce qui détruit la voûte plantaire. Ce déplacement est le résultat d'une surcharge prolongée. Pour lui, il n'y a qu'une seule voûte plantaire formée par le calcanéum, le cuboïde, le troisième cunéiforme, le troisième métatarsien. C'est elle qui s'affaisse tout d'abord.

Stokes (*Annals of Surgery*, 1885) admettait des malformations

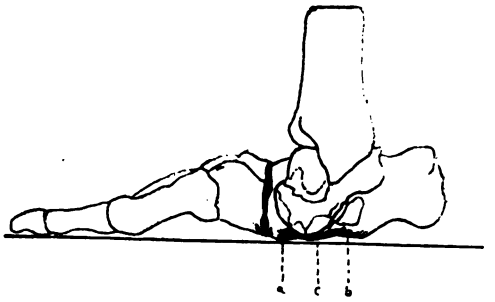

Fig. 302. — Pied plat tarsalgique (face interne) (Lorenz). — *a*, affaissement du tubercule interne du scaphoïde, c'est le point le plus inférieur du bord interne du pied; *c*, ligament calcanéo-scaphoïdien plantaire; *a-b*, insertion de ce ligament.

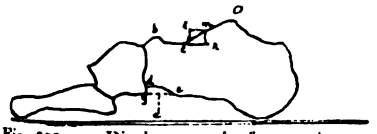

Fig. 303. — Pied normal; face externe; voûte osseuse (Lorenz). — *ge*, ligament calcanéo-cuboïdien; *co*, profil de la surface articulaire.

Fig. 304. — Affaissement de la voûte externe du pied (Lorenz). — *d*, crête osseuse, subluxation du cuboïde; *b*, affaissement du col calcanéen qui repose sur le ligament calcanéo-cuboïdien.

osseuses congénitales et s'aggravant au moment de l'adolescence. Ellis (*British med. Journ.*, 1888) pense que le pied plat, comme le genu valgum, résulte d'une exagération des courbures normales des os.

Lorenz (2), qui a si bien décrit les lésions osseuses de la tarsalgie, pense qu'il y a affaissement de la voûte plantaire externe, d'où des déformations osseuses et le pied plat, car la voûte interne repose sur la voûte externe; cet affaissement est le résultat de la surcharge osseuse (fig. 302, 303, 304). Le mouvement initial ne se passe pas au niveau de l'astragale, mais bien au niveau de l'articulation calcanéo-cuboïdienne; l'extrémité antérieure du calcanéum en s'abaissant entraîne le scaphoïde, dès lors l'astragale s'abaisse en dedans. Les lésions osseuses sont consécutives à cet affaissement.

(1) Meyer, Mécanisme du pied plat. Iéna, 1883.
(2) Lorenz, Recherches sur le pied plat. Stuttgart, 1883.

Jaboulay (1) fait jouer un rôle à la torsion progressive avec l'âge que présente le tibia en arrière et en dedans. Des troubles dans cette orientation de l'extrémité inférieure du tibia peuvent subluxer l'astragale en bas et en dedans et le calcanéum se porte en haut, en dehors et en arrière, entraînant avec lui tout le reste du pied.

Ogston, Parker, Kœnig admettent un *ramollissement primitif des os* par rachitisme, et ils assimilent le pied plat douloureux au genu valgum. On note parfois sur le reste du squelette des lésions rachitiques (Phocas). M. Le Dentu admet pour quelques cas une sorte d'ostéalgie de croissance des os du pied avec contracture musculaire réflexe.

e. *Théorie nerveuse.* — Terrillon, ayant observé l'impotence non seulement du long péronier latéral, mais aussi du jambier antérieur, s'est demandé s'il n'y avait pas dans les cas où la lésion est bilatérale une lésion nerveuse primitive, probablement une myélite. Boudet (de Paris), qui avait observé deux cas semblables, avait admis une lésion médullaire passagère.

Pour M. P. Reynier (2), certaines formes de tarsalgie relèvent d'un état névropathique général et aussi de l'hystérie, et les lésions osseuses observées pourraient être considérées comme des troubles trophiques liés à l'état du système nerveux. Féré (3) admet également cet état névropathique qui peut aller jusqu'à l'hystérie dans certaines formes de tarsalgie dans lesquelles la douleur prime la déviation.

f. *Théories éclectiques.* — Verneuil a admis, suivant les cas, la contracture ou l'impotence fonctionnelle et parfois l'arthrite. Toubert admet des formes musculaires, c'est-à-dire par parésie musculaire, et des formes osseuses. On pourrait y ajouter les formes articulaires. En somme, sous prétexte de simplifier il ne faut pas être exclusif; au point de vue étiologique et pathogénique, il n'y a pas une tarsalgie des adolescents, mais des tarsalgies des adolescents, la variété osseuse étant la plus fréquente ; c'est la conclusion synthétique à tirer de cette longue étude analytique des diverses théories pathogéniques qui ont été émises. De nouvelles recherches sont en somme encore nécessaires.

Traitement. — Le *traitement préventif* est très simple : les sujets qui ont un pied plat congénital doivent éviter le surmenage que provoquent la station debout et la marche prolongée ; ils devront porter des chaussures à talon plat et à semelles voûtées et épaisses, à lacets avec des contreforts latéraux solides.

Les *traitements curatifs* proposés ont été basés sur les théories pathogéniques.

L'*électrisation* du long péronier latéral fut très recommandée par Duchenne et Trélat avec des résultats inconstants. Les courants continus sont plus préconisés maintenant comme courants de nutrition.

(1) Jaboulay, *Revue d'orthopédie*, 1893, p. 449.
(2) P. Reynier, *Journ. des Praticiens*, 1896, p. 689, et *Congrès de chir.*, 1896.
(3) Féré, *Progrès méd.*, 1897, n° 35.

L'*immobilisation pure et simple* fut préconisée par Gosselin qui croyait à l'arthrite, par Tillaux qui faisait ainsi reposer les ligaments tiraillés.

Landerer, Roth, Lane, Whitman (1) ont conseillé le massage des muscles parésiés et des exercices orthopédiques, l'exercice des pointes, etc., pour faire fonctionner le long péronier latéral.

Une *immobilisation dans un appareil plâtré* mis sous chloroforme redresse un peu la déviation avec ou sans ténotomie faite sur les péroniers latéraux, sur l'extenseur commun, le tibial antérieur, le tendon d'Achille, etc.

Des *appareils orthopédiques* de toutes formes ont été recommandés (2). Panas, Le Fort, Meyer, Lorenz emploient des semelles convexes pour refaire la voûte plantaire. Pour Lorenz, la convexité de la semelle doit être placée le long du bord externe. Des *injections de cocaïne dans l'articulation astragalo-calcanéenne* lui auraient donné de bons résultats.

Le Fort et de Saint-Germain conseillaient une semelle convexe dans le sens antéro-postérieur et dans le sens transversal, le bord interne étant plus élevé que le bord externe. Whitman fait porter une semelle semblable, mise en dedans elle renforce l'articulation astragalo-scaphoïdienne et en dehors elle remonte aussi pour renforcer l'articulation calcanéo-cuboïdienne. On peut encore employer les appareils à tuteurs latéraux de Meyer, Collin, Heidenhain, etc.

Le *massage*, le *redressement forcé manuel ou instrumental* et réduisant le pied, a été recommandé par nombre d'auteurs [Wood, Marsh, Hoffa (3), Whitman, Neuber, Landerer, etc.]. Cette hypercorrection détruit les adhérences ; on fait ensuite porter au malade des chaussures avec tuteurs et on masse les muscles, et la voûte est maintenue par une semelle.

Les *interventions sanglantes* s'imposent quand la déviation est complète et définitive. Elles portent soit sur les muscles (raccourcissement du jambier postérieur) (Hoffa), soit sur les tendons (ténotomie des péroniers), soit sur les os. Golding Bird, en 1878, enleva deux fois le scaphoïde et deux fois la tête de l'astragale.

Hoffa et Franke disent avoir obtenu de bons résultats du *raccourcissement du jambier postérieur* suivi d'une immobilisation en bonne position pendant un mois. Bardenheuer sutura le tendon du tibial postérieur à celui du tibial antérieur et raccourcit le ligament latéral interne de l'articulation tibio-tarsienne.

L'*excision cunéiforme de la tête et du col de l'astragale* a été faite par Stokes. Phelps essaya l'arthrotomie médio-tarsienne interne.

(1) Whitman, *Transactions of the American orthopedic Association*, t. VIII, et *New-York med. Journ.*, 9 nov. 1895 (Mille cas de pied plat).

(2) Gaujot, Arsenal de la chirurgie contemporaine, Paris, 1867, t. I.

(3) Hoffa, *Arch. für klin. Chir.*, t. II, 1895. Voy. aussi Heidenhain, *Deutsche Zeitschr. für Chir.*, 1897.

L'*astragalectomie totale* a été faite par Vogt, Margary, Weinlechner, L.-Championnière, Morestin, Vallas. Margary affirme que l'extirpation de cet os reformait la voûte plantaire. Nous avons fait une fois cette extirpation dans un cas invétéré, et en effet la voûte s'est reformée progressivement, comme l'ont démontré les tracés plantaires.

Richard Davy fit la scaphoïdectomie. M. Jalaguier fit également cette résection avec succès.

Gleisch (1) fait *l'ostéotomie du calcanéum* : le segment postérieur est abaissé sur le segment antérieur et on attend la consolidation dans cette position, ce qui rectifie la voûte plantaire.

Schwartz (2) et Lejars (3), pour des cas invétérés, ont fait une véritable *tarsectomie cunéiforme interne* enlevant le scaphoïde, un fragment de la tête astragalienne et les deux cunéiformes.

La *ténotomie* d'un des muscles suivants : péroniers latéraux, tibial postérieur ou antérieur, tendon d'Achille, extenseur propre et extenseur commun des orteils, a été faite par Bonnet, Guérin, A. Nélaton, Richet, Barwell, Adams, Schultze (4), etc.

L'*arthrodèse astragalo-scaphoïdienne* fut proposée par Ogston (1889). On fait une section oblique de la tête astragalienne et de la surface scaphoïdienne ; puis on fixe les nouvelles surfaces avec un fil ou une tige d'ivoire.

Pour Kirmisson (5), l'opération d'Ogston est indiquée dans les cas où la tête de l'astragale fait sur le bord interne du pied une très forte saillie.

Majuoni (6), pour consolider le bord interne du pied, a proposé l'arthrodèse astragalo-scaphoïdienne et du scaphoïde avec les trois cunéiformes.

Personnellement, nous avons fait plusieurs fois cette opération d'Ogston avec des résultats assez divers. Il fut mauvais chez un jeune homme de dix-huit ans et nous avons dû enlever les tiges d'ivoire ; il fut assez bon chez deux jeunes gens de quinze ans. Il semble que plus les sujets sont jeunes, meilleur est le résultat. Le degré de valgus, l'état des muscles qui contribuent au maintien de la voûte plantaire sont encore autant de causes importantes pour pouvoir juger de la valeur des résultats de cette opération très recommandée par Kirmisson.

L'*ostéotomie sus-malléolaire* a été faite par Hahn, Trendelenburg, Meyer, Kummel, Lejars, et plus récemment par Jaboulay ; elle permet de corriger la déviation du pied et la voûte plantaire se rétablit.

Hahn, Meyer ont proposé d'associer l'ostéotomie supra-malléolaire

(1) Gleisch, *XXIIe Congrès des chir. allemands*, et *Arch. für klin. Chir.*, 1893. Voy. la modification d'Obalinski, *Wien. med. Presse*, oct. 1895.
(2) Ed. Schwartz, *Revue d'orthopédie*, 1893.
(3) Lejars, *Congrès de chir.*, 1896.
(4) Schultze, *Deutsche med. Wochenschr.*, 1895, n° 28.
(5) Kirmisson, Rapport de M. Berger (*Acad. de méd.*, 1895).
(6) Majuoni, *Archivio di Ortopedia*, 1897, p. 312.

à l'arthrodèse astragalo-scaphoïdienne ; c'est ce que fit Winiwarter (1).

En somme, à la première période on recommandera le repos, le massage, l'électrisation, et les appareils orthopédiques. Quand le pied reste fixé en déviation pathologique permanente, il faut réduire celle-ci sous chloroforme et mettre un appareil plâtré. Ce n'est que si ce traitement ne donne aucun résultat que l'on aura recours aux interventions sanglantes parmi lesquelles l'arthrodèse astragalo-scaphoïdienne et l'extirpation de l'astragale nous paraissent devoir être préférées (2).

II. — Ankyloses tibio-tarsiennes.

Les causes en sont nombreuses; tantôt c'est une position vicieuse sans arthrite proprement dite et alors c'est l'ankylose en équinisme que l'on observe. Tantôt il y a eu un traumatisme, fracture malléolaire, tibiale ou péronière mal réduite et consolidée en mauvaise position, c'est-à-dire avec déviation du pied. Le fait s'observe surtout pour la fracture bimalléolaire de Dupuytren. Le pied se met en val-

(1) Winiwarter, *Le Scalpel*, 1892, n° 35.

(2) A. **Rupture sous-cutanée du tendon d'Achille.** — Historique. — Cette lésion fut décrite par A. Paré et J.-L. Petit. Puis Monro publia sa propre observation ; les cas publiés depuis ne sont pas très nombreux. Aux appareils orthopédiques conseillés par les chirurgiens anciens succède la suture pratiquée par Polaillon et Poirier (Voy. thèse Friaque, Paris, 1897).

Étiologie. — La rupture est évidemment plus fréquente chez l'homme que chez la femme; il y a des professions de préférence, ce sont les gymnasiarques; tantôt le tendon se rompt après une violente contraction musculaire, après un effort, un faux pas, dans les chutes sur la pointe des pieds, dans l'ascension très rapide, dans un escalier, dans le saut, etc., par choc direct (Gersuny, *Wiener med. Wochenschr.*, 1896, n° 39). Parfois le tendon n'est pas absolument sain, d'où une prédisposition à la rupture.

Anatomie pathologique. — Dans les ruptures incomplètes, la réparation se fait sur le tendon des jumeaux, sur le tendon du plantaire grêle, sur celui du soléaire. Celui-ci est rond, très résistant; c'est pourquoi il se rompt moins fréquemment que celui des jumeaux (J.-L. Petit). Dans la rupture complète, c'est tout le tendon qui se rompt un peu au-dessus de son insertion au calcanéum. Le tendon ici est moins solide que l'os, ou tout au moins les conditions de la contraction musculaire ne sont pas les mêmes, et une rupture tendineuse remplace la fracture par arrachement de l'extrémité postérieure du calcanéum.

Symptômes. — a. *Rupture complète.* — La douleur immédiate est assez vive, c'est un véritable coup de fouet accompagné parfois d'un bruit sec. Monro ressentit une sensation d'enfoncement brusque du talon.

En examinant la région, on la trouve gonflée, une ecchymose est fréquente ; la région du tendon est aplatie, élargie, parfois déprimée. A la palpation, la dépression entre les deux fragments est facile à déterminer; en abaissant ou en relevant le pied, cet espace intratendineux diminue ou augmente.

La marche est très gênée, le malade ne peut plus relever le talon.

b. *Ruptures incomplètes.* — On note ici la même douleur, le même craquement. L'ecchymose est plus étendue, siège plus haut, la déformation également, le tendon d'Achille à sa partie inférieure est normal à la palpation, tandis que *la dépression entre les deux bouts du tendon des jumeaux* est facile à reconnaître ; la flexion et l'extension du pied ne modifient guère cette dépression. La marche est gênée ; la jambe est un peu pliée sur la cuisse ; les mouvements du pied sont conservés, mais douloureux.

Diagnostic. — Il est facile. Quant au *pronostic*, il est assez sérieux, car, dit

gus ou en léger équinisme. Enfin les luxations astragaliennes mal réduites ou compliquées de fractures peuvent être suivies d'ankyloses.

Quant aux arthrites du cou-de-pied (arthrites rhumatismales, ar-

A. Paré, « le malade clopinera toujours à raison que les deux bouts séparés ne se peuvent complètement rejoindre ».

Traitement. — Le repos, le pied étant fléchi de manière à rapprocher les deux extrémités tendineuses. A. Paré avait inventé un appareil pour maintenir cette attitude très gênante pour le malade.

Le vrai traitement, c'est la suture des deux extrémités tendineuses, que la rupture soit complète ou incomplète. Polaillon fit une suture simple ; Poirier fit une suture à distance et réunit les fragments effilochés supérieur et inférieur en les nouant ensemble. Felizet (*Soc. de chir.*, 1892) détacha l'insertion calcanéenne du tendon, ce qui permet de mobiliser un peu le bout inférieur vers le bout supérieur.

B. **Bursites de la bourse séreuse du tendon d'Achille** [Achillodynie (Albert), achillobursite (Rössler)]. — L'inflammation chronique ou simple hygroma de cette bourse rétro calcanéenne a bien été décrite par Blandin, A. Richet, Valette, Raynal, Kirmisson, etc. Albert créa le mot d'achillodynie. Rössler montra que cette bourse est souvent atteinte d'hygroma chronique, et parfois aussi de tuberculose (Wiesinger), de syphilis (Verneuil, Fournier), de tumeurs diverses comme toutes les bourses séreuses. Signalons encore l'existence de la bursite blennorragique.

Enfin Rosenthal admet le développement de névromes dans le tendon d'Achille ou péritendineux. Féré décrivit des formes hystériques de cette algie.

Rössler en fit une bursite rétro-calcanéenne; il étudia la bourse séreuse sur un grand nombre de sujets. Dans l'achillodynie, cette bourse séreuse est hypertrophiée, comme le prouvent les dessins qu'il rapporte dans son mémoire. Le périoste à son niveau est irrité, l'os également, il y a de l'ostéite hypertrophique avec formation parfois d'exostose que Pinter a décelé par la radiographie (*Orthopedic American Transactions*, 1888). Les franges graisseuses de la bourse s'hypertrophient et forment presque un corps étranger dans celle-ci, qui contient un liquide visqueux. On trouve parfois la calcification de la paroi. De Bovis a étudié plus récemment cette bourse séreuse (*Société anatomique*, 1898) avec ses variétés anatomiques.

L'achillodynie, disait Albert, est caractérisée par ce fait que la douleur est perçue exactement au niveau de l'insertion du tendon d'Achille. En explorant la région douloureuse, on trouve ordinairement une légère tuméfaction, le tendon est épaissi de même que l'os au niveau de l'insertion tendineuse. La marche et la station debout sont difficiles du fait de la douleur provoquée, mais celle-ci disparaît quand le malade est assis ou couché. Au point de vue étiologique tous les traumatismes, les marches fatigantes jouent un rôle. Dans plusieurs cas de Dittmar, il y avait en même temps des fractures malléolaires ou une entorse tibio-tarsienne, peut-être y avait-il une bursite hémorragique ou rupture partielle du tendon. La coïncidence avec la goutte, le rhumatisme, la blennorragie, l'hystérie, l'obésité, est très fréquente. Dans quatre cas de Wiesinger, l'achillodynie était [illegible] tuberculeuse.

Nous avons observé cette lésion dans deux cas. Une première fois chez un jeune [illegible] dans les [illegible]. La lésion était uni[illegible] il [illegible] tendon d'Achille. [illegible] compli[illegible]

[illegible] *le tendon* [illegible] y a des nodo[illegible] *ou le* [illegible] *synové*[illegible] Dans la [illegible]

[illegible] *la tuberculose* [illegible] *réservée.* [illegible] à la branche [illegible]

[illegible] *les bourses du feu ont*

thrites tuberculeuses), elles se compliquent rapidement d'ankylose en position vicieuse (1).

Symptômes. — La gêne fonctionnelle est toujours énorme, même dans les cas d'ankylose à angle droit, c'est-à-dire à 90°; la flexion du cou-de-pied est indispensable pour la marche. Une ankylose à 70° ou 80° est moins gênante qu'une ankylose à 90°, car la pointe du pied est relevée et ne bute pas sur le sol.

Quand le pied est ankylosé en varus, en valgus, la marche est très pénible. Elle l'est moins, s'il ne s'agit que d'un léger équinisme.

Traitement. — Au point de vue *préventif*, il faut toujours mobiliser de bonne heure l'articulation et surtout la placer en bonne attitude.

A. *Ankyloses post-traumatiques.* — Les *ténotomies*, ténotomie du tendon d'Achille, des tendons péroniers, ne donnent pas grande amélioration en général.

L'arthroclasie manuelle ou instrumentale (V. Robin) peut rompre les malléoles et corriger la déviation. Mais on préfère actuellement les ostéotomies régulières.

Les ostéotomies varient suivant la variété de déviation.

1. *Ankylose en valgus.* — L'ostéotomie linéaire du péroné a suffi dans les cas de Terrillon et de P. Reynier; l'ostéotomie du tibia a été suffisante dans d'autres. Lejars fit l'excision de la malléole interne. Gérard-Marchant pratiqua l'ostéotomie du péroné et la résection de la malléole interne. L'ostéotomie linéaire et du tibia et du péroné et sus-malléolaire a été très recommandée par Trendelenburg et Hahn. Gangolphe fit la section sus-malléolaire du péroné et une ostéotomie de la base de la malléole interne (Voy. tome II. *Cal vicieux du cou-de-pied*).

La *résection tibio-tarsienne* a été faite par A. Richet. Kirmisson la pratiqua en conservant la malléole externe.

Terrier et Hennequin, dans un cas, ont refait une mortaise avec les malléoles dans le tibia très hypertrophié à sa partie inférieure.

fait rétrocéder la lésion. On a conseillé encore le massage, la compression ou même l'extirpation de la bourse séreuse (Schuller, Weinlechner, Rössler).

Voy. Raynal, Cellulite péritendineuse du tendon d'Achille (*Arch. gén. de méd.*, 1883). — Kirmisson, Contribution à l'étude des affections du tendon d'Achille (*Arch. gén. de méd.*, 1884). — Albert, *Wien. med. Presse*, 1893, n° 2. — Schuller, *Wien. med. Presse*, 1893, n° 7. — Valette, thèse de Paris, 1893. — Rosenthal, *Wien. med. Presse*, 1893, n° 10. — Rössler, *Deutsche Zeitschr. für Chir*, 1895. — Wiesinger, *Deutsche Zeitschr. für Chir.*, 1896. — Romme, *Tribune méd.*, 1896, p. 266. — Féré, *Revue de neur.*, 1896.

(1) *Anatomie et physiologie pathologiques.* — Les lésions sont celles des ankyloses soit osseuses, soit fibreuses, soit ostéo-fibreuses. Mais l'ankylose avec hypertrophie osseuse est fréquente ici.

Au point de vue de la physiologie pathologique, il faut distinguer : 1° les ankyloses en bonne position, et 2° les ankyloses en position vicieuse. Les premières sont rares; presque toujours il y a de l'équinisme, mais celui-ci à un faible degré peut être corrigé par une chaussure spéciale. Ce qui est plus grave, c'est l'ankylose en attitude vicieuse, c'est-à-dire en valgus, en équinisme, etc., le pied ne repose plus sur ses points d'appui normaux, d'où une cause de boiterie permanente très douloureuse et impossible à corriger avec les appareils orthopédiques.

L'attitude vicieuse en varus est plus rare que celle en valgus.

Nous venons de faire une opération semblable suivie d'un bon résultat fonctionnel avec quelques mouvements de flexion.

β. *Ankylose en équin valgus.* — L'extirpation de l'astragale a donné de bons résultats (Ollier, Michaux et Lafourcade). Elle donne une néarthrose solide latéralement et assez mobile.

γ. *Ankylose en équin varus.* — Dans un cas semblable nous avons, avec Hennequin, fait l'ostéotomie oblique interne de l'extrémité inférieure du tibia, et le résultat fonctionnel fut excellent.

B. *Ankyloses consécutives aux arthrites.* — L'arthroclasie rompant les adhérences fibreuses ou osseuses pourrait donner quelques résultats si l'ankylose est récente.

La résection tibio-tarsienne est préférable dans la plupart des cas. Cependant, chez un malade guéri de sa tumeur blanche en équin-varus avec hyperostose énorme, nous avons excisé un coin de tissu osseux très spongieux d'ailleurs, à base antérieure et en cherchant à laisser des fragments osseux jouant le rôle des malléoles. L'opération est trop récente pour pouvoir affirmer de résultat ultérieur au point de vue des mouvements articulaires de cette néarthrose (1).

(1) Avant de passer à l'étude des différentes variétés de pieds plats, rappelons que pour Hueter c'est le poids du corps qui fait passer le pied de la position de varus du nouveau-né à la position normale de l'adulte. Les surfaces osseuses se modifient de telle sorte qu'elles s'atrophient dans les points comprimés et elles s'hypertrophient dans les autres points. Pour Volkmann les os du pied tendent à subir une évolution naturelle qui les amène à former une voûte et cela malgré l'influence du poids du corps. Cette évolution peut subir des troubles d'arrêt ou de rétrocession.

Pour Jaboulay (*Province médicale*, 1891), le pied du nouveau-né est le plus souvent en rotation interne par suite de la prédominance de hauteur du bord externe du calcanéum, et le métatarse est en abduction d'où l'apparence du pied creux. En réalité, il est plat et la voûte plantaire ne se forme qu'avec l'augmentation de hauteur du bord interne du calcanéum, l'élévation de sa petite apophyse et la rotation de la tête de l'astragale autour d'un axe antéro-postérieur qui relève son extrémité externe. Les métatarsiens soulevés ne restent appuyés sur le sol que par leur extrémité digitale.

Toubert, qui a bien résumé dans sa thèse (Lyon, 1890) les recherches de Hueter Meyer, Thorens, etc., a bien montré par de nouvelles études anatomiques inspirées par Jaboulay que dans les premières années de la vie, la tête astragalienne, ovale astragalien, au lieu de rester horizontale, tend à devenir verticale en abaissant son extrémité interne et en relevant l'externe. La petite apophyse du calcanéum, en se développant progressivement, rejette en haut l'extrémité inférieure de l'ovale comme pour ramener celui-ci à l'horizontale. La direction de la tête astragalienne est la résultante de ces deux mouvements tendant chacun à produire un effet inverse. Nous verrons plus loin l'importance de ces notions au point de vue de la pathogénie du pied plat. Elles sont complexes, mais indispensables à connaître.

A l'état normal, cette voûte osseuse plantaire totale doit être décomposée en deux voûtes secondaires juxtaposées et en partie superposées, et qui pour Charpy (*Etudes d'anatomie*, 1890) existeraient dès la vie fœtale.

a. D'un côté se trouve une *voûte externe* formée par le calcanéum, le cuboïde et les deux derniers métatarsiens et dont le sommet répond à l'interligne calcanéo-cuboïdien ; cette voûte osseuse est peu marquée ; *b.* la *voûte osseuse interne* est formée par l'astragale, le scaphoïde, les trois cunéiformes, les trois premiers métatarsiens; son point culminant, c'est le col de l'astragale. Cette voûte, qui décrit un angle de 120°, repose sur le sol par son extrémité antérieure et en ce point elle est juxtaposée à la voûte externe. Mais par son extrémité postérieure elle vient s'ap-

III. — Talalgies.

Sous ce nom, on désigne maintenant une algie permanente du talon. Swédiaur la signale dans le cours de la blennorragie. Tillaux l'appelle affection douloureuse du talon. A. Desprès l'a dénommée névralgie du talon, contusion chronique du talon ou maladie des sergents de ville. A. Fournier insista sur le rôle étiologique de la blennorragie. Blum crée le mot de talalgie. Brousse et Berthier montrent bien qu'il ne s'agit là que d'un syndrome clinique provoqué par des causes multiples. Duplay préfère le mot plus grammatical de pternalgie ou de bursite sous-calcanéenne. Enfin, M. Jacquet, dans les thèses de Egret et de Voisin, montre de nouveau le rôle de la blennorragie et de l'hyperostose périostiquecalcanéenne (1).

Étiologie. — Le traumatisme fréquent et répété chez des sujets se tenant très longtemps debout avec des chaussures à semelles peu épaisses, la marche sur un sol irrégulier, caillouteux, voilà la cause principale la plus fréquente et adjuvante aux causes suivantes, telles que rhumatisme, blennorragie, goutte.

Les sueurs plantaires qui fendillent la peau du talon ont une certaine importance comme cause prédisposante ; signalons encore le rôle de la sciatique. La douleur est souvent bilatérale, mais souvent le côté droit est plus douloureux que le côté gauche.

Symptômes. — C'est tout d'abord quelques picotements calmés par le repos, puis c'est une douleur presque permanente quand le sujet est debout. Au niveau du talon, il n'y a ni chaleur, ni rougeur, ni tuméfaction, si la lésion est de nature traumatique. Dans le cas de goutte, de rhumatisme, de blennorragie, il y a un peu d'empâtement péricalcanéen. La douleur est soit juste au milieu du talon, soit un peu en empiétant sur son côté interne.

Quelques malades marchent sur la pointe du pied pour éviter la douleur (Duplay).

La talalgie blennorragique survient le plus souvent au déclin de la

puyer sur le calcanéum au niveau de la petite apophyse de cet os, petite apophyse empruntée à la voûte externe. La structure des trabécules osseuses des os du pied est conforme au rôle mécanique que jouent ces deux voûtes sur les formes du pied chez de nouveau-nés [Hueter, Meyer, Küstner (*Arch. de Langenbeck*, 1880), Lorenz, Thorens, Rasumousky (*Journ. intern. d'anat. et de phys.*, 1889), Charpy, etc.]. La voûte interne est plus mobile, mais moins solide. Les ligaments, les tendons, les muscles courts de la plante, les muscles longs de la jambe, contribuent à l'état physiologique au maintien de ces voûtes osseuses. Celles-ci ne sont pas absolument indépendantes, car le ligament calcanéo-scaphoïdien inférieur avec son disque cartilagineux suit solidement ces voûtes secondaires. Dans la marche la voûte plantaire s'allonge légèrement, et les deux piliers antérieurs, extrémité antérieure du 1er et du 5e métatarsien, s'écartent légèrement.

La voûte plantaire varie suivant les races. Charpy admet : le pied plat, le pied cambré creux, le pied cambré plat.

(1) Voy. Desprès, Chirurgie journalière, 1875. — Blum, Chirurgie du pied, 1888. — Brousse, *Revue de chir.*, 1895. — Duplay, *Presse méd.*, 1896, p. 593. — Jacquet *Soc. méd. des hôp.*, 5 mars 1897. — Voisin, Egret, thèses de Paris, 1899.

blennorragie. La douleur est assez diffuse, elle siège à l'insertion du tendon d'Achille, à la face externe du calcanéum, à sa face interne et au niveau des tubérosités plantaires ; la douleur siège aussi au niveau des insertions ligamenteuses ou tendineuses du calcanéum ; aussi M. Jacquet en fait un rhumatisme ostéo-fibreux blennorragique.

Le calcanéum est un peu hyperostosé, le talon est augmenté dans tous ses diamètres. On note parfois en même temps des troubles nerveux, tels que méningo-myélite, névrite périphérique (Lustgarten), sciatique (1).

Diagnostic. — On reconnaîtra facilement l'achillodynie, la tarsalgie, la métatarsalgie, le névrome sous-cutané plantaire (Ruffini), etc. Ce qui est important, c'est de faire le diagnostic de la cause.

Traitement. — L'excision de la bourse séreuse est indiquée s'il s'agit de bursite (Brousse, Duplay, Duret, etc.). Il faut traiter la blennorragie causale. Les douches, les massages, la révulsion le long du rachis, sont indiqués chez les névropathes.

Dans un cas, nous avons conseillé avec succès le port de chaussures spéciales, avec semelles épaisses, caoutchoutées et excavées au niveau du talon (2).

(1) *Au point de vue pathogénique*, tous les tissus du talon ont été considérés comme le siège anatomique de la talalgie.

a. *Théorie traumatique.* — A. Desprès range la talalgie dans les cas de contusion par compression déjà décrite par Velpeau. Ce n'est pas de la *simple compression de la peau*, car il y aurait un durillon ou un mal perforant. Ce n'est pas une compression et irritation périostique, car l'os serait un peu plus épais que l'os sain ; il y a *compression du tissu adipeux sous-cutané*, tissu très abondant en cette région.

b. *Théorie de la bursite.* — Au niveau du talon. Lenoir a décrit une bourse séreuse siégeant au niveau de la tubérosité interne surtout : c'est une *bursite sous-calcanéenne* provoquée parfois par le trauma répété, c'est un hygroma. Tantôt la bursite est symptomatique d'une infection telle que blennorragie, rhumatisme, etc. Dans cette bourse séreuse sous-calcanéenne, Brousse a trouvé un névrome fasciculé et dans un autre cas un fragment de nerf atteint de névrite interstitielle.

c. *Théorie ostéo-périostique et ligamenteuse.* — L'hyperostose calcanéenne était évidente dans un cas de M. Jacquet ; il y avait également de la douleur au niveau des insertions fibreuses et ligamenteuses du calcanéum.

d. *Théorie nerveuse* (centrale ou périphérique). — Pour M. Jacquet, il s'agirait d'une névrite de nature centrale ou périphérique s'accompagnant d'hyperostose calcanéenne. La talalgie ici survient chez un malade déjà atteint de myélite (Hayem et Parmentier). Chez le malade de Brousse, la névrite interstitielle, localisée dans la paroi de la bourse séreuse sous-calcanéenne, fut démontrée par l'examen histologique, et dans ce cas il admit une anomalie de distribution nerveuse. Disons enfin que nous avons observé la talalgie chez des neurasthéniques invétérés.

En somme, toutes ces théories ont leur application particulière. Destot admet : 1° une bursite sous-calcanéenne ; 2° une périostite blennorragique ; 3° une talalgie rhumatismale ; 4° des talalgies consécutives aux fractures de l'apophyse postérieure de l'astragale ; 5° à la décalcification et à la dégénérescence graisseuse du tarse postérieur chez les femmes âgées et grosses, à la suite d'une entorse du pied ; 6° au rhumatisme déformant de l'astragale (*Lyon médical*, 1899).

(2) Le **pied forcé** [périostite ostéoplastique des métatarsiens (Pauzat), ostéopériostite rhumatismale (Paulet), entorse métatarsienne (Nimier), ostéopériostite traumatique, ostéopériostite ossifiante des métatarsiens (Busquet), etc.]. — C'est un syndrome provoqué par un excès de travail relatif ou réel imposé au pied et caractérisé par du gonflement du dos du pied, de la douleur et de l'impotence fonctionnelle.

Ce syndrome a surtout été étudié par les médecins militaires. Il fut décrit à l'étranger par Brethaupt, Weisbach, Laub, Schulte, Rittershausen, Kirchner ; en

IV. — Mal perforant (1).

Historique. — La description de ce *syndrome* date en réalité de Cloquet (1837), Dupuytren, Philippe Boyer (1847). C'est surtout la

France par Pauzat. Poulet, Martin, Nimier, Busquet (*Revue de chir.*, 1897), Pfehl et Valence (*Arch. de méd. navale*, 1896); Kuhn (thèse de Paris, 1900), etc., Toussaint, Maunoury (*Revue d'orthopédie*, 1898); Boisson et Chapotot (*Soc. de chir. de Lyon*, 1899); Holstein (*Sem. méd.*, mai 1899).

La radiographie a beaucoup éclairé la pathogénie de ce *syndrome*.

Étiologie. — Cette affection est fréquente chez les militaires, les jeunes soldats, les réservistes mal entraînés. Pauzat invoque les plis de l'empeigne de la chaussure, ces plis frottent contre le dos du pied; les pieds plats sont une cause prédisposante. Signalons encore tous les traumatismes en apparence légers du pied, et surtout les faux pas dans la marche chez des soldats fatigués, les sauts de piste, etc.

Anatomie pathologique et pathogénie. — La radiographie a démontré que tantôt il y a fracture, tantôt ostéopériostite, ou bien une entorse, ou encore une arthrite tarsométatarsienne. Y a-t-il parfois simplement distension ligamenteuse et affaissement de la voûte plantaire ? (Martin.)

La fracture la plus fréquente, c'est celle du deuxième métatarsien (Steckow); elle est incomplète ou complète; il y a peu de déplacement des fragments.

L'ostéopériostite plastique traumatique sans fracture a été admise par Pauzat, Martin et Schulte; elle siège sur la diaphyse des deuxième et troisième métatarsiens qui forment le sommet de la convexité du pied. Un ou plusieurs os sont fracturés (Maunoury, Wurtz, thèse de Lyon, 1899). L'arthrite et l'entorse au niveau des articulations tarso-métatarsiennes a été admise par Boisson et Chapotot, comme aussi fréquente que la fracture métatarsienne. Pour Pfühl et Valence, il y a un relâchement des ligaments intermétatarsiens, tiraillement des insertions musculaires aponévrotiques et ligamenteuses, d'où la périostite. Busquet admet des périostoses : *a*, traumatiques directes; *b*, traumatiques indirectes; *c*, diathésiques.

Parfois la radiographie montre une simple fêlure (O. Thiele, *Deutsche med. Wochenschr.*, 1899) ou une fracture (Destot, *Lyon médical*, juin 1899). Parfois enfin on ne trouve aucune lésion osseuse; aussi De Bovis admet pour ces cas une simple périténonite d'origine rhumatismale (*Union méd. du Nord-Est*, 1899).

Symptômes. — Dans les cas légers, la douleur est assez vague au début; la tuméfaction et l'œdème (symptômes les plus importants, et qui nous ont beaucoup frappé dans un cas que nous avons observé) sont assez marqués au niveau du dos du pied, et gagnent parfois la plante du pied; la crépitation est rare. La peau et les tendons sont sains. Le cal en se formant devient perceptible à la pression. La station et la marche sont douloureuses.

S'il n'y a qu'une entorse ou une arthrite, la douleur est le seul symptôme important par sa localisation à la moitié antérieure du dos du pied : la douleur siège au niveau des articulations métatarso-phalangiennes des deuxième, troisième et cinquième orteils.

S'il y a ostéopériostite, tout le métatarsien est augmenté de volume, mais cette tuméfaction osseuse cache souvent un cal.

Les gaines synoviales du tendon des trois orteils médians peuvent s'enflammer, et une névrite ascendante se déclare et propage la douleur jusqu'au mollet.

L'évolution de la lésion est des plus variables; avec le repos, la douleur s'amende, l'œdème se dissipe, on sent une induration d'un ou de plusieurs métatarsiens, c'est un cal le plus souvent.

Le *diagnostic* exact n'est pas toujours facile : on recherchera la fracture du deuxième métatarsien. On songera à la synovite et à l'arthrite blennorragique, à l'ostéite tuberculeuse, à l'arthrite rhumatismale.

La *talalgie*, la *métatarsalgie*, l'*aponévrite plantaire*, l'*achillodynie*, la *tarsalgie*, *des adolescents*, donnent lieu à des douleurs en d'autres points. La radiographie pourra être utilisée pour les cas douteux, pour l'ostéoporose sénile des os du pied (Destot, *Soc. méd. de Lyon*, 1897).

Traitement. — Il est prophylactique et curatif; celui-ci comprend le repos et le massage, la compression élastique.

(1) *Synonymie.* — Ulcère variqueux (Marjolin); affection singulière des os du pied

leçon de A. Nélaton qui attira l'attention sur cette « singulière affection des os du pied » (1852). Dès lors, on voit se multiplier les observations, et les théories pathogéniques surgissent. Poncet (1864) et Estländer (1871) pensent à une lésion lépreuse; Péan, Delsol, Montaignac, Dolbeau (1867), invoquent une lésion artérielle. Gosselin, Desprès, en font une dermo-synovite ulcéreuse. Pitha et Billroth, Adelmann (1869), en font aussi une lésion d'origine mécanique. Duplay, Morat (1872), les premiers, en font une lésion nerveuse, ce que confirment Conti, Ball, Hanot, Pitres et Vaillard, Fischer, Bruns, etc.

Enfin, plus récemment, Clément (1881), Kirmisson (1885), Jeannel (1886), signalent la coexistence du diabète et de l'ulcère perforant plantaire. La pathogénie étant un peu élucidée, on pense à traiter cette lésion en intervenant directement sur les troncs nerveux (Chipault, 1894).

Étiologie. — Le mal perforant est très rare dans l'enfance et l'adolescence; son maximum de fréquence est de cinquante à soixante ans. Il est rare chez la femme, il est rare dans la classe aisée et propre. Le rhumatisme n'agit qu'en déformant les orteils, d'où des pressions anormales. Il siège le plus souvent au niveau du gros orteil (1).

Les engelures (2), la sclérodermie (Lancereaux), les brûlures (3), les cicatrices, une déformation anormale exagérant la pression, telle qu'un pied bot, peuvent jouer le rôle de cause prédisposante. Ou le sujet est sain, en apparence, ou il a des déviations congénitales, rhumatismales ou chirurgicales du pied; ou il est à la période préataxique du tabes (Ogston) (4). Chez les jeunes gens, il peut encore être symptomatique d'un spina bifida latent (Kirmisson) (5).

A la région palmaire (6), il est rare (Ménétrier, Péraire). M. Blum a

(A. Nélaton); mal perforant plantaire, psoriasis plantaire (Vesigné); mal perforant des extrémités (Bertrand); ulcère perforant du pied (Larrey); mal perforant du pied (Leplat); dermo-synovite ulcéreuse (Gosselin); ulcère artério-athéromateux (Montaignac); léprose ulcéreuse (Estländer); durillon forcé sphacélique (Chassaignac); ulcère nervo-paralytique (Conti), etc. La synonymie prouve de prime abord que le mal perforant est un syndrome morbide, consécutif à l'altération de plusieurs variétés d'organes. Comme il siège surtout aux extrémités des membres, nous l'étudierons ici. Mais forcément il en a déjà été question dans les chapitres de neurologie chirurgicale. Nous n'imiterons donc pas Moritz qui propose de rejeter cette expression du langage scientifique.

(1) Mirapoix le trouve placé 120 fois au niveau de l'articulation métatarso-phalangienne du gros orteil, 32 fois sur celle du petit orteil, 58 fois en d'autres points de l'avant-pied, 17 fois au talon, 7 fois sur le bord externe du pied, 5 fois sur des moignons après récidive. Il est souvent bilatéral, 44 fois sur 100 d'après la statistique de Testut.

(2) Germain, thèse de Paris, 1879.

(3) Giffard, Mal perforant plantaire par névrite traumatique et en particulier par gelures et brûlures, thèse de Paris, 1899.

(4) Ogston, *Lancet*, 1876. — Renault, *Union méd.*, 1872.

(5) Kirmisson, *Bull. méd.*, 1887, p. 871.

(6) Ménétrier, *Ann. de derm. et de syph.*, 1886. — Péraire, *Arch. gén. de méd.*, 1886, t. II.

noté un mal perforant de la main dans un cas de mal de Pott dorsal supérieur. Quant au mal perforant buccal (Baudet), il a été étudié avec les maladies de la bouche.

Symptômes. — *Période de début.* — Le siège le plus fréquent est au niveau de l'un des trois points d'appui de la voûte plantaire : talon, premier ou cinquième métatarsien, ou au niveau de la face dorsale d'un orteil, ou à la face plantaire du premier ou du cinquième orteil, parfois sur la face latérale du gros orteil dévié. Un durillon se forme, il est dur, épais ; quelquefois, il offre un piqueté brunâtre ou une teinte ecchymotique. Une bourse séreuse se développe en dessous de lui, elle s'irrite et se remplit de sang ou de pus, et elle s'ouvre à la peau; l'ulcère est formé. L'ampoule peut apparaître sans durillon préalable ; elle renferme un peu de sérosité sanguinolente et recouvre une véritable escarre du derme, escarre dont la chute est suivie de l'ulcération. Enfin, celle-ci peut se développer sur une plaie ayant débuté comme une plaie ordinaire. Cette ulcération se développe parfois avec quelques douleurs passagères vives, et le sujet en coupant son durillon provoque l'ulcération.

Période d'ulcération. — L'ulcère, le plus souvent large comme une pièce de deux francs au début, est taillé à pic dans un épiderme épaissi et décollé à sa face profonde. Parfois le trajet très étroit admet à peine un stylet conduisant à une première cavité sous-épidermique, puis à une deuxième cavité sous-cutanée ; celle-ci représentant la cavité de la bourse séreuse, c'est un ulcère en bouton de chemise. Le plus souvent, l'ulcère est en cratère entouré d'une collerette d'épiderme. Au fond existent quelques rares bourgeons charnus, grisâtres, sécrétant quelques gouttes de sérosité putride. L'analgésie cutanée périphérique est constante et s'étend aux tissus profonds et sur une étendue variable, comme le démontrent des piqûres multiples. Les troubles sensitifs portent sur le toucher, sur la sensibilité et sur la température ; tantôt ils suivent le trajet d'une branche nerveuse, tantôt ils procèdent par plaques. Les orteils sont le plus souvent insensibles. L'ongle correspondant croît irrégulièrement ; il est fendillé, incurvé, il est cassant, car il est épidermique et non dermique (Suchard). La peau est luisante, eczémateuse — c'est du glossy-skin et de l'hyperkératose, — la peau pigmentée, les poils hypertrophiés, les parties molles œdématiées comme s'il s'agissait d'un phlegmon chronique. La peau présente parfois quelques éruptions et sa température est abaissée (Lucain). Tantôt il y a hypersécrétion sudorale (Jobert de Lamballe), tantôt hyposécrétion (Desprès). On note une légère atrophie musculaire de la jambe.

Troisième période. — C'est la période des lésions profondes, osseuses et articulaires. L'ulcère gagne le périoste, l'os de celui-ci est atteint d'ostéite raréfiante, des séquestres s'éliminent.

L'articulation envahie présente des craquements caractéristiques.

Les gaines synoviales bourgeonnent faiblement, les tendons sont exfoliés.

Marche. — L'évolution est lente, torpide, indolore, progressive et envahissante ou procède par poussées. Avec le repos, l'ulcère encore à sa première période peut disparaître. On note des périodes d'aggravation ou d'amélioration. D'une manière générale, ou l'ulcère reste à l'état de durillon ulcéré superficiel, ou il devient térébrant et envahit les os et les articulations. Des complications septiques peuvent aggraver la lésion, le pus séjourne facilement dans les petits décollements sous-cutanés et profonds.

Diagnostic. — L'*ulcère simple*, à la suite d'une plaie mal soignée, disparaît sous l'influence du traitement approprié.

Dans le *psoriasis plantaire*, on note des squames épidermiques, larges, blanches, sèches, se détachant spontanément et laissant à nu une surface rouge, lisse ou fendillée, sans fistule, sans ulcère, sans bourrelet.

La *suppuration des bourses séreuses de la plante* du pied (bourses de Lenoir) a une marche aiguë et ne s'accompagne pas de troubles sensitifs. C'est un pseudo-mal perforant qui peut se transformer en un véritable mal perforant.

L'*ulcère syphilitique* succède à une gomme ; il n'y a pas d'anesthésie périphérique.

Le *lupus* n'a pas de siège de préférence non plus ; ses bords sont décollés, amincis. L'*épithélioma* est végétant.

La *gangrène sèche* siège à l'extrémité de l'orteil, il y a des douleurs, une escarre molle et noirâtre ; de même pour les *gelures*. Dans l'*ostéite tuberculeuse* ou *syphilitique* des os, il n'y a pas de lésions cutanées initiales, pas de troubles sensitifs, etc.

Non seulement on fera le diagnostic du mal perforant, mais on fera aussi celui de sa cause, ce qui ne sera pas toujours facile. On commencera toujours par chercher tous les signes précurseurs du tabes. L'ulcère peut être le premier symptôme d'une arthropathie tabétique. En cherchant à préciser la cause de l'ulcère, on se demandera si elle est d'origine centrale ou d'origine périphérique.

Le *pronostic* est grave, la gêne pour la marche est assez marquée ; de plus, après le traitement, la récidive est des plus fréquentes.

Anatomie pathologique. — Au début, ce sont les lésions d'un véritable durillon, c'est-à-dire un épaississement considérable de l'épiderme avec transformation cornée. Cet épaississement persiste pendant toute la durée du mal ; il augmente même après l'ouverture de l'abcès sous-épidermique, et le bourrelet qui entoure l'ulcération peut avoir un centimètre et plus d'épaisseur sur le bord même de l'orifice. De ce côté, il est coupé à pic et forme des couches irrégulièrement stratifiées, tandis qu'à la périphérie il se confond insensiblement avec l'épiderme des parties saines.

Le *derme* condensé, comprimé, se transforme en tissu fibreux; la graisse disparaît; les vaisseaux des papilles sont le siège d'une endartérite; les glandes sudoripares sont atrophiées. Le fond de l'ulcère est tapissé par une couche de cellules rondes à noyaux qui se continue dans le trajet fistuleux (1). Celui-ci aboutit profondément à une cavité suppurante qui répond soit à une bourse séreuse, à un tendon, à l'os ou à une cavité articulaire.

Les *tendons* en rapport avec l'ulcère peuvent être détruits; leur *synoviale* est enflammée chroniquement; le tendon adhère, d'où des attitudes vicieuses des orteils qui provoquent des récidives en des points nouveaux. Les *muscles* ne sont pas lésés, à moins de fusées purulentes. Mais ils sont grêles, leurs faisceaux sont dégénérés par places.

Les *os* sont hypertrophiés et le siège d'une ostéite raréfiante par places, en d'autres condensante. La moelle osseuse est remplacée par un tissu dur, grisâtre, résistant. L'*articulation* est souvent comblée par du tissu fibreux, les cartilages sont détruits, les têtes articulaires hypertrophiées.

Les *vaisseaux* sont le siège d'une artérite chronique; l'athérome artériel est fréquent. Près de l'ulcère on note de l'endartérite, soit proliférante (Billroth), soit oblitérante (Friedlaender). Mais Duplay et Morat n'admettent qu'une endartérite ou inflammation secondaire propagée de l'ulcère aux vaisseaux par continuité de tissu. Conti admet en outre une dégénérescence graisseuse pouvant remonter très haut. En somme, les altérations vasculaires sont presque constantes et au voisinage immédiat de l'ulcère et à une certaine distance. Mais Englisch fait remarquer qu'elles s'atténuent en s'éloignant de l'ulcère.

Les *nerfs* sont altérés (Poncet, Estländer, Lucain). Duplay et Morat ont bien décrit ces altérations, en 1873. Les nerfs ont une teinte grise, le périnèvre est épaissi, le tronc nerveux présente des nodosités, des flexuosités, mais même au voisinage de l'ulcère il n'est pas détruit.

Réduits à leur gaine de Schwann, les tubes nerveux ne contiennent plus ni cylindraxe, ni myéline. L'intérieur de la gaine renferme de nombreux noyaux ovalaires résultant de la multiplication du noyau unique appartenant à chaque segment. Au milieu des fibres dégénérées on trouve des fibres régénérées.

Cette dégénérescence occupe les nerfs pédieux, tibial antérieur, plantaires, tibial postérieur. La proportion des fibres dégénérées est la même aux différentes hauteurs du nerf. Le névrilème est épaissi, vasculaire, plus dense, plus fibreux. Pour le périnèvre, l'épaississement est limité au voisinage immédiat de la lésion. Le tissu conjonctif

(1) Labbé, thèse de Paris, 1897.

intrafasciculaire est plus résistant, cependant il se laisse quelquefois envahir.

Cette névrite dégénérative est fréquente. Pitres et Vaillard ont retrouvé ces lésions jusque dans les nerfs de la cuisse. Avant l'ulcération, on note une névrite dégénérative descendante, à la fois parenchymateuse et interstitielle. Après l'ulcération, c'est une névrite périphérique ou interstitielle de voisinage, celle-ci ascendante. Toutes ces lésions expliquent les récidives. Michaud a fait remarquer que l'on trouve des tubes nerveux sans myéline chez tout sujet qui a des durillons ou des cors. Mais il ne s'agirait que de névrite partielle et légère, tandis que dans le mal perforant ce sont des névrites profondes et étendues.

Pour Sonnenburg, Savary, H. Butlin, la névrite serait surtout interstitielle, véritable sclérose périfasciculaire. Elle serait plutôt consécutive à l'ulcération et résulterait d'une inflammation ascendante secondaire.

Pathogénie. — La synonymie et l'historique nous ont montré que les théories pathogéniques étaient nombreuses. Quelques-unes ne sont guère admissibles. Ainsi Schussler rattache cette affection à la syphilis héréditaire ou invétérée (Hancock). Pour Wilkes, c'est un ulcère scrofuleux; pour Vésigné, c'est une forme de psoriasis ; pour F. Poncet, Estländer, Sonnenburg, c'est une localisation de la lèpre anesthésique; pour Volkmann, c'est une variété de cancroïde ; pour Gorjon, un épithélioma ; pour Schœmacher, un cancer! pour Maurel, l'ostéite précède l'ulcération et la provoque.

a. *Théorie mécanique.* — Elle a été soutenue par A. Nélaton, Broca, Sédillot, Leplat, Gosselin, Cloquet, Adelmann, Tillaux, etc. Sédillot, Marjolin ne voient dans l'ulcération typique qu'une variété d'ulcère simple entretenu par la marche, par l'irritation des chaussures. Velpeau et Gosselin en font une inflammation suppurative des bourses séreuses, soit une dermo-synovite ulcéreuse ou un simple hygroma suppuré et fistuleux.

Mais cette théorie n'explique pas l'évolution térébrante de la lésion, les troubles sensitifs et trophiques à distance, la persistance de la lésion malgré le repos, la fréquence de cette lésion dans les affections nerveuses centrales, les récidives en des points non soumis à la pression, etc.

En somme, il est évident que la compression seule ne suffit pas pour rendre compte dans tous les cas du développement du mal perforant, mais avec Charles Monod et Lagrange il faut admettre qu'elle en est un des facteurs principaux.

b. *Théories vasculaires.* — L'examen des vaisseaux montre habituellement, au voisinage immédiat de l'ulcère, une endartérite avec rétrécissement du calibre des vaisseaux (Péan). Ce rétrécissement, porté jusqu'à l'oblitération sous l'influence des frottements, amène la gan-

grène d'une partie limitée des tissus et la formation d'une ulcération.

Pour Dolbeau, l'athérome joue le rôle principal ; pour Lucain ce sont des embolies capillaires. Mais l'oblitération artérielle produit des gangrènes limitées et non un ulcère perforant ; de plus, elle est loin d'être la règle dans les cas observés, et le plus souvent elle est le résultat de l'irritation chronique produite par l'ulcération elle-même ; elle diminue en effet à mesure que l'on s'éloigne du foyer.

L'ischémie produite par l'épaississement des parois vasculaires joue certainement un rôle dans l'évolution de cette ulcération.

c. *Théorie nerveuse.* — Dolbeau, à propos d'un paraplégique atteint de mal perforant, se demande si l'oblitération artérielle ne pourrait pas être regardée comme liée à un trouble de l'innervation des parois vasculaires. Lucain admet ensuite que les lésions du système nerveux produisent une variété de mal perforant. Duplay et Morat démontrèrent l'existence des lésions nerveuses.

Le mal perforant a été observé à la suite des fractures du rachis, après des compressions ou des blessures du nerf sciatique (Duplay, Le Dentu) ou des nerfs de la jambe ou du nerf médian (Le Dentu), au cours de l'ataxie, de la paralysie générale, de l'atrophie musculaire progressive. Tantôt le mal perforant précède les troubles locomoteurs, tantôt il les accompagne, tantôt il ne survient que longtemps après le début du tabes. Mais celui-ci ne peut pas être considéré comme une conséquence d'une névrite ascendante. Le mal perforant tabétique est souvent bilatéral et symétrique. Charcot, Pitres et Vaillard, Ball et Thibierge, Christian, Fournier, ont démontré que le mal perforant peut précéder ou accompagner non seulement des dégénérescences nerveuses périphériques, mais même des dégénérescences du système nerveux central.

Les statistiques récentes ont montré aussi l'influence du système nerveux central ; ainsi sur 91 cas réunis par Gascuel, 32 fois les malades étaient tabétiques et 17 fois ils étaient paralytiques généraux (1).

Enfin Tuffier et Chipault ont invoqué une ostéoarthrite nerveuse primitive dégénérant en ulcère et ils ont insisté sur ce fait que l'ulcère perforant précède parfois l'apparition d'un pied bot tabétique (2).

En somme, le mal perforant est fonction de lésions nerveuses périphériques ou centrales, mais le mal perforant d'origine centrale ne diffère pas cliniquement du mal perforant d'origine périphérique (Chipault).

d. *Théories humorales ou de l'intoxication* (*par le sucre, l'alcool, le mercure, etc.*). — La glycosurie et l'albuminurie ont été invoquées par Marquez Pual, Clément, Kirmisson, Maurice Jeannel, Félizet ; l'alcool

(1) Voy. Duplay, *Union méd.*, 1890, n° 80. — Le Dentu, Clinique inédite de l'hôpital Necker. — Rochet, *Province méd.*, 1892, n° 3. — Berger, *Bull. méd.*, 10 févr. 1897.

(2) Tuffier et Chipault, *Gaz. des hôp.*, 18 juillet 1891, et *Arch. gén. de méd.*, 1889 et 1891. — Voy. Berthelemy et Gascuel, thèse de Paris, 1890.

par Mirapoix (1), le mercure par Ménard (2), le chrome par Fauchon-Courty, etc. Mais dans ces cas ne s'agissait-il pas encore de névrite périphérique, de même que pour les maux perforants survenant chez des alcooliques? Chez les diabétiques, l'ulcération est noirâtre, il y a du sphacèle au voisinage; est-ce bien toujours un vrai mal perforant? (Le Dentu).

e. *Théorie infectieuse.* — Elle rentre dans la théorie humorale et dans la théorie nerveuse quand une simple plaie ou dermo-synovite s'infecte et se complique de névrite ascendante infectieuse.

f. *Théories mixtes.* — Dans celles-ci on invoque surtout le rôle mécanique de la pression, rôle auquel s'ajouterait l'influence d'une névrite due à une lésion nerveuse ou vasculaire ou humorale (Nicaise, Butruille, Ch. Monod, Chauvel, etc.), ou à une lésion trophique évidente telle que les engelures (Tedenat) (3).

Les physiologistes ont montré que dans les cas de section des nerfs, l'ulcération ne se produit que si l'animal appuie son membre paralysé sur le sol. La lésion nerveuse n'est donc qu'une cause prédisposante à l'ulcération ; la cause efficiente c'est la pression.

Traitement. — Chez les prédisposés, il doit être préventif. On surveillera les chaussures qui doivent être molles et souples; on fera porter des semelles élastiques. Quand le durillon existe, on le protégera avec des isolateurs ou rondelles creuses en anneaux; au centre de celle-ci répond le durillon. Traiter tout d'abord l'affection causale (tabes, diabète, etc).

L'ulcération établie, on ordonnera le repos et des pansements aseptiques.

Pour éviter la récidive, on évitera la compression de la région. Le Fort conseillait une semelle très épaisse, évidée largement au niveau de l'ulcération. Ce traitement orthopédique peut réussir. Parfois l'ulcère guérit, mais le tabes continue.

Le simple grattage de l'ulcère peut être fait même sans endormir le malade; on enlève les séquestres mobiles, on gratte les fongosités, on nettoie les décollements.

L'amputation donne peu de résultats satisfaisants, car si on ne dépasse pas, par l'ablation, le niveau de la névrite, s'il s'agit de névrite ascendante, la récidive s'observe au niveau du nouveau point d'appui du pied. Le malade de A. Nélaton passa tour à tour entre les mains de Ricord, Blandin, Ph. Boyer, Michon, et le mal récidiva encore après l'opération de Lisfranc pratiquée par Malgaigne. L'amputation est indiquée cependant si des complications phlegmoneuses envahissent les gaines tendineuses, les os et les articulations.

L'élongation du tibial postérieur ou de l'un des nerfs plantaires

(1) Mirapoix, thèse de Montpellier, 1883. — (2) Ménard, thèse de Paris, 1892. — (3) Em. Tédenat, Maux perforants suite de gelure, *in* thèse d'agrégation des gelures, p. 93, Paris, 1880.

externe ou interne a donné de bons résultats à Chipault puis à Duplay, Soulier, Vanverts, Navarro, Péraire. Nous en avons fait un certain nombre; mais les bons résultats immédiats ne se sont pas toujours maintenus. Crocq a conseillé l'électrisation pure et simple du nerf tibial postérieur (1).

(1) Aponévrites plantaires (de Bovis). — Rétractions primitives de l'aponévrose plantaire. — *Historique.* — Gerdy signale un des premiers la rétraction des orteils par brides fibreuses aponévrotiques. Les rétractions palmaire et plantaire coexistent souvent, disent Jaccoud, Noble Smith, Madelung, Souza Leite. En 1897, Ledderhose (*Arch. für klin. Chir.*, 1897) écrit une longue monographie sur la pathologie des aponévroses du pied et de la main. Au cours de l'évolution du pied creux, la rétraction de l'aponévrose plantaire avait été décrite depuis longtemps, mais, il est vrai, à titre de lésion consécutive et non primitive. Tout récemment, de Bovis (*Union méd. du Nord-Est*, 1899), sous le nom d'aponévrites plantaires, a très bien synthétisé l'étude des rétractions spontanées primitives, c'est-à-dire non consécutives aux pieds bots. Enfin Franke, puis Béard, dans sa thèse (Paris, 1900), Auvray (*Gaz. hebd.*, fév. 1901), ont rapporté des observations nouvelles suivies d'intervention.

Étiologie. — Cette lésion survient à la suite d'une fracture de jambe, ou parfois sans traumatisme préalable; c'est tout au plus si l'on peut invoquer une attaque rhumatismale. Le traumatisme a une certaine influence. Les professions qui nécessitent une marche fréquente sont une cause prédisposante. Dans un cas de Franke (*Arch. f. klin. Chir.*, 1895), la grippe joua peut-être un rôle. Nous l'avons observée chez un dégénéré.

Le *début* est insidieux; c'est une douleur plantaire soit spontanée, soit provoquée par la station debout. A la palpation de la plante on sent un nodule fibreux de volume variable. Parfois les nodosités sont multiples et s'échelonnent d'avant en arrière. Dans leur intervalle, l'aponévrose est tendue. La peau est saine, elle joue sur la saillie aponévrotique sans lui adhérer. La marche devient très difficile, et le sujet marche en varus. Le calcanéum est un peu épaissi, le talon est douloureux (de Bovis). Si la lésion progresse, toute l'aponévrose se rétracte, il se produit un pied creux; tous les orteils, le gros surtout, sont fléchis d'une façon permanente; les articulations métatarso-phalangiennes se déforment, se subluxent, de même que les articulations métatarso-tarsiennes, surtout les internes. Au niveau du cou-de-pied, le tendon du jambier antérieur faisait une forte saillie dans une de nos observations.

Les lésions sont généralement localisées à la partie la plus interne de l'aponévrose moyenne, dans la portion antérieure tout d'abord. L'examen histologique montre qu'il s'agit d'une inflammation chronique de l'aponévrose et des tissus environnants. Quelques-uns des noyaux fibreux sont pigmentés (Ledderhose, Cornil). La rupture fibrillaire est évidemment la lésion initiale, et ce pigment provient d'une hémorragie interstitielle consécutive à la rupture. Parfois on trouve des noyaux d'ossification (Riedinger, *Centrabl. für. Chirurgie*, 1898), rappelant les névromes sous-cutanés plantaires de Ruffini (*Bollet. delle Sc. mediche di Bologna*, 1890).

Au point de vue *pathogénique*, le traumatisme existe pour quelques cas, mais c'est une cause prédisposante pour Ledderhose; c'est peut-être la seule cause pour de Bovis. La diathèse causale, c'est le rhumatisme chronique ou la diathèse fibreuse, tout comme pour la rétraction de l'aponévrose palmaire, ce qui est insuffisant comme explication. Pour Ledderhose, le traumatisme, la durée du maintien d'un appareil entraîneraient des troubles trophiques parmi lesquels l'infiltration, l'épaississement diffus de l'aponévrose. Plus tard, dans les premiers efforts de la marche, l'aponévrose se rompt par places, d'où les nodules cicatriciels. Féré (*Rev. de chir.*, 1899) en fait une lésion trophique.

Enfin, ici comme pour la rétraction de l'aponévrose palmaire, la névrite périphérique ne pourrait-elle pas être invoquée pour quelques cas?

Le *diagnostic* est évident. Le durillon, le mal perforant, le tophus goutteux, sont des lésions cutanées et non sous-cutanées. Dans l'orteil en marteau, on sent le tendon fléchisseur rétracté. Dans tous les pieds creux de cause musculaire ou nerveuse, l'aponévrose se rétracte peu à peu, les commémoratifs feront reconnaître la cause de cette rétraction consécutive. Le *pronostic* varie suivant les degrés de

V. — Métatarsalgie (*Maladie de Morton*) (1876).

La métatarsalgie est un syndrome douloureux localisé à la région métatarsienne antérieure (1).

Étiologie. — Cette affection est plus fréquente chez la femme que chez l'homme ; l'âge adulte est l'âge de préférence ; la profession n'a pas grande importance ; un surmenage du pied, un traumatisme antérieur en ont plus. Dans un cas de Morton, l'affection est survenue à la suite de l'usage de souliers neufs à talons très hauts ; les entorses de l'avant-pied et la blennorragie sont signalées parfois dans les commémoratifs. Enfin, certaines maladies générales sont signalées : ce sont la goutte, le rhumatisme, l'hystérie, la neurasthénie. L'hérédité est évidente dans quelques cas (Féré).

Symptômes. — Beaucoup d'auteurs ont décrit leur propre observation [Putnam (2), Bosc (3), Taruffi (4), etc.].

L'affection est rarement bilatérale. Le début est brusque ou insidieux ; le malade ressent des douleurs sous forme d'accès au niveau de l'articulation métatarso-phalangienne du quatrième orteil le plus souvent ; elles apparaissent en général à l'occasion de traumatisme, du port de chaussures étroites ou à haut talon, de marches, de fatigues ; elles disparaissent par le repos ou l'enlèvement des chaussures.

Cette douleur est d'intensité variable ; elle peut aller jusqu'à la syncope ; dans l'intervalle des accès, l'absence de douleurs est complète ; cependant, avec le temps la douleur peut se prolonger et même devenir définitive. Il suffit de presser à la face plantaire au niveau de la tête métacarpienne pour produire la crise douloureuse ; les douleurs peuvent s'irradier jusque dans les autres articulations

la lésion et suivant son évolution, stationnaire ou progressive (Franke). Au point de vue *thérapeutique*, si la douleur est trop intense, il faut enlever les nodules. Si la rétraction aponévrotique est très marquée, il faut faire, pour ménager les vaisseaux et nerfs plantaires, l'aponévrotomie à ciel ouvert au niveau du bord interne de l'aponévrose (Derocque, *Revue d'orthopédie*, 1894). Auvray fit l'aponévrectomie et le redressement forcé des orteils. Dans un cas, Ledderhose fit l'amputation des orteils, devenus ainsi très douloureux. L'autoplastie par la méthode italienne serait possible.

(1) *Historique et synonymie.* — Th. Morton décrivit pour la première fois cette affection et il la dénomma : *affection douloureuse de la quatrième articulation métatarso-phalangienne.* Puis Mason la désigne sous le nom de *névralgie métatarso-phalangienne*, et Gross sous celui de « pododynie ». Kemper adopte celui de *névralgie métatarsienne.* Polosson emploie le terme de *métatarsalgie antérieure*, et Grun celui de *métatarsalgie* ; Shaffer celui de *pied bot non déformant.* Guthrie l'appelle *orteil douloureux*, et R. Jones *névralgie plantaire.* Woodruff lui donne le nom de *luxation métatarso-phalangienne.* Pour Bradford, c'est la *maladie de Morton.* Pour Féré, c'est le *pied de Morton* ; pour Putnam, c'est la *douleur de la plante du pied pendant la marche*, etc. Arrêtons-nous ici dans cette synonymie. En somme, tous ces auteurs discutèrent la symptomatologie, la pathogénie et le traitement. La radiographie avec les recherches de Destot, Goldthwait, Péraire et Mally, a précisé les lésions anatomiques et la pathogénie.

(2) Putnam, *Boston med. Journ.*, 1893.

(3) Bosc, *Arch. gén. de méd.*, 1894.

(4) Taruffi, *Archivio di Ortopedia*, 1897.

métatarsiennes et dans la jambe. La peau est saine, sans rougeur ni gonflement. Il n'y a aucune déformation locale. Pour Tubby et Withman (1), le pied plat est fréquent. La flexion réitérée des orteils soulage la douleur.

L'affection a des degrés de gravité; dans les cas extrêmes, la douleur est telle que la marche devient impossible.

L'évolution de la lésion est des plus variables; la guérison est exceptionnelle; les auteurs admettent volontiers deux formes : l'une bénigne et l'autre grave rendant la marche impossible, grave paroxystique ou grave continue.

Anatomie pathologique. — Elle est assez vague. On ignore encore les lésions des nerfs, des os; l'examen radiographique a montré que dans un cas de Péraire et Mally, il y avait un peu d'ostéite condensante des têtes métatarsiennes. De plus, les articulations métatarso-phalangiennes étaient déformées et subluxées, en bas et en dedans. Les têtes métatarsiennes sont hypertrophiées. — Les articulations métatarso-phalangiennes seraient relâchées, de même que le ligament transverse métatarsien, d'où affaissement de la partie antérieure de la voûte plantaire, comme le prouvent les tracés plantaires (Goldthwait). Celui-ci admet l'oblitération de l'arcade artérielle transverse du pied.

Pathogénie. — *Théorie de la compression nerveuse et des parties molles périmétatarsiennes.* — Pour Morton, il y a compression des nerfs collatéraux du quatrième et du cinquième orteil par la tête du cinquième métatarsien, contre le col du quatrième. Quand la pression latérale cesse, la douleur cesse également. Pour Polosson, le ligament transverse du métatarse présente une laxité particulière et une tête métacarpienne, la troisième probablement, est subluxée en bas et comprime les nerfs collatéraux des orteils voisins. Pour Guthrie, les articulations métatarso-phalangiennes sont subluxées, d'où compression des nerfs par les extrémités osseuses. Gallois pense avec beaucoup d'auteurs qu'il y a effondrement de la voûte plantaire et contusion chronique et anormale des tissus au niveau de la tête des troisième et quatrième métatarsiens.

Halstead a montré cependant que les nerfs collatéraux passent plutôt sur la face inférieure que sur les faces latérales de l'orteil.

Pour Péraire et Mally, la douleur résulte de la compression des tissus de la face plantaire du pied par les surfaces articulaires déplacées; il y aurait déviation des métatarsiens et subluxation des têtes métatarsiennes, d'où affaissement de la voûte formée par les têtes métatarsiennes et subluxations consécutives des phalanges sur ces têtes; les tissus intermétatarsiens et les tissus sous-métatarsiens sont comprimés.

Destot (2) fait jouer un rôle à la forme du pied; le pied très cambré

(1) Withman, *Transactions of the American orthopedic Association*, 1898.
(2) Destot, *Lyon méd.*, p. 485, juin 1899.

y est prédisposé, car le poids du corps repose en grande partie sur les métatarsiens.

Pour Caisergues (thèse de Paris, 1899), s'il y a plus souvent localisation de la métatarsalgie au niveau du quatrième métatarsien, c'est que le cinquième, très mobile, peut venir comprimer contre lui les tissus. Quand la douleur siège sur un autre métatarsien, il faut invoquer la laxité du ligament transverse du métatarse ou une laxité des articulations tarso-métatarsiennes permettant l'aplatissement de l'arc formé par les têtes métatarsiennes. Ces têtes, qui ne sont pas comprimées latéralement à cause de leur situation à des hauteurs différentes, se rapprochent quand elles s'abaissent.

Un certain degré de nervosisme joue un rôle (Bosc, Féré); quelques malades sont des hystériques, des neurasthéniques, ce qui explique l'hérédité. Lamacq admet des formes névropathiques (névralgiques ou neurasthéniques, des formes traumatiques et des formes goutteuses. Quand la douleur persiste même après la décompression, c'est qu'il y a *névrite* ou névralgie dans une des branches du plantaire externe. Les inflammations chroniques, rhumatisme, goutte, les traumatismes peuvent déterminer un affaissement de l'arc métatarsien.

Théories osseuse et articulaire. — Rappelons enfin que la *périostite* a été admise par Gross et l'*ostéite condensante* par Péraire et Mally (1) et par Gianettasio (2). Ajoutons que certaines formes donnent lieu à des crises douloureuses aiguës nocturnes ressemblant assez à de simples attaques de goutte articulaire. Dans un cas de Bradford, il y avait une synovite du tendon du quatrième orteil.

Diagnostic. — On reconnaîtra facilement les *abcès plantaires*, les *lésions goutteuses rhumatismales*, les *entorses*, la *talalgie*, le *pied plat valgus douloureux*, l'*aponévrite plantaire*, les *tubercules sous-cutanés douloureux*, etc. Les douleurs de la *sciatique*, du *tabes*, ne sont pas les mêmes. L'*érythromélalgie* est caractérisée par de la vascularisation anormale et de la douleur au niveau des points d'appui du pied. Les synovites rhumatismales ou blennorragiques ont un siège spécial. Les fractures métatarsiennes, les ostéites métatarsiennes, le spina ventosa, les ostéites syphilitiques se reconnaîtront aisément.

Pronostic. — Il varie suivant les cas; aussi Duplay (*Presse médicale*, 8 novembre 1899) distingue les cas bénins, les cas moyens et les cas graves.

Traitement. — Le *traitement palliatif* comprend le port de chaussures larges, à semelle un peu convexe au niveau des têtes métatarsiennes moyennes (Gallois). Bradford a conseillé un bas fait comme des gants pour isoler chacun des orteils. Pieri fit des injections iodées périarticulaires pour modifier la laxité articulaire. Le vrai *traitement*

(1) Péraire et Mally, *Gazette hebd.*, 4 mars 1900.

(2) Gianettasio, *Revue de chir.*, 1900, p. 239 (Radiographies et examens histologiques.)

curatif quand la douleur devient insupportable, c'est la résection de la tête métatarsienne douloureuse. Morton y joignait la résection de l'extrémité postérieure de la première phalange; c'était en somme une résection articulaire complète. — La semi-résection semble souvent devoir suffire. — L'amputation de l'orteil a été faite par quelques chirurgiens, avec succès évidemment. Signalons enfin la résection du nerf plantaire externe proposée par Mills.

VI. — Déviations des orteils (1).

A. Déviations latérales. — **Hallux valgus** (*Clinodactylie externe du gros orteil. Orteils en équerre, en croix, etc.*).

Historique. — En 1769, Rousselot, « chirurgien de Monseigneur le Dauphin, des Princes et de Mesdames », fut le premier à s'élever contre le dédain professé par ses confrères à l'endroit des maladies des orteils, dignes tout au plus d'occuper les pédicures. Mais, « l'orteil dévié en dehors » fut décrit, pour la première fois, en 1778 par Laforest, successeur de Rousselot et pédicure de Louis XIV, il venait d'acheter le brevet de « chirurgien pédicure (2) ».

En 1852, P. Broca, à la Société anatomique, et Chassaignac, à la Société de chirurgie, attirèrent les premiers l'attention sur les difformités des orteils. Le côté thérapeutique de la question fut dès lors traité par Mellet, par Malgaigne et par A. Nélaton.

En 1870, Hueter donna à cette déviation la dénomination d'*hallux valgus* et songea à la corriger en ayant recours à la résection de la tête métatarsienne. A partir de cette date la pathogénie et le traitement de cette difformité exercèrent la sagacité d'un grand nombre de chirurgiens. L'hallux valgus est congénital ou acquis.

Hallux valgus acquis (3). — **Étiologie.** — L'hallux valgus se ren-

(1) Nous avons publié dans la *Presse médicale*, 1896, un article sur les déviations des orteils dont ce chapitre est le résumé.

(2) Voy. Meige, Les pédicures au xviie siècle, texte et figures (*Nouvelle Iconographie de la Salpêtrière*, t. X).

(3) Voy. Quévéno, « Hallux valgus (orteil en équerre, en croix, ou clinodactyle) », thèse de Paris, 1894. — Lucas, thèse de Paris, 1897. — Sauvage, thèse de Paris, 1899.

Anatomie pathologique. — a. *Déviation.* — Chez le nouveau-né le gros orteil et le bord interne du pied sont sur la même ligne antéro-postérieure. Mais chez l'adulte il suffit de considérer un pied normal pour reconnaître qu'il existe, par rapport à l'axe du métatarsien correspondant, une légère déviation du gros orteil en dehors (Quévédo). Cette déviation s'exagère sous l'influence du port des chaussures ordinaires, pour atteindre, dans l'affection qui nous occupe, une inclinaison de 90 degrés; le gros orteil vient alors se placer, soit au-dessus, soit au-dessous des orteils voisins; dans un cas que nous avons eu l'occasion d'observer à l'École pratique, le gros orteil, en se portant en dehors, avait refoulé le 2e et le 3e dans le même sens; mais, ce n'est là qu'une exception, car en règle générale, l'orteil dévié se glisse au-dessous des deux suivants qui, eux, prennent une attitude « en marteau ». Le 3e et le 4e orteil comprimés sont déformés en « radis », en « massue » ou en « battant de cloche ».

b. *Altération du métatarsien, des sésamoïdes et de la première phalange du gros orteil.* — Dans la plupart des faits, la tête métatarsienne est déformée; elle n'est

contre plus fréquemment chez la femme que chez l'homme. Sur un total de 1444 cas se rapportant à diverses difformités, Hoffa a si-

plus articulaire qu'au niveau de sa moitié externe, ce qui est dû au glissement de la cupule phalangienne de dedans en dehors. Entraîné par la phalange, le sésamoïde externe est venu s'enfoncer comme un coin entre les têtes du 1er et du 2e métatarsien, ce qui fait que l'extrémité antérieure du premier de ces os se trouve repoussée en dedans ; cet écart peut atteindre 2 centimètres, et représente la base d'un triangle isocèle dont les côtés sont formés par le 1er et par le 2e os du métatarse. Cet écartement explique le glissement en dehors du tendon de l'extenseur propre, insuffisamment contenu par sa gaine fibreuse; ce tendon devient en quelque sorte abducteur et contribue, non seulement à maintenir la déviation, mais encore à l'aggraver et à lui donner son maximum d'amplitude.

En dedans, on note la disparition de la surface articulaire de la tête métatarsienne; la partie restée articulaire regarde donc franchement en avant et en dehors; mais, en revanche, la partie interne, non articulaire, de cette même tête a acquis un développement énorme.

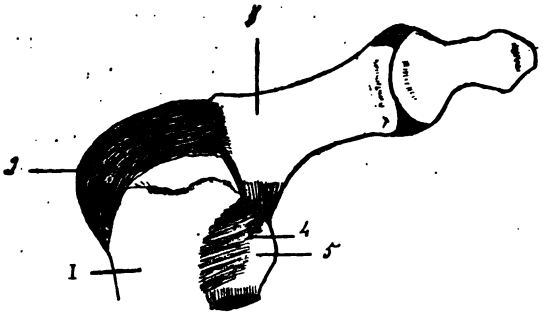

Fig. 305. — Hallux valgus (Anderson). — 1, métatarsien; 2, ligament latéral interne allongé; 3, première phalange; 4, ligament latéral externe; 5, os sésamoïde subluxé.

Au niveau de la face inférieure de la tête métatarsienne, on ne constate aucun déplacement des tendons fléchisseurs dont la gaine fibreuse, très solide, s'oppose, d'ailleurs, à toute espèce de glissement.

Dans l'intérieur de la jointure, il existe des lésions d'arthrite sèche ; en certains points, le cartilage diarthrodial est ossifié ou transformé en tissu fibreux.

Les os sésamoïdes offrent aussi des modifications pathologiques quant à leur forme, leur situation, leurs rapports et leur structure ; la gouttière des sésamoïdes, qui est en rapport avec la tête du métatarsien, est également déformée.

La face supérieure du 1er métatarsien est devenue interne et cette rotation entraîne celle des cunéiformes ; en effet, le 2e cunéiforme prend une direction oblique en avant et en dedans, tandis que le 1er ne s'articule plus qu'en dedans, sur une petite surface, avec le scaphoïde ; de plus, le 1er métatarsien est légèrement tordu sur son axe : cette torsion est le point de départ des difformités dont nous allons parler dans un instant.

Quant aux déformations concomitantes du pied, elles sont faciles à expliquer Ainsi, la torsion du 1er métatarsien entraîne des changements dans les directions du 1er cunéiforme, du scaphoïde et de l'astragale, d'où *constitution d'un pied plat*. D'autre part, en consultant les recherches très méthodiques et très consciencieuses entreprises par Quévédo, on constate que le diamètre antérieur du pied, ou prémétatarsien, devient deux fois plus large que le diamètre postérieur, talonien, au lieu de ne l'être qu'une fois et demie, comme cela s'observe à l'état normal. Bien plus, si nous nous en rapportons à quelques cas recueillis à l'École pratique, nous ne serions pas éloignés de croire que cet élargissement de l'avant-pied peut parfois atteindre des dimensions encore plus considérables. Mais, ayant négligé d'en vérifier la réalité à l'aide de la mensuration, il ne nous appartient pas de donner ce fait comme une vérité démontrée.

c. *Lésions de la peau et du tissu cellulaire sous-cutané.* — Les modifications pathologiques de la peau, au niveau de la tête du métatarsien, consistent en un durillon plus ou moins épais avec altérations très marquées de la peau (Pilliet et Launay, *Gaz. hebd.*, 1893) ; au-dessous se développe, presque fatalement, une bourse séreuse

gnalé 27 sujets atteints de cette affection : sur ce nombre, il y avait 17 femmes et 10 hommes. Elle était bilatérale dans un tiers des cas. Dans sa statistique, Monglond mentionne 67 femmes et 33 hommes. Nous avons examiné à ce point de vue environ 50 sujets venus pour consulter à l'hôpital, et environ 160 sujets de l'École pratique. Or, nous avons trouvé sur ces 210 sujets, 18 cas d'hallux valgus double, 11 hommes et 7 femmes. Nous avons négligé une dizaine de cas environ, dans lesquels la déviation était très légère et unilatérale.

L'hallux valgus s'observe, très souvent, chez les individus avancés en âge, quelquefois chez les jeunes sujets, assez rarement chez les enfants; dans un très grand nombre de cas, il coïncide avec un pied plat. Nous avons vu pourquoi. D'après quelques faits que nous connaissons, l'affection pourrait être héréditaire.

Les individus porteurs de sabots en sont moins souvent atteints que les personnes finement chaussées de bottines étroites, pointues et courtes; aussi cette affection est-elle beaucoup plus rare dans les campagnes que dans les villes; toutefois, elle peut aussi se développer chez les gens qui marchent toujours pieds nus. La surélévation congénitale ou acquise du 2e orteil pourrait produire l'hallux valgus; et le gros orteil, n'étant plus soutenu en dehors, se dévie en ce sens très facilement.

Les influences professionnelles ne sont guère contestables : on a incriminé la station debout prolongée, les marches forcées, certains exercices de danse pendant lesquels le sujet pivote sur les orteils et y porte tout le poids de son corps (*pointes gracieuses*); l'escrime, le football, la bicyclette, la machine à coudre, etc., ont été invoqués comme causes déterminantes ou occasionnelles. Chez un individu né sans bras, et qui prétendait dessiner avec un pinceau placé entre les deux premiers orteils, nous avons noté un degré assez marqué d'hallux valgus. La déviation s'observe parfois chez des tabétiques (1).

Pathogénie. — a. *Théories musculaires.* — Déjà, à l'état normal, les muscles abducteurs du gros orteil l'emportent sur les adducteurs; cette prédominance peut encore s'exagérer, soit par le fait de la réaction de l'extenseur propre (Aug. Nélaton), soit par celui de la paralysie du fléchisseur et de l'adducteur, ou de quelques-uns des faisceaux de ce dernier (Duchenne, de Boulogne). Alph. Robert incri-

unie ou multiloculaire, renfermant, suivant les cas, un contenu séreux ou purulent. Dans un fait mentionné par Reverdin, la bourse séreuse était traversée par le nerf collatéral interne, considérablement augmenté de volume. D'après Payr (*Centralbl. für Chirurgie*, 1895), elle communique une fois sur dix avec l'articulation métatarso-phalangienne. Inutile d'ajouter que la présence de l'oignon doit être considérée comme l'effet et nullement comme la cause de l'hallux valgus.

(1) Il serait intéressant de connaître l'opinion des médecins militaires et des médecins de la marine sur la fréquence de cette difformité et sur les causes qui président à son développement, comparativement chez les marins et chez les soldats.

mine la prédominance des muscles extenseurs des orteils, et Dubrueil simplement celle des abducteurs. M. Poirier fait jouer un rôle au gros chef interne du pédieux.

b. *Théories mécaniques.* — Pour P. Broca, le port de chaussures courtes et étroites joue un rôle capital dans l'établissement de cette difformité. Tillaux pense de même, tout en accordant quelque influence à la rétraction des tendons extenseurs. Hueter incrimine à la fois l'action des chaussures défectueuses et celle de la diathèse goutteuse. Aievoli (*Archivio di Ortopedia*, 1895) fait remarquer que dans la marche le pied appuie de la pointe et tend à repousser le gros orteil en dehors. Le pied plat ou les autres déformations anatomiques de la région peuvent donc favoriser la déviation en valgus du gros orteil. Toutes ces explications d'ordre mécanique renferment incontestablement une part de vérité, mais le rôle mécanique ne suffit pas.

c. *Théories ligamenteuses et tendineuses.* — D'après Quévédo, « la lésion principale siégerait dans le tissu cellulo-fibreux qui entoure le tendon extenseur et qui le fixe dans l'axe du métatarsien et de l'orteil ». Mais, contrairement à ce que pensait Gerdy, ces éléments fibreux sont, *non pas rétractés*, mais bien *relâchés*. En outre, on constate que le petit tendon supplémentaire de Gruber qui suit le bord interne du tendon extenseur pour aboutir au bord interne de la base de la première phalange, a perdu de son énergie; il est devenu impuissant à remplir le rôle d'adducteur qui lui est dévolu. Ce tendon de rappel, en effet, a une action adductrice qui corrige l'action abductrice du premier faisceau de pédieux et de l'extenseur du gros orteil.

Pour Asthon, il faudrait accuser l'insuffisance, parfois héréditaire, du ligament latéral interne; Malgaigne opine dans le même sens. Quant à Gerdy, le point du départ de cette difformité serait dû à la rétraction des tissus fibreux latéraux de la jointure.

d. *Théories articulaires.* — D'après Verneuil, l'hallux valgus serait une manifestation de l'arthritisme. Blum y voit une localisation de cette même diathèse, réveillée sous l'influence d'un traumatisme souvent répété, et provoqué par le port d'une chaussure mal faite. Pour Garrod, cette difformité est un des nombreux symptômes de la goutte; Lancereaux y voit une des variétés du rhumatisme chronique; Kirmisson n'hésite pas à considérer l'hallux valgus comme le résultat d'une arthrite chronique, accompagnée de la contracture réflexe de l'extenseur propre du gros orteil. Pour cet auteur, il faudrait accorder une grande influence à l'arthritisme dans la pathogénie de l'hallux valgus (1).

e. *Théories osseuses.* — Lafourcade fait intervenir la production d'une exostose périostée qui surgirait chez les jeunes sujets, au mo

(1) Kirmisson, *Bull. et mém. de la Soc. de chir.*, 26 février 1896.

ment de la croissance. Mais le cartilage de conjugaison siège à la partie postérieure du métatarsien. Dès lors, pour accepter son rôle dans le développement de cette exostose, il faut admettre qu'il exerce son action à distance; dans ce cas, en supposant qu'il est le siège d'un accroissement plus considérable en dedans qu'en dehors, on comprend qu'il puisse refouler en dehors la tête de l'os. Quoi qu'il en soit, cette hypothèse n'est applicable qu'aux faits observés avant la fin de la croissance, ce qui est l'exception.

f. *Théorie nerveuse.* — Elle peut servir à expliquer quelques cas seulement; nous devons signaler à ce propos un exemple rapporté par Jalaguier et relatif à un malade atteint en même temps de paralysie faciale et offrant des lésions du côté du système musculaire. De plus, M. Edmond Fournier (1) rapporte l'observation d'ulcérations tabétiques de la face dorsale de la tête du 1er métatarsien avec léger degré de déviation en dehors du gros orteil.

g. *Théories diathésiques.* — Les diathèses invoquées sont l'arthritisme, la goutte, etc.

Ici encore on sera éclectique et l'on admettra plusieurs variétés pathogéniques.

Symptômes. — En faisant l'étude anatomo-pathologique de cette difformité, nous avons eu l'occasion d'énumérer la plupart des signes objectifs qui caractérisent l'hallux valgus, c'est-à-dire la déviation. Rappelons que le 1er orteil passe presque toujours au-dessous, parfois au-dessus des orteils voisins.

Nous avons signalé également la déviation des orteils voisins, le 2e et le 3e surtout. Ceux-ci sont rejetés en dehors, ou bien ils sont en marteau. Le 5e orteil est quelquefois en clinodactylie interne, comme nous l'avons vu dans un cas chez un sujet, chez lequel, de plus, le 3e orteil, comprimé à la fois en dedans et en dehors, était atrophié et bien moins long que ses voisins. Bradford et Lovett signalent la surélévation du 4e orteil.

Le début est généralement insidieux, peu à peu on voit se former la saillie interne ou « oignon ». A la période d'état, il n'est guère possible de se tromper sur l'existence des symptômes suivants : 1° présence d'une exostose de grosseur variable siégeant à la partie interne de la tête métatarsienne et surmontée d'un durillon ; 2° déviation du gros orteil en dehors; 3° écartement en dedans du 1er métatarsien facile à constater en enfonçant un doigt dans le premier espace interosseux; 4° augmentation du diamètre transversal du pied, au niveau des têtes métatarsiennes.

Le degré de la déviation est facile à apprécier, nous n'insistons pas. Dans les mouvements d'extension de l'orteil, la déviation en dehors du tendon se reconnaît aisément.

(1 Edmond Fournier, Ulcérations symétriques de la face dorsale des pieds (*Presse médicale*, 25 mai 1895, p. 193).

Signalons la difficulté de la marche et les douleurs dites « hygrométriques » auxquelles donnent lieu le durillon et la bourse séreuse qui lui est sous-jacente. Dans un cas que nous avons observé, le gros orteil portait, au niveau de l'ongle, un bourrelet externe saillant présentant toutes les lésions de l'ongle incarné.

Marche. Durée. — L'affection peut présenter des temps d'arrêt dans son évolution. Au début, quand la déviation est légère, on dit que l'hallux valgus est *fruste*. Mais, le plus souvent, la maladie suit son cours, elle progresse et finit par se compliquer.

Lorsque la difformité est très accusée, on voit généralement le gros orteil se glisser au-dessous des deux autres orteils voisins : cette attitude reconnaît pour cause : 1° la disposition habituelle du 2e et du 3e orteil qui décrivent une courbe à concavité interne ; 2° le *martellement* de ces deux orteils, provoqué par la contracture réflexe des extenseurs. Il n'est pas rare de constater, à l'union de la 1re et de la 2e phalange des orteils voisins, la présence de durillons, parfois tellement douloureux, qu'un malade de Pott n'hésita pas à réclamer l'ablation d'un orteil tout entier, ne doutant pas que cette intervention ne mît un terme à ses souffrances.

Les lésions de l'hallux valgus sont presque toujours symétriques, mais la difformité finit toujours par être plus accusée d'un côté que de l'autre.

La *durée* de cette affection embrasse ordinairement plusieurs années ; signalons un cas rapporté par M. Ch. Monod et relatif à un malade, chez lequel la déviation avait atteint son maximum de développement dans l'espace d'un an.

A mesure que la difformité s'aggrave, la marche devient de plus en plus pénible ; même en portant des chaussures très amples, à bouts carrés, certains malades sont en proie à une véritable torture.

La douleur siège surtout au niveau de l'oignon, et, de là, elle irradie le long de la face interne de l'orteil, comme s'il existait une compression du nerf collatéral interne correspondant rappelant la douleur de la métatarsalgie. L'intensité de la douleur n'est pas toujours en raison directe du degré de la déviation (Lafourcade).

Par crainte de réveiller ses souffrances, le malade s'avance en se déhanchant, avec une lenteur et un balancement qui rappellent quelque peu la démarche du canard ou celle du marin. Certains sujets évitent autant que possible la marche et même la station debout.

Complications. — Ce sont celles de l'hygroma ; c'est-à-dire la suppuration, la lymphangite, les phlegmons par diffusion, l'arthrite métatarso-phalangienne ; il nous paraît inutile d'y insister plus longuement ; ajoutons cependant que leur fréquence est relativement considérable, à cause du peu de soin que les sujets prennent de cette partie de leur corps. L'ongle incarné est, à notre grand étonnement,

rop rarement signalé, de même que le durillon de la face interne du 2e orteil, que nous avons observé plusieurs fois cependant.

Diagnostic. — Il est évident. On reconnaîtra facilement les arthrites métacarpo-phalangiennes tuberculeuses, blennorragiques, goutteuses, tabétiques, etc.

Traitement. — Il est préventif (1) et curatif.

Traitement curatif. — ***Traitement orthopédique par des***

(1) **Traitement préventif.** — Un rôle capital est attribué par la plupart des auteurs au port de chaussures défectueuses, soit comme cause initiale et unique, soit comme cause adjuvante importante de l'hallux valgus.

Il est indispensable de rompre avec toute préoccupation de coquetterie et de donner à la chaussure une longueur qui dépasse de 1 centimètre la longueur normale du pied, attendu que, pendant la marche, il se produit un allongement sensible du bord interne de celui-ci. D'ailleurs, les bottiers intelligents savent à quoi s'en tenir sur ce point, quand ils disent que « le pied descend un peu » lorsque le sujet marche. Demantké et Féré ont, en outre, démontré expérimentalement que, pendant la marche, non seulement le pied s'allonge, mais encore il s'élargit [Demantké et Féré, Note sur les variations de la forme de la plante du pied sous l'influence du repos, de la station et de la marche (*Soc. de biol.*, 1895, p. 389)].

Les talons dits *talons Louis XV* ont une influence déplorable, car ils empiètent sur la moitié antérieure du calcanéum, normalement dirigée en haut, et forcent le pied à se porter tout entier vers l'extrémité antérieure plus ou moins effilée ; dans ces cas, le gros orteil est obligé de fuir vers la région externe et de s'abriter sous les orteils voisins, comprimé qu'il est dans les deux sens, longitudinal et transversal. De plus, en se déviant en dehors, le gros orteil amène un élargissement du métatarse antérieur : cette incarcération détermine le développement d'un oignon et d'une bourse séreuse qui deviennent la source de souffrances nouvelles. Ajoutons que sous l'influence d'une chaussure étroite les 2e et 4e orteils sont repoussés en haut par les trois autres (P. Broca).

D'après von Meyer, la semelle d'une chaussure bien faite devrait être taillée à bout carré, à bord interne droit, car pour lui le gros orteil et le bord interne du pied sont sur la même ligne antéro-postérieure chez le nouveau-né. Cependant dans la marche il est certain que le gros orteil se dévie un peu en dehors. Avec la « chaussure moderne » le gros orteil se met forcément en valgus, surtout si le talon est haut et étroit au lieu d'être bas et large. La chaussure idéale serait intermédiaire entre les deux précédentes, c'est-à-dire avec un bord interne presque rectiligne et une extrémité antérieure assez arrondie, mais non carrée. D'après Manouvrier, le bord interne doit figurer une ligne droite jusqu'à la pointe ; le bout carré est à rejeter, attendu que les orteils vont en diminuant de longueur du 2e au 5e, d'où la nécessité, pour la semelle, de décrire une ligne courbe correspondant à ces trois orteils, de telle sorte que l'extrémité antéro-interne de la chaussure ne contient que le 1er et le 2e orteil.

La chaussure dite « en bateau », c'est-à-dire à bout pointu et relevé, représente à la fois le comble de l'élégance et de l'hérésie physiologique. Il suffit de jeter un coup d'œil sur les collections de chaussures du musée de Cluny pour reconnaître combien les idées des anciens étaient, à ce point de vue, saines et logiques. Nous signalerons comme exemple la chaussure du guerrier romain ; l'avant-pied était comprimé par des lacs au niveau du métatarse ; un autre lacs, en passant entre le gros et le second orteil, allait se fixer sur un système de liens auquel aboutissaient à la fois ceux du cou-de-pied et ceux de la région sus-malléolaire.

Lorsque la déviation a fini par donner lieu à une gêne sérieuse, le malade forme alors le projet d'adopter des chaussures hygiéniques, c'est-à-dire qu'il finit par où il aurait dû commencer. Mais, il est déjà trop tard : les troubles persistent et même s'accentuent. Mettant ses souffrances uniquement sur le compte du durillon qui est survenu au niveau de la tête métatarsienne, le patient s'adresse à tous les coricides connus mais sans en éprouver le moindre soulagement ; quelques imprudents vont même jusqu'à employer des substances caustiques, au risque de provoquer la mortification des téguments avec toutes ses conséquences (érysipèle).

appareils. — Pendant les premières phases de l'affection, il peut être appelé à rendre de très grands services. Hoffa recommande expressément le port de la chaussure imaginée par Noble Smith : l'orteil malade est fixé par une bandelette munie d'un fil solide qui traverse la chaussure par un orifice répondant au bord interne de la phalange : quant au fil, on l'attache à l'extrémité antérieure du soulier. Beely préfère fixer le fil dans l'intérieur même de la chaussure ; ce procédé nous semble plus pratique. Trélat, Blum et Kirmisson conseillent le port d'un appareil en gutta-percha moulé sur l'orteil après son redressement. Au début de la maladie, Blum interpose entre les premiers orteils des tampons d'ouate et place une rondelle d'amadou ou de feutre sur la tête du métatarsien. Redard aurait eu de bons résultats en pratiquant la réduction forcée suivie de l'immobilisation temporaire dans un appareil plâtré. D'après MM. G.-Marchant et Felizet, le traitement orthopédique avec des appareils serait souvent suffisant chez l'enfant.

Le massage nous paraît insuffisant au point de vue d'une guérison définitive.

Traitement opératoire. — Il varie avec le degré de la déviation.

Dans les cas bénins, le *nivellement pur et simple de la tête métatarsienne* peut suffire ; mais, lorsque la difformité est très accusée, il vaudra mieux avoir recours à une opération (1).

L'*ablation du 2e orteil* n'apporte aucune amélioration (cas de Verneuil).

La *désarticulation du gros orteil*, combinée ou non à la résection totale de la tête métatarsienne, ne saurait être conseillée, car on risquerait de provoquer l'affaissement de la voûte plantaire, et une gêne très notable de la marche. Le cas de Rémy a prouvé que l'absence du gros orteil rend le pied impotent.

La *ténotomie pure et simple* a été tentée par A. Nélaton, chez un malade atteint d'une déviation légère ; le pied fut ensuite maintenu en équinisme pendant quelques jours, pour éviter la réunion des extrémités tendineuses. Cette intervention est, le plus souvent, insuffisante, lorsque la tête du métatarsien est déjà gravement déformée.

D'une autre part, on sait que cette dernière est constituée, non seulement par l'hyperostose de la tête, mais encore par la latéro-pulsion en dedans de celle-ci, sous l'influence de la rétraction et de la

(1) *Nivellement de la tête métatarsienne.* — Il consiste à égaliser la saillie exubérante de l'os et à exciser l'oignon avec sa bourse séreuse. On commencera donc par cette excision qui devra être aussi large que possible ; les auteurs conseillent ensuite de ruginer la tête du métatarsien, avant d'enlever l'hyperostose.

Mais, cette conduite nous paraît condamnable, car, en respectant le périoste, on permet à l'os de se reproduire (même après la fin de la croissance), d'où la récidive ; d'ailleurs, en l'enlevant on ne risque pas de compromettre la nutrition de l'os.

On se servira de la gouge plate et du maillet pour faire l'ablation de la saillie métatarsienne, c'est-à-dire de toute la masse osseuse qui dépasse le niveau de la face interne de l'os.

contracture musculaire. Aussi, pourrait-on ajouter à ce nivellement osseux des sections tendineuses intéressant les tendons extenseurs et les abducteurs (abd. oblique, abd. transverse et tendons des interosseux dorsaux et plantaires). M. Poirier insiste sur la nécessité de sectionner le gros chef interne du pédieux. Il nous semble également qu'on aurait raison de pratiquer l'excision du sésamoïde externe, car c'est lui qui, en venant se loger entre les têtes des métatarsiens, détermine la latéro-pulsion en dedans de l'extrémité antérieure du premier de ces os.

Résection cunéiforme à base interne du col du métatarsien. — Cette opération a été exécutée pour la première fois, en 1881, par Reverdin (1), puis par Barker (1884).

Résection de la tête du métatarsien. — Elle fut pratiquée par Hueter, en 1870, pour un cas de hallux valgus compliqué d'hygroma suppuré. Ce chirurgien eut bientôt des imitateurs; Hamilton, Rose, etc., répétèrent la même intervention chez des sujets atteints de cette difformité seule ou compliquée d'accidents infectieux (2).

Résection et ténopexie. — Ullmann et Weis (*Annals of Surgery*, 1897) coupent le tendon de l'extenseur propre et ils le fixent aux tissus fibreux sur la partie médiane de la première phalange. M. Pierre

(1) *Manuel opératoire.* — 1er temps : *Incision longitudinale sur la face dorsale du 1er métatarsien.*

2e temps : *Ablation de l'exostose pour niveler le bord interne du pied.*

3e temps : *Résection cunéiforme à base interne du col du métatarsien.*

Nous avons fait six fois cette résection du col avec un excellent résultat fonctionnel.

(2) Pour pratiquer cette opération, il suffit de faire une incision longitudinale au niveau de la saillie osseuse, de récliner les parties molles et de réséquer la tête du métatarsien, soit avec la scie, soit avec la pince coupante.

MM. Ch. Monod, Jalaguier, Duplay (*Sem. méd.*, 1896) conseillent de faire la section oblique de l'os, d'arrière en avant et de dedans en dehors, de manière à épargner la partie externe de la tête. Dans le cas où, après l'opération, le redressement de l'orteil est toujours impossible, M. Ch. Monod recommande de pratiquer, au niveau du 1er espace interosseux, la section de toutes les parties molles, jusqu'à l'os.

Cette résection oblique de la tête métatarsienne a été faite aussi par G.-Marchant, d'après une observation inédite, qu'il a bien voulu nous communiquer. Dans un cas, il dut faire la section du tendon extenseur du chef interne du pédieux, du tendon de l'abducteur oblique et de l'abducteur transverse.

Larrey et Huguier nous avaient déjà appris que la résection de la tête métatarsienne, dans les cas de luxation irréductible, n'avait aucune conséquence fâcheuse pour la marche. Riedel (*Centralbl. für Chir.*, 1886) ne pense pas de même ; il ne recommande cette intervention que dans les cas de pieds plats, pour lesquels il se contente de niveler l'exostose et de réséquer la base de la 1re phalange. Hoffa approuve de tout point la manière de faire de Riedel; pour lui, l'ablation de la tête du métatarsien donne lieu à la production d'un pied plat, infirmité qu'il faut à tout prix éviter.

Pour aborder cette tête métatarsienne, Fowler est le seul qui ait recours à l'incision externe; de plus, et dans le but de prévenir les récidives, il institue un traitement orthopédique post-opératoire assez compliqué ; entre autres recommandations, il insiste sur la nécessité de porter des chaussures munies d'un compartiment spécial destiné à loger le gros orteil.

Delbet, dans une observation récente, fit la ténopexie latérale et non dorsale (*Société de chirurgie*, 1896) (1).

Transplantation tendineuse.— Emerich (*Wiener med., Wochenschr.*, 1er déc. 1894) a pratiqué la transposition du tendon du long fléchisseur sur le tendon de l'extenseur.

Hallux varus (*Clinodactylie interne du gros orteil*). — Cette déviation est très rare. C'est le « pigeon toe » des Anglais (orteil de pigeon). D'après Hoffa, elle s'observerait chez les individus porteurs d'un pied bot, d'un pied plat, d'un genu valgum, ou bien encore, chez les gens dépourvus de péroné. R. Wittelshöfer a rapporté un cas d'hallux varus congénital, compliqué d'une hypertrophie du gros orteil.

Pour réduire cette déviation, Hoffa conseille de fixer l'orteil dans une bonne position, c'est-à-dire en rectitude, au moyen de bandelettes adhésives prenant un point d'appui sur les orteils voisins. Il nous semble que ce traitement peut être insuffisant et que l'intervention sanglante, en commençant par la ténotomie, serait parfois nécessaire. Aussi Nicoladoni fit deux fois la résection de la tête métatarsienne (2).

Déviations latérales du petit orteil. — *Clinodactylie interne acquise.* — Au niveau du petit orteil, il existe des déviations analogues à celles que nous venons de décrire pour le gros orteil (3).

(1) Il ouvrit l'articulation et fit une résection partielle pour remettre la phalange dans l'axe; mais la réduction ne se maintenait pas; l'irréductibilité était due au tendon extenseur du gros orteil, qui déviait l'orteil en dehors. M. Pierre Delbet ramena le tendon à la partie interne du métatarsien, et le fixa en ce point, en lui constituant une sorte de gaine avec le périoste et le tissu fibreux voisins. La réduction fut, dès lors, parfaite.

Paul Reynier conseille de sectionner, au cours de la résection de la tête métatarsienne, les insertions des abducteurs oblique et transverse. Chez l'enfant, il juge la ténotomie du tendon extenseur souvent nécessaire; chez l'adulte, il fait l'ostéotomie rectiligne ou cunéiforme, suivant les cas.

M. Rémy a soin d'arrondir la surface de section du 1er métatarsien dans l'intention d'obtenir une néarthrose. Hamilton a également recherché cette néarthrose, tandis que M. Ch. Monod recherche l'ankylose osseuse et, à cet effet, il prend la précaution de gratter la facette articulaire de la phalange.

Quoi qu'il en soit, parmi les différentes méthodes opératoires proposées, la résection cunéiforme du col métatarsien, combinée à l'ablation de l'exostose, semble être la méthode de choix, si l'on s'en rapporte aux vingt observations réunies par Quévédo.

Des communications faites à la Société de chirurgie (26 février 1896), il résulte que tous les cas ne se ressemblent pas : il faudra donc commencer par le traitement orthopédique, puis, si celui-ci est insuffisant, niveler l'exostose, et faire soit l'ostéotomie du col, soit la résection de la tête, suivie de la ténotomie ou de la ténopexie, suivant les obstacles à la réduction, et suivant la manière dont celle-ci est maintenue.

Le *traitement des complications infectieuses* (hygroma suppuré, arthrite métatarso-phalangienne, etc.) ne donne lieu à aucune indication spéciale. Signalons cependant un fait rapporté par Lafourcade et dans lequel M. Chaput fut obligé de pratiquer la résection de l'articulation métatarso-phalangienne, dans le but de combattre une arthrite suppurée de cette articulation.

(2) Cité par Kirsh (*Centralbl. für Chir.*, 1897).

(3) Chez un malade observé à la consultation chirurgicale de l'hôpital de la Pitié,

La clinodactylie interne du petit orteil exige la même thérapeutique que celle décrite à propos de l'hallux valgus. Toutefois, on pourrait commencer par niveler la tête métatarsienne; puis si, l'exostose enlevée, la réduction n'est pas possible, on fera la résection cunéiforme du col de la tête du 5e métatarsien.

Scharlaw (1), à propos d'un cas de déviation interne du petit orteil compliqué d'hallux valgus, pratiqua la ténotomie sous-cutanée de tous les tendons extenseurs et réséqua les têtes du 1er et du 5e métatarsien. Cette intervention fut couronnée de succès. Mais la guérison aurait pu être obtenue à moins de frais (2).

Clinodactylie externe acquise. — J'ai observé une fois la déviation en valgus du petit orteil; il est vrai qu'il s'agissait là, non d'un cas spontané, mais d'un fait pathologique, car la difformité s'était produite à la suite d'un grattage de la tête du 5e métatarsien pour ostéite tuberculeuse; chez ce malade, outre le valgus du petit orteil, il existait en même temps un certain degré d'hyperextension. La déviation n'était cependant pas assez marquée pour être traitée.

Déviations latérales des 2e, 3e, et 4e orteils. — Les déviations très marquées et isolées de ces orteils sont assez rares. Souvent, en effet, quand elles existent, elles accompagnent les déviations du 1er ou du 5e. Toutefois, nous avons, chez deux sujets, observé la déviation combinée du 2e et du 3e orteil, de telle sorte que, entre les deux, existait un espace losangique; le 2e orteil étant en déviation externe et le 3e en déviation interne. De plus, les deux orteils déviés étaient sur un plan antérieur à celui des orteils voisins, et une légère palmure les réunissait à leur base. Dans un cas, le gros orteil

l'extrémité antérieure du 5e métatarsien formait une saillie très considérable en dehors et se trouvait beaucoup plus écartée de son voisin qu'à l'état normal. Sur cette saillie existait une ulcération fongueuse qui suppurait depuis trois mois. Le 5e orteil était fortement incliné en dedans et venait comprimer le 4e orteil qui affectait la forme dite « en radis ». Quant au 3e orteil, il offrait également une direction vicieuse, il était dévié fortement en dedans. Nicoladoni et Blum ont déjà rapporté des cas semblables.

Toutes ces difformités, sauf l'ulcération, existaient pareillement sur l'autre pied de cet individu. La marche s'effectuait avec beaucoup de peine, surtout à cause de la plaie dont nous avons parlé, et que la malpropreté du malade contribuait à entretenir.

(1) Voy. aussi Rose, *Med. Record*, New-York, 1874, p. 280. — Voy. aussi Seger, thèse de Paris, 1869, p. 88.

(2) Dans un cas que nous venons encore d'observer, le gros orteil dévié en dehors était placé au-dessous des deux orteils voisins; d'autre part, le petit orteil était dévié en dedans et s'était placé sous le 4e orteil; dans ces conditions, les trois orteils du milieu étaient sus-jacents aux orteils chefs de file.

Nous avons constaté aussi, sur un sujet de l'École pratique, une atrophie avec déviation interne du petit orteil. Celui-ci, tout d'abord, naissait très en arrière de la ligne d'origine des autres orteils. De plus, il avait la forme d'un boudin, et il était en rapport avec la face dorsale du 4e orteil. La même lésion s'observait à droite et à gauche. Les autres orteils n'étaient pas déviés, c'est pourquoi la lésion nous a paru être congénitale. Quand on cherchait à réduire la déviation, on notait une tension très marquée du tendon extenseur propre et d'un petit tendon de rappel placé le long du bord interne du pied et venant du court péronier latéral.

présentait un léger degré de déviation externe. Il semblait que ces 2e et 3e orteils avaient été trop longs et que la bottine les avait repoussés en arrière, d'où leur forme et l'espace losangique intermédiaire. Si cette déviation était gênante, une résection orthopédique au niveau des articulations phalangiennes déformées serait suffisante pour faire disparaître la malformation.

Quant au 4e orteil, nous n'avons constaté que sa déviation latérale en dedans, dans un cas de clinodactylie interne du petit orteil ; mais cette difformité n'était pas suffisamment grave pour nécessiter une intervention. Citons enfin la déviation du gros orteil en dehors et celle du 2e orteil en dedans, les deux doigts se croisant « en ciseaux » ou « en croix ».

Déviation en coup de vent de tous les ortells. — *Clinodactylie totale (interne ou externe).* — Le plus souvent elle se fait en dehors. Elle est souvent symétrique et s'accompagne de lésions semblables à la main. C'est du rhumatisme déformant. Barjon, dans sa thèse (Lyon, 1897), en a donné une excellente étude clinique et radiographique. Ces lésions sont peut-être d'origine nerveuse, soit périphérique (1), soit centrale. Rappelons que Feindel (2) a signalé la déviation des doigts « en coup de vent » vers le bord interne de la main à la suite d'une lésion du nerf cubital, et la rétraction de l'aponévrose palmaire.

Déviations des orteils dans le sens antéro-postérieur. — Ces déviations sont les suivantes : 1° les déviations dorsales (orteil antecurvatum) ; 2° l'orteil en griffe dorsale ou gampsodactylie ; 3° les déviations plantaires qui comprennent : l'orteil en griffe, l'orteil en marteau.

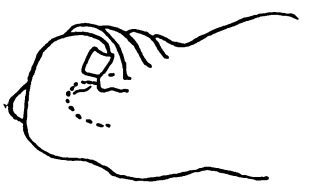

Fig. 306. — Hallux recurvatum (Anderson).

A. ***Déviations en avant ou dorsales*** (*orteil antecurvatum*).

1° *Déviations totales de l'orteil.* — Toutes les trois phalanges sont déviées en avant ici. C'est ce que l'on observe dans certains hallux varus acquis ou congénitaux. C'est le « hallux recurvatum d'Anderson » (fig. 306).

La ténotomie est le traitement ultime quand les appareils orthopédiques sont impuissants. On note beaucoup plus souvent le chevauchement en avant du 2e orteil sur le 1er ou *vice-versa*, ce qui est cause d'ongle incarné, sur le bord externe du gros orteil. Un petit appareil orthopédique rectifierait facilement cette difformité.

2° *Gampsodactylie* (déviation en griffe dorsale). — Il s'agit d'une déviation en griffe dorsale avec hyperextension plus ou moins marquée

(1) F. Barjon, La radiographie appliquée à l'étude des arthropathies déformantes. Les trois phases articulaire, névropathique et myélopathique du syndrome rhumatismal déformant (thèse de Lyon, 1898). Paris, J.-B. Baillière.

(2) Feindel, *Rev. de neurologie*, 1896, p. 538.

de la 1re phalange, les 2e et 3e phalanges sont tantôt étendues, tantôt fléchies; les tendons extenseurs font une saillie visible et palpable sous la peau (1). Quelquefois le tendon est tellement rétracté que la flexion est impossible. Les articulations phalangiennes sont saines. Tantôt les extrémités des orteils touchent le sol, tantôt ils ne portent plus et le malade marche sur les têtes métatarsiennes, ce qui provoque des douleurs insupportables. Cette déformation siège soit sur tous les orteils des deux pieds, soit sur un orteil isolé. Ce qui différencie la gampsodactylie de l'orteil en marteau, c'est qu'ici l'articulation est saine; il n'y a ni subluxations ni ankylose. La distinction n'a pas toujours été faite et dans la thèse de Cohen, sur l'orteil en marteau, il y a des observations de gampsodactylie. Mais les deux lésions peuvent exister chez le même sujet.

Cette difformité est congénitale ou acquise. Congénitale, elle est associée souvent à d'autres affections du pied, pied bot ou polydactylie. Les rétractions cicatricielles de la peau expliquent certains cas traumatiques.

Pour expliquer la *pathogénie* de la rétraction non traumatique des tendons extenseurs, bien des hypothèses ont été faites. On invoque le rhumatisme, la paralysie des interosseux et des fléchisseurs (Duchenne, de Boulogne), certains cas de paralysie infantile (Kirmisson), une brièveté des tendons extenseurs par anomalie de développement (Brissaud), une lésion nerveuse périphérique ou centrale. A notre avis la cambrure du pied aurait peut-être de l'importance en déviant la direction des tendons extenseurs. Le *pronostic* varie suivant le degré de la difformité; dans les cas extrêmes il se forme des cors au niveau des têtes métatarsiennes.

Quant au *traitement*, Duchenne électrisait les interosseux. Le massage, des appareils orthopédiques suffisent pour les cas légers; dans les cas graves, il faut sectionner les tendons extenseurs (Boyer, Jarjavay, Reclus).

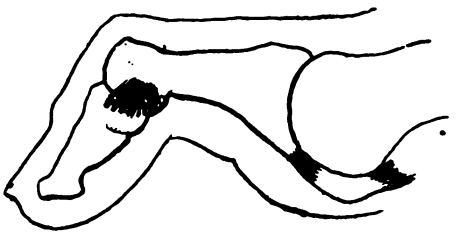

Fig. 307. — Hallux flexus phalango-phalangienien du gros orteil (Anderson).

B. ***Déviations plantaires.*** — 1° Dans l'*orteil en griffe plantaire* (ou *hallux flexus phalango-phalangienien* de Anderson) (fig. 307), tout l'orteil décrit une courbe régulière à concavité inférieure, sans coudure en un point comme dans l'orteil en marteau. Cette griffe plantaire s'observe au cours des paralysies infantiles, hémiplégies, et

(1) Kirmisson, Renversement des orteils sur leur face dorsale par hyperextension et rétraction du tendon extenseur (*Soc. de chirurgie*, 7 mai 1893). — Samouillovitch, Gampsodactylie (thèse de Paris, 1896).

de certaines myélites (tabes, maux perforants). Elle peut être congénitale, c'est l'orteil prenant. Le rhumatisme déformant provoque plutôt des déviations latérales et plantaires. Nous avons observé l'exagération de longueur de deux orteils, 2e et 3e; ils se mettent en griffe plantaire en laissant entre eux un espace losangique.

2° *Orteil en marteau* (orteil en cou de cygne). — La déviation est caractérisée par la flexion permanente de la phalangine sur la phalange. Cette lésion siège généralement sur le 2e orteil surtout, moins souvent sur le 3e ou le 4e orteil; elle est souvent symétrique.

La phalange est en extension ou en hyperextension légère; la phalangine est fléchie à angle presque droit et se trouve subluxée sous la phalange. La phalangette peut être en continuité directe avec la phalangine; ou bien, du fait de la pression, elle se dévie, soit en haut, soit en bas. La direction de l'orteil est donc en **Z** ou en baïonnette si la phalangette se porte en haut; en griffe ou en **C** si elle se porte en bas; en cou de cygne (fig. 308), si elle continue la direction de la phalangine (1).

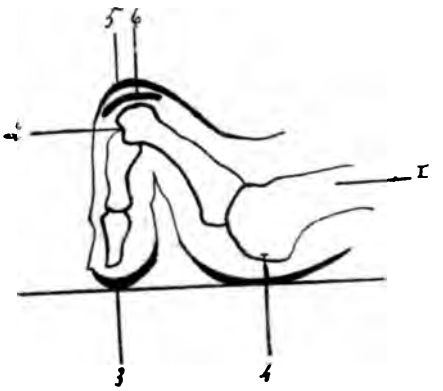

Fig. 308. — Orteil en marteau (Anderson). — 1, métatarsien; 2, tête de la 1re phalange; 3, sommet de l'orteil; 4, extrémité antérieure du métatarsien; 5, durillon; 6, bourse séreuse.

L'orteil en marteau reste pendant quelque temps une déformation pure et simple, sans douleur. Mais celle-ci est peu à peu engendrée par l'apparition d'un durillon sur la saillie de l'articulation phalango-phalanginienne. Au-dessous de ce cor se forme une bourse séreuse.

La pression continuelle irrite cette bourse séreuse et occasionne une douleur intolérable sous la moindre pression. L'extrémité de l'orteil est également comprimée; l'ongle, par son bord libre ou par sa face convexe, se trouve comprimé contre la semelle, d'où une irritation unguéale et sous-unguéale et un durillon plantaire au sommet de la phalangette. Celle-ci s'étale en massue et l'ongle est très court.

Peu à peu l'ankylose phalango-phalanginienne se développe, la déviation est irréductible; la bourse séreuse s'enflamme, elle s'infecte

(1) *Au point de vue anatomo-pathologique*, il suffit de signaler le durillon, la bourse séreuse sous-jacente, la sclérose des tissus périarticulaires et l'ankylose des subluxations de la phalangine sous la phalange. C'est une ankylose non osseuse mais périphérique due à la rétraction des ligaments latéraux. Les rétractions tendineuses, les atrophies musculaires sont secondaires. Le ligament antérieur est rétracté. Blum admet la névrite des nerfs collatéraux. L'articulation phalangino-phalangettienne est un peu ankylosée.

et suppure et l'infection gagne la cavité articulaire ; cette arthrite suppurée caractérise ce que Dubrueil a appelé le « mal dorsal des orteils ».

L'étiologie est très courte, la déviation est ou congénitale ou acquise. On l'observe aussi soit chez les pieds creux, soit chez les pieds plats ; dans ce cas, la déviation est peut-être due à ce fait que le tendon fléchisseur est devenu trop court (1).

Le **diagnostic** est facile en général. Le vrai orteil en marteau se distinguera : 1° de l'*orteil en griffe* qui accompagne le pied creux et que l'on corrige en relevant l'avant-pied ; 2° du *renversement des orteils* sur leur face dorsale par *hyperextension et rétraction du tendon extenseur* que l'on corrige par la ténotomie de celui-ci. Dans la *section des tendons extenseurs*, l'orteil s'abaisse en totalité.

D'autre part il faut savoir que la déformation peut être simulée ou provoquée chez des conscrits (Emery-Desbrousse, Paulet, etc.) (2).

Le **pronostic** est sérieux, car la marche peut être très gênée, surtout s'il se forme un durillon phalangettien ou plantaire.

Traitement. — Pour peu que la prédisposition soit évidente, le sujet, au point de vue *préventif*, devra porter une chaussure large. Les palliatifs orthopédiques (isolateurs) sont bien assujétissants. Comme *traitement curatif*, l'incision des ligaments et des tissus fibreux périarticulaires et des tendons extenseurs, et celle des tendons fléchisseurs, donnent peu de résultats.

Pendant longtemps on n'eut d'autre ressource que l'amputation de l'orteil. Anderson et W. Adam préconisèrent la résection des extré-

(1) Berger, Kirmisson, *Soc. de chir.*, 1885 et 1893.

Pour expliquer l'orteil en marteau, les *théories pathogéniques* sont nombreuses. Pour Lancereaux, il s'agit du *rhumatisme chronique ;* pour quelques auteurs, la *paralysie des muscles interosseux* provoque cette déviation. Mais quelle serait en l'espèce la cause de cette paralysie ? Les *causes mécaniques* souvent invoquées, c'est la compression transversale du pied et la compression antéro-postérieure. Comme c'est le 2e orteil qui à l'état morbide déborde des autres, cette compression antéro postérieure repousse l'orteil en bas. Mais la déviation peut être congénitale et survenir même chez des sujets qui ne portent pas de chaussures. On a invoqué la *contracture des fléchisseurs*, des *extenseurs*. M. Blum pense que l'orteil est dévié par la chaussure, un cor se forme, puis une bourse séreuse ; l'irritation de celle-ci provoque une flexion à angle droit de l'articulation phalangino-phalangienne. Cohen pense qu'il faut chercher la cause première dans une *malformation du squelette du pied*, malformation peu apparente chez l'enfant, mais qui s'accentue plus tard de plus en plus. Cette malformation congénitale serait osseuse ou ligamenteuse. Annequin et Phocas admettent une *irritation du cartilage épiphysaire des phalanges*, d'où l'allongement d'abord puis la flexion du doigt. Pour Félizet, la lésion osseuse est primitive et les lésions des parties molles sont consécutives. D. Mollière (de Lyon) admettait un abaissement de la tête des métatarsiens ; cet abaissement résulte lui-même de la *laxité exagérée des ligaments intermétatarsiens*, *laxité d'origine congénitale*. Cette idée rappelle un peu ce que nous avons étudié à propos de la métatarsalgie.

(2) Ces simulateurs maintiennent pendant longtemps l'orteil en flexion forcée par un bandage ; ou bien ils sectionnent le tendon extenseur ou bien encore ils se font une plaie de la face plantaire et ils la laissent cicatriser en flexion et la cicatrice se rétracte (Emery Desbrousse, *Recueil de mémoires de médecine militaire*, 1879). C'est là en somme un orteil en marteau symptomatique.

mités articulaires. Verneuil, cité par Ricard, fit l'ostéotomie; Terrier (1) régularisa la méthode proposée par Barette et fit la résection cunéiforme dorsale, avec ablation du durillon et de sa bourse séreuse. Si la déviation est très marquée et compliquée de suppuration articulaire, de déformation de l'orteil, autant enlever celui-ci. Marc Sée fait l'ostéotomie sur le corps de la phalange de façon à laisser à l'articulation toute sa mobilité au lieu de la voir se souder après la résection. M. Berger fait porter la résection seulement sur la 2e phalange, après incision longitudinale des téguments. La résection cunéiforme nous a donné souvent d'excellents résultats (2).

DIFFORMITÉS SPASMODIQUES OU PARALYTIQUES.

Nous étudierons successivement : 1° les *difformités consécutives à la maladie de Little* ; 2° les *difformités consécutives à la rigidité spasmodique, au tabes spasmodique, à l'hémiplégie cérébrale infantile double*; 3° les *difformités consécutives aux myélites* ; 4° les *difformités consécutives à la paralysie infantile massive* ; viendra ensuite le *traitement mécanothérapique et orthopédique des hémiplégiques.*

I. **Difformités consécutives à la maladie de Little.** — Le syndrome de Little est une rigidité spasmodique des muscles atteignant surtout les membres inférieurs ou les quatre membres avec prédominance aux membres inférieurs (3). Elle est d'origine congénitale ou développée dans les premières années de la vie et susceptible d'amélioration.

Le **symptôme** dominant, c'est donc la contracture. Elle est généralisée ou partielle, c'est-à-dire localisée aux membres inférieurs surtout, où elle frappe tout particulièrement les muscles fléchisseurs et adducteurs.

De cette contracture résulte un équinisme simple ou compliqué de varus ou de valgus. Les jambes sont fléchies sur les cuisses, les cuisses sur le bassin, elles sont en adduction forcée et en rotation interne avec un entre-croisement presque caractéristique. Il faut noter en outre fréquemment de la cyphose, du strabisme et des troubles du langage articulé, etc.

(1) Voy. *Bull. de la Soc. de chir.*, 1887, 1888 et 1893.

(2) a. *Orteil à ressort.* — Il a été signalé pour le gros orteil par Salardi (*Archivio di Ortopedia*, 1885, p. 177) et Walther. Son histoire est la même que celle du doigt à ressort. Voy. aussi Parona, Articulations à ressort (*Boll. delle sc. med. di Bologna*, 1896).

b. *Ankylose métacarpo-phalangienne.* — Nous l'avons observée au niveau du gros orteil. C'était un reliquat d'arthrite blennorragique. On conçoit combien la marche était gênée. Le malade ne voulut pas accepter la résection dont M. Delorme a précisé les indications (*Gazette des hôp.*, 26 avril 1892). Pour les lésions des ongles, onyxis, exostoses sous-unguéales, etc., voy. *Traité de chirurgie clinique*, t. II. Signalons simplement l'arthrite métatarso-phalangienne chez les goutteux et sa complication fistuleuse entretenue par les tophi.

(3) Les synonymes sont nombreux : tabes dorsal spasmodique (Charcot), rigidité spasmodique congénitale (Marfan), paralysie spinale spasmodique de l'enfance, paralysie spasmodique cérébrale, diplégie cérébrale, etc.

Les réflexes sont exagérés, réflexes tendineux du tendon rotulien et du tendon d'Achille, réflexe du gros orteil (signe de Babinski). La trépidation épileptoïde est un signe constant.

La paralysie, l'atrophie musculaire, les troubles sphinctériens (sphincter de la vessie), l'hypothermie sont fréquents.

Les troubles intellectuels sont nuls (forme spinale) ou assez marqués (forme cérébro-spinale), et ils varient depuis le simple retard intellectuel jusqu'à l'idiotie complète.

L'athétose, les convulsions sont assez fréquentes. La caractéristique de la maladie réside surtout dans les difformités qu'elle occasionne. La raideur du tronc et des membres est plus ou moins accentuée. Le corps peut former toute une tige rigide que l'on déplace d'une seule pièce. Les coudes sont à angle droit et serrés contre le corps, les avant-bras et les mains demi-fléchis, les doigts repliés dans la paume de la main, le pouce parfois en abduction. La main bote est fréquente.

Les membres inférieurs, où la raideur existe toujours avec une prédominance marquée, ont une attitude typique. Les cuisses sont légèrement fléchies sur le bassin et fortement accolées en rotation interne; les genoux frottent l'un contre l'autre. Les jambes sont un peu fléchies et entre-croisées. L'équinisme est la règle, très souvent associé au varus. La rotation interne du pied et le pied creux sont aussi fréquents. Les orteils sont en flexion forcée.

Les mouvements spontanés sont maladroits, ataxiques. Le malade étant assis, se tient la tête fléchie sur la poitrine et enfoncée dans les épaules. La station debout peut être impossible à cause de l'équinisme et de l'entre-croisement des jambes. Quand l'enfant peut marcher, c'est soutenu sous les aisselles, il marche sur la pointe des pieds; il progresse en se balançant; il ne peut faire une volte-face; notons encore l'ensellure lombaire et la contracture des pelvi-trochantériens.

Certaines formes très limitées de la paralysie spasmodique siègent uniquement au niveau du pied; c'est un pied bot équin qui passe souvent inaperçu à la naissance par suite d'un examen insuffisant; peu à peu cet équin se transforme en équin varus irréductible.

Les lésions cérébrales sont de natures diverses et l'on note des porencéphalies vraies, pseudo-porencéphalies, méningo-encéphalite, anomalies des circonvolutions, hémorragies méningées, le mauvais développement du cordon pyramidal.

Ces différentes lésions sont provoquées par un accouchement avant terme et laborieux, par des infections et des intoxications fœtales et maternelles diverses.

La maladie de Little se présente sous des formes très diverses. La plus bénigne se réduit à la simple contracture des membres inférieurs, sans paralysie, ni athétose, ni chorée, et surtout sans phénomènes cérébraux ; elle tend à la régression et la guérison est possible. C'est la variété que Little appelle *spinale* et à laquelle quelques auteurs

réservent le nom de maladie de Little. Par contre, la forme cérébro-spinale de Little avec ses généralisations et ses complications de paralysie, de troubles intellectuels, est choréo-athétosique, elle est peu susceptible d'amélioration. Elle laisse l'enfant dans un état d'idiotie complète et dans l'impossibilité absolue de se servir de ses membres. Entre ces deux extrêmes, il existe tous les intermédiaires. Ce qui est curieux, c'est que souvent la rigidité tend à disparaître de haut en bas, quand elle tend à s'améliorer ; il n'en est pas toujours ainsi cependant (Déjerine) (1).

Nous renvoyons au *Traité de médecine* de Brouardel pour le *diagnostic* avec l'hémiplégie spasmodique commune, la sclérose en plaques, la maladie de Thomsen, la paralysie spasmodique familiale, la maladie de Friedreich, les compressions médullaires, les myélites transverses, la chorée, l'athéthose, les états spasmodiques réflexes, la rigidité spasmodique hystérique, etc.

Traitement. — Le ***traitement médical*** est peu efficace. En général, c'est le traitement spécifique si on soupçonne l'hérédo-syphilis, ou encore le bromure de potassium pour calmer l'éréthisme nerveux [Alfred Fournier, Gilles de la Tourette (2)]. Bourneville a recommandé le traitement médico-pédagogique.

Traitement chirurgical et orthopédique. — On employa tout d'abord des appareils orthopédiques (Andry) et des exercices gymnastiques (Little).

Puis vinrent les traitements sanglants et surtout la ténotomie des adducteurs, du triceps [Little, Adams, de Saint-Germain, Bradford, Rupprecht, Terrillon, Redard, Hoffa, Lorenz, Lebrun (3), Vincent (4), Girard, Kitz, Nové-Josserand (5), etc.]. Eulenburg essaie les transplantations tendineuses déjà pratiquées pour les déformations par paralysie infantile. Ollier fait l'astragalectomie pour remédier à l'équinisme du pied.

Opérations sanglantes portant sur les tendons, les muscles, les nerfs. — En somme, il faut rectifier les attitudes vicieuses consécutives aux contractures et ces attitudes sont les suivantes :

A. *Membre inférieur.* — *a.* Adduction des cuisses pouvant aller jusqu'à l'entre-croisement.

b. Contracture des fléchisseurs. Elle est, en général, très légère ; elle ne provoque pas la flexion du tronc.

c. Contracture des abducteurs de la cuisse. Elle est très rare.

d. Genu valgum par contracture du triceps fémoral.

(1) Déjerine, *in* thèse Amieux, Affections spasmo-paralytiques datant de l'enfance, thèse Paris, 1899.

(2) Gilles de la Tourette, Pathogénie et traitement des pieds bots (*Semaine méd.*, 29 décembre 1896).

(3) Lebrun, *Rev. des mal. de l'enfance*, 1898.

(4) Voy. La Bonnardière, *Rev. orthopéd.*, 1896, n° 6.

(5) Ollier et Nové-Josserand, *in* thèse Popoff, Lyon, 1899.

e. Déviations du pied en équin direct ou en équin valgus.

B. *Membre supérieur*. — Ce sont ici des attitudes de flexion, surtout flexion forcée de la main, de l'avant-bras, contracture des muscles de l'épaule; elles sont, en général, bien moins marquées et plus faciles à rectifier que les attitudes vicieuses du membre inférieur.

Ces différentes contractures musculaires se compliquent de déformations osseuses, de rétractions fibreuses, aponévrotiques et tendineuses.

Charcot, Gowers et Gilles de la Tourette conseillaient d'attendre que la contracture ait disparu et de faire suivre le traitement médical bromuré ou ioduré. Avec Redard (1) nous pensons qu'on doit agir de bonne heure. On fera l'éducation méthodique des membres inférieurs en se servant des différents chariots orthopédiques comme adjuvant pour la marche.

Pour corriger l'équinisme du pied, la ténotomie du tendon d'Achille, l'aponévrotomie plantaire, sont indiquées. Lorenz conseille de placer ensuite le pied en hypercorrection. L'astragalectomie sera faite si elle est nécessaire (Ollier).

Pour corriger la flexion du genou, la ténotomie du tendon de la patte d'oie se fait à ciel ouvert près de son insertion. Il en est de même pour le tendon du biceps; le tendon devra être sectionné sur une longueur de 2 à 3 centimètres.

Pour lutter contre l'adduction, on sectionnera les muscles adducteurs près de leur insertion supérieure et à ciel ouvert. La section du nerf obturateur aurait donné de bons résultats à Lorenz et à Chipault.

La *transplantation tendineuse* a été faite par Sonnenburg sur le conseil d'Eulenburg pour corriger un varus équin. Il sutura un fragment du tendon d'Achille ou tendons des péroniers. La déviation fut corrigée en grande partie. Wallenstein et Cadivilla (2), en 1899, fit cette opération avec un succès thérapeutique notable.

Étant données les lésions craniennes observées (microcéphalie, asymétrie, aplatissement, dépression), des interventions craniennes ont été tentées par Spiller, Brillard, etc; elles n'ont rien donné, car on se trouve en présence de lésions corticales multiples encore incomplètement définies et auxquelles le chirurgien ne peut remédier.

Le *redressement forcé*, voilà le traitement de bien des déviations consécutives à la maladie de Little; il pourrait peut-être suffire s'il était très précoce. Après chaque séance, on maintient le résultat par l'application d'un appareil plâtré.

Quand le redressement est suffisant, il faudra masser les muscles, les électriser, mobiliser les articulations. Il faut provoquer des mou-

(1) Redard et Bezançon, *Congrès de chirurgie*, 1898, et *in* thèse Roux, Paris, 1899.
(2) Cadivilla, *Archivio di Ortopedia*, 1900, p. 41.

vements d'extension et d'abduction de la cuisse, masser l'articulation du genou et celle du pied.

Pour favoriser la marche, le sujet sera muni d'appareils ambulatoires, chariots à béquille; chaussures, appareils orthopédiques pour lutter contre la flexion, l'adduction, la rotation des membres inférieurs [Marfan (1), Eug. Vincent (2), Lebrun (3)], et « rééduquer » les muscles. L'électrisation sera très modérée afin de ne pas faire reparaître la contracture. Grepinet (4) même la rejette complètement. C'est une question de patience de la part du chirurgien, des parents et du malade. Malheureusement l'état intellectuel de celui-ci est parfois très diminué; quand il est presque nul, on est tenté de renoncer à tout traitement orthopédique (5).

II. Difformités consécutives: 1° à la *rigidité spasmodique*; 2° au *tabes spasmodique*; 3° à l'*hémiplégie cérébrale infantile double*. — Ce sont des contractures en flexion, en extension, qui ont beaucoup de points de contact avec les difformités de la maladie de Little. D'une manière générale, le traitement sera donc le même; ses résultats sont assez incertains, car les différentes maladies spasmodiques n'ont pas, comme la maladie de Little, une faible tendance à l'amélioration spontanée.

III. Difformités consécutives aux myélites (*tabes dorsalis* et *syringomyélie*, etc.). — Ce sont surtout des relâchements articulaires que l'on observe: cubitus laxus en dedans ou en dehors, relâchement de l'articulation de l'épaule, flexion exagérée de la hanche; genu recurvatum, en valgus ou varus, pied valgus, hallux valgus, etc.

On essaiera, comme palliatif, le redressement forcé, les appareils orthopédiques. On pourra ensuite, en cas d'insuffisance, tenter les ténotomies, les myotomies, l'arthrodèse, exceptionnellement la résection ou l'amputation (J. Wolff, Czerny, Sokoloff) (voy. t. III, art. *Arthropathies nerveuses*).

IV. Difformités des membres à la suite de paralysie infantile massive. — Quand la paralysie siège et reste permanente sur tout un membre, celui-ci devient un vrai membre de polichinelle.

(1) Marfan, in *France médicale*, 13 septembre 1895.
(2) Vincent, *in* thèse de La Bonnardière, Lyon, 1896.
(3) Lebrun, in *Congrès de chirurgie*, 1897.
(4) Grepinet, Maladie de Little, thèse Paris, 1899.
(5) Nous renvoyons au *Traité de médecine* de Brouardel pour les *difformités par contracture hystérique* : constriction de la mâchoire, scoliose, coxalgie, pied bot, gonalgie, etc. Ce sont des difformités transitoires comportant un traitement tout d'abord surtout psychique, quoique à la longue des lésions articulaires et des rétractions fibro-tendineuses (Charcot) puissent survenir, comme nous l'avons constaté pour un pied bot varus équin hystérique. Charcot et Terrillon ont insisté sur le traitement de ces rétractions fibro-tendineuses au cours des contractures spasmodiques hystériques (*Nouvelle Iconographie de la Salpêtrière*, t. I).

Si les extenseurs et les fléchisseurs sont également paralysés, les articulations restent mobiles. D'une manière générale on recommandera tout d'abord d'essayer les grands appareils orthopédiques.

L'arthrodèse peut-elle améliorer l'état du malade dans ces cas de paralysie massive de tout un membre ? Nous avons disséqué tout un membre inférieur ayant été atteint autrefois de paralysie infantile, il n'y avait plus de muscle, toutes les parties molles étaient représentées par de la graisse, l'os était peu épais, mais très résistant. Or, malgré ces lésions, grâce à l'arthrodèse, le membre devient un bon pilon, car il faut noter avec Bothezat que sur les 110 cas d'arthrodèse publiés jusque maintenant, il y en a 103 pour le membre inférieur.

a. La *luxation paralytique de l'épaule* est souvent considérée comme une luxation congénitale, les mouvements articulaires de l'épaule sont incomplets, irréguliers, sans précision, le bras est ballant ou en adduction ; la paralysie est disséminée sans ordre ou totale, elle est due à une lésion de la moelle, le faisceau supérieur du trapèze innervé par le spinal est conservé (Kirmisson) ou bien la paralysie correspond à la distribution du circonflexe du radial, etc., ce qui indique une élongation ou une rupture du plexus brachial (1). Elle porte le plus souvent sur les muscles suspenseurs et rotateurs de l'épaule.

Le *traitement* comporte l'électrisation des muscles ; le port d'appareils orthopédiques. L'arthrodèse a été tentée par Albert, Schüler, Heinecke, Karewski (2). Julius Wolff (3) avait recherché l'ankylose par une arthrorraphie qui donna une amélioration. Bothezat (*Presse médicale*, 1901) fait remarquer avec raison que l'arthrodèse scapulo-humérale n'est indiquée que si les muscles de l'omoplate, du coude, de la main sont en grande partie intacts. Schussler et Frœlich (4) préfèrent les appareils orthopédiques.

b. Les *luxations paralytiques du coude* et du *poignet* sont rares et l'articulation reste rarement ballante, elle se fixe en une position donnée. Karewski a recommandé pour ces cas l'arthrodèse (5).

c. A la *hanche*, du fait de la paralysie des muscles antéro-internes, les muscles entraînent le membre en déviation externe et en légère abduction et flexion, la tête fémorale fait en avant une légère saillie, dans le triangle de Scarpa ; la hanche est un peu ballante. C'est « la *hanche bote ou coxo-bot* » de Lannelongue (6) (de Bordeaux). Le pied

(1) Voy. Duval et Guillain, Paralysies radiculaires, 1901.

(2) Karewski, *Berlin. klin. Wochenschrift*, 1895, p. 38.

(3) Julius Wolff, *Berlin. klin. Wochenschrift*, 1886 et 1889. Arthrorraphie par chondrectomie, capsulectomie et suture huméro-glénoïdienne.

(4) Frœlich, Épaule ballante (*Revue des maladies de l'enfance*, février 1899).

(5) Pour le coude il conseille des incisions latérales longitudinales, externe et interne. Dans un cas, Montaz (de Grenoble) tailla en pointe l'extrémité inférieure à l'humérus et il s'enclava dans une excavation du cubitus (*Congrès de chirurgie*, Paris, 1892).

(6) Lannelongue (de Bordeaux) et Piéchaud, *Congrès de chirurgie*, 1892.

se met par compensation en varus équin, la jambe est en flexion, tout le membre est atrophié. Le traitement orthopédique non sanglant de la hanche bote est souvent insuffisant, il faut inciser à ciel ouvert les muscles rétractés et les aponévroses pour que le membre soit replacé en rectitude parfaite. Des massages consécutifs, l'électrisation, et un soulier à semelle épaisse suppléeront au raccourcissement des os atrophiés (Voy. plus haut, p. 1053).

L'arthrodèse pour hanche ballante a été faite par Karewski. Si le psoas est intact, ce qui est assez fréquent, Ross conseille l'arthrodèse simultanée de la hanche, du genou et du cou-de-pied. Delanglade fit en outre plusieurs anastomoses tendineuses outre une ostéotomie sous-trochantérienne, et son malade put marcher un peu (*Soc. de chirurgie*, nov. 1899).

d. Le *genou paralytique*, valgum ou varum ou recurvatum, peut être traité soit par des appareils orthopédiques, soit par l'arthrodèse; celle-ci a donné ici de bons résultats. L'ankylose même bilatérale diminue l'infirmité du malade (Albert, Petersen, Bruns, Pichaud, etc.) (Voy. plus haut p. 1111).

e. Le *pied paralytique* ballant a déjà été étudié précédemment (p. 1136) (1).

Traitement mécanothérapique et orthopédique des hémiplégiques. — Tout dernièrement Konindjy (2) a présenté une intéressante étude d'ensemble sur ce traitement, il a fortement recommandé la rééducation des mouvements, l'électrisation, le massage (3).

(1) Nous venons d'observer un cas de paralysie infantile restée complète et siégeant sur les deux membres inférieurs. Il y avait en outre une scoliose lombaire très accentuée. L'enfant, un véritable cul-de-jatte, se traînait péniblement et soulevait légèrement la cuisse par l'intermédiaire du psoas iliaque. Il eût fallu faire de chaque côté l'arthrodèse de la hanche, du genou et du pied. L'amputation du membre conseillée pour ces cas par Forest-Villard, par César dans sa thèse (Lyon, 1894), n'est évidemment qu'un pis-aller. Pour les lésions ostéo-articulaires consécutives aux paralysies, voy. Gaulejac, *Gaz. des hôpitaux*, janv. 1901.

(2) Konindjy, *Arch. de neurologie*, novembre 1900.

(3) C'est à Todd que revient le mérite d'avoir montré la nécessité d'un système régulier d'exercices chez les hémiplégiques. Raymond, Gilles de la Tourette, Pierre Marie ont montré l'importance d'une gymnastique rationnelle, du massage méthodique, de la rééducation des mouvements et de la mécanothérapie compensatrice.

L'hémiplégique doit être massé; on commencera par l'effleurage, puis le pétrissage, en ayant soin d'insister sur les muscles atrophiés et de passer légèrement sur les muscles contracturés. Outre son action trophique sur les muscles, le massage a l'avantage de s'opposer à la propagation de l'œdème, d'assouplir les articulations. Zabloudowsky (de Berlin) conseille de masser les nerfs pendant deux ou trois minutes; il frappe le nerf lésé avec la main fermée d'une façon rythmique, en allant de la périphérie au centre, puis le nerf est massé à pleine main.

La rééducation est, dans l'hémiplégie, aussi importante que dans l'ataxie, on apprendra au malade à se lever sur son séant, à descendre de son lit; comme l'ataxique, l'hémiplégique jouit des éléments indispensables au mouvement, la force musculaire et la mobilité articulaire; on persuadera les malades de la possibilité de l'exécution de certains mouvements, en les mettant à l'abri de tout acci-

Les améliorations sont évidentes, au bout d'un temps très long (1).

dent. La rééducation de la marche se fera à l'aide de la béquille, puis de la canne béquille. Pour faire exécuter les mouvements de flexion des membres inférieurs, on peut se servir de petits bancs de différentes hauteurs; les exercices de flexion et d'extension de la jambe paralysée peuvent se faire au moyen d'un appareil à traction à double poulie. Pour la station debout et la marche, on peut se servir de la chaise roulante de Leyden et Jacob, employée chez les ataxiques. Aux membres supérieurs, la rééducation est plus délicate, on fera exécuter au malade des mouvements actifs progressifs et employer comme adjuvant les appareils à traction à caoutchouc, les roues pour la supination, la circumduction, les haltères.

Ce traitement nécessite de la ténacité, il ne doit pas être retardé trop longtemps après l'ictus, il doit être précoce. Il permet d'éviter ou tout au moins de diminuer les contractures. Le traitement interne sera institué suivant les principes de l'École de la Salpêtrière : iodure de potassium à petites doses, soit seul, soit mélangé au bromure (Konindjy).

(1) *De la marche en attitude très anormale.* — Les malformations soit congénitales (absence ou atrophie partielle ou massive du ou des membres inférieurs), soit acquises, traumatismes, paralysies, provoquent des lésions telles que l'attitude pendant la marche devient des plus difformes. On pourrait distinguer aussi les ischiongrades ou culs-de-jatte, les genugrades et les manu-plantigrades (pseudo-quadrupèdes).

a. *De la marche fessière ou ventrale, ou prétibiale, chez l'homme* (les culs-de-jatte et ventre-jattes). — Nous ne pouvons que rappeler cette difformité que provoque un grand nombre d'affections congénitales ou acquises (traumatismes, paralysies, rhumatismes, etc.). Ces malades ou infirmes sont obligés de marcher assis dans une jatte ou panier arrondi plus ou moins commode. C'est une étude aussi esthétique que philosophique et médicale, et nous renvoyons au travail de Meige sur cette question (*Presse médicale*, 21 avril 1900, et *Iconographie de la Salpêtrière*). Ces infirmes progressent, les uns assis dans une jatte, quelques-uns sont à plat-ventre (ventre-jattes), ils rampent comme des tronçons de lézards en s'aidant avec des petits chevalets. Parfois enfin ils reposent sur le sol, soit sur les genoux, soit sur les deux jambes placées dans des petites gouttières (marche prétibiale).

b. *De la marche quadrupède chez l'homme.* — Tantôt le sujet marche sur les mains et les genoux (genugrades) tantôt sur les mains et les pieds (pseudo-quadrupèdes).

Mac Ewen a rapporté l'observation d'un garçon qui marchait à quatre pattes, comme un singe; il avait son avant-bras droit courbé en dedans à son tiers inférieur. Le tiers inférieur de l'avant-bras était couvert d'une peau épaisse, parce que l'enfant appliquait cette partie sur le plancher en se trainant et en tenant sa main fermée comme sur un objet. Les extrémités des doigts de la main gauche touchaient seules le plancher, de sorte que le bras droit supportait la plus grande partie du poids du corps pendant que le gauche servait à maintenir l'équilibre. J'ai eu l'occasion de disséquer un de ces individus quadrupèdes et en même temps très barbus, de telle sorte que l'expression d' « homme-chien » était exacte quant à l'aspect, mais pas quant à la rapidité de la marche. Les déformations consécutives du bassin, du fémur et du reste du squelette étaient très nombreuses.

Beaucoup de ces « déformés » gagnent facilement leur existence en mendiant, aussi ils ne veulent pas entendre parler d'opération. Cependant des arthrodèses, des anastomoses tendineuses, et peut-être même certaines amputations pourraient améliorer leur attitude s'il s'agit de paralysies infantiles.

II

MALFORMATIONS ET DIFFORMITÉS CONGÉNITALES

Historique. — Isidore Geoffroy Saint-Hilaire a divisé la tératologie en trois phases, mais, en réalité, il n'en existe que deux, car la phase dite fabuleuse ne fait pas partie de l'histoire de la tératologie : A. Paré donne une liste des causes de malformations, liste qui nous paraît maintenant bien fantaisiste. La tératologie ne commence donc en réalité qu'avec le début des études embryologiques, cette première période fut une *phase de tâtonnements* et il faut citer ici les noms de Mery, Winslow, Littre, Duverney, Lemery, Julius Wolff etc.

Winslow pensait que les monstruosités étaient préformées et se développaient sur des germes primitivement anormaux, c'est-à-dire monstrueux. Lemery soutint, au contraire et avec raison, qu'elles sont, en général, la conséquence d'anomalie de développement d'un germe primitivement normal. Ici encore, une opinion éclectique est possible sans aucun doute.

La deuxième époque, *phase scientifique et embryologique*, commence au XIXe siècle avec les travaux de Meckel, travaux démontrant l'existence d'un arrêt de développement, mais on ne comprit pas bien que celui-ci est un résultat et non une cause.

Étienne Geoffroy Saint-Hilaire et son fils Isidore Geoffroy Saint-Hilaire, par leurs nombreux travaux concernant les malformations aussi bien chez l'homme que chez les autres animaux, créent la tératologie humaine et comparée vraiment scientifique. Bientôt, grâce au microscope, celle-ci marche de pair avec l'embryologie et bien des anomalies s'expliquent en partie. Baer, Rathke, Bischoff, Lebert, Ahlfeld, Coste, Mathias Duval, Panum, Cruveilhier, Jules Guérin, P. Broca, Taruffi, Lannelongue, Ballantyne, etc., accumulent les observations cliniques et les théories pathogéniques.

Bientôt la méthode expérimentale et positive est appliquée d'abord par Dareste, puis par Fol, Varynski, Hertwig, Selenka, Giacomini, Féré, Charrin et Gley, etc. Enfin, au point de vue de la tératologie expérimentale, je signalerai les greffes d'embryon faites récemment par Féré ; elles peuvent avoir des rapports avec les néoplasmes, soit congénitaux dont Lannelongue et Christiani (1) ont rapporté de nombreuses observations, soit acquis (théorie de Cohnheim). — La tératologie expérimentale jointe à l'embryologie et à l'anatomie comparées, ont créé une ère nouvelle pour l'étude des malformations congénitales.

(1) Christiani, *Journal de l'anatomie*, 1891.

Classification et pathogénie des difformités des membres (1).

On peut admettre la classification clinique schématique suivante qui n'est qu'une classification d'attente, car elle n'est pas pathogénique :

I. Augmentation du nombre des membres (2). — Les observations des sujets à quatre ou à trois membres inférieurs complets sont assez nombreuses. Nous en avons constaté un cas chez une femme qui s'exposait dans les foires. Le membre supplémentaire, médian, était très mobile, et le sujet le mettait sur l'épaule droite. Mais un cas très curieux, c'est celui de Grandin (3) : il y avait pour le membre supérieur droit : deux bras, trois avant-bras, trois mains, dix-sept doigts, dont deux rudimentaires.

Zammit (4) a rapporté le cas d'un homme à trois membres inférieurs, mais le membre supplémentaire était inséré dans la région sacrée. Bugman a rapporté un exemple de femme à quatre jambes.

Parfois, c'est seulement un fragment de membre qui est surajouté. Ainsi un pied entier peut être comme greffé sur la cuisse comme nous en avons vu un exemple au musée anatomique de Vienne. Ou bien on note simplement un de ces appendices caudiformes représentant un membre supplémentaire atrophié et placé soit dans la région sacrée, soit latéralement sur un membre normal.

(1) *Schéma du développement morphologique des membres.* — La crête de Wolff représente un bourrelet longitudinal sur lequel naissent des bourgeons qui sont le point initial de la formation de membres. Ceux-ci naissent vers le vingt-cinquième jour sous forme de véritables palettes dont le grand axe est antéro-postérieur. Vers le quarantième jour les doigts se forment et des sillons les séparent à leur extrémité distale, mais ils sont encore unis entre eux, c'est la syndactylie embryonnaire. Vers le cinquante-cinquième jour, l'avant-bras et la jambe, puis le bras et la cuisse, apparaissent ; la main n'est plus palmée et elle est relativement plus longue que le segment moyen du membre. Le coude et le genou sont orientés en dehors, la face de flexion des membres regarde en dehors, le pouce et le gros orteil sont tournés en haut et en avant, le petit doigt et le petit orteil en bas et en arrière.

Avec le début du troisième mois, le membre inférieur, jusqu'alors orienté comme le membre supérieur, subit un mouvement de rotation de 90° de dehors en dedans, qui amène le genou en avant dans une direction tout à fait opposée à celle du coude. Donc jusqu'au troisième mois, le tibia est en dehors. *Retenons dès maintenant ces changements d'orientation des membres, car ils pourront expliquer certaines malformations congénitales.* Nous aurons à les remémorer à propos des mains bots, des pieds bots et de certaines malformations des coudes et des membres inférieurs rappelant cette attitude préliminaire (Obs. de Chamrin, thèse de Paris, 1896).

Au milieu du mésoderme axial du membre on voit, vers le quarante-cinquième jour, se différencier des cartilages en commençant par la racine du membre. Le système cartilagineux ne forme pas un tout continu, mais ses segments sont distincts et *en nombre égal ou supérieur* à celui des os qui doivent les remplacer. D'une manière générale le développement du membre abdominal est toujours en retard sur le membre thoracique.

(2) Parmi les monographies concernant les malformations des membres, outre les classiques, consulter Saltarino. Abnormitäten (Dusseldorf, 1900), et Klaussner. Malformation des membres (Wiesbaden, 1900).

(3) Grandin, *The American Journ. of Obstetrics, Diseases of Women and Children*, 1887, p. 425 avec figure.

(4) Zammit, *British med. Journ.*, 1898.

Parfois un membre est comme dédoublé à son extrémité inférieure; il y a dix doigts, dix orteils, deux talons, etc.

Il serait facile de représenter ici les principaux anneaux de la chaîne des malformations par excès : pouce bifide, pouce supplémentaire, main bifide, avant-bras double, pied double, membre détriplé, etc. Les variétés intermédiaires aux premières malformations, pouce supplémentaire, se conçoivent aisément. Ces bourgeons supplémentaires sont ou terminaux c'est-à-dire à l'extrémité du membre, ou latéraux c'est-à-dire à des hauteurs variables du membre. La question se pose ainsi actuellement : ces malformations par excès sont-elles le reliquat d'un fœtus supplémentaire ou bien le produit d'une sorte de dédoublement du membre par hyperfécondation ou par pathénogenèse, comme cela se voit chez quelques animaux inférieurs ? [Dareste, M. Duval (1)]. Dans cette dernière hypothèse, il n'y a pas eu primitivement deux embryons, comme on l'a cru pendant longtemps.

II. Fusion totale ou partielle des membres inférieurs (symélie). — Pour Dareste, le capuchon caudal, arrêté dans son développement par une *compression amniotique*, force les deux membres à s'accoler en arrière en s'adossant par leur face homologue externe.

La fusion partielle peut porter sur les doigts, les orteils, c'est la syndactylie. Parfois on trouve des palmatures congénitales unissant le bras au tronc, ou la jambe à la cuisse au niveau du jarret, etc.

III. Amputations et atrophies congénitales. — Atrophie totale ou partielle d'un membre. — Tantôt il y a une véritable amputation embryonnaire partielle ou totale avec traces de tissu cicatriciel, c'est la vraie amputation congénitale; tantôt il y a atrophie du membre, c'est l'ectromélie; ce n'est pas une vraie amputation puisque le membre ou le segment du membre absent n'ont pas existé, il n'y a aucun tissu cicatriciel, c'est une atrophie. Ces fausses amputations sont plus fréquentes que les vraies.

a. Amputation congénitale des membres. — Elle porte en des points différents du membre, souvent au niveau d'une articulation apparemment, mais on trouve souvent des fragments du segment atrophié.

Cette malformation fut étudiée au point de vue pathogénique par Montgomery, Zagorski, Lecadre, Dareste, Hillairet, Debout, Gruber, Duplay, Lannelongue, Reclus, Bar, etc. (2).

Les *théories pathogéniques* peuvent être classées en trois variétés :

1° Causes extérieures au fœtus : brides amniotiques, cordon ombilical comprimant le membre ou segment de membre;

(1) Mathias Duval, Monstre par excès ou par défaut (*Annales de gynécologie*, 1895). En somme, on rencontre tous les intermédiaires depuis le pouce bifide jusqu'au membre détriplé.

(2) Voy. Jeannel, *Gaz. hebd.*, sept., 1886. — Osmont, Amputations congénitales, thèse de Paris, 1892. — Lhomme, Amputations congénitales, thèse de Paris, 1893, etc.

2° Causes intrinsèques, c'est-à-dire fœtales, et dues à des lésions cutanées, sclérodermie, lésions nerveuses centrales, par infection ou intoxication et provoquant l'atrophie ;

3° Théorie mixte admettant l'action simultanée des deux causes précédentes.

Dans l'hypothèse de Montgomery, les amputations congénitales sont dues à la constriction exercée par des brides fibreuses extérieures au fœtus, amniotiques par exemple, ou par des circulaires du cordon, et on retrouve parfois dans l'œuf le segment du membre amputé. Ces cas sont exceptionnels.

Les amputations congénitales avec brides cutanées se font par une constriction circulaire siégeant le plus souvent au niveau des doigts ou des orteils, quelquefois s'accusant sur la peau par un sillon plus ou moins profond. Au niveau de ce sillon, la peau est très altérée et la lésion consiste en une transformation fibreuse du derme qui paraît être du tissu cicatriciel, mais qui peut-être n'en est pas.

Fig. 309 — Amputation congénitale de l'avant-bras à son tiers supérieur. Appendices digitiformes à l'extrémité sans tissu cicatriciel (Obs. pers.).

Mais la peau n'est pas détruite, il est plus probable qu'on a affaire à une transformation fibreuse du derme qui constitue non seulement un anneau inextensible sur lequel viennent se couper un segment de membre, les doigts ou les orteils à mesure qu'ils s'accroissent, agissant d'une façon mécanique comme un anneau rétractile, déterminant d'une façon active l'amputation spontanée.

La transformation fibreuse dépasse d'ailleurs les limites du derme et favorise la section des tissus altérés, voire même des os. On trouverait dans la partie de l'organe située au-dessous de l'anneau de constriction, une dermite fibreuse hypertrophique.

Quelle est la nature de cette lésion cutanée ?

Sclérodermie à forme circulaire ou annulaire pour les uns ; c'est une sorte d'aïnhum pour Guyot, Fontan, ce que nièrent Trélat, Reclus, etc. Verneuil admettait que la sclérodermie était sous la dépendance du système nerveux central. Ces lésions nerveuses ont été admises par M. Longuet, Variot, etc.

1° *Atrophie totale. — Ectromélie.* — Ici il n'y a aucune trace de tissu cicatriciel cutané. Le membre est réduit à un tubercule, un appendice (fig. 310). Entre cette lésion et l'amputation vraie, il y a bien des variétés intermédiaires difficiles à expliquer et à classer (Duplay) (1).

2° *Atrophie partielle.* — α. *Ectrodactylie.* — C'est l'absence de un ou plusieurs doigts ou orteils. Quand l'atrophie porte sur un os de l'avant-bras ou de la jambe, il peut en résulter une main bote, un pied bot, etc.

On voit assez souvent pour l'avant-bras et la main d'une part, la jambe et le pied d'autre part, l'absence d'un segment interne ou externe, l'absence du segment radio-palmaire (radius, pouce et index) ou cubito-palmaire (cubitus et 3e, 4e et 5e doigts), ou péronéo-plantaire (péroné et 4e et 5e orteils), ou tibio-plantaire (tibia, 1er, 2e et 3e orteils). Gegenbaur a beaucoup insisté sur cette *atrophie systématique dans le sens longitudinal*, et créé la théorie de l'archipterigium; mais quelques auteurs préfèrent admettre l'atrophie par compression longitudinale du bord soit externe, soit interne, de tout le membre supérieur ou inférieur, c'est-à-dire une atrophie « marginale ».



Fig. 310. — Ectromélie biabdominale et hémimélie bithoracique (Debout).

β. *Phocomélie.* — L'extrémité terminale du membre, main ou pied, est bien développée, et elle est appendue directement au tronc ou à l'abdomen.

γ. *Hémimélie.* — Le segment radiculaire du membre est bien développé, mais le segment moyen et le segment terminal sont plus ou moins atrophiés. M. Mathias Duval pense que, dans certains cas, il s'agit d'amputation congénitale (fig. 311), et les doigts rudimentaires du moignon seraient le fait d'une régénération analogue à celle que l'on observe chez certains animaux inférieurs, la salamandre par exemple.

IV. Hypertrophies (2).— Elles sont partielles ou totales (fig. 312) : c'est l'éléphantiasis congénital. Quand il ne porte que sur des parties molles, c'est un lymphangiome diffus. Dans cette variété rentrent la macrodactylie, la macropodie. Dans l'hypertrophie vraie, l'augmentation

(1) Duplay, Amputations congénitales (*Dict. encyclop. des sc. médicales*).

(2) Voy. Lannelongue, *Soc. de pédiatrie*, 1899. — Kuss et Jouon, *Rev. d'orthopédie*, nov. 1899. — M. Subert, Des états éléphantiasiques congénitaux, thèse de Paris, 1890. — G. Keskineff, thèse de Nancy, 1900. — Frœlich (*Rev. d'orthopédie*, 1908).

de volume porte et sur le squelette et sur les parties molles. On trouve parfois une sorte de bandelette cicatricielle à la limite supérieure de l'hypertrophie. Duplay a admis une lésion nerveuse. Cependant le cerveau et la moelle examinés par MM. Kuss et Jouon dans le cas de M. Kirmisson, n'étaient pas altérés. On trouve parfois à la base de ces hypertrophies des sillons congénitaux. Reclus, Tugard, Jeannel, Broussolle, Redard et Bar ont sectionné ces brides pour permettre le développement plus régulier des segments de membre sous-jacent, soit hypertrophié, soit œdématié, soit atrophié.

V. Anomalies de direction. — Signalons le genu recurvatum, la campodactylie, l'hallux varus ou valgus, etc.

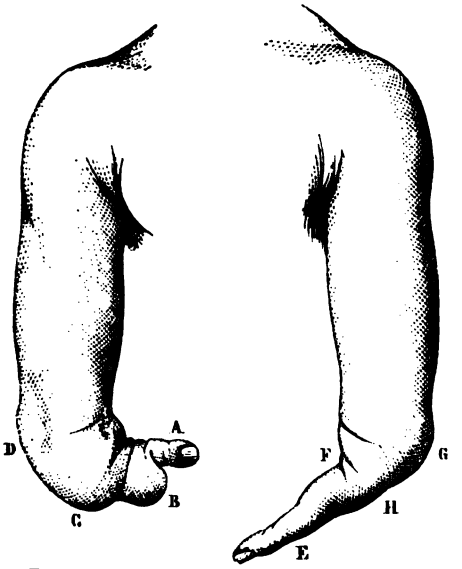

Fig. 311. — Hémimélie bithoracique (1).

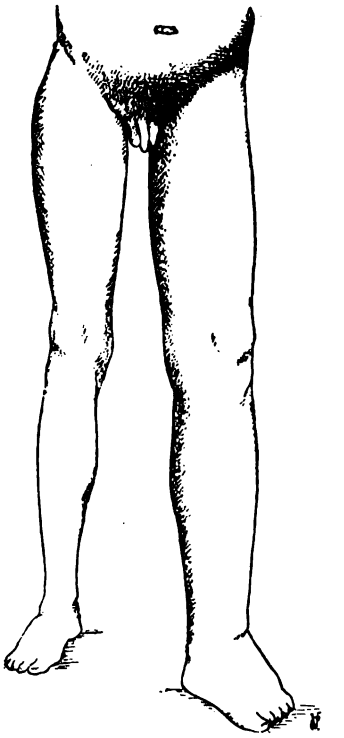

Fig. 312. — Hypertrophie congénitale du membre inférieur gauche (Obs. pers.).

VI. Malformations articulaires. — Elles ont été étudiées à l'épaule (Keith, A. Guérin, Nélaton, D'Outrepont, Ammon, Smith, Kirmisson, etc.), au coude (Cruveilhier, Dupuytren, Chaussier, Adams, Smith, etc.), au poignet (Cruveilhier, Smith), au genou (Kluberg, Weitzer, Mayer, Chaussier, etc.), au thorax (articulation sterno-claviculaire) (Chaussier, Verneuil, Heusinger), aux doigts (Robert, Chaussier, etc.), au genou (Palletta, Chelius, Mayor, Singer, Eulenburg), à la mâchoire (Smith, Ammon, J. Guérin), au cou-de-pied (Volkmann).

(1) Debout, Coup d'œil sur les vices de conformation produits par l'arrêt de développement des membres, Paris, 1863.

Mais toutes ces lésions sont très rares, tandis qu'à la hanche des malformations articulaires sont relativement fréquentes. Ainsi Krœnleins en cinq ans observa 98 luxations congénitales dont 90 à la hanche, 5 à l'épaule, 2 au coude, 1 au genou.

Ces luxations congénitales (1) sont assez fréquentes, beaucoup d'observations seraient à reviser cependant.

Elles sont le résultat de malformations, soit osseuses, soit ligamenteuses, soit musculaires, et les malformations de ces organes résultent, comme nous le verrons, soit de compressions intra-utérines directes ou indirectes, soit d'attitudes fœtales anormales, soit de lésions du système nerveux, elles-mêmes peut-être sous la dépendance de troubles vasculaires.

Il y a parfois un relâchement congénital des ligaments articulaires. Tantôt il s'agit du relâchement ou d'un excès de longueur d'un seul ligament, tantôt de plusieurs ligaments d'une seule articulation (subluxation congénitale du genou, par excès de longueur des ligaments croisés). Tantôt, ce qui est plus curieux, il s'agit d'un relâchement de tous les ligaments articulaires. Sur un même sujet (cas de Julius Wolff), on notait : une luxation volontaire du tibia en avant et en haut, de la jambe droite; une luxation à peu près semblable à gauche; une luxation du coude gauche; une luxation des deux hanches; une luxation des épaules, une subluxation des poignets, des doigts, des pieds, des orteils, et de la clavicule!

Les maladies articulaires pendant la vie fœtale, hydarthroses, pourraient provoquer ce relâchement des ligaments.

Le raccourcissement anormal des ligaments peut provoquer des lésions articulaires congénitales. M. Lannelongue a insisté sur ce rôle des ligaments et des capsules articulaires sur le développement des épiphyses pendant leur période de croissance. Il a rapporté deux observations de brièveté des deux ligaments rotuliens produisant une luxation intermittente de chaque rotule, luxation prétibiale à droite, et luxation en coin à gauche (2).

Au point de vue clinique, on constate soit de simples subluxations, soit des luxations complètes.

Signalons encore les *synostoses congénitales* donnant lieu à des ankyloses, avec fusion des différents os contribuant à former une articulation. Ces ankyloses congénitales se présentent avec des modalités anatomiques les plus diverses (Zoja, Holl, Brenner, Leboucq, Villar, etc.). Beaucoup de ces lésions articulaires sont justiciables d'une intervention.

Grâce à la radiographie, le diagnostic exact sur le vivant est actuellement possible, et précisera mieux les indications opératoires

(1) Voy. L.-J. Sanson *in* Alph. Robert, Des luxations congénitales (thèse des concours de Paris, 1841). — Parise, thèse de Paris, 1842. — Alph. Robert, thèse des concours de Paris, 1851. — J. Wolff, *Zeitschr., für orthop. Chir.*, 1892.

(2) *Congrès de gynécologie, d'obstétrique et de pédiatrie de Bordeaux*, 1895.

qui varient avec chaque cas en particulier. La *chirurgie tératologique* a fait de bien grands progrès dans ces dernières années (1).

Étiologie (2). — La fréquence des malformations des membres est des plus variables. Quant aux mariages consanguins et aux trauma-

(1) P. Mauclaire, Des progrès de la chirurgie tératologique (*Bulletin médical*, 19 janvier 1901).

(2) *Théories pathogéniques.* — Tant que l'embryologie fut non pas une science mais un tissu d'hypothèses qui devaient disparaître devant les conquêtes du microscope et devant l'apparition bien tardive d'un esprit vraiment scientifique, les diverses théories pathogéniques des malformations congénitales restèrent obscures. La première théorie sérieuse est celle de la préexistence des germes, d'après laquelle la malformation est en puissance dans le germe et se transmet de génération en génération, ce qui permet de rendre compte des faits d'atavisme; Wolff, en 1759, démontra que la malformation est un trouble nouveau survenant au milieu de changements successifs d'où procède la formation des organes. Ce fut Geoffroy Saint-Hilaire qui, le premier, fit des expériences de tératogenèse, en modifiant les conditions qui président au développement d'un germe fécondé. Plus tard, Prévost et Dumas, et surtout Dareste, renouvelèrent ces recherches en France. A l'étranger, des études semblables ont été faites par Alley, Panum, Lombardini, etc.

Il existe trois variétés de causes déterminant ces malformations; il y a : A) *celles qui sont extérieures à l'embryon et à ses annexes*; B) *celles qui dépendent de l'embryon lui-même*; C) *celles qui dépendent de ses annexes.*

A. — Parmi les *causes externes*, il faut placer le traumatisme; ainsi une femme enceinte très bien portante reçoit un violent coup de pied dans le ventre; elle accouche plus tard d'un enfant difforme. Le public explique les faits de cet ordre de la façon suivante : ou bien c'est le coup qui agit directement, ou bien c'est l'influence de la peur qui a provoqué un arrêt ou une déviation dans le développement du corps de l'enfant! Mais on doit chercher des explications plus sérieuses et plus scientifiques. M. Lannelongue admet que, dans certains cas, il se produit des contractions brusques ou lentes de l'utérus qui déterminent l'atrophie du point comprimé du fœtus (*Archives de tocologie*, 1882). Dareste invoque plus volontiers, dans les mêmes circonstances, une adhérence des annexes ou une compression par l'amnios arrêté dans son développement. Mais la compression fœtale par un traumatisme, par la contraction utérine, par une tumeur du voisinage, existe et a, sans aucun doute, une certaine influence.

Dareste a fait plusieurs milliers d'expériences, il a soumis des œufs de poule en incubation à des conditions extérieures variées; il les a chauffés, leur a imprimé une trépidation plus ou moins énergique pendant un certain temps, les a placés sous l'influence de l'électricité et retourné les œufs d'une façon plus fréquente que la poule n'a l'habitude de le faire en couvant. Il a obtenu ainsi des inversions d'organes, des transpositions, des dédoublements de viscères, etc. Il a encore observé l'influence sur le développement des embryons d'une lumière très vive et de l'obscurité, de l'électricité, etc. Il y a là une série de conditions physico-chimiques pouvant déterminer des malformations congénitales expérimentales (Dareste, Études de tératologie, 1892).

B. — *Du côté de l'embryon*, les causes qui peuvent engendrer des malformations se réduisent à l'hérédité; nous connaissons des malformations héréditaires prolongées telles que la transmission, à travers plusieurs générations, de la polydactylie, de l'orteil en marteau, etc. Cette hérédité peut laisser indemnes certaines générations de la même souche : c'est ce qui constitue l'atavisme. La réalité de l'atavisme ne fait pas de doute; dès lors l'hérédité pathologique n'est qu'un chapitre de l'hérédité en général, et n'est pas douteuse non plus. A propos de la polydactylie nous aurons à parler des théories ataviques de Gegenbaur, Haeckel, Albrecht, etc. Nous parlerons aussi de la théorie qui admet un arrêt dans la rotation normale des membres pendant la vie embryonnaire et fœtale. Les médecins aliénistes ont remarqué que les alcooliques donnent fréquemment naissance à des enfants atteints de malformations congénitales. Ils produisent de *mauvais germes*. Féré l'a démontré expérimentalement, en injectant de l'alcool dans les œufs de poule, et en obtenant ainsi des fœtus difformes. L'*influence de l'intoxication* sur la production des malforma-

tismes, leur rôle étiologique est discutable, il n'en est pas de même de l'infection de la mère et du père pendant la fécondation et la gestation.

tions n'est donc pas douteuse, mais ce qui est particulièrement intéressant, c'est qu'elle se retrouve lorsqu'il s'agit, non plus des poisons ordinaires, tels que l'alcool ou le sucre (Ludwig), mais des toxines purement infectieuses, comme celles d'une fièvre typhoïde ou d'une rougeole, de la tuberculose, etc.; on a observé que l'apparition de ces maladies, chez la femme enceinte, pouvait amener des malformations chez le fœtus, et cela s'explique d'autant plus facilement que nous savons que les microbes peuvent produire une placentite infectieuse intoxiquant le fœtus. Cela n'est pas douteux d'après les recherches de Wolff, Malvoz, Pawloowsky, Charrin et Gley, etc. On trouvera celles-ci résumées dans les leçons récentes de M. Chantemesse sur l'hérédité (*Progrès médical*, octobre 1900), dans les articles de M. Mathias Duval sur la tératogénie, et de M. Legendre sur l'hérédité (*Traité de pathologie générale* de M. Bouchard).

A ce point de vue, il faut signaler le rôle de la syphilis qui, plus encore que les maladies infectieuses, est capable d'agir sur le développement du fœtus; les parents syphilitiques ont de grandes chances de donner naissance à des enfants mal conformés.

Lannelongue est convaincu qu'un grand nombre de malformations congénitales sont dues à l'existence d'une intoxication des générateurs au moment de la fécondation ou à l'intoxication de la mère par une maladie infectieuse, la syphilis surtout (Voy. Gasne, Hémimélie chez un syphilitique héréditaire, *Nouvelle Iconographie de la Salpêtrière*, janvier, 1897; et Meige, *Ibid.* t. X).

Moncorvo (du Brésil) considère l'éléphantiasis congénital comme résultant d'une maladie infectieuse.

L'*infection du générateur et de la gestatrice* joue donc un rôle prépondérant dans la production des malformations.

Les maladies embryonnaires ou fœtales ont une très grande importance pathogénique. Ainsi l'*hydropisie embryonnaire ou fœtale* essentielle ou symptomatique peut déterminer la hernie des vésicules cérébrales, de la moelle, des viscères abdominaux, etc.

D'autre part, il faut faire intervenir, dans cette question, l'existence des *centres trophiques glandulaire ou nerveux*. Le corps thyroïde est un centre trophique glandulaire, car son extraction détermine le myxœdème, maladie qui peut être congénitale. Le thymus, l'hypophyse jouent peut-être un rôle semblable.

L'*influence du système nerveux*, qui n'est pas douteuse. Les contractures musculaires déterminent, à la naissance, un torticolis congénital, une variété de pied bot, etc. On note des lésions nerveuses centrales en rapport avec certaines malformations : atrophie des membres, luxations congénitales (Lannelongue), etc.

Enfin, on a invoqué certaines lésions portant sur les segments métamériques de la moelle ; c'est la théorie métamérique, soutenue récemment par M. Brissaud, et qui peut expliquer la symétrie de certaines malformations (nævi, lymphangiomes, etc.). Le rôle de la peur peut s'expliquer par les troubles circulatoires que provoque une émotion. Les résultats des troubles circulatoires ont été bien étudiés par Dareste. En ce qui concerne les hypertrophies congénitales, la théorie nerveuse de Trélat et Monod, de Duplay, etc., n'a pas encore pu être démontrée. D'ailleurs, les examens du système nerveux au cours des malformations congénitales ne sont pas très nombreuses et les résultats ne démontrent pas toujours l'existence d'une lésion médullaire ou encéphalique.

Cependant, Serres et Tiedemann ont constaté l'absence du renflement cervical chez des sujets atteints d'ectromélie bithoracique. Troisier a signalé l'absence d'une moitié de ce renflement chez un sujet atteint d'ectromélie unithoracique. P. Broca trouva une atrophie de la circonvolution frontale et du lobule ovalaire chez un ectromélique bithoracique. Michaux constata un foyer de myélite dorsale et un autre de myélite lombaire dans un cas de pied bot congénital, mais chez une femme très âgée. Signalons encore les cas suivants :

Dreyfous, Ectrodactylie et lésion méningo-encéphalique (*Soc. anatom.*, 1878). — Spillmann, Atrophie congénitale de la main. Lésions des cornes antérieures de la moelle (*Rev. méd. de l'Est*, 1er avril 1880). — Edinger, *Arch. für path. Anat. und Phys.*, t. LXXXIX. — Luxations congénitales et lésions encéphaliques ou médullaires, Observations de J. Guérin, Krukenberg, Grawitz et Lannelongue (*Acad. des sc.*,

I. — DIFFORMITÉS CONGÉNITALES DES DOIGTS (1).

Généralités. — Les difformités par excès ou par défaut sont souvent héréditaires, surtout chez les descendants du sexe féminin. Elles peuvent sauter une génération, n'exister que chez les garçons ou les filles pendant parfois cinq ou six générations, surtout pour la polydactylie et l'ectrodactylie. La brachydactylie et la syndactylie sont bien moins héréditaires; la macrodactylie ne l'est pas du tout. A la cinquième génération, et parfois avant, la main revient à un type normal, de même que pour les races créées artificiellement par sélection de certaines qualités physiques (Darwin).

1896), etc. — Gowers, *Lancet*, 25 mai 1878. — Mannoury, *Soc. anat.*, 1880. — Bastian (Brain, avril 1880). — Variot, Amputation congénitale, asymétrie de la moelle (*Soc. anthropolog.*, 1890). — Féré, *Revue de méd.*, février 1896. — Souques, *Presse médicale*, p. 251, 1897. — H. Meunier, *Soc. anatomique*, 19 février 1897. — Achard et Duraute, *Gazette hebdom.*, 2 mars 1897. — Coyne et Troisier, *Arch. de physiol.*, 1871. — Barwell, *Presse médicale*, 14 janvier 1899. Quant aux observations de lésions médullaires accompagnant le pied bot congénital, elles sont tellement nombreuses que nous renonçons à les citer. Pour Dareste, quelques-unes de ces lésions nerveuses sont peut-être consécutives, comme celles que l'on observe dans la moelle consécutivement aux sections des nerfs et aux amputations traumatiques.

C. — *Du côté de ses annexes*, on a signalé l'altération des eaux de l'amnios, l'hydramnios, l'oligoamnios, l'absence ou l'arrêt de développement de l'amnios, la présence de brides amniotiques (Dareste) donnant lieu au bec-de-lièvre, à la syndactylie, à des amputations congénitales, etc. Celles-ci sont ou des arrêts de développement pur et simple par compression ou pour toute autre raison, ou bien elles résultent franchement d'une sorte d'amputation par étranglement produit par le cordon ou par des brides amniotiques. Les trois causes invoquées pour expliquer les vraies amputations spontanées sont : la striction par le cordon ombilical (cas de Hill) ou par des brides amniotiques, c'est une lésion purement mécanique ou enfin une lésion trophique si l'on admet la sclérodermie annulaire. Mais l'identité des amputations congénitales et de l'aïnhum ne peut être admise quand il n'y a pas de tissu cicatriciel au niveau du point de séparation.

D'autre part, beaucoup des malformations par excès sont dues au parasitisme fœtal, c'est-à-dire à l'existence d'un second fœtus se greffant sur le premier. Cette greffe peut déterminer, comme une simple tumeur, de nouvelles difformités, ne serait-ce que par compression.

Il ne s'agit pas toujours là d'une simple greffe de deux fœtus l'un sur l'autre. Dareste et Mathias Duval ont montré qu'on observe aussi des cas de dédoublement d'organes ou de segments de membre sous l'influence des causes perturbatrices ou par hyperfécondation ou polyspermie (Voy. Mathias Duval, Des monstres par excès et des monstres par défaut de fécondation, *Ann. de gynécol.*, 1885). Ce dédoublement d'organes est normal chez certaines espèces animales, comme M. Edmond Perrier le faisait remarquer tout dernièrement à l'Académie de médecine à propos d'un cas de diplogenèse opéré. Parfois enfin il faut admettre la parthénogenèse, c'est-à-dire le développement sans fécondation. Mais ce sont là des théories assez complexes pour nous autres chirurgiens, et on peut en conclure que la tératologie humaine fera beaucoup de progrès quand on étudiera dans son ensemble la tératologie de tous les animaux, comme l'ont démontré surtout les travaux de tératologie comparée de Dareste.

On voit combien sont nombreuses les causes des malformations congénitales; nous sommes entrés à peine dans la phase scientifique de cette étude et les expériences si intéressantes de tératogénie seraient utilement reprises par des chirurgiens.

(1) Voy. surtout : Annandale, Difformités des doigts, 1865. — Fort, thèse d'agrégation, Paris, 1869. — Polaillon, *Dict. encycl. des sc. méd.*, article Doigt, 1884.

Parmi les difformités congénitales des membres nous n'étudierons guère que celles qui peuvent donner lieu à un traitement chirurgical.

Scoutetten a signalé le cas d'une ectrodactylie observée chez un enfant dont le père avait été blessé à la main. Lamarck admettait cette transmission héréditaire des malformations. Darwin ne l'admettait pas complètement. Ou bien il y avait là une coïncidence; ou bien le générateur devait avoir un ectrodactyle dans ses ascendants. Cependant Brown-Sequard a signalé des cas de transmissions héréditaires, d'altérations digitales et auriculaires chez des cobayes, après sections nerveuses. Weismann n'a pas observé l'hérédité des malformations par augmentation. En somme les conditions de ces transmissions héréditaires sont encore à préciser. Mais c'est là une cause de plus pour intervenir, afin de prévenir l'apparition de la malformation chez les descendants.

I. ***Amputations et atrophies congénitales des doigts et de la main.*** — Depuis que Dareste a bien montré le rôle des brides amniotiques, on s'explique mieux certaines amputations congénitales des doigts et de la main. Celles-ci se présentent sous les formes les plus diverses : tantôt un seul, tantôt plusieurs doigts sont amputés; il ne subsiste qu'un moignon plus ou moins volumineux et dans le sillon de section le rôle de la bride amniotique est évident pour expliquer l'amputation.

Il est des cas cependant où le doigt manque et il n'y a aucune trace de bride amniotique, la main se termine par un petit bourgeon, seul vestige des doigts. Parfois il y a une simple dépression ; parfois enfin la peau est lisse. Le ou les bourgeons digitaux ne se sont pas développés pour des causes encore peu connues, l'atrophie pure est évidente.

On sait enfin que le pouce, son métacarpien, le trapèze et le scaphoïde manquent presque toujours quand le radius ne s'est pas développé (Davaine, Huguier); l'absence congénitale du cubitus entraîne aussi des malformations semblables du côté des 4e et 5e doigts.

II. ***Anomalies congénitales de direction.*** — Elles sont fréquentes et s'ajoutent souvent à d'autres malformations des doigts et de la main. Ainsi, dans les cas d'absence du 5e métacarpien, le 5e doigt s'insère souvent à angle très ouvert sur le 4e métacarpien. La luxation congénitale des doigts a été observée par Chaussier, Annandale, Bérard, Malgaigne, Joachimshtal. Dans l'ectrodactylie, les doigts subsistants s'inclinent presque toujours l'un vers l'autre en forme de pince de homard. Dans la macrodactylie, le doigt hypertrophié est presque toujours dévié en varus ou en valgus, c'est-à-dire vers le bord cubital et vers le bord radial.

Dans un cas de pouce varus congénital, Monnier (1) sectionna par la méthode sous-cutanée une bride profonde externe. Dans un cas semblable avec articulations normales, Herzog (2) fit l'ostéotomie du

(1) Monnier, *France médicale*, 1891, p. 465.
(2) Herzog, *Centralblatt für Chir.*, 1892, n° 20. — Joachimshal, *Zeitschr. für orthopaed. Chir.*, 1892.

col de la première phalange et obtint une amélioration fonctionnelle.

III. ***Dolichodactylie*** (excès de longueur des doigts). — Elle s'observe assez rarement, isolément, c'est-à-dire sans macrodactylie. Parfois elle résulte d'un excès de longueur du métacarpien sous-jacent. Parfois, c'est une ou plusieurs phalanges qui sont allongées sous une influence que nous ignorons encore. C'est peut-être ici qu'il faudrait classer les cas dans lesquels le pouce est remplacé par un index supplémentaire (1). Le pouce peut aussi être constitué par trois phalanges (Staderini).

IV. ***Brachydactylie*** (brièveté des doigts). — Bien des variétés de brièveté, que l'on peut concevoir, peuvent se rencontrer. Tantôt les phalanges sont en nombre voulu, tantôt l'une présente une longueur exagérée et remédie un peu au défaut de longueur du doigt; tantôt la phalange est absente complètement, tantôt elle est rudimentaire, arrêtée dans son développement (Mouchet) (2). Le doigt rudimentaire est parfois privé de sensibilité. L'atrophie du pouce et celle du 5e doigt sont les plus fréquentes.

V. ***Microdactylie***. — Le doigt a sa longueur voulue, mais il est d'un volume très au-dessous de la normale. Cette malformation se confond avec la précédente le plus souvent.

VI. ***Macrodactylie*** (3). — Elle serait plus fréquente chez l'homme que chez la femme. Polaillon en a réuni 43 cas ; le siège était le suivant : pouce, 13 cas; index, 21 ; médius, 28; annulaire, 11 ; auriculaire, 8.

Plusieurs doigts sont pris simultanément et à des degrés divers ; la lésion est souvent symétrique aux deux mains, c'est ce qui est assez singulier. L'hypermégalie de la main peut coexister. Les dimensions des doigts sont des plus variables, de même que la forme, la direction (doigts valgus-varus), et la macrodactylie peut se compliquer de microdactylie, de syndactylie, etc. L'hérédité est rare.

Au point de vue clinique, l'aspect est des plus variables ; le doigt est parfois un peu anesthésique ; il est lourd, peu mobile, gênant.

L'hypertrophie peut être limitée à une phalange seulement (Durnerin, Leboucq). Elle augmente souvent après la naissance.

L'*anatomie pathologique* montre que tantôt il y a hypertrophie simple : tous les tissus, parties dures et parties molles, sont également et symétriquement hypertrophiés, c'est une hypermégalie totale. Tantôt il y a simple hypertrophie du tissu cellulo-adipeux, et peut-être aussi du tissu lymphatique. Les vaisseaux sanguins et lymphatiques sont dilatés, c'est un lymphangiome.

La *pathogénie* est complexe. — Holmes invoque une altération des vaisseaux pour les formes molles ou lymphangiomes; Busch, une

(1) Damourette, *Arch. gén. de méd.*, 1890.
(2) Albert Mouchet, *Soc. anat.*, 10 juillet 1896.
(3) Voy. Wittelshöfer, *Arch. für klin. Chirurgie* von Langenbeck, Band XXIV. — Lannelongue, Macrodactylie éléphantiasique (*Soc. de chir.*, 1880).

altération des cartilages épiphysaires des doigts pour les formes osseuses. Nous avons déjà vu, à propos des généralités sur les hypertrophies congénitales, que pour Trélat et Monod il faut invoquer une paralysie vaso-motrice. Le système lymphatique doit ici, comme pour la macroglossie, jouer le rôle le plus important pour les macrodactylies lymphangiomateuses.

Comme le doigt est parfois gênant, il faudra, suivant les cas, faire des amputations partielles ou totales du doigt ou une décortication, car la compression ne donne guère de bons résultats.

VII. ***Ectrodactylie*** [Ἐκτρόειν, faire avorter (absence des doigts)] (1). — Dans les deux tiers des cas, l'ectrodactylie est souvent symétrique ou tout au moins bilatérale sans être symétrique. Elle coïncide souvent avec l'ectrodactylie des pieds ou avec d'autres malformations des membres (fig. 313 et 314). Elle peut être totale et tous les doigts manquent, ou bien elle est partielle. Quand elle est totale, la main se termine par une série de petits bourgeons informes.

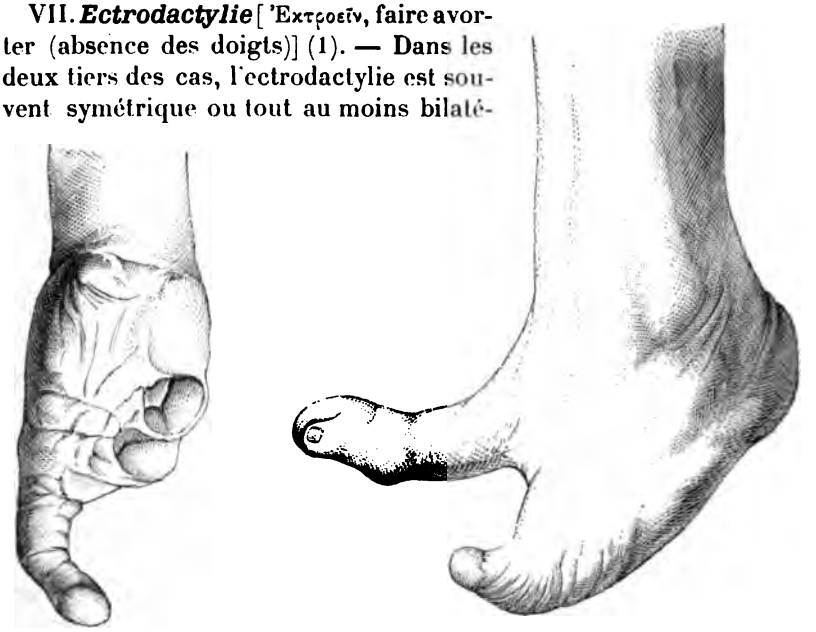

Fig. 313 et 314. — Ectrodactylie affectant les membres de trois générations successives (Émile Debout).

Dans la ***monodactylie***, le doigt est souvent dévié vers l'axe de la main, il est en varus; la déviation se fait au niveau d'une des trois articulations phalangiennes (cas de Bréchet).

Dans la ***bidactylie***, tantôt c'est le médius et l'index qui subsistent et les autres doigts sont représentés par des moignons informes (cas de Debout). Tantôt c'est le pouce et le petit doigt qui se dévient l'un

(1) Guermonprez, Rapport de M. Berger, *Soc. de chir.*, oct. 1884. — P. Mauclaire et Boix, Ectrodactylie et syndactylie. Mains et pieds fourchus (*Soc. d'anthropologie*, mars 1894, avec 12 figures).

vers l'autre, vers l'axe de la main en varus. C'est la « pince de homard » ou « main ectrodactyle bifurquée » dont les exemples sont assez nombreux.

Nous avons disséqué le sujet que Morel-Lavallée avait présenté à la Société de chirurgie en 1861. A droite, les deux branches de la pince s'écartaient à volonté jusqu'à devenir horizontales. L'adduction était suffisante pour permettre l'écriture. Ce qui est curieux dans notre cas, c'est que les tendons fléchisseurs et extenseurs se continuaient bout à bout. De plus, la première phalange du doigt externe était aussi grande que le métacarpien, l'autre était atrophiée. Les cas de Temperly, Méniere, Guéniot, sont à peu près semblables et la différence tient à ce que le degré de convergence et de flexion n'est pas toujours le même ; ce n'est pas toujours soit le pouce, soit le petit doigt qui forment la pince. Tantôt la fourche descend jusqu'au métacarpe, tantôt jusqu'au carpe. D'une manière générale, dans l'ectrodactylie en pince, la longueur des deux doigts est des plus variables. On trouve parfois des doigts minuscules entre les deux pinces (1). S'il y a un doigt intermédiaire assez long, la main paraît trifurquée.

L'ectrodactylie est provoquée par des brides amniotiques et des adhérences embryo-amniotiques, par des compressions anormales, par des amputations congénitales. Une lésion nerveuse méningo-encéphalique peut également être invoquée pour quelques cas (cas de Dreyfous). J. Guérin admettait ici, comme pour toutes les malformations, une affection primitive des centres nerveux.

Le rôle des brides amniotiques est évident quand on trouve un sillon étroit sur les doigts et quand l'extrémité présente les traces d'une cicatrice encore parfois saignante (cas de Dubois). Cette cicatrice et l'absence d'ongle caractérisent l'*ectrodactylie* et la *brachydactylie de cause externe*. Parfois les sillons congénitaux observés sont du ressort de l'aïnhum, la peau et le tissu cellulaire sous-cutané passent à l'état fibreux ; cet anneau fibreux en se rétractant provoque l'amputation congénitale.

L'absence du pouce entraîne souvent avec elle l'atrophie ou l'absence du radius. On voit souvent manquer en même temps le radius, le 1er métacarpien, le scaphoïde, le trapèze et le pouce. Ce segment radio-palmaire manque plus souvent que le segment cubito-palmaire. Pour expliquer les lésions de celui-ci, Polaillon (2) fait remarquer que le 5e métacarpien apparaît hors rang, c'est-à-dire en dehors de la travée du 4e métacarpien, appelée rangée de l'os crochu. Otto, Davaine, Larcher, Verneuil, Braun ont insisté sur ces ectromélies longitudinales ou « marginales ». L'ectromélie du pouce et de

(1) Klaussner, Ueber die Missbildungen der menschlichen Gliedmassen, 1900, fig. 17 et 18.

(2) Polaillon, *Arch. gén. de méd.*, nov. 1891.

son métacarpien avec intégrité du radius et absence d'autres malformations est rare, comme le fait remarquer Ehrhardt (1).

Dans le cas de ***tridactylie*** (main à trois doigts) rapporté par Flamain, les doigts étaient représentés par le pouce, l'index et le médius un peu raccourci.

Un beau cas de ***quadridactylie*** (main à quatre doigts) a été rapporté par Nicaise. Le médius manquait; l'annulaire était supporté par deux métacarpiens. A droite la 1re phalange du médius était couchée transversalement et allait s'articuler sur le 4e métacarpien (2).

VIII. ***Polydactylie.*** — Cette malformation est signalée depuis les temps les plus anciens. Attila était sexdigitaire. Léonard de Vinci, dans la célèbre fresque de Milan, représente un apôtre avec six doigts.

Cette malformation est d'une fréquence variable (il y a des familles et des tribus de sexdigitaires); elle s'observerait une fois sur mille enfants. Le nombre des doigts aurait été jusqu'à vingt-quatre (Sitsinstry). Les doigts surnuméraires sont parfois syndactylés; en somme, les variétés sont nombreuses de même que les classifications (Isid. G. Saint-Hilaire, Le Blanc, Lavocat, etc.). Les meilleures sont celles qui sont basées sur l'embryologie humaine et comparée. A notre avis, il faut diviser la polydactylie en trois variétés, suivant que les doigts supplémentaires sont intercalés, suivant qu'ils dépendent du segment radial, ou bien du segment cubital de la main; cette classification nous conduira à la variété de « main polydactyle bifurquée ». Le doigt supplémentaire est tantôt un doigt informe, tantôt un doigt assez régulier, tantôt un doigt normal.

a. *Polydactylie cubitale.* — Tantôt le ou les doigts surnuméraires sont sur le même rang, et s'il s'agit d'un seul doigt supplémentaire la difformité est légère; celui-ci s'articule sur un 6e métacarpien ou bien sur le 5e. Le doigt supplémentaire peut ne pas être complet, c'est parfois une bifurcation du doigt à partir de sa 2e phalange.

S'il y a plusieurs doigts supplémentaires cubitaux, ils sont souvent petits, courts, et parfois adhérents entre eux. Ils occupent généralement l'extrémité de la rangée digitale, qu'ils continuent. Ils s'implantent rarement entre les doigts normaux, quelquefois l'union du doigt supplémentaire se fait par des parties molles; ces doigts n'ont pas de tendons; en général, ils sont gênants.

Les doigts surnuméraires cubitaux placés hors rang sont variables comme volume, structure et connexions; le siège de prédilection d'insertion est le bord interne de la 1re phalange de l'auriculaire (3). Ils sont flottants ou fixes; tantôt c'est une petite masse mollasse avec un noyau cartilagineux au centre; tantôt c'est un appendice

(1) Ehrhardt, *Revue d'orthopédie*, 1890, p. 210.

(2) L'*excès de nombre des phalanges* est très rare. Ce sont des pouces à trois phalanges. Colombus a rapporté un cas de médius à quatre phalanges.

(3) Voy. Levis, *Arch. für path. Anat.*, Berlin, 1896.

molluscoïde avec un rudiment d'ongle. La mobilité du doigt surnuméraire est des plus variables. Parfois un petit lipome molluscoïde du bord cubital de la main représente un doigt surnuméraire. Ces doigts flottants sont dépourvus de phalanges et de tendons. Le doigt est fixe, il a une direction normale ou il est en varus.

b. *Polydactylie radiale.* — Les pouces surnuméraires sont fréquents, ils sont toujours situés sur le bord externe du 1er métacarpien ou de la phalange. Dans le *pouce surnuméraire proprement dit*, le pouce anormal est implanté sur le 1er métacarpien. Dans le *pouce bifide*, il y a segmentation des deux branches de la 2e ou des deux phalanges, le pouce paraît bifurqué en Y. Il est bien moins fréquent que le précédent.

Fig. 315. — Main avec pouce surnuméraire. — B, os et articulations du pouce supplémentaire.

Dans le cas de polydactylie pollicienne, tantôt le pouce est soudé au métacarpien, tantôt il y a une articulation, tantôt l'union se fait par des parties molles. Le pouce supplémentaire (fig. 315) possède le plus souvent deux phalanges, soit sur le même axe, soit inclinées l'une sur l'autre ; la mobilité est des plus variables. On a noté jusqu'à trois pouces supplémentaires (Cremozy, thèse de Toulouse, 1897).

Le pouce bifide est bien distinct du pouce surnuméraire ; il offre plusieurs degrés ; tantôt la bifurcation ne porte que sur la phalangette ; il y a deux phalangettes soudées avec deux angles, tantôt la bifurcation s'étend jusqu'au métacarpien (1) ; il y a des cas intermédiaires ; la mobilité est variable.

La radiographie permet de préciser l'état du squelette.

La *pathogénie* de la polydactylie a été très discutée.

1° La *théorie atavique* a été soutenue par Bardeleben, Kehrer, Albrecht.

D'après Foltz (1863), la main primitive aurait eu six doigts ; notre pouce actuel représente la coalescence de deux doigts. Le pouce bifide serait un retour vers l'état primitif. Pour Dareste il y a primitivement chez l'embryon plus de cinq doigts ; mais ces doigts supplémentaires s'atrophient en général. Pour Schenk, la main ou le pied de l'embryon humain présentent parfois plus de cinq doigts ou orteils.

(1) Longuet, *Revue d'orthopédie*, 1892, p. 296. — Legge, *Boll. delle Sc. med. di Bologna*, mai 1896.

2° Dans un cas, Ahlfeld a trouvé un filament de l'amnios dans la bifurcation du pouce bifide, la *théorie mécanique* s'impose ici. Dareste et Lannelongue admettent la déviation des bourgeons digitaux du fait d'adhérences amniotiques.

Gegenbaur (1), Albrecht (2), considèrent la polydactylie comme un reliquat d'atavisme indirect. Pour Albrecht, chaque doigt est primitivement double.

3° La *théorie tératologique et pathologique* a été soutenue par Pigné (1844) et Virchow, la polydactylie résulte de la fusion de deux germes. Ce serait une malformation du germe ou une monstruosité double.

Actuellement la polydactylie a été obtenue expérimentalement (Giard).

On a noté la polydactylie héréditaire avec augmentation progressive du nombre des doigts avec chaque génération (Furst), et dans les familles de sexdigitaires ce sont surtout les femmes qui héritent de cette malformation.

Les théories atavique, mécanique, tératologique et pathologique peuvent se concilier (Cremozy) en se partageant les cas (Legge).

Traitement de la polydactylie. — Le pouce surnuméraire doit être enlevé totalement, car il est toujours gênant; il ne faut pas laisser un fragment de phalange, car le doigt repousserait (cas de Chrétien) du fait de la persistance du cartilage diaépiphysaire. Quant au pouce bifide ou supplémentaire, Cloquet et Guersant déterminèrent des adhérences au moyen de la cautérisation entre le doigt surnuméraire et son voisin. Il faut donner la préférence soit à l'amputation ou à la désarticulation de l'une des branches de bifurcation, soit à l'accolement des deux branches (Bilhaut) si elles sont petites.

IX. ***Bifurcation de la main.*** — Ou il y a une simple fissure palmaire, ou il y a comme un dédoublement de la main. Dans le cas de Murray, il y avait huit doigts avec fissure se dirigeant vers le métacarpe; la main surnuméraire était plus petite; le pouce était représenté par un petit bourgeon dorsal; la flexion et l'extension étaient limitées. Les deux mains se fermaient l'une sur l'autre.

(1) Gegenbaur, *Morphol. Jahresbericht*, Band XI, p. 584. Pour Gegenbaur et Herschel, tous les vertébrés au-dessus des poissons ont le membre supérieur composé de quatre rayons, plus un rayon principal représenté par l'humérus, le cubitus, deux os du carpe, le 5e métacarpien et le 5e doigt. Le 1er rayon secondaire est formé par le radius, le scaphoïde, le trapèze, le 1er métacarpien et le pouce; le 2e rayon est formé par l'index, le 2e métacarpien, le trapézoïde et le semi-lunaire; le 3e est représenté par le médius, le 3e métacarpien, le grand os et le pyramidal; le 4e rayon est représenté par l'annulaire, le 4e métacarpien, l'os crochu et le pisiforme. La polydactylie est un vestige de rayons secondaires supplémentaires s'observant à l'état normal chez des animaux inférieurs. Pour Kolmann, suivant sa théorie des rudiments, l'hyperdactylie est une transmission d'organes déjà existants mais rudimentaires (Travail analysé in *Revue des Sc. méd.*, 1889). C'est une variante de la théorie atavique.

(2) Albrecht, Vraie et fausse hyperdactylie (*Archivio di Ortopedia*, 1886, p. 454). — Voy. aussi Staurenzi, *Archivio di Ortopedia*, 1888, p. 184. — Zander, *Arch. für path. Anat.*, 1891. — Cremozy, thèse de Toulouse, 1897.

Chez le malade de Giraldès (1), il y avait aussi huit doigts. La main surajoutée fut enlevée.

Dowd (2), dans un cas de fissure congénitale se prolongeant entre le 4e et le 3e métacarpien, fit une série d'opérations périostiques et autoplastiques qui rétablit en grande partie la forme et la fonction de la main.

X. ***Syndactylie*** (adhérences des doigts). — Elle est moins fréquente que l'ectrodactylie. Elle est souvent héréditaire et s'observerait plus souvent chez les filles que chez les garçons. Elle se complique parfois de macrodactylie, de brachydactylie, de polydactylie, de sclérodactylie, etc.

Cette malformation, qui réunit deux ou tous les doigts, se présente sous trois formes :

1° Syndactylie membraneuse. — Elle est caractérisée par l'union des doigts au moyen d'un prolongement cutané, c'est la « main palmée », la « patte de canard ». La membrane unissante est plus ou moins lâche, elle résulte de l'adossement pur et simple de la peau dorsale avec la peau palmaire. Cela rappelle la palmature de certains animaux aquatiques. Les doigts sont plus ou moins mobiles l'un sur l'autre suivant le degré de laxité de la membrane.

La syndactylie est complète ou incomplète, partielle ; elle siège à l'extrémité ou à la base des doigts ; elle est proximale ou distale. La syndactylie est rare entre le pouce et l'index. Elle est souvent bilatérale, et siège en même temps aux orteils, dans la moitié des cas. Elle peut s'accompagner d'anomalie artérielle. Dans un cas de Lemaistre, l'arcade palmaire superficielle descendait très bas et aurait été coupée dans la section de la palmature.

2° Syndactylie avec accolement des doigts sous la peau. — La membrane interdigitale est extrêmement serrée, les deux doigts sont en contact et la transparence n'existe plus dans l'interligne ; les doigts ont une mobilité connexe et ne peuvent que difficilement glisser l'un sur l'autre.

Les ongles ne sont pas fusionnés. Le médius et l'annulaire, ou l'annulaire et l'auriculaire sont les doigts qui sont le plus souvent soudés.

3° Syndactylie par bride congénitale, reliant entre eux les trois doigts à leur extrémité (cas de Otto, Longuet).

4° Syndactylie osseuse. — Les doigts sont fusionnés, soudés comme dans une symphyse. Rarement la soudure a lieu sur toute l'étendue du squelette, elle affecte plutôt les extrémités. La cavité des articulations phalangiennes voisines communique souvent. L'ongle est

(1) Giraldès, *Soc. de chir.*, 1865. — Barker, *Edinburgh med. Journ.*, 1889. — Voy. les cas de Ballantyne, *Edinburgh med. Journ.*, 1893 ; Meller, *Berlin. klin. Wochenschr.*, 1893.

(2) Ch. Dowd, *Ann. of Surgery*, 1896.

ordinairement unique et large comme deux. Si la fusion est totale, c'est une ectrodactylie.

Pathogénie. — Il s'agit d'un arrêt dans la scissure palmaire pendant la vie fœtale. L'origine cicatricielle existe pour ces cas où il y a eu pendant la vie fœtale des plaies des doigts, et du fait de l'accolement, la cicatrice réunit les extrémités digitales (cas d'Otto, de Longuet, etc.). Cette plaie serait consécutive soit à des troubles trophiques, soit à une amputation congénitale par brides amniotiques. Aussi M. Kirmisson distingue : 1° les cas de syndactylie par arrêt de développement; 2° les cas de syndactylie par brides accidentelles ou pathologiques, donnant lieu à une soudure pathologique (1). Rappelons qu'à la fin de la sixième semaine les doigts ébauchés par des sillons forment trois groupes : *a*) le pouce, *b*) l'index et le médius, *c*) l'annulaire et l'auriculaire. Si le pouce est rarement uni aux doigts voisins, c'est parce qu'il est très rapidement distinct des autres doigts. Quant aux autres doigts, ils sont jusqu'au troisième mois unis par une membrane analogue à celle des palmipèdes. Nous allons voir apparaître ici les théories : *a*) par arrêt de développement (compressions amniotiques, atavisme, lésions et troubles nerveux, infection de la mère ou de l'enfant; *b*) par soudure cicatricielle. Notons que chez un malade de Maygrier, il y avait des lésions d'hérédo-syphilis (2).

(1) Kirmisson, *Revue d'orthopédie*, 1899.

(2) **Traitement. — A. Syndactylie membraneuse.** — L'*incision simple* (Celse) ne donne qu'une guérison momentanée, car le tissu cicatriciel se forme d'abord au niveau de la commissure, puis il gagne de proche en proche vers l'extrémité digitale et l'accolement reparaît en grande partie. On a préféré : 1° *soit établir une commissure* ; 2° *soit obtenir la cicatrisation préalable des plaies latérales des doigts.*

1° *Procédés pour établir une commissure* : *a.* Rudtorffer perfore la membrane unissante à sa base, il y met un fil de plomb en permanence. Quand cet orifice est cicatrisé, on coupe ensuite la membrane unissante. En pratique, ce procédé n'a pas donné de bons résultats.

b. *Compression sur la commissure* (Dupuytren). — La section faite, on comprime la commissure avec une bandelette de diachylon ou avec un tube de caoutchouc.

c. *Incision répétée de la commissure* (Amussat). Cette incision est faite tous les jours pendant quinze jours.

d. *Incision combinée avec la formation d'une commissure au moyen de la suture* (Velpeau). — On sectionne la commissure et par trois points de suture on réunit les bords cutanés au niveau de la commissure.

e. *Formation d'une commissure avec la partie moyenne de la membrane unissante* (Decès). — La membrane est coupée à droite et à gauche de la partie moyenne. Pendant que les plaies des doigts se cicatrisent par bourgeonnement, la languette de peau conservée se rétracte et forme la nouvelle commissure.

f. *Procédé à lambeau dorsal* (Zeller). — Il est à employer quand il y a peu de la peau entre les doigts. On circonscrit sur la face dorsale des doigts un lambeau en forme de **V** dont la pointe descend jusqu'au niveau des deuxièmes phalanges; la base répond au niveau des articulations métacarpo-phalangiennes. Le lambeau est disséqué, relevé; l'adhérence entre les doigts est sectionnée, et enfin le lambeau est rabattu entre les doigts écartés.

Morel Lavallée taille un lambeau dorsal et l'autre palmaire ; ils ont la forme d'un angle tronqué et on les suture l'un à l'autre dans l'espace interdigital.

° *Procédés ayant pour but d'obtenir la cicatrisation préalable et rapide des*

XI. ***Ankylose congénitale des doigts.*** — Elle est rarement isolée, car elle accompagne souvent d'autres difformités du doigt, l'ectrodactylie surtout. Roberts (1) a rapporté plusieurs observations dans lesquelles l'affection était héréditaire (2).

plaies latérales des doigts. — Citons simplement le procédé de Fabrice de Hilden qui sectionnait la palmature avec une anse de fil rendu caustique et qui allait se fixer à un anneau de bois embrassant le poignet. Krimer embrassait toute la membrane interdigitale dans une ligature. Maisonneuve comprimait les deux faces de la palmature dans un petit appareil à compression.

Avec Vidal (de Cassis) nous approchons de la meilleure méthode. Après incision de l'adhérence interdigitale, Vidal affronte les plaies latérales des doigts et il les suture. Dieffenbach décolle légèrement les lèvres de la plaie pour favoriser la suture. Dans quelques cas il fait des incisions libératrices pour pratiquer une sorte d'*autoplastie par glissement*

Si la syndactylie s'étend à plus de deux doigts, Albert *extirpe le squelette osseux de l'un d'eux* de manière à avoir assez de téguments pour couvrir les autres.

König conseillait de fendre la membrane et de faire des greffes de Reverdin-Thiersch sur les surfaces cruentées. Garré et Lennander appliquent ce procédé. Kummer fit une autoplastie par la méthode italienne (*Revue d'orthopédie*, 1891). Lange et Brohl firent des greffes de Thiersch.

Dactyloplastie par formation de deux lambeaux latéraux (*Procédé de Didot*). — A la face dorsale on fait un volet cutané rectangulaire à charnière sur le doigt interne par exemple ; à la face palmaire on fait un volet cutané rectangulaire à charnière sur le doigt externe. Post (*New-York med. Journ.*, juin 1884) attribue ce procédé à Rodgers. Ce procédé est excellent, nous l'avons employé plusieurs fois; au niveau de la commissure la réunion n'est pas toujours parfaite, mais en y adjoignant une légère compression permanente le résultat est bon (fig. 316).

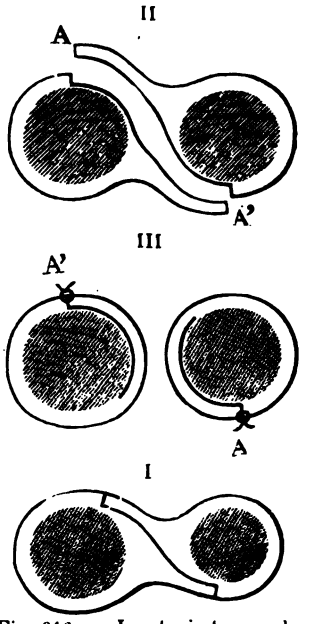

Fig. 316. — Les trois temps de l'opération de Didot (de Liége) pour syndactylie.

Procédé Felizet. — Pour établir tout d'abord la commissure cutanée, on taille à la base des doigts adhérents un lambeau rectangulaire à charnière métacarpienne; même lambeau sur la face dorsale, mais à charnière phalangienne. L'espace interdigital est ainsi ouvert; or le lambeau palmaire va former la paroi inférieure et le lambeau dorsal la paroi supérieure de cet espace. Dix jours après, quand la cicatrisation est faite, on commence la section de la membrane interdigitale en plusieurs séances (*Revue d'orthopédie*, 1892). C'est une dactyloplastie par deux lambeaux longitudinaux.

A notre avis, quand la syndactylie occupe plusieurs doigts, on peut en une seule séance faire la réparation totale. C'est ce que nous avons fait pour une syndactylie des trois derniers doigts. Il paraît peut-être un peu hâtif de traiter la syndactylie dès la naissance, on préfère en général attendre l'âge d'un an au moins.

B. **Syndactylie osseuse.** — La *syndactylie osseuse partielle* doit être traitée par la séparation des phalanges soudées. Dans un cas de ce genre, Dessaix eut un beau résultat. Actuellement la radiographie permettrait de bien voir à l'avance les points à sectionner. Jusque maintenant on s'abstient dans les cas de *syndactylie osseuse totale.*

(1) Roberts, *Ann. of Surgery*, 1886.

(2) La rétraction congénitale du petit doigt a été déjà étudiée avec les malformations acquises des doigts. Signalons simplement l'absence congénitale des ongles (Eichhorst, 1893), les troisièmes phalanges fusiformes ou étalées en massue, etc.

II. — MALFORMATIONS CONGÉNITALES DE LA MAIN.

1° ***Main creuse congénitale.*** — Cette déformation peut avoir des causes bien diverses : paralysies musculaires, insuffisance congénitale de l'aponévrose palmaire (Boix), etc. Elle est très rare. On pourrait distinguer les formes paralytiques et les formes non paralytiques.

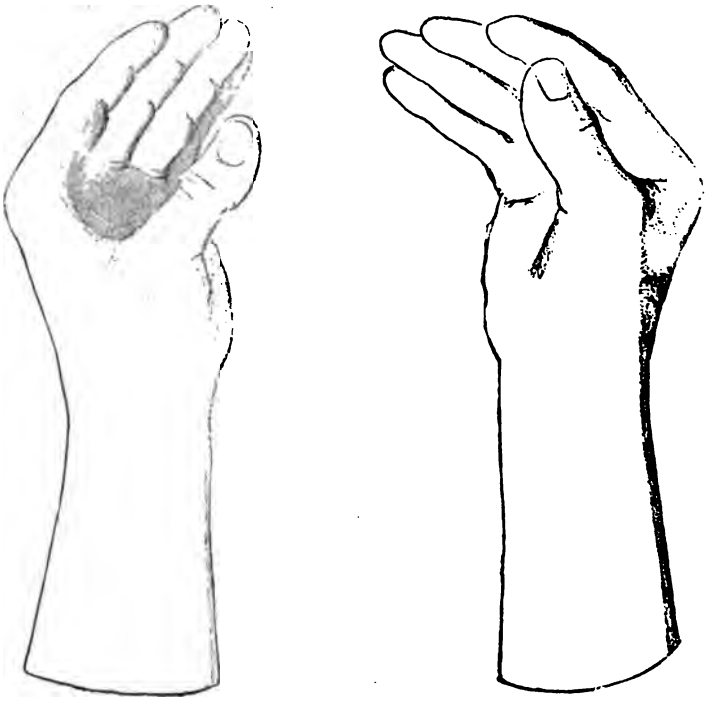

Main gauche après l'intervention. Main droite avant l'intervention.

Fig. 317.

M. Le Dentu a observé un cas de ce genre, encore inédit, où la difformité, certainement congénitale, existait au même degré aux deux mains. Il a pratiqué des deux côtés une opération ayant pour but de libérer le pouce trop rapproché du premier métacarpien, à savoir : taille d'un lambeau cutané triangulaire, à base palmaire et à sommet dorsal, section perpendiculaire des muscles jusqu'au fond de l'espace interosseux, suture du lambeau cutané remonté le plus haut possible entre les lèvres de la plaie musculaire. La figure 317 montre, à droite, la main droite avant l'opération, à gauche, la main gauche opérée. Au point de vue fonctionnel les résultats ont été satisfaisants.

2° ***Mains botes congénitales.*** — Outre le cas probable d'A. Paré, on connaît les cas de J.-L. Petit, Meckel, Cruveilhier, Houel, Bouvier, J. Guérin. Si malgré les recherches de Dareste la pathogénie est encore très discutée, le traitement s'est beaucoup perfectionné.

La main bote congénitale est assez rare. Elle est parfois héréditaire (Bouvier ; Gayet, *Gaz. des hôp.*, 1901). D'après Hoffa on observe un cas de main bote sur 1 444 cas de malformations. La syphilis et l'alcoolisme existaient parfois chez les générateurs (1).

(1) **Anatomie pathologique.** — Bouvier, étudiant 24 cas, admettait une classification anatomique comprenant trois variétés : 1re var. : squelette complet et bien conformé (4 cas) ; 2e var. : squelette complet et mal conformé (2 cas) ; 3e var. : squelette incomplet (18 cas). Kirmisson n'en admet que deux : 1° M. B. à squelette bien conformé ; 2° M. B. à squelette mal conformé. Faute de classification pathogénique, essayons d'adopter une *classification clinique basée sur la direction de la déviation.*

Signalons tout d'abord la coexistence de la syndactylie, la brachydactylie, etc.

a. **Main bote congénitale équine pure ou palmaire.** — Dans le cas de Davaine, le seul cas rapporté par Bouvier, on notait un raccourcissement du cubitus avec augmentation de volume du corps et de l'extrémité supérieure de cet os. Il n'y avait ni radius, ni pouce, ni premier métacarpien. A droite un doigt manquait.

b. **Main bote tala vara.** — Dans l'observation de Bouvier, le carpe manquait en partie ; le métacarpe était uni au radius par plusieurs couches de tissu fibreux. Le ligament latéral interne était très court. Tous les muscles existaient ; ils étaient peu développés ; les tendons étaient adhérents à leur gaine. Les tendons dorsaux étaient unis par une lame aponévrotique. Du côté opposé le carpe manquait ; il y avait en outre un pied valgus, etc. (fig. 318). La *main bote tala pure* est très rare, de même que la *tala valga.*



Fig. 318. — Main bote congénitale tala vara.

c. **Main bote équine valga ou radio-palmaire** (11 cas sur 24, Bouvier). — Tantôt le radius, le premier métacarpien, le pouce, le scaphoïde, le trapèze, n'existent pas (cas de Rombeau, Davaine, Prestat, Giraldès, Gosselin et Houel, Bouvier). Ou bien le radius est incomplet et réduit à son tiers supérieur (Cruveilhier, etc.). Le carpe ne s'articule qu'avec le cubitus. Les ligaments externes paraissent évidemment raccourcis. Au point de vue des muscles, dans le cas de Rombeau, il n'y avait pas de traces du long fléchisseur du pouce, ni de l'anconé, ni du court supinateur. Le long supinateur se perd en bas avec l'aponévrose antibrachiale à la partie postérieure du poignet. Dans le cas de Prestat, il n'y avait pas de tendons fléchisseurs, etc. Quant aux nerfs, le nerf radial se perdait au niveau de l'articulation du coude dans le cas de Rombeau ; il manquait dans le cas de Giraldès. L'artère radiale était filiforme dans le cas de Gosselin et Houel ; en général c'est la cubitale qui nourrit l'avant-bras.

d. **Main bote équine vara** (*cubito-palmaire*) (5 cas sur 24, Bouvier). — Dans la pièce n° 22 du musée Dupuytren, on voit que le cubitus est plus court de un centimètre que le radius, les noyaux osseux des extrémités inférieures du radius, du cubitus et ceux des carpes sont rudimentaires. Dans l'observation d'Alph. Robert les extenseurs sont atrophiés. Dans un cas de D. Desprès rapporté par Bouvier, il n'y avait ni radius, ni pouce.

e. **Main bote vara pure ou cubitale.** — Dans le cas de Guérin-Valmale et de Jeambrau (*Soc. anat.*, nov. 1899), les avant-bras sont presque à demi fléchis sur le bras et en position intermédiaire à la pronation et à la supination ; les mains sont déviées sur le bord cubital. Les doigts sont presque complètement étendus, le pouce est en flexion et adduction, les index sont très atrophiés. Les mouvements des doigts sont très limités. Quand le sujet fléchit la main, il augmente la déviation en varus ; il se produit aussi une légère torsion de la main sur l'axe du poignet, de telle sorte que la paume a une tendance à regarder vers le cubitus et la face dorsale se

Au *point de vue pathogénique*, plusieurs théories sont en présence : 1° la théorie osseuse ; 2° la théorie nerveuse ; 3° la théorie de l'arrêt de rotation.

1° L'*imperfection du squelette* (radius) est cause de certaines mains botes, que cette imperfection soit provoquée par une compression du fœtus par l'amnios (Hippocrate, A. Paré, Cruveilhier, Dareste) ou par l'utérus lui-même, ou par une lésion nutritive locale, ou par une lésion nerveuse centrale. Une atrophie musculaire intra-utérine, quelle que soit sa cause, provoque évidemment, même chez le fœtus, une prédominance d'action des muscles antagonistes, d'où une déviation.

2° Y a-t-il chez le fœtus des *lésions nerveuses cérébrales ou médullaires* provoquant des contractures musculaires, d'où résulteraient des déviations articulaires? Le fait est possible et Jules Guérin l'a démontré. Enfin nous pensons qu'une lésion ou une malformation d'un nerf, tel que le radial, peut déterminer l'atrophie des

tourne un peu vers le radius. A l'autopsie, le petit palmaire manque; le cubital antérieur et le cubital postérieur sont très développés. Les autres muscles sont normaux. L'épiphyse inférieure du radius est tordue et comme enroulée au-dessous de l'épiphyse cubitale correspondante, il semble que sa surface articulaire, au lieu de regarder en bas, se trouve fortement inclinée en dedans et que le carpe et toute la main est entraînée dans la même direction. Il y avait une subluxation du cubitus en arrière et une luxation de la tête radiale en avant.

f. **Main bote congénitale valga ou radiale** (6 cas sur 24, Bouvier). — Dans le cas de Cruveilhier observé chez un nouveau-né, « le pouce est appliqué sur le bord radial de l'avant-bras, l'articulation radio-carpienne est très oblique de dehors en dedans et de haut en bas. Il y avait d'autres malformations : luxation congénitale du fémur, atrophie des muscles, etc., chez le même sujet et du côté opposé; le carpe forme avec les os de l'avant-bras un angle droit ouvert en dehors. Le radius s'articule au point qu'occupe ordinairement le trapèze dont le noyau cartilagineux manque ou se confond avec celui du trapézoïde et du scaphoïde. Il n'y a que quatre métacarpiens, le pouce manque.

Souvent le radius manque partiellement, extrémité inférieure ou en totalité; le pouce manque fréquemment (cas de Cruveilhier, de Joerg, etc.).

Dans le cas bien disséqué de Petit, il manque aux deux avant-bras les palmaires, les radiaux, les supinateurs, l'extenseur propre du petit doigt et un membre gauche seulement anconé. Pas de ligament annulaire du carpe. Le fléchisseur superficiel présente à la main une large aponévrose que traversent les tendons du fléchisseur profond. Dans le cas de Ledru, l'extrémité inférieure du cubitus ne présente pas de surface articulaire; la main est fixée à cet os par une masse ligamenteuse très forte. Tout le système musculaire de l'avant-bras se trouve placé sur la face antérieure du cubitus et un peu sur les faces latérales. Il manque les deux pronateurs, les deux supinateurs, les palmaires, le long fléchisseur propre du pouce, l'extenseur propre de l'index. Le nerf radial était filiforme; les deux radius manquaient; le cubitus était fortement arqué d'avant en arrière.

Les lésions anatomiques sont donc en général très marquées. En somme, certains groupes musculaires manquent parfois, le groupe externe le plus souvent; les vaisseaux et nerfs sont malformés comme les muscles. Quant aux malformations osseuses, le plus souvent il s'agit d'atrophie ou d'absence soit du radius (68 cas dans la statistique de Kummel), soit du cubitus (très rare; le carpe est aussi malformé). L'os persistant (radius ou cubitus) est incurvé, et l'os absent est remplacé par le tissu fibreux. Quant à l'articulation du poignet, on note soit la synostose, soit la laxité. Nous avons tenu à préciser ces nombreuses lésions, nous verrons comment on a pu y remédier par les anastomoses tendineuses, par les ténotomies, les ostéotomies, les arthrodèses et les arthroplasties.

muscles auxquels il devrait se rendre, d'où la prédominance de contractions musculaires suivies de rétraction et de déviations articulaires.

Dans leur observation Guérin et Jeambrau pensent que la contracture du cubital postérieur a suffi pour déterminer la courbure de l'extrémité radiale inférieure et la luxation de la tête radiale.

3° Enfin, on sait que la main se développe d'abord en restant placée dans le plan antéro-postérieur du corps; n'y aurait-il pas un *trouble consécutif dans la rotation* qu'elle doit subir ensuite vers la cinquième semaine?

Des malformations concomitantes du crâne, du cerveau (avec imbécillité), de la face (bec-de-lièvre) ont été signalées. J'ai observé un cas de main bote vara chez un sujet dont le père avait eu des troubles cérébraux à l'âge de trente ans et dont un des fils avait une main bote, un autre une paralysie congénitale; deux autres enfants étaient sains.

Symptômes. — Les troubles fonctionnels sont variables. Tantôt la déviation est réductible; les muscles sont inégalement paralysés, la main, l'avant-bras, le bras sont souvent atrophiés. Dans certaines formes la main est creuse (cas de Jeanne, *Soc. anat.*, 1897). Dans d'autres elle est plutôt plate (Hoffa). Au niveau de la tête du cubitus on trouve parfois une ulcération qui cicatrise plus tard. La radiographie permettra de préciser l'état du squelette (Voy. Savornin, thèse de Lyon, 1899).

Le *diagnostic* est facile avec la paralysie radiale.

Traitement. — a. ***Traitement orthopédique non sanglant.*** — On pratique des manipulations fréquentes et dans l'intervalle on applique des appareils mécaniques dans le but de rendre à la main sa direction et sa position normales. Le massage et le redressement forcé par étapes permet d'améliorer les déviations légères, dans lesquelles le squelette est à peu près normal.

b. ***Traitement sanglant.*** — *Ténotomies.* — Elles portent sur les muscles et tendons rétractés. Si elles doivent être faites sur la face antérieure du poignet, il vaut mieux en faire maintenant franchement à ciel ouvert, à moins que le tendon ne présente une saillie évidente et très marquée, ce qui éviterait de blesser les artères et nerfs importants dans cette région. Les extenseurs sont plus faciles à ténotomiser. La section des tendons est parfois suivie d'un écartement très marqué des bouts sectionnés. Il faudrait à notre avis faire des sections longitudinales et obliques. On suturerait ensuite les fragments qui malgré le glissement resteraient au contact. Cet allongement tendineux serait à essayer.

Kirmisson a obtenu une amélioration très satisfaisante dans un cas de main bote vara à l'aide de la section du cubital postérieur.

Les *anastomoses tendineuses* pouvaient être employées dans certains cas. C'est ce que fit Rochet (*Lyon médical*, 1899).

L'*ostéotomie cunéiforme du radius ou du cubitus* a été empl
Sayre, Romano, Thompson.

Romano fit sur le cubitus, le radius étant absent, une os
cunéiforme à
terne et suture
consécutive p
server la r
(fig. 319).

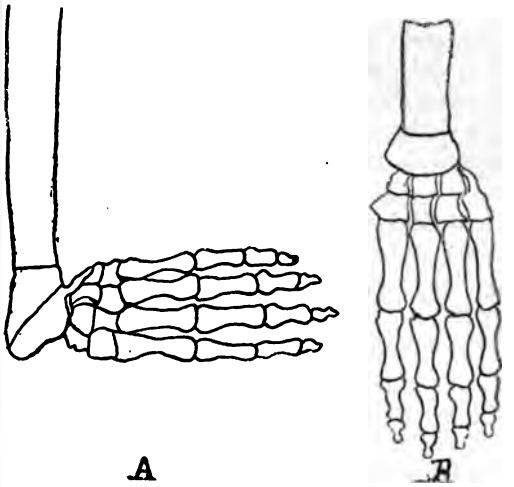

Fig. 319. — A, ostéotomie pour main bote : B, main redressée (Romano).

Arthroplasti
Dans un cas
bote vara avec
du radius, Say
le cubitus d
ments qui l'u
au carpe; co
tendons fléc
étaient très c
enleva le gra
l'os crochu, et
de l'apophyse
cubitale; il p
lors l'extrémi
tale dans le carpe excavé. La main fut immobilisée pend
semaines. Le résultat fonctionnel fut bon. Mac Curdy, dan
de main bote
sence du radius, s
le cubitus en b
sutura l'extrémi
rieure du fragm
périeur avec
lunaire (fig. 32
permit de redres
près la main (1).

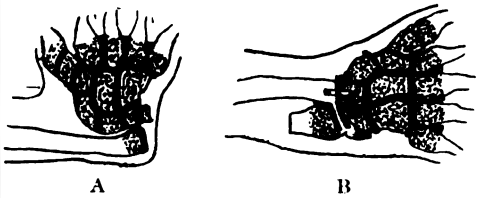

Fig. 320. — Main bote par absence du radius. — A, avant l'opération; B, après ostéotomie et suture cubito-semi-lunaire (Mac Curdy).

Bardenheuer,
petit malade âgé de six mois et présentant une main bote
absence du radius, fit une incision le long du cubitus, il lux
mité inférieure de l'os et il la sectionna longitudinalement.
deux fragments il plaça le carpe taillé en pointe, de telle so
bandelette osseuse externe, en continuant à se développer, re
le radius. Les os du carpe furent fixés par des clous aux fr

(1) Voy. pour ces opérations ostéoplastiques et arthroplastiques : *Annals of Surgery*, 1896, p. 45 avec fig. — Sayre, *Transactions of the Association*, t. VI, p. 213. — Thompson, t. IX, p. 165. — Romano, *Archiv pedia*, 1894, p. 80. — Sayre, *New-York med. Journ.*, 1893, p. 580. — Ba et Rincheval, *Congrès des chirurgiens allemands*, 1894; *Arch. für klin.*

du cubitus. La main resta en bonne position, et il n'y eut pas d'ankylose (?). Pour redresser le cubitus presque toujours incurvé, Bardenheuer conseille de faire l'ostéoclasie et le redressement consécutif. Il fit cette arthroplastie complexe chez trois enfants.

L'*arthrodèse* pourrait parfois avoir son application dans le cas où les muscles complètement atrophiés seraient inutilisables, et dans lequel il y aurait une laxité anormale de l'articulation du poignet.

Quant à l'amputation, c'est un traitement trop radical (1).

Malformations congénitales des articulations du coude. — Nous ne pouvons que les signaler : c'est l'ankylose totale, ou partielle [Curtis (2), Ollier], la subluxation ou la luxation en arrière de la tête radiale, souvent bilatérale, dont les exemples sont assez nombreux (3).

III. — MALFORMATIONS CONGÉNITALES DE L'ARTICULATION SCAPULO-HUMÉRALE.

I. — Luxation congénitale de l'épaule.

Elle est très rare. M. Lannelongue nous a dit souvent n'en avoir jamais observé.

Beaucoup de cas intitulés ainsi sont des luxations paralytiques par lésions des nerfs ou par paralysie infantile précoce ; aussi les cas de Smith, Gaillard, Mayer sont-ils sujets à caution, comme le fait remarquer Ermano (4).

La luxation congénitale en arrière est fréquente. Smith (1847), Kuster (1878), Ermano (1894), Ewe (1895), Lewis (1895), Roberts, Phelps (1808), Scudder (1898), Kirmisson, Freiberg (1899) en ont rapporté des exemples.

La tête humérale, la cavité glénoïde et l'omoplate sont malformées, atrophiées sous l'acromion. La réduction non sanglante par traction ou sanglante (Phelps), parfois même la résection de la tête humérale (Ewe) ont été faites.

Les subluxations seraient assez rares. On a souvent noté l'*humérus varus congénital*, c'est-à-dire adduction. Jules Guérin en a cité plusieurs

(1) La *luxation et subluxation congénitale du poignet* accompagne évidemment les cas de mains botes sus-décrites. Parfois elle existe sans déviation latérale [cas de Jean, qui n'était peut-être qu'une subluxation spontanée des adolescents (Pierre Delbet)].

Signalons la synostose congénitale des articulations radio-cubitale inférieure, radio-carpienne et carpiennes ; la synostose du cubitus et du radius.

(2) Curtis, *New-York med. Journ.*, 19 sept. 1885.

(3) L'*absence du radius* est assez fréquente, elle accompagne d'autres malformations (main bote, ectrodactylie, syndactylie, polydactylie, etc.). Schmid (*Zeitschr. für orthopedische Chirurgie*, 1892) a réuni 45 observations d'absence de radius simple ou compliquée et il les a étudiées complètement. Herschel, adoptant la théorie de l'archipterigium de Gegenbaur, pense que l'absence du radius est représentée par une atrophie du 1er rayon secondaire, ce qui explique pourquoi le pouce, le scaphoïde et le trapèze manquent en même temps. Nous avons déjà signalé ces atrophies marginales interne ou externe.

(4) Ermano, Revue critique (*Bolletino delle Sc. mediche di Bologna*, 1894).

cas dans lesquels la tête se trouve reportée en haut et en dehors.

Quant à la luxation en avant, elle est exceptionnelle. Dans le cas de Smith, la glénoïde était franchement sous l'apophyse coracoïde. Avec Ermano on peut admettre en somme les variétés : sous-coracoïdienne, sous-épineuse, sous-acromide.

L'*ankylose congénitale de l'épaule* est très rare (1).

II. — Luxation de l'omoplate en haut (Sprengel).

Sprengel, le premier, donna, en 1891, une bonne description de cette malformation (2). Puis vinrent les observations de Bolten (1892), Schlange (1893), Hoffa, Kirmisson (3), Wolffheim (4), Honsell (5), Piéchaud, Pitsch et Milo (6), Nové-Josserand, Gouron.

Il existe actuellement trente et une observations publiées, auxquelles nous ajouterons deux inédites, l'une observée en 1891 dans le service de notre maître, le professeur Lannelongue, et une autre dans laquelle il y avait une exostose scapulaire.

Quelques anciennes observations de torticolis postérieur doivent être rangées ici.

Étiologie. — La lésion est le plus souvent unilatérale (30 fois sur 31 observations). L'affection serait plus fréquente à gauche qu'à droite.

Il y a parfois d'autres malformations concomitantes [atrésie anale, absence de radius, asymétrie du crâne et de la face (Nové-Josserand), etc.].

Dans un cas de Kölliker, l'affection était acquise et probablement d'origine paralytique. Gourdon invoque le traumatisme obstétrical.

Symptômes. — L'angle inférieur de l'omoplate est à 3 ou 4 centimètres au-dessus du niveau de l'autre omoplate. Il est en même temps plus écarté de la ligne des apophyses épineuses. Le bord supérieur ou cervical de l'os fait dans l'épaisseur du trapèze une saillie plus marquée qu'à l'état normal, et il est très rapproché de la clavicule. Le grand axe de l'omoplate n'est plus vertical, mais presque transversal. Le bras est souvent appliqué derrière le dos. L'omoplate paraît refoulée en haut et en avant, l'épaule paraît tombée en avant et en bas ; la fosse sus-claviculaire est plus profonde, la clavicule est très saillante.

Les mouvements d'élévation du bras jusqu'à la verticale sont douloureux et ne peuvent être exécutés complètement. D'après Milo (7), l'examen électrique ne décèle aucune paralysie infantile.

Dans la moitié des cas, il y avait un léger degré de scoliose à convexité dorsale dirigée tantôt du côté où siège la surélévation de

(1) Loignon, thèse de Paris, 1866.
(2) Sprengel, *Arch. für klin. Chir. von Langenbeck*, 1891, p. 545.
(3) Kirmisson, Maladies chirurgicales d'origine congénitale.
(4) Wolffheim, *Zeitschr. für orthopedische Chir.*, 1896, p. 196.
(5) Honsell, *Beitr. zur klin. Chir.*, Bd. XXIV.
(6) Pitsch et Milo, *Deutsches Arch. für orthopedische Chir.*, 1899, p. 53 et 242.
(7) Milo, *Zeitschr. für orthopedische Chir.*, 1899. Voy. aussi Gouron, *Revue d'obstétrique, de pédiatrie et de gynécologie*, Bordeaux, 1900.

l'omoplate, tantôt du côté correspondant. On note parfois un peu de cyphose. — Ces lésions rachidiennes paraissent être consécutives.

La contracture musculaire porte sur le trapèze et le grand dorsal.

Il est des cas dans lesquels, au bord spinal au niveau de l'épine, se détache une apophyse osseuse volumineuse se dirigeant obliquement en haut et en dedans vers le rachis.

Anatomie pathologique. — Dans certains cas on a noté une exostose du bord spinal prolongeant l'angle supérieur et interne ; celui-ci se recourbe en avant en s'opposant à l'abaissement de l'os.

Kölliker (1) admet une hypertrophie de l'apophyse coracoïde et un déplacement de la cavité glénoïde en avant.

L'omoplate est atrophiée, légèrement déformée [Nové-Josserand (2), Milo]. La fosse sus-épineuse est petite ; une scoliose cervico-dorsale est fréquente.

Pathogénie. — Sprengel pensa que la quantité trop petite des eaux amniotiques avait déterminé pendant la grossesse, de la part de la paroi utérine, une pression anormale qui avait maintenu le membre dans cette attitude vicieuse. Dans une de ces observations, l'enfant mettait son bras derrière son dos pendant le sommeil. Du fait de cette mauvaise attitude, les muscles se raccourcirent et se rétractèrent. Schlange, Bolten croient à une rétraction intra-utérine du trapèze, analogue à la rétraction du sterno-mastoïdien dans le torticolis. Kirmisson pense qu'il s'agit d'une malformation osseuse de l'omoplate. Il y aurait arrêt de développement des fosses sus- et sous-épineuses et déviation du grand axe de l'omoplate qui devient horizontal, comme chez les quadrupèdes. Pour Sainton, l'exostose constatée serait un os surnuméraire (3). Kölliker admet une sorte de rachitisme de l'omoplate. Pour Nové-Josserand, il ne faut en réalité invoquer pour la paralysie, ni la contracture, ni les arthrites scapulo-humérales, ni la scoliose, ni l'exostose, ni les causes mécaniques ; c'est une affection congénitale à rapprocher du torticolis et due peut-être à une lésion nerveuse centrale.

Diagnostic. — Il est facile. La radiographie aidera à reconnaître les cas dans lesquels il y a refoulement du fait d'une exostose (cas de Kœnig et de Gouron).

L'*élévation de l'épaule par paralysie acquise du long dorsal*, du rhomboïde et du grand dentelé se reconnaîtra par l'électrisation des muscles (Müller).

La *paralysie du grand dentelé* permet l'écartement de l'omoplate et un peu son élévation, comme nous venons de le voir chez une jeune fille de vingt ans.

(1) Kölliker, *Arch. für klin. Chir.*, 1898, p. 778.

(2) Nové-Josserand, *Bull. de la Soc. de chir. de Lyon*, 1899, p. 92, et Clerc, thèse de Lyon, 1899-1900.

(3) Sainton, *Revue d'orthopédie*, 1899, p. 42.

Certaines contractions volontaires déterminent une ascension de l'omoplate (Heinecke) (1).

La *contracture du rhomboïde ou de l'angulaire* se reconnaîtront facilement (Nové-Josserand) (2).

Traitement. — S'il y a une exostose, il faut l'enlever comme le firent Kölliker et Kœnig, et le déplacement disparaît, comme nous l'avons observé dans un cas avec M. Lannelongue. Dans les autres cas, il faut faire un traitement orthopédique.

Par un appareil, on cherchera à attirer l'omoplate en arrière et en dedans, à l'aide de cordons élastiques.

La fixation de l'omoplate, « omoplatopexie », par une suture osseuse, par enchevillement au niveau de son axe, ne paraît avoir encore été essayée souvent. Eiselsberg, dans un cas de luxation acquise par myopathie atrophique progressive, fixa le bord interne de l'omoplate à la 6e et 7e côte avec des fils d'argent (3), mais il fallut plus tard enlever les fils. Eiselsberg essaya de suturer l'omoplate luxée à l'omoplate en place, comme il l'avait déjà fait pour un cas semblable.

Cette omoplato-omoplatopexie serait à essayer de nouveau.

Hoffa désinséra les muscles qui s'attachent à l'angle supérieur et interne de l'omoplate, et il réséqua l'angle de celle-ci ; il fit ensuite porter un corset orthopédique pour fixer l'omoplate.

Kölliker conseille dans les cas graves la résection de la coracoïde (4).

Verneuil (1885) fit la myotomie sous-cutanée de l'angulaire de l'omoplate et même d'une languette du trapèze et du rhomboïde. Il y eut une légère amélioration (5).

IV. — MALFORMATIONS CONGÉNITALES DE L'ARTICULATION DE LA HANCHE.

Nous étudierons surtout la *luxation congénitale.* — L'*ankylose* et la *coxa vara* (6) sont assez exceptionnelles.

(1) Heinecke, *Centralbl. für Chir.*, janv. 1896.

(2) Nové-Josserand, Élévation de l'omoplate par contracture du rhomboïde (*Soc. de chir. de Lyon*, 10 mai 1900), et Revue des maladies de l'enfance, 1900, p. 113.

(3) Eiselsberg, *Arch. für klin. Chir.*, Band LVII.

(4) *In* article de Monnier, *Revue d'orthopédie*, 1899, p. 108.

(5) La *symphyse thoraco-brachiale par une bride cutanée* est très rare (Kredel, *Berlin. klin. Wochenschr.*, 4 nov. 1889). On sait que c'est la main qui apparaît isolément, tout d'abord, sur les côtés du thorax, et peu à peu l'avant-bras, puis le bras se détachent. Il se peut que l'isolement cutané soit incomplet.

(6) **Coxa vara congénitale.** — Kredel, Kirmisson, Albert Mouchet, Alsberg en ont rapporté des observations ; Kredel a rapporté les deux faits suivants : Chez un enfant de trois ans, il y avait, depuis la naissance : un genu valgum bilatéral et un double pied bot ; les deux rotules étaient dirigées complètement en dehors ; la courbure de la diaphyse était normale. Des deux côtés les deux grands trochanters étaient de 3 à 4 centimètres au-dessus de la ligne de Nélaton. Les deux membres étaient en adduction et rotation externe. Les deux genoux s'entre-croisaient. La flexion des genoux n'était possible que jusqu'à l'angle droit. Chez un enfant de cinq ans, le membre inférieur droit était de 1 centimètre et demi plus court que le gauche ; il était en adduction et en rotation externe, le pied en varus équin ; le grand trochanter au-dessus de la ligne de Nélaton-Roser. La flexion de la hanche était normale ; celle du genou ne dépassait pas l'angle droit. La hanche gauche était

L'*absence congénitale de tout le fémur* est également très rare (1).

Luxations de la hanche.

Cette malformation devient de plus en plus intéressante, car dans ces dernières années le traitement a été très perfectionné.

Historique. — 1° *Période anatomo-clinique.* — Hippocrate et ses admirateurs, puis Ambroise Paré, Guy de Chauliac surent la distinguer des lésions acquises de la hanche. Palletta, le premier, puis Gottlob, Schreger donnent de bonnes observations anatomo-pathologiques. Dupuytren et Von Ammon reprennent la description clinique et discutent la pathogénie.

2° *Dans une deuxième phase, phase thérapeutique*, on s'adresse à toutes les méthodes chirurgicales employées pour réduire une luxation ancienne : le traitement orthopédique sanglant et non sanglant, palliatifs, ou curatifs, sont tour à tour recommandés au fur à mesure qu'ils sont perfectionnés. Les nombreuses interventions pratiquées permettent de plus de mieux préciser la pathogénie de cette malformation articulaire congénitale qui est la plus fréquente (2).

normale, le genou presque complètement ankylosé, le genu valgum était très marqué; il n'y avait pas de rotule. L'attitude de l'enfant était particulière : ses deux membres étaient déviés à gauche; le gauche en abduction, le droit en adduction et rotation externe.

Kredel, pour expliquer ces malformations articulaires multiples, invoque la pression intra-utérine (*Centralbl. für Chir.*, 17 oct. 1896).

Dans une observation de Kirmisson (*Revue d'orthopédie*, juillet 1897, et *in* thèse de Carpentier, Paris, 1897), les deux fémurs étaient en rotation externe forcée, les grands trochanters très en arrière. Cette situation de la tête fémorale était maintenue par la capsule qui paraissait trop courte en arrière. Il était impossible de ramener la tête dans l'attitude normale. La flexion était limitée. La section de la partie postérieure de la capsule permit seule la réduction. La tête fémorale était en antéversion. Chez un deuxième enfant, le membre inférieur est en rotation externe, les trochanters étaient à leur niveau normal, la tête fémorale très volumineuse. La rotation interne était empêchée par une crête de la tête fémorale et par la tension de la partie postérieure de la capsule.

Mouchet et Audion ont rapporté deux observations probantes (*Gaz. hebd.*, 1899).

Dans un cas de Alsberg (*Zeitschr. für orthop. Chir.*, 1897) il y avait une luxation congénitale d'un côté et une coxa vara congénitale de l'autre.

Dans la luxation congénitale de la hanche, le membre, soit avant la réduction soit après, peut se mettre en adduction et rotation externe, avec raccourcissement — c'est une véritable coxa vara; — aussi plusieurs opérateurs ne firent le diagnostic de coxa vara congénitale qu'au cours d'une intervention sanglante pour réduire une prétendue luxation congénitale (Zehnder, *Centralbl. für Chir.*, 1897, n° 9).

(1) Williams, *Med. Times*, 1884, et Lotheisen, *Beitr. zur klin. Chir.*, 1899, en ont rapporté des exemples.

(2) Voici un *aperçu bibliographique* des dix dernières années : Paci, *Archivio di Ortopedia*, 1890 et suivantes. — Hoffa, *Centralbl. für Chir.*, 1891 ; *Revue d'orthopédie*, 1891; *Arch. für klin. Chir.*, 1895; Traité d'orthopédie, 1894, et 2e édition, 1897. — Discussion à la *Soc. de chir. de Paris*, 1893 : Kirmisson, Denucé, Quénu, etc. — H. Sainton, thèse de Paris, 1893. — Lannelongue, *Congrès de pédiatrie de Bordeaux*, 1895; thèse Dupré, Paris, 1891, et *Acad. des sc.*, 1896, etc. — Kirmisson, *Revue d'orthopédie*, 1894 et suivantes. — Lorenz, Réduction non sanglante (*Centralbl. für Chir.*, 1895, n° 7). — Broca, *Revue d'orthopédie*, mars 1895. — Discussion à a *Soc. de Chir.* : Kirmisson, Félizet, Quénu, Broca, avril 1869 — Guerlain, thèse de Paris, 1896. — Delanglade, thèse de Paris, juin 1896. —

Étiologie. — Sur 90 cas de L. C., Kroenlein compte 5 luxations humérales, 2 de la tête radiale, 1 du genou et 82 du fémur. Celle-ci est vingt-trois fois moins fréquente que le pied bot (Kroenlein).

L'hérédité de l'affection n'est pas douteuse. Déjà A. Paré avait signalé ce fait; depuis, beaucoup d'auteurs l'ont remarqué aussi (Dupuytren), et avec le professeur Lannelongue nous avons observé une luxation postérieure chez la mère et une luxation antérieure chez l'enfant. Zwinger a cité un cas curieux concernant une femme atteinte de luxation traumatique invétérée et dont plus tard trois enfants sur six naquirent avec une luxation congénitale de la hanche.

La consanguinéité joue un rôle; je connais un cas de mariage entre l'oncle et la nièce : le deuxième enfant, une fille, présenta une L. C. du fémur, et l'aînée un kyste dermoïde ovarien. Non seulement il y a des familles à L. C., mais cette lésion est plus fréquente dans certains pays que dans d'autres (Forgue) (1).

Pour la plupart des chirurgiens, mais pas pour tous, la luxation unilatérale est deux fois plus fréquente que la bilatérale. L'unilatérale gauche est plus fréquente que la droite, d'après Lorenz; c'est le contraire pour Bradfort et Lowett. Les deux tiers des luxations sont des luxations en haut et en arrière. Dans un tiers des cas elles sont soit directes en haut, c'est-à-dire sus-cotyloïdiennes, soit en haut et en avant, soit pubiennes. Enfin les luxations bilatérales sont divergentes dans un cinquième des cas, c'est-à-dire postérieures d'un côté et antérieures de l'autre. Ces chiffres sont un peu approximatifs.

Lorenz, Réduction sanglante, etc., Wien, 1895; traduction par Cottet (Paris, 1897), et Ueber die Heilung der angeborenen Hüftgelenks Verrenkung durch unblutige Einrenkung und functionelle Beleitung, Wien, 1900. — Brun et Ducroquet, *Presse méd.*, juillet 1900; *XIIIe Congrès intern. de médecine*, Paris, août 1900, rapports de Hoffa, Lorenz et discussion, etc. — Lauvinerie, Résultats du traitement non sanglant, thèse de Paris, 1900. — Bade, *Centralbl. für Chir.*, 15 juillet 1900.

(1) *Pourquoi cette malformation est-elle plus fréquente chez les filles que chez les garçons?* On a pensé qu'à la fin de la grossesse, le fœtus mâle défléchi ses cuisses pour laisser descendre le testicule, tandis que chez les filles, la flexion et l'adduction exagérées favoriseraient la luxation. Chez les filles, l'os iliaque a pendant la vie fœtale une direction presque verticale, ce qui pour Schrœder et Fehling favoriserait la luxation.

Pravaz (*Lyon médical*, juillet 1888) fait remarquer que chez la femme, malgré le développement plus grand du bassin pris dans son ensemble, les cavités cotyloïdes offrent moins d'ampleur que chez l'homme, la profondeur du cotyle chez la première variant de 20 à 25 millimètres tandis que chez le second elle est comprise entre 25 et 35.

Pour Haller, von Ammon, Meckel, Pravaz, les arrêts de développement sont plus fréquents chez les filles; celles-ci sont plus soumises aux lois de l'hérédité pathologique sans aucun doute. Pour Roser, chez le fœtus mâle les cuisses ne sont pas en adduction permanente pour éviter la compression du testicule, c'est cette adduction qui favorise la luxation, d'où la fréquence de celle-ci chez les filles. Mais cette compression testiculaire est douteuse et la luxation existe avant la descente du testicule dans les bourses. En somme nous n'en savons rien; il faut se rappeler aussi que le nombre des filles est plus grand que celui des garçons. Enfin, pour quelques auteurs peu galants, la production du sexe féminin ne serait autre chose qu'un arrêt de développement du fœtus, c'est-à-dire un acheminement vers la malformation !

Lorenz constate que sur 274 cas colligés par Drachmann, Pravaz, Kroenlein, 87,6 p. 100 s'observent chez des garçons. Dans 60 p. 100 des cas, la luxation était unilatérale, aussi fréquemment à droite qu'à gauche. En ajoutant ses cas personnels et ceux de Hoffa et Kirmisson, Lorenz trouve un total de 671 cas, dont 82 chez des garçons, 589 chez des filles; la luxation unilatérale serait presque deux fois plus fréquente que la bilatérale.

Anatomie pathologique. — Comme pour le pied bot, il faut étudier les lésions à deux phases successives: A, à la naissance avant la marche; B, quand le malade a déjà marché, car la marche modifie les lésions.

A. ***Lésions avant la marche.*** — 1° *Subluxation.* — Le cas de Parise (1) en est un exemple. Jules Guérin (2) a décrit également une subluxation en arrière et en haut, la tête ne dépassait pas le niveau cotyloïdien. Chez le nouveau-né la luxation est rarement complète. Cette subluxation serait inféro-postérieure pour Caillard, sus-cotyloïdienne pour Kölliker; elle était iliaque dans le cas de Sebileau (3). Avec Lannelongue, il faut admettre que ces subluxations peuvent se faire en tous sens, et quelquefois en des sens différents, quand il s'agit de luxations bilatérales. La subluxation la plus fréquente, c'est la postéro-supérieure. Lange (4) admet trois degrés ou étages : 1° luxation supra-cotyloïdienne; 2° luxation supra-cotyloïdienne et iliaque; 3° luxation iliaque.

2° *Luxation complète.* — La *cavité cotyloïde* est rarement bien conformée. Sa place est bien marquée, mais la cavité est plus ou moins circulaire, et peu profonde; parfois, l'os est plan et recouvert de tissu fibreux. Fait très important, les rebords du cotyle sont souvent absents, soit sur tout le pourtour (Lockwood) (5), soit partiellement, en arrière, alors, dans les subluxations. Le cartilage en Y est toujours conservé. Pour Gravitz, il s'ossifierait mal; son ossification se faisait normalement dans les cas de Lannelongue et Achard.

Parfois le cotyle est non seulement plan, mais irrégulièrement saillant (Palletta, Cruveilhier). Pour Lorenz, cette saillie, étant donné son siège, représente un débris du bourrelet cotyloïdien postérieur. Dans tous les cas, il nous paraît exagéré de désigner ces saillies irrégulières sous le nom d'exostoses : ce sont plutôt des végétations osseuses (6).

(1) La tête se trouvait sur le rebord cotyloïdien postérieur aplati, et la nouvelle cavité articulaire surmontait l'ancienne à la façon d'un croissant. Le cotyle primitif était du reste trop petit pour contenir la tête fémorale; celle-ci était normale, sauf un aplatissement inféro-interne. Cette portion aplatie présentait une gouttière logeant le ligament rond allongé, et mesurant 22 millimètres, etc. (Parise).

(2) Cité par Alphonse Robert, thèse de concours, Malformations articulaires congénitales, 1844, p. 105. Voy. Jules Guérin, Études de tératologie, 1880.

(3) Sebileau, *Journ. de méd. de Bordeaux*, avril 1883.

(4) Lange, *Münchener med. Wochenschr.*, 1898.

(5) Lockwood, *Soc. de méd. de Londres*, in *Lancet*, 25 avril 1887.

(6) Contrairement à l'opinion de Volkmann, une néarthrose peut se produire pen-

Pour Sainton, le bassin au niveau du cotyle est d'une minceur extrême. Pour Lorenz, au contraire, l'épaisseur du bassin est remarquable. Ce n'est qu'avec l'âge quelle diminue, par suite de l'ossification progressive des cartilages épiphysaires.

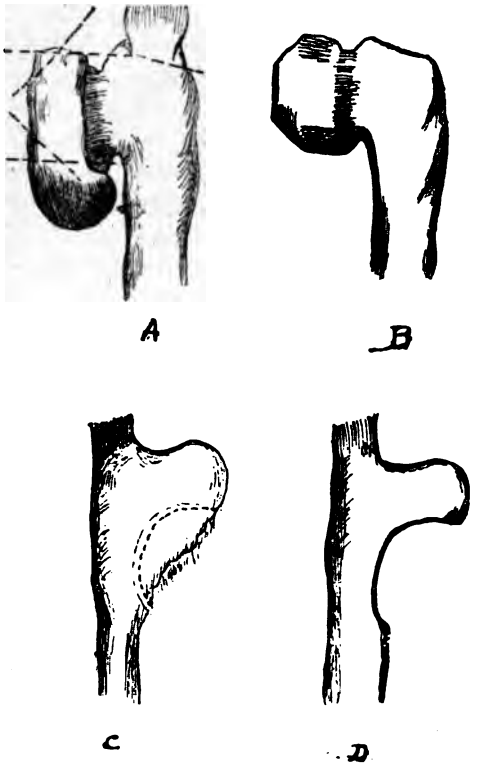

Fig. 321. — A, tête fémorale aplatie en tampon de wagon (Lorenz); B, tête fémorale irrégulière (Lorenz); C, tête en massue avec tracé de l'échancrure osseuse lui donnant la forme de D pour l'emboîtement cotyloïdien (Lorenz).

L'os iliaque, dans son ensemble, est plus grêle que celui du côté opposé.

Extrémité supérieure du fémur. — La tête fémorale manquait des deux côtés dans le cas de Wernher; ces cas sont rares.

Le plus souvent, l'extrémité supérieure du fémur est atrophiée dans son ensemble. La tête est petite, en pain de sucre parfois, mais souvent déformée (fig. 321).

Parfois, au contraire, elle est volumineuse et paraît bien trop grosse pour être contenue dans le cotyle [cas de Barth (1), etc.].

Le col fémoral est souvent réduit à un simple sillon. Son raccourcissement est presque la règle, et l'extrémité supérieure du fémur ressemble à celle de l'humérus. L'angle d'inclinaison du col sur le fémur est tantôt plus ouvert, tantôt normal, tantôt à angle droit (2).

dant la vie intra-utérine. Ainsi, pour l'épaule, Mayer a décrit une fausse cavité axillaire déjà assez bien formée en avant de la cavité glénoïdienne, dont le rebord avait subi une absorption fort avancée. De même, à la hanche, Palletta a trouvé chez un enfant de vingt-six jours l'ancienne cavité cotyloïde complètement remplie de graisse et tout à côté une capsule solide; il ne s'était pas encore formé une dépression osseuse au niveau du point où la tête reposait. Mais Lieutaud a signalé une cavité cotyloïde *biloculaire*, remontant à une époque précoce de la vie fœtale. Enfin, dans un cas très curieux de Tillmanns, la L. C. était à gauche, mais l'articulation saine, celle du côté droit, était un peu plus en avant et en dedans qu'à l'état normal. Bade a attiré l'attention sur ces lésions articulaires du côté opposé.

(1) Barth, *Arch. für klin. Chir.*, Bd. XXXI, p. 670.

(2) Le col est parfois en légère antéversion (cas personnel). Dans un cas de Sandifort et un de Palletta rapporté par Van Ammon, le col naissait de la face anté-

La diaphyse fémorale paraît souvent un peu moins longue que du côté sain. Dans un cas du musée Dupuytren elle présente une torsion à 180° et la face postérieure des condyles fémoraux regarde en avant.

La capsule s'insère d'une façon irrégulière au pourtour de la pseudo-cavité; elle se continue souvent avec le tissu fibreux qui recouvre celle-ci. Elle est élargie dans le sens de la luxation.

Le ligament rond pourrait manquer à la naissance (cas de Palletta, Portal, etc.). Le fait est douteux pour Lorenz; suivant lui, il existe toujours, peut-être déplacé, il est vrai. Sa longueur est souvent augmentée.

La synoviale est saine. Dans le cas où des végétations tuberculeuses siégeaient à sa surface interne, il s'agissait de coxo-tuberculose congénitale subluxée et non de luxation proprement dite.

État des muscles. — Dans un cas de Houel (1), les fessiers étaient remplacés par du tissu graisseux. En général les muscles sont plus grêles que du côté opposé. Ils ne présentent aucun signe de dégénérescence. « C'est une atrophie vraie par défaut de formation et non par dégénérescence; atrophie de même ordre que celle du cotyle et de l'os iliaque » (Lannelongue). Cette atrophie porte sur les muscles de la cuisse, de la jambe et du pied.

Artères. — Elles sont plus petites que celles du côté sain (J. Guérin, Pravaz, Delanglade) (2).

B. ***Lésions anatomiques après la marche.*** — *Examen du membre luxé.* — Il est plus court que celui du côté sain; ce raccourcissement est dû : 1° à la luxation, 2° à une légère diminution de longueur de tous les éléments constitutifs du squelette du membre inférieur; c'est surtout l'os iliaque et le fémur qui sont plus courts. Le volume de tout le membre est aussi moindre que celui du côté sain, la fesse est aplatie. L'attitude varie suivant la variété de luxation. Dans la luxation postérieure, l'attitude de la cuisse est en flexion et adduction. Les mouvements sont limités dans un sens qui varie avec la variété de luxation.

Os iliaque. — La cavité cotyloïde est tout entière en avant de la ligne Nélaton-Roser qui, à l'état normal, passe par son centre. Au lieu

rieure du fémur. Bennett, puis Schede, Hoffa, Lorenz, au cours de leurs tentatives de réduction, ont cité des faits semblables. Lorenz pense que l'on a pris souvent pour de l'antéversion le simple aplatissement postérieur de la tête. Plus récemment ces lésions du col fémoral ont été bien décrites par Nicols et Bradford (*The American Journ. of the med. Sciences*, 1900) et par Hinsberg (*Deutsches Arch. für Orthopedie*, 1898).

(1) Houel, *Soc. de chir.*, 1873.

(2) Enfin, d'autres malformations ostéo-articulaires concomitantes sont fréquentes : pied bot, spina-bifida, luxation du radius, du genou, genu recurvatum, etc. Il faut aussi signaler des altérations viscérales, et surtout des lésions nerveuses : myélocèles, encéphalocèles, hydrocéphalies, etc. Les cas de Kocher (*Correspondenzblatt für Schweiz. Aertze*, 1er juillet 1889) et de Julius Wolff (*Berlin. klin. Wochenschr.*, 11 mai 1891) étaient curieux par la multiplicité des lésions articulaires, il y avait une L. C. des deux hanches, une subluxation volontaire des genoux, des coudes, etc.

de regarder en dehors, en bas en avant, elle regarde presque directement en bas et en avant. La face externe de l'os iliaque, suivant Delanglade, se décompose nettement en deux plans se coupant à angle droit, l'un franchement antérieur, l'autre externe. La réduction opératoire n'est donc possible, en général, que dans la rotation interne du membre, comme Parise l'avait fait remarquer (1).

Le plus souvent c'est une petite loge contenant à peine la pulpe d'un doigt. Elle a la forme d'un triangle presque isocèle dont la base est dirigée vers le trou ovale ; le sommet regarde en haut, en arrière et en dehors. Pour Lorenz et d'autres auteurs, au contraire, le sommet est dirigé vers le trou ovale. Le rebord antérieur du cotyle persiste souvent ; le rebord postérieur s'aplatit du fait de la pression pendant les premiers efforts de la marche et de la station.

Le cartilage articulaire est très épais ; il recouvre tout le cotyle malformé ; il se continue profondément avec le cartilage en Y. Au niveau du cotyle l'os iliaque est assez épais pour permettre l'évidement d'une nouvelle cavité (Lorenz). L'aile iliaque est rejetée en dedans et l'ischion en dehors. Dans un cas de Bowlby le segment iliaque de la cavité cotyloïde manquait.

Extrémité supérieure du fémur. — Avec l'âge l'extrémité supérieure du fémur s'atrophie. Dans un cas observé chez un vieillard de Gurlt, la tête fémorale était très ramollie. Ce fait est assez exceptionnel. L'atrophie est ou primitive, c'est-à-dire existait déjà à la naissance, ou bien elle est consécutive. La tête est irrégulière ; ses vaisseaux nourriciers qui lui viennent du ligament rond (Sappey) sont comprimés, atrophiés ; cette mauvaise nutrition et l'exagération de fonction de la tête déplacée, expliquent la fréquence de l'atrophie.

La tête en luxation postérieure va se fixer le plus souvent en un point situé sur la face externe de l'os iliaque, entre le rebord postéro-supérieur du cotyle et le point le plus profond de la grande échancrure sciatique. Quand l'angle de déclinaison est normal, la tête est dirigée en avant suivant un angle de 30°. Dans le cas de luxation elle se met en contact avec le cotyle, surtout par sa face postérieure, ce qui produit l'aplatissement du segment postérieur ou postéro-interne de la tête fémorale. La tête peut devenir tout à fait informe, elle peut s'écraser en chapiteau et présenter la forme d'un champignon, ou de

(1) Dans un cas de Cruveilhier, observé chez une jeune fille de dix-huit ans, la cotyloïde avait la forme d'un triangle isocèle dont la base regardait en haut et le sommet arrondi directement en bas. Cette cavité renfermait de la graisse et était assez grande pour pouvoir contenir les deux tiers de la tête fémorale. Dupuytren, Moreau et Lorenz ont rapporté des faits semblables. D'après ce dernier auteur, pendant les vingt premières années de la vie, l'absence complète de la cotyloïde est aussi rare que sa conservation parfaite. Dans un cas opéré par Heusner, le cotyle était absolument normal. Quand le cotyle est altéré, les lésions ressemblent à celles produites expérimentalement par Gaulejac au cours d'atrophies musculaires expérimentales (*Gazette des hôpitaux*, 31 janv. 1901).

bourrelet avec une véritable gorge de séparation (Sandifort, Dupuytren, Gurlt), en tampon de wagon (Lorenz) (fig. 321).

Le cartilage articulaire de la tête fémorale est irrégulièrement disposé en général.

Avec la marche le col s'affaisse, il fait un angle droit avec le corps du fémur; le sommet du grand trochanter dépasse le pôle supérieur de la tête fémorale. Dans une observation de Monnier (*Soc. anat.*, 1882), le col était en antéversion très marquée, il était dans le plan antéro-postérieur de la diaphyse. L'angle d'inflexion était de 90°.

Capsule articulaire. — Elle s'allonge en forme de cylindre ou de sablier avec un isthme (Pravaz, Bouvier). Celui-ci sépare l'ancienne de la nouvelle articulation, mais la capsule reste interposée entre la tête fémorale et l'os iliaque. Le faisceau antérieur de la capsule passe au-dessus de l'excavation libre du cotyle comme une toile tendue. La cavité cotyloïde, ou ce qui en reste, ne contient plus que des débris de ligament rond et de la graisse. La capsule peut adhérer au fond du cotyle. Pour Lorenz, l'isthme de la capsule est déterminé tantôt par la tension de la capsule par la tête qui se subluxe toujours progressivement en haut et en arrière ; tantôt, c'est la pression du psoas-iliaque qui provoque ce rétrécissement (Lorenz). — Notons en passant que si la capsule reste cylindrique, fait rare, la réduction sera plus facile.

La capsule est souvent épaissie, cela tient à son fonctionnement exagéré. Dans quelques cas elle était fibro-cartilagineuse et même osseuse par places. Parfois, elle se fusionne avec le petit fessier qui devient aussi fibreux.

Rarement la capsule se déchire ; la tête vient se mettre en contact direct avec le périoste, d'où irritation de celui-ci et formation de tissu osseux, limitant la progression de la tête. On peut trouver deux cavités capsulaires en communication. Il se forme des luxations par étapes successives ; celles-ci étaient au nombre de trois dans le cas de Palletta. Dupuytren avait noté que l'irritation périostique pouvait être telle que des productions osseuses déterminent l'ankylose de la nouvelle articulation. En somme, la néarthrose est souvent imparfaite.

Le ligament rond finit par disparaître avec les efforts de la marche. Il commence par s'allonger. Pour Lorenz, qui se base sur 100 observations opératoires, dans les trois premières années l'absence du ligament rond est aussi fréquente que sa présence. Mais à partir de quatre ans, son absence devient la règle. La disparition du ligament paraît plus précoce dans la luxation bilatérale (1).

(1) Dans certains cas, il persiste, il s'hypertrophie même. « C'est alors une large bande fibreuse qui part de la portion antéro-interne de l'arrière-cavité du cotyle rudimentaire, passe comme un pont sur le rebord postéro-supérieur et gagne le bord supérieur de la fovea capitis en longeant la portion aplatie de la tête pour aller s'insérer au pôle interne de celle-ci (Lorenz). »

Cette hypertrophie serait de cause fonctionnelle, le ligament rond devient liga-

Dans la néarthrose qui se produit, la nouvelle cavité articulaire est représentée par une dépression osseuse de très faible profondeur. C'est tout au plus si celle-ci représente les deux tiers de l'épaisseur de l'os iliaque au point où il se trouve en contact avec la tête fémorale. C'est surtout le tissu fibreux de la capsule entraînée qui forme le fond de la cavité. Mais la capsule se laisse peu à peu distendre et une nouvelle dépression osseuse située plus en haut et plus en arrière peut se former.

Quelquefois la capsule passe à l'état fibro-cartilagineux ou osseux par places, cela consolide la néarthrose. Une bourse séreuse peut se développer entre la capsule et l'os iliaque (Cruveilhier).

Le corps du fémur s'aplatit; son architecture se modifie ; c'est une application de la règle de l'adaptation des organes à leur nouvelle fonction [Julius Wolff (1), Ollier, Regnault, etc.] (2).

La lordose lombaire s'explique aisément ; elle est très marquée si la luxation est bilatérale, et homologue. Si la luxation bilatérale est divergente la lordose, se complique de scoliose.

Quand la luxation est unilatérale, le rachis est dévié latéralement ; l'aile du sacrum répondant au côté malade est plus petite, l'os iliaque est aussi déformé. Toutes ces déformations, que nous ne pouvons que schématiser ici, ont, on le comprend, une grande importance au point de vue obstétrical.

Modification de l'appareil musculaire. — Du fait de la luxation certains muscles sont raccourcis, d'autres sont allongés ; or les muscles parallèles à l'axe fémoral sont raccourcis. C'est vers l'âge de cinq ans que le raccourcissement se produit.

Les muscles à direction plus ou moins horizontale sont allongés. *Ainsi, d'une manière générale, les muscles pelvi-trochantériens éprouvent un allongement par le fait de la luxation et ne peuvent par conséquent sous aucun prétexte faire obstacle à la réduction* (Lorenz).

Le tendon du psoas-iliaque se trouve très dévié pour remonter vers le petit trochanter remonté. Le muscle forme une véritable sangle allant du rachis au fémur déplacé. Il forme une gouttière anormale sur le rebord coxal (Dupuytren), le bord interne de son tendon devient antérieur. Il contribue à produire la lordose (Lorenz).

Les gros vaisseaux et les nerfs (le nerf sciatique) dont le trajet est parallèle à l'axe fémoral, sont aussi raccourcis.

ment de soutien dans les premiers efforts de la marche et de la station. Peu à peu il s'allonge, ou il s'atrophie et il peut disparaître, ou, par suite d'un contact continu avec la capsule, il confond ses insertions avec celle-ci.

(1) Julius Wolff, Forme et fonctions, Paris, 1901, J.-B. Baillière.

(2) **Modification du rachis et du bassin.** — Dans la *luxation bilatérale*, le rachis lombaire présente un certain degré de lordose, l'articulation sacro-vertébrale présente un peu de mobilité. Le sacrum proéminent diminue le diamètre antéro-postérieur du bassin. Les fosses iliaques internes paraissent peu profondes et les externes plus convexes. L'éversion de l'ischion par les tractions fibreuses et musculaires augmente le diamètre transverse.

Comme complications anatomiques, rarissimes, signalons enfin la coxo-tuberculose, l'arthrite sèche, le rachitisme fémoral (Lannelongue).

Quant aux muscles pelvi-fémoraux, d'après Lorenz, la partie la plus interne du grand adducteur et du moyen adducteur sont raccourcis, tandis que le court adducteur et le pectiné sont allongés. En ce qui concerne les pelvi-cruraux (couturier, tenseur du fascia lata, droit antérieur, droit interne, demi-membraneux, demi-tendineux, biceps), en général, ils sont raccourcis. *C'est leur raccourcissement qui constitue l'obstacle le plus important à la réduction* (Lorenz).

De plus, les muscles ont subi une certaine dégénérescence fibro-graisseuse qui augmente avec l'âge. C'est par défaut de fonctionnement, ce n'est pas de la paralysie infantile comme le crut Verneuil. Pravaz croyait que cette atrophie était due à la diminution du calibre des artères. Elle est aussi primitive (Lannelongue et Achard).

Signalons enfin la coexistence de lésions nerveuses : spina bifida (Cruveilhier, J. Guérin, Ruge, Veit, Lannelongue, obs. person., etc.), malformations encéphaliques, hydrocéphalie, microcéphalie, etc. (Gravitz, Veit, etc.). La hanche du côté opposé présente, dans un quart des cas, des altérations telles que coxa vara, subluxation, comme Bade l'a démontré par la radiographie.

Nous venons de décrire la variété la plus fréquente. La tête se place le plus souvent immédiatement en avant de la grande échancrure sciatique en se dirigeant vers le tiers postérieur de la crête iliaque sans d'ailleurs jamais l'atteindre (1).

Pathogénie. — A. ***Théories traumatiques.*** — Hippocrate, A. Paré, pensaient que la luxation était due à un traumatisme intra-utérin, la mère ayant fait une chute ou ayant reçu un coup pendant la grossesse (Cruveilhier, J.-L. Petit).

Pour J. Guérin la luxation est incomplète pendant la vie intra-utérine et elle se complète après la naissance. On a invoqué aussi un traumatisme au moment de l'accouchement (J.-L. Petit, Brodhurst,

(1) **Variétés rares.** — *Luxation ischiatique.* — Il en existe un cas, c'est celui de W. Gruber.

Luxation en bas et en dedans (*L. ischio-pubienne*) à la jonction de la branche montante de l'ischion avec la branche descendante du pubis (cas de Astley Cooper, Gurlt).

Luxation en avant et en haut (*L. ilio-pubienne*). — La tête repose sur le pubis (cas de Ridlon, Phelps, J. Guérin, Palletta, Thorens, Tillemanns, Bastianelli, d'Outrelepont).

Luxation ovalaire. — Chaussier en a rapporté un cas.

Luxations sus-cotyloïdiennes. — On sent la tête immédiatement au-dessous de l'épine iliaque antéro-supérieure, ou bien encore en dedans ou en dehors. Pour Kölliker (*Centralbl. für Chir.*, 1885, n° 45), les luxations postérieures sont primitivement des luxations supra-cotyloïdiennes. Ce sont les premiers pas qui les transforment en postérieures. Dans un cas de Jules Guérin (cité par A. Robert, *loc. cit.*, p. 105, et Jules Guérin, Études de tératologie, 1880), la tête était un peu en dehors de l'épine iliaque antéro-inférieure. Pour Lange, les luxations sus-cotyloïdiennes seraient très fréquentes (*Munchen. med. Wochenschrift*, 1898). De même pour Schang (*Archiv* de Hoffa, 1900).

Capuron, Phelps, etc.). Le fait est douteux, car sur des cadavres de fœtus et de nouveau-nés, nous avons tenté de produire cette luxation ; comme Valette, Krœnlein, Lorenz, nous n'avons jamais observé que des décollements épiphysaires ou des fractures aussi bien par traction que par torsion et dans toutes les variétés d'attitude (1).

B. ***Mauvaise attitude pendant la vie fœtale et compression intra-utérine.*** — Une adduction exagérée ou bien l'hyperflexion ou l'abduction pendant la vie fœtale pourraient-elles être causes de la luxation? Dupuytren incriminait la flexion exagérée de la cuisse ; la tête presse ainsi sur le point faible de la capsule. Les observations de Cruveilhier sont très probantes dans les cas qu'il rapporte ; dans l'un d'eux, les jambes du fœtus étaient en extension et les pieds arc-boutés contre la mâchoire inférieure (2).

Roser (qui, atteint d'une L. C., fut traité pour une coxalgie) pensait que la faible quantité de liquide amniotique nécessitait, de la part du fœtus, une adduction anormale et exagérée des cuisses.

Lorenz pense qu'une hyperextension du genou peut jouer un rôle, et cela d'après un cas de genu recurvatum coïncidant avec une luxation de la hanche. D'autre part, une flexion exagérée produirait une subluxation qui se transformerait plus tard en luxation complète sous l'influence du poids du corps et de l'action musculaire; les lésions osseuses seraient secondaires. C'est ce que pensait P. Broca. Une mauvaise accommodation fœtale peut jouer un rôle dans certains cas (3).

La pénurie des eaux de l'amnios peut jouer un rôle dans certains cas ; mais, dit Cruveilhier, il ne faut pas abuser de cette théorie ni pour la L. C. de la hanche ni pour le pied bot, car les mêmes lésions s'observent dans les cas d'hypersécrétion amniotique.

Peut-être que l'attitude du membre inférieur à un moment donné de la vie fœtale favorise la luxation. Tout le membre inférieur étant en adduction et rotation externe. Y a-t-il *arrêt de rotation ou exagération de rotation* d'où luxation sous l'influence d'une légère compression ? Cela est possible. Cet arrêt de rotation a été invoqué pour expliquer certains pieds bots. Celui-ci coexiste souvent avec la L. C.

(1) Hirsch (*Virchow's Archiv für path. Anat.*, 1897) a repris récemment les théories mécaniques de la compression du fœtus par l'utérus, les eaux de l'amnios étant rares. Si la lésion est plus fréquente chez les filles, c'est que leur bassin diffère de celui des garçons. En effet, la cavité cotyloïde chez la fille est placée plus latéralement que chez les garçons, d'où chez elle la plus grande prédisposition pour la luxation. — Quand l'hérédité existe, c'est que, pour Hirsch, il y a une tendance héréditaire à l'hyposécrétion amniotique.

(2) J. Cruveilhier, Anatomie pathologique du corps hnmain, in-folio, t. I, 2e livr., pl. 2.

(3) Tillmanns (*Archiv für Heilkunde*, 1873) a rapporté un cas de luxation congénitale du fémur gauche avec double pied bot et genu valgum à gauche. Avec Eschricht il admet qu'il s'agit d'une mauvaise position du fœtus. Il y aurait une juxtaposition des deux pieds par la plante, tandis que le fémur se développe rapidement en longueur. Ce serait le manque d'espace qui, gênant l'allongement du fémur, amènerait sa rotation et parfois sa torsion en dehors.

de la hanche. Une même cause peut provoquer ces deux lésions. L'attention n'a pas été attirée suffisamment sur le rôle que peut jouer la rotation incomplète ou exagérée du membre inférieur.

Pravaz a émis la bizarre hypothèse suivante : une ensellure exagérée du rachis prédisposerait à la luxation. Ce serait le bassin qui se luxerait sur le fémur (1).

C. ***Théories inflammatoires ou infectieuses.*** — Parise, Malgaigne, Pravaz invoquèrent une simple hydarthrose, mais suffisamment abondante pour provoquer l'énucléation de la tête fémorale.

La coxalgie (A. Paré, Verneuil, Morel-Lavallée, etc.) est douteuse, car la tête fémorale et la cotyloïde sont cartilagineuses, et l'on sait

(1) Une compression portant sur le bassin et non plus seulement sur le fémur pourrait-elle provoquer une luxation? L'observation et les réflexions de Krukenberg sont curieuses à rapporter. Cet auteur a eu l'occasion d'observer avec détails un cas d'hémicéphale atteint de luxation congénitale de la hanche gauche. Le bassin dont il reproduit la forme et les déviations, semble avoir été comprimé suivant son diamètre oblique droit : la symphyse est notablement déviée vers la droite. L'ischion du côté gauche semble avoir été repoussé en dehors et en avant. Pour Krukenberg, la déformation du bassin et la luxation coxo-fémorale ne sont pas la conséquence l'une de l'autre ; mais elles sont dues à la même cause et cette cause n'est autre qu'une compression anormale subie par le fœtus pendant la vie intra-utérine. L'enfant qu'il a observé présentait de nombreuses preuves de cette compression ; la peau en plusieurs endroits montrait les traces d'une compression permanente et de longue durée ; la forme des pieds, pieds plats, l'hyperextension des articulations des genoux témoignaient de l'influence de la même cause. Quant à l'hémicéphalie, elle pourrait être aussi, d'après l'auteur, la conséquence de cette compression.

Krukenberg rapporte que Kohl a décrit également un bassin avec luxation congénitale produite par une compression anormale dans l'utérus. Cependant Schliepkoke a décrit un bassin normal avec luxation. L'asymétrie du bassin fœtal résultant de la compression du bassin n'est donc pas toujours la conséquence de la luxation ; elle pourrait être primitive et provoquer consécutivement la luxation (*Archiv für Gynäk.*, Bd. XXV).

Nous avons aussi fait des recherches sur l'articulation coxo-fémorale chez le fœtus et chez le nouveau-né, dans le fol espoir de trouver quelque chose de démonstratif sur une question déjà tant fouillée ! Voici le résultat de ces recherches : à âge égal chez le fœtus et chez le nouveau-né il y a des variations individuelles de profondeur de la cavité cotyloïde, et cela même sur un seul sujet en comparant le côté droit et le côté gauche.

Schmid (*Deutsche Zeitschr. für Chir.*, 1874) a étudié la forme de l'articulation coxo-fémorale chez les nouveau-nés. Il admet que chez l'adulte ce sont les dimensions transversales qui l'emportent, chez l'enfant ce sont les dimensions verticales ; c'est vers l'âge de trois ans que les rayons de courbure de la tête fémorale sont égaux. Mais, dit Schmid, à côté de cette différence générale entre les jeunes enfants d'une part, les adultes de l'autre, il est de nombreuses variétés individuelles.

Dans les cavités cotyloïdes petites, la tête doit se luxer facilement chez le fœtus ou le nouveau-né, et Sainton a bien montré que la luxation paraît facile à provoquer, étant donné l'état anatomique de l'articulation. Ajoutons que, en disséquant cette cavité cotyloïde, il est facile de constater qu'elle présente une sorte de charnière analogue à celle qu'a décrite M. Budin à l'union de l'écaille de l'occipital avec les masses latérales de l'occipital. Or, il est facile de faire jouer les trois points osseux qui convergent vers la cavité cotyloïde, c'est-à-dire l'ilium, le pubis et l'ischion. Que le bassin du fœtus soit comprimé d'avant en arrière, la cavité cotyloïde, en diminuant de volume, énucléera pour ainsi dire la tête fémorale qui filera le plus souvent en arrière. Mais tout cela n'est qu'hypothèse, car malgré ces apparences jamais nous n'avons pu provoquer une luxation chez un nouveau-né !

que le cartilage est rarement envahi par la bacillose. On pourrait supposer une tuberculose synoviale pure ; mais les observations de Verneuil, Broca, Morel-Lavallée, doivent être considérées comme des exceptions, ce sont des luxations pathologiques.

D. ***Malformation primitive des organes articulaires par arrêt de développement.*** — Déjà Palletta invoquait « un arrêt primitif de développement ». Dupuytren pensait à « un défaut du germe ». Breschet croyait qu'il s'agissait « d'un arrêt de développement frappant tous les os qui concourent à la formation de la cavité cotyloïde », la malformation remontant à l'époque ou se forme l'articulation, c'est-à-dire au deuxième ou troisième mois. Il y aurait une diminution du calibre des vaisseaux nourriciers de l'os iliaque.

Arrêt de développement et de rotation de la tête fémorale. — Dans un cas de Wernher, la tête fémorale et le cotyle manquaient. L'épiphyse fémorale seule était malformée dans les observations de Gravitz, Lannelongue, Vrolik, etc.

Pour Von Ammon, il y a une ectopie congénitale de la tête fémorale. Il se peut que la tête n'ait jamais été en contact avec le cotyle. Le col fémoral primitivement est dans l'axe de la diaphyse fémorale ; peu à peu il s'incline vers le cotyle. La direction suivie par le col dans son développement est donc très importante. Félizet (1) également pense que la tête fémorale n'a jamais été en contact avec le cotyle. Hagopoff (2) fait aussi jouer un rôle à la direction suivie par le col fémoral dans son développement.

M. Brun croit également que le rôle joué par l'atrophie de l'extrémité supérieure du fémur doit être très grand.

Nous avons, au Congrès de Bordeaux (1895), publié une luxation avec antéversion apparente de la tête, ce qui était en rapport avec cette théorie.

Ducroquet (3) fait aussi jouer un rôle important à la forme et à la direction de l'épiphyse fémorale.

Pour Heftmann (4), la luxation n'est pas congénitale, elle est acquise. Elle résulte d'une flexion du col fémoral, flexion aboutissant à la luxation aussitôt après la naissance.

Ossification prématurée du cartilage en **Y** (Döllinger). — Elle expliquerait l'énucléation spontanée de la tête ; mais cette ossification n'a jamais été observée anatomiquement. Au contraire, après la naissance, la cavité augmente progressivement de capacité, même dans les cas de L. C. C'est ce qu'ont démontré Gravitz, Sainton, Delanglade, Hoffa, Lorenz, A. Broca, etc.

(1) Félizet, *Soc. de chir.*, 1896.
(2) Hagopoff, *Gazette des hôp.*, 5 septembre 1896, et *Soc. de biol.*, 8 et 15 janvier 1898.
(3) Ducroquet, *Indépendance méd.*, 1887, p. 49.
(4) Heftmann, *Congrès des chirurgiens allemands*, 1896.

Arrêt de développement du cartilage en Y (Gravitz). — Cette mauvaise ossification du cartilage est un peu aléatoire. Gravitz a rapporté sept cas de luxation avec la lésion sus-indiquée; mais il s'agissait d'un fœtus monstrueux. Gravitz insista sur la disproportion entre le volume de la tête fémorale et celui de la cavité cotyloïde. Adams et Bowlby pensent que c'est surtout la partie iliaque du cotyle qui est atrophiée. Enfin, König admet que pour les luxations qui se produisent aussitôt après la naissance, il y a peut-être eu un trouble dans l'accroissement de la cotyloïde qui devient trop petite pour la tête trop grosse (1).

Lockwood invoque l'*absence du rebord cotyloïdien*, d'où la prédisposition à la luxation. C'est par la portion du rebord atrophié que se fait la luxation ; d'où les variétés observées (2).

Mais la théorie de la malformation primitive des organes articulaires par arrêt de développement n'explique pas les faits dans lesquels la cavité est saine. Cependant, conformément à cette théorie, ne pourrait-on pas admettre un certain degré de rachitisme fœtal localisé à l'articulation de la hanche et comprenant la cotyloïde et la tête fémorale quelle que soit la cause de ce rachitisme intra-utérin? N'existe-t-il pas, en effet, une coxa vara congénitale, un genu valgum congénital d'origine osseuse, etc.?

Peut-être y a-t-il des L. C. embryonnaires survenant avant le troisième mois, et d'autres fœtales se produisant pendant le reste de la vie intra-utérine (2).

Altérations ligamenteuses. — Sédillot admettait un relâchement primitif des ligaments. Taylor (3) a repris cette théorie en rappelant les cas connus de laxité articulaire congénitale (Julius Wolff, etc.).

(1) Holtzmann (*Virchow's Archiv für path. Anat.*, 1895) a émis la théorie de *l'hypoplasie, du défaut de développement du bassin.* D'après cet auteur, les L. C. de la hanche datant des premiers temps de la vie fœtale (luxations d'origine fœtale précoce) seraient produites par un trouble de développement du blastème central aux dépens duquel se forment les parties du bassin, lesquels troubles se manifesteraient principalement par un arrêt de développement de la cavité cotyloïde. Dans la majorité des cas le défaut de développement de la cavité cotyloïde est un phénomène partiel du défaut de développement des autres parties du bassin et des fémurs. Le plus souvent la tête du fémur ne se développe pas non plus d'une façon normale, mais comme son développement se fait mieux pourtant que celui de la cavité cotyloïde, la tête finit à la fin d'abandonner la cavité. Une hypoplasie limitée exclusivement à la cavité cotyloïde ne s'observe que dans un très petit nombre de cas. Les troubles de développement en question datent de la sixième ou septième semaine de la vie intra-utérine et s'accompagnent ordinairement d'autres malformations (spina bifida, fente abdominale, etc.).

(2) Dans les luxations fœtales, tardives, datant souvent des derniers mois de la vie intra-utérine, la cause est le plus souvent une paralysie des membres inférieurs survenue pendant la vie intra-utérine. Cette paralysie suivie de contracture crée des conditions mécaniques telles que la tête du fémur abandonne la cavité cotyloïde; la déformation de la tête par la transformation fibreuse du cartilage articulaire favorise cette expulsion. En somme, ici la cause de la L. C. est une lésion nerveuse centrale.

(3) Taylor, *Med. Record*, 22 mai 1897.

D'autre part, Tillmanns a émis l'opinion que le ligament rond trop volumineux chasserait progressivement la tête fémorale. Mais cette hypertrophie, de même que celle du tissu adipeux du cotyle (Palletta) n'est que consécutive (1).

E. ***Théories nerveuses.*** — Pour Chaussier et Jules Guérin, toutes les malformations congénitales par rétractions musculaires seraient dues à des lésions ou à des arrêts de développement des centres nerveux.

Jules Guérin, dont les écrits sur la tératologie sont curieux à lire, admettait une rétraction musculaire primitive des muscles de la hanche et précédant la luxation qu'elle provoque. Delpeuch, Duchenne, Bouvier, etc., ont admis cette théorie pour certains cas seulement. Notons que le *spina bifida* accompagne parfois la L. C. de la hanche. Quoi qu'il en soit, la luxation de la hanche peut exister chez le fœtus avant l'apparition de la contraction musculaire.

Suivant Verneuil (1866), Dally, Reclus, les L. C. sont des luxations paralytiques acquises, c'est-à-dire consécutives à des paralysies musculaires par le fait de poliomyélite antérieure aiguë survenue après la naissance. Verneuil admettait la paralysie limitée aux muscles pelvi-trochantériens. Rudolphi, Carnochan, Delpeuch, Erichsen, Vulpian admettaient que des lésions du système nerveux central peuvent déterminer des luxations de nature paralytique pendant la vie fœtale. Volkmann montra qu'il n'y a pas paralysie des muscles, mais seulement atrophie par impotence fonctionnelle.

Le professeur Lannelongue a démontré depuis, que les faisceaux musculaires sont moins nombreux qu'à l'état normal, et ne présentent aucune trace de la dégénérescence qui caractérise la paralysie infantile.

Vulpian, cité par Coyne et Troisier (2), avait émis l'hypothèse que certaines luxations dites congénitales de la hanche devaient tenir à

(1) L'étude des ligaments de la capsule chez le fœtus et le nouveau-né nous montre qu'elle offre une assez grande résistance, quoique cependant les faisceaux de renforcement décrits par Welker ne soient pas très nets. Cette capsule, lorsque la luxation s'est produite, doit se rétracter vers la cavité cotyloïde et rétrécir celle-ci en annihilant la possibilité d'une réduction. C'est pourquoi quand, expérimentalement sur un cadavre de nouveau-né, on réduit une luxation coxo-fémorale, elle a une grande tendance à se reproduire, car la cavité cotyloïde n'a pas la forme nécessaire pour contenir complètement la tête fémorale. Le bourrelet cotyloïdien également doit, comme dans les luxations traumatiques de l'adulte, se rétracter et se déformer rapidement et rendre ainsi impossible le maintien de la réduction.

Enfin, dans des essais de luxation chez des fœtus et nouveau-nés, nous avons souvent constaté la facilité avec laquelle la capsule se laisse distendre et allonger. Je dois en outre répéter que, contrairement à ce que Barth dit avoir obtenu, c'est bien difficilement que nous avons pu reproduire cette luxation, car presque toujours nous produisions un décollement épiphysaire et non une luxation. C'est pourquoi, à notre avis, si le traumatisme peut être cause de la luxation, il doit agir d'une façon lente, par compression progressive.

(2) Coyne et Troisier, *Arch. de physiol.*, 1871, p. 655, et Vulpian, *Soc. biol.*, 1870, p. 114.

une lésion des cornes antérieures de la substance grise de la moelle épinière semblable à celle que l'on observe dans l'atrophie musculaire infantile.

Weigel (1) a rapporté un cas chez un enfant ayant des lésions encéphaliques, car il y avait une paralysie spasmodique du bras gauche et de la cécité avec arrêt intellectuel.

Chez une fillette de neuf ans morte d'une affection intercurrente, Lannelongue (2) trouva une véritable hydromyélie du renflement cervico-brachial avec atrophie des cordons blancs. Cette altération serait cause des altérations trophiques de l'articulation et des muscles péri-articulaires sans que ceux-ci soient paralysés (3).

(1) Weigel, *Transact. of the American Orthoped. Association*, vol. VII.

(2) Lannelongue, *Acad. des sc.*, 1896.

(3) M. Lannelongue fait remarquer que toutes les malformations congénitales de la hanche ne s'accompagnent pas nécessairement de luxation, c'est-à-dire d'un déplacement temporaire ou permanent de la tête fémorale sur l'os iliaque. Il cite, parmi les faits de son observation, celui d'une femme de trente-cinq ans qui offrait l'exemple non d'une luxation, puisque la tête n'avait pas abandonné le cotyle, mais d'une malformation de l'espèce des luxations, dans laquelle on trouve une inégalité de volume considérable entre la tête du fémur et la cavité cotyloïde. La tête du fémur a suivi son développement régulier, tandis que le cotyle est resté petit ; les deux tiers environ de la partie cartilagineuse de la tête ne sont pas reçus dans le cotyle. C'est un exemple d'atrophie cotyloïdienne des deux côtés tout à fait intéressant, puisqu'il n'y a pas eu de luxation ; il est le représentant de ces cas de transition où le développement a pu se faire et la marche s'accomplir chez le sujet en question sans déplacement des os.

Dans d'autres circonstances, au contraire, il y a véritablement déplacement, c'est-à-dire luxation. Ce déplacement est initial ou tardif, suivant qu'il se montre à la naissance ou après la marche. Il est, dans les deux cas, le résultat d'une atrophie de la cavité cotyloïde, et la diminution de volume de cette cavité peut aller jusqu'à sa disparition totale. *Ainsi s'explique la luxation qui, en somme, n'est qu'un accident de la malformation.* Ces considérations expliquent, en partie du moins, pourquoi l'histoire de ces malformations, au point de vue pathogénique, est environnée de la plus complète obscurité.

C'est qu'en effet, dans la plupart des théories, on n'a envisagé que la luxation, fait saillant et apparent en clinique, et on a laissé dans l'ombre la malformation des os et du membre, qui est le fait primordial et essentiel en réalité. Cette malformation consiste primitivement dans une atrophie osseuse, non seulement de la cavité cotyloïde, dont le développement ne marche plus parallèlement à celui de la tête fémorale, mais aussi de la moitié de l'os iliaque du même côté. Les altérations osseuses initiales, et M. Lannelongue ne parle que de celles-là (la luxation n'en étant elle-même qu'une conséquence immédiate ou plus tardive), comprennent donc autre chose que l'articulation, puisqu'elles la dépassent pour s'étendre à une partie de l'os iliaque.

Mais ce n'est là qu'un premier point ; il en est un autre qui a plus de portée encore.

On avait signalé comme complication, et sans y attacher d'importance, l'atrophie musculaire des muscles pelvi-trochantériens. L'observation était exacte, mais très incomplète. L'atrophie musculaire n'atteint pas seulement les muscles précédents, elle frappe aussi les muscles de la cuisse, de la jambe, et on en juge très bien en comparant le volume de chaque mollet, les muscles de tout le membre inférieur pour tout dire. Et cette atrophie n'est pas une complication ni un accident ; elle se voit dans tous les cas, elle constitue une loi constante dans l'espèce. On l'observe non seulement chez les sujets qui ont marché, mais avant la marche, et c'est même en ayant l'attention appelée par elle chez des sujets n'ayant pas marché, que M. Lannelongue a été amené à explorer la hanche et à y découvrir

En résumé, la L. C. peut s'accompagner de lésions nerveuses centrales médullaires ; ces centres jouent peut-être le rôle de centres trophiques articulaires et leur lésion produit la malformation articulaire qui se complique de luxation (1).

Symptômes. — Il se peut très bien qu'à la naissance il y ait simplement une subluxation ne déterminant pas de déviation, ni de déformation du membre inférieur, car si la luxation était complète, le membre serait dévié et sans aucun doute la luxation serait plus souvent signalée dès la naissance. La déviation ne se produit que peu à peu avec les premiers essais de la marche. *L'enfant marche tard et dès qu'il marche, il marche mal.* — En général, l'enfant ne marche que vers le quinzième mois en moyenne. Dès le début, il marche en « banban ».

A. ***Luxation iliaque unilatérale.*** — *Examen de l'enfant debout.* — En regardant l'enfant de face on voit que, du côté sain, il existe un léger étranglement du bassin immédiatement au-dessous de la crête iliaque, entre celle-ci et le grand trochanter. — Cette dépression fait défaut du côté luxé et peut même être remplacée par une saillie des parties molles soulevées par la tête fémorale. Le grand trochanter fait le plus souvent une forte saillie au dehors. La cuisse est en adduction et en rotation interne. Le pied n'est pas toujours en

une malformation que rien n'indiquait encore. Il va de soi que, pour apprécier en clinique l'atrophie des muscles, il faut que la malformation soit unilatérale; sans cela le terme de comparaison échappe, puisque, alors, l'atrophie est bilatérale.

L'examen histologique des muscles atrophiés, chez un nouveau-né à terme atteint de malformation unilatérale, a montré à MM. Lannelongue et Achard que les fibrilles musculaires étaient intactes et que le tissu conjonctif interstitiel était lui aussi normal. Une seule chose était anormale, c'était le nombre des fibrilles musculaires.

Il y avait à la fois moins de fibrilles et moins de faisceaux musculaires. La diminution se faisait remarquer aussi bien sur les muscles du mollet que sur les muscles de la cuisse et de la fesse. En somme, il n'y avait aucune dégénérescence des muscles plus ou moins comparable à celle de la paralysie infantile ; seul le nombre des fibrilles était réduit. Une certaine quantité d'entre elles ne s'étaient pas formées, ce qui revient à dire qu'il y avait une atrophie vraie, par défaut de formation et non par dégénérescence.

Cette atrophie musculaire était du même ordre d'ailleurs que l'atrophie du cotyle et de l'os iliaque.

Il n'existe aucune altération du cartilage en Y, ni du cartilage permanent; le microscope révéla seulement une atrophie osseuse en rapport avec la diminution de capacité du cotyle.

Il s'agirait en somme d'un arrêt de développement par lésion nerveuse et portant sur tout le membre inférieur, mais avec prédominance sur l'articulation coxo-fémorale.

(1) Il y a quelques années nous avons prié M. Dareste de nous donner son opinion sur cette pathogénie si intéressante et si discutée. Le distingué professeur de tératologie nous a dit admettre plusieurs causes : tantôt il y a paralysie musculaire après la naissance comme le soutient le professeur Verneuil, ou pendant la vie fœtale. Tantôt il faut admettre des arrêts de développement de la cavité cotyloïde. Tantôt il y a eu des compressions par l'amnios ou l'utérus ; tantôt il y a des troubles vasculaires du fœtus.

Au point de vue pathogénique, il n'y avait donc pour lui non pas une L. C., mais des L. C. Aucune théorie ne peut s'appliquer indistinctement à la totalité des faits, chacune d'elle trouverait sa justification dans un certain nombre de cas.

rotation, car la correction peut se faire au niveau du genou. Latéralement on voit que le bassin du côté malade est très incliné en avant, aussi le pli inguinal semble plus profond. Suivant la façon dont le sujet corrige son raccourcissement, la grande lèvre est plus haute (Malgaigne) ou plus basse. Tout le membre inférieur est plus grêle que celui du côté sain. On note parfois une demi-atrophie générale du crâne, de la face, du thorax, cuisse, jambe, pied (Lannelongue) (1). Les bras paraissent très longs (Richer et Budin) (2).

Le corps étant droit, la hanche luxée est plus ou moins fléchie suivant son degré d'ascension en haut et en arrière. Le bassin est fléchi du côté luxé et il existe de ce côté un coup de hache au-dessus de la crête iliaque. Le bassin ne reposant plus sur le fémur qu'en un point situé très en arrière de la cavité cotyloïde, il s'incline en outre en avant, le sacrum également, d'où une lordose lombaire; aussi le ventre est plus saillant du côté luxé. La partie supérieure du rachis n'est pas déviée en général. Chez les enfants, les déviations rachidiennes latérales sont fréquentes. D'après Lorenz, la scoliose statique dépendant de la station debout présente sa convexité du côté du membre luxé, tandis que la scoliose produite par la marche est orientée dans le sens opposé.

En regardant la hanche luxée, on est frappé de l'aplatissement et de l'élargissement de la fesse; ce dernier signe tient au déplacement latéral du grand trochanter. Le pli fessier est plus profond, plus étroit, plus long, plus rectiligne en dedans et plus ascendant dans sa portion externe. Ces modifications sont dues à l'ascension du bord inférieur du muscle grand fessier. La situation du pli fessier est toujours déterminée par la façon dont les malades corrigent leur raccourcissement. Si celui-ci est faible, une légère inclinaison du bassin du côté luxé rétablit le niveau des deux plis et celui du côté malade peut même être plus bas situé que celui du côté sain. Si, pour corriger ce raccourcissement, le sujet place le membre sain dans l'attitude du genu recurvatum, le pli fessier du même côté est abaissé et les deux plis se trouvent rangés au même niveau. Le pli interfessier est oblique du côté sain (Lorenz) (3).

Examen de l'enfant couché. — Par la *palpation* on constate que la

(1) Lannelongue, *in* thèse Dupré.

(2) Budin, *in* thèse Guerlain et *Bulletin médical*, 1895.

(3) Mais le procédé le plus souvent employé pour corriger le raccourcissement, c'est l'extension légère du pied; cela ramène le pli fessier du côté malade à la même hauteur que celui du côté sain. Mais comme un équinisme moyen exige une contraction musculaire plus considérable qu'un équinisme très accentué, le résultat le plus fréquent c'est que, en général, le pli fessier du côté malade est plus élevé que celui du côté sain (Lorenz).

En somme, le pied du côté malade repose sur le sol par la pointe ou par la plante tout entière. Quand la différence de longueur est très grande, les malades plient le genou sain ou le mettent en valgus. Le malade ne peut se tenir à cloche-pied sur le membre luxé.

distance verticale qui sépare le grand trochanter de la crête iliaque est moindre du côté malade que du côté sain. Le sommet du grand trochanter est au-dessus de la ligne de Nélaton-Roser. La saillie en dehors du grand trochanter n'est pas toujours très marquée ; elle l'est très peu quand le col fémoral est atrophié ou en antéversion. Dans le pli inguinal la main constate par la palpation l'absence de la résistance normale due à la présence de la tête fémorale. — Latéralement on sent que le sommet du grand trochanter s'est rapproché de la crête iliaque. L'atrophie des fessiers permet de sentir la tête dans la fosse iliaque externe. — *En repoussant le genou en haut on la sent remonter plus ou moins, mais il y a un défaut de résistance très net quand l'articulation est ballante* (Dupuytren). Si elle est fixe, ce ressaut peut manquer.

Pour reconnaître le raccourcissement, on fait poser à plat le pied sur le sol, et on note l'inclinaison du bassin du côté du membre malade, l'abaissement de l'épine iliaque antérieure et supérieure, la direction plus horizontale du pli inguinal et la saillie exagérée de la crête iliaque.

Quand la luxation n'est pas très haute, si on mesure du bord supérieur du grand trochanter à la plante du pied, le membre luxé ne présente généralement pas de raccourcissement. Cela s'explique, car celui-ci est provoqué surtout par le raccourcissement du col fémoral atrophié ou absent.

Si le malade est couché sur le dos, le raccourcissement est moins apparent. Une légère traction sur la partie inférieure de la cuisse suffit chez les jeunes enfants à le diminuer beaucoup et même souvent à le corriger complètement. Palletta et Dupuytren admettaient le glissement de la tête fémorale de haut en bas ; Bouvier le niait et pour lui l'illusion était due à la descente ou à l'ascension du bassin. Pour Malgaigne, ce glissement de la tête fémorale existe, mais à un très faible degré et il disparaît avec l'âge. Mais il faudrait distinguer, à ce point de vue, les *luxations ballantes* et les *luxations appuyées*. Personnellement, nous l'avons senti très nettement plusieurs fois pendant l'anesthésie chez des enfants de trois à quatre ans, quand l'articulation est ballante. A l'état de veille et pendant l'examen, il y a toujours un léger degré de contraction musculaire.

Dans tous les cas, les mouvements articulaires s'accompagnent souvent du bruit de frottements assez gros et comme cartilagineux, c'est-à-dire que ce n'est pas de la crépitation osseuse franche.

Quand on tire sur le membre, les muscles se tendent comme des cordes, ce sont les muscles qui descendent de l'ischion, de l'épine iliaque antéro-supérieure et du pubis (les adducteurs).

Par les mouvements provoqués, on constate que la mobilité de l'articulation est exagérée. *L'adduction est exagérée.* Le membre luxé peut arriver à faire presque un angle droit et se mettre dans la plaie

inguinale du côté sain. Dans ce mouvement, la tête luxée vient soulever les muscles fessiers si la luxation est ballante.

Chez les jeunes enfants, *l'extension est exagérée* également. Il en est de même de la rotation externe et interne. Le mouvement de flexion est à peine augmenté, pas autant que le pensait Pravaz.

L'abduction est diminuée des deux tiers; voilà un signe des plus importants et des plus constants; cela tient à la rétraction des adducteurs.

Ces mouvements s'accompagnent de craquements articulaires; ils tiennent parfois à ce que pendant les mouvements provoqués, on passe d'une cavité articulaire dans l'autre en franchissant le rebord ostéo-cartilagineux qui les sépare dans la majorité des cas. Il n'en est pas ainsi dans la plupart des cas, car les néocavités sont peu profondes et rarement multiples.

Examen de l'enfant pendant la marche. — L'enfant marche tardivement, il est très maladroit dans ses essais; il se traîne; il se tient mal sur ses jambes, la plupart des mères disent que l'enfant n'a bien marché qu'à dix-huit mois. L'enfant se fatigue vite; il se plaint de la hanche, quelquefois du genou.

La claudication tient un peu au raccourcissement que corrigerait facilement l'inclinaison rachidienne. Elle dépend surtout du degré de fixation de la néarthrose et de l'attitude imposée au membre. Elle est donc variable. Elle s'aggrave dès que l'enfant est fatigué. Elle s'exagère quand les ligaments sont allongés, les muscles dégénérés. Le raccourcissement, à moins d'être énorme, a peu d'importance dans la cause de cette claudication, car la correction est facile. Quant aux inclinaisons latérales du malade pendant la marche, elles tiennent pour Trendelenburg à la parésie des muscles carrés des lombes et intertransversaires et aux fessiers. Vu de face ou de dos, l'enfant fait du côté luxé un véritable « plongeon » avec protrusion du ventre en avant et courbure du tronc en arrière; le tronc s'enfonce sur le membre.

Le pied pose d'abord à plat sur le sol et le malade se redresse pour progresser; il en résulte une élévation de la tête et du tronc, un abaissement et une élévation régulière de la hanche, ce qui produit un dandinement caractéristique. Dans la marche, le pied malade frappe le sol avec bruit et plus fortement que le pied sain, c'est le contraire de ce que l'on observe dans la coxalgie.

La boiterie diminue dans la course, la danse, le saut, à cause de la rapidité avec laquelle le poids du corps passe d'un membre sur l'autre.

Les jeunes filles savent bien que cette marche rapide diminue la boiterie; aussi quelques-unes prennent souvent cette allure.

Dans cette marche rapide, la malade s'embarrasse quelquefois dans ses genoux, aussi fait-elle des chutes fréquentes. Le saut est très difficile dans les cas de luxation non appuyée.

La marche nécessite de nombreux efforts musculaires; elle est pénible. Par une contracture momentanée et voulue, le sujet peut rendre son articulation moins ballante, il boite un peu moins, mais cette amélioration, dont s'honorent quelques rebouteurs, n'est que temporaire. La radiographie, absolument indispensable, permet de préciser l'état des lésions anatomiques et la variété de luxation (fig. 322).

Fig. 322. — Luxation congénitale sus-cotyloïdienne bilatérale que la marche transforma peu à peu en luxation iliaque (Obs. pers.).

B. ***Luxation iliaque bilatérale.*** — Si les deux luxations sont symétriques, la scoliose fait souvent défaut, mais le rachis présente une lordose lombaire avec saillie souvent très prononcée des fesses en arrière. La mobilité du segment lombo-dorsal est très marquée; si la luxation est asymétrique, on note une incurvation lombaire dont la convexité regarde du côté du membre le moins luxé. Comme le fait remarquer Lorenz, le rachitisme aggrave les scolioses. La lordose est très marquée; le bas-ventre très saillant, les fesses proéminentes mais atrophiées, la vulve paraît enfoncée ; le pénis est vertical.

Les deux hanches sont en flexion permanente, les genoux sont souvent en flexion et les mains descendent très bas. Les bras paraissent trop longs. L'adduction des deux genoux est assez fréquente; on peut noter même des épaississements cutanés au niveau des condyles internes qui frottent constamment l'un contre l'autre et qui plusieurs fois nous ont fait faire d'emblée le diagnostic.

La marche est des plus disgracieuses, « en canard » ou « en roulis », elle devient difforme si la luxation est asymétrique et ballante. La pointe des pieds est souvent tournée en dedans, les genoux se touchent constamment comme chez les cagneux (1).

Complications. — Le rachitisme peut se greffer sur le fémur, soit à son extrémité supérieure (Lannelongue) (2), soit à l'extrémité inférieure, et la luxation se complique de genu valgum comme dans un cas que nous avons observé.

La tuberculose (Lannelongue et obs. pers.), le rhumatisme (obs. pers.) peuvent aussi infecter l'articulation malformée (voy. Clerc, thèse Lyon, 1899).

Enfin, une simple arthrite inflammatoire par excès de fonctionnement peut compliquer la malformation (Dubrueil). Krause a rapporté un cas de pyarthrose, mais c'est là une complication bien exceptionnelle, de même que les corps étrangers articulaires.

Avec les efforts de la station debout et de la marche, la luxation s'aggrave, la boiterie augmente en même temps que le raccourcissement. Cette aggravation dépend du poids du corps, du fonctionnement exagéré du membre, de la résistance des ligaments, de la force de l'appareil musculaire, etc. La luxation bilatérale s'aggrave plus vite que la luxation unilatérale.

A la longue, le déplacement de la tête fémorale s'arrête quand bien même il ne produit pas de néarthrose franche ; le plus souvent, la tête se fixe contre la fosse iliaque externe, elle ne monte pas jusqu'au relief de la lèvre externe de la crête iliaque. Ce qui la fixe, c'est

(1) Contremoulins et Delanglade ont reproduit de très intéressants tracés chronophotographiques permettant de comparer la marche dans les différentes variétés de luxations. Pour bien juger des résultats des traitements sanglants ou non sanglants, cette méthode de contrôle serait très utile.

Luxations assez rares. — Nous avons eu en vue dans toute la description précédente les luxations postéro-supérieures plus ou moins hautes. Mais il y a des variétés.

a. Dans la *luxation sus-cotyloïdienne* la tête peut être placée au-dessous, ou en dehors tout près de l'épine iliaque antérieure et supérieure, ou même se placer entre les deux épines iliaques antérieures. On observe alors simplement dans la luxation double un dandinement latéral; la fesse n'est pas saillante et les pieds n'ont plus de tendance à se tourner en dedans (Dupré). Il n'y a que peu ou pas d'ensellure lombaire (Marsh), la pointe du pied peut regarder directement en avant, et même se porter en dehors. La flexion est limitée. Il n'y a pas de boiterie, mais la marche est hésitante.

b. Dans certains cas, la *tête du fémur déplacée en avant* (*luxation pubienne*) impose au membre inférieur une véritable rotation en dehors. La pointe du pied est tournée en dehors pendant la marche; le malade s'avance les jambes un peu écartées et le tronc légèrement cambré. Dans une luxation sus-pubienne, le mouvement d'extension du membre inférieur sur le bassin peut être exagéré en portant la cuisse en arrière, pour ainsi dire en flexion postérieure, le sujet étant couché sur le ventre; la tête vient alors saillir sous l'arcade de Fallope au voisinage du pubis.

Nous avons observé un cas où la luxation bilatérale paraissait être antérieure et inférieure, il y avait flexion, adduction et peu de rotation interne. La marche était impossible.

(2) Lannelongue, *Bulletin médical*, 4 sept. 1895.

ou sa dépression dans l'os iliaque, ou un bourrelet périostique ou la tension des ligaments et des tendons.

Quand le malade prend de l'embonpoint, l'articulation devient très douloureuse; on note aussi des névralgies sciatiques, crurales, etc.

Luxations iliaques secondairement fixes. — Assez souvent avec l'âge l'articulation peut devenir fixe parce que la rétraction musculaire immobilise un peu la tête. Mais il est loin d'en être toujours ainsi et la marche, loin de s'améliorer, devient de plus en plus disgracieuse et pénible, surtout quand le sujet engraisse.

Parfois cependant la rétraction des fléchisseurs détermine une légère limitation des mouvements d'extension. D'autres rétractions musculaires rendent la tête fémorale moins mobile ; cependant la marche peut encore rendre la néarthrose douloureuse.

Diagnostic. — Le simple examen de l'enfant debout suffit souvent pour faire le diagnostic. La marche le confirme ; mais pour avoir la certitude, il faut sentir *la tête déplacée.* Pour cela, Malgaigne conseillait le procédé d'exploration suivant : flexion à angle droit de la cuisse, mise le plus possible en adduction et en rotation interne; on pousse le membre en haut et en arrière suivant son axe, et l'autre main, placée au-dessus du grand trochanter, saisit la tête déplacée et plus ou moins mobile dans la direction de la propulsion ; or dans ce mouvement on sent une résistance élastique et non osseuse comme à l'état normal. Lorenz conseille de tirer sur le membre en extension et d'empaumer la cuisse au-dessus du grand trochanter ; alors par des mouvements de rotation on sent la tête déplacée; on pourrait juger de sa forme, de ses dimensions ; on pourrait aussi être fixé sur la direction du col, sa longueur, et même son aplatissement postéro-interne, dit Lorenz. La rétraction facile à reconnaître des muscles qui descendent de l'ischion et du pubis parallèlement à l'axe du fémur est encore un bon signe, et cette rétraction est évidente dès que l'on essaie de mettre la cuisse en abduction.

La mobilité anormale de l'articulation attire souvent tout d'abord l'attention.

Nous avons déjà dit que presque toujours, dans la demi-flexion de la cuisse sur le bassin, le sommet du grand trochanter est au-dessus de la ligne de Nélaton-Roser. Mais il ne faut pas trop compter sur ce signe à cause de l'abaissement possible de la tête fémorale et aussi à cause de certaines déviations du col fémoral, la rétroversion surtout. Enfin, chez certains sujets adolescents avec une région fessière adipeuse, il n'est pas toujours facile de sentir la tête fémorale déplacée.

Le diagnostic des luxations antérieures présente moins de difficultés, car la palpation du pli inguinal est plus facile et on reconnaît bien la saillie de la tête quand on met le membre en hyperextension, l'enfant étant couché sur le ventre.

Dans la *coxa vara*, le membre est en adduction et en rotation

externe. Par la palpation, on reconnaît que la tête fémorale est en place, quoique le grand trochanter dépasse un peu la ligne de Nélaton-Roser. Ici encore la radiographie sera très utile, indispensable même.

Dans la *coxalgie* en évolution, il y a une contracture de tous les muscles périarticulaires, le bassin et le fémur ne font qu'un dans les mouvements spontanés et provoqués. On trouve des ganglions inguino-cruraux, etc. Le diagnostic devient complexe, si la tuberculose greffe sur la L. C.

Rétrospectivement le diagnostic de coxalgie peut être difficile quand celle-ci guérit avec une subluxation flottante en arrière (1). De même certaines *fractures du col fémoral chez l'enfant* guérissent avec une claudication et une attitude spéciale. Mais ici la tête fémorale est restée en place dans la cotyloïde, ce que démontrera encore la radiographie. Les commémoratifs seuls permettront de diagnostiquer la *luxation traumatique ou pathologique.* Celles-ci surviennent au cours des fièvres éruptives, des ostéomyélites, de la tuberculose, etc. Disons encore que la radiographie a bien simplifié ce diagnostic.

La *périarthrite coxo-fémorale* se reconnaîtra à ce fait bien simple que la tête est en place.

Dans la *luxation paralytique de la hanche* il y a eu une attaque plus ou moins nette de paralysie infantile et les muscles sont paralysés. Ce sont, dans les luxations iliaques, les fessiers et les pelvi-trochantériens. Peu à peu les adducteurs se rétractent et fixent le membre dans l'adduction, et dans ce cas la rotation en dehors et l'abduction sont impossibles. Cette luxation paralytique s'observe le plus souvent en avant (cas de Rehn et Karenski).

Le *décollement épiphysaire traumatique* est assez exceptionnel. Les signes sont ceux d'une fracture du col du fémur. La radiographie montrera le siège exact de la solution de continuité. Il en sera de même pour les décollements épiphysaires post-ostéomyélitiques.

A propos de la coxa vara, nous avons cité les recherches de Sprengel, Rammstedt, Whitman, etc.

La *paralysie infantile* se caractérise par une atrophie musculaire évidente, par la palpation, par la marche du sujet, par l'exploration électrique, etc.

Dans la *lordose rachitique* avec démarche en canard, la situation du grand trochanter par rapport à la ligne de Nélaton-Roser montrera qu'il ne s'agit pas de luxation.

Enfin on fera le diagnostic de la variété du degré des lésions musculaires, osseuses, et celui des complications, arthrites, etc.

Pronostic. — D'une manière générale il est bénin, dans les cas de

(1) Ménard, *Revue d'orthopédie*, 1892, p. 427.

luxation peu marquée c'est-à-dire plutôt de subluxation. A ce premier degré il n'est pas rare de voir des malades, par coquetterie, dissimuler leur infirmité même à des yeux exercés, témoin ces jeunes filles, qui savent danser sans que leurs danseurs s'aperçoivent de leur infirmité. Dans la station et dans la marche lente, la luxation peut donc très bien être dissimulée dans les cas peu graves.

Mais si la luxation est complète, haute et postérieure avec pseudarthrose flottante, c'est-à-dire ballante, non appuyée, la marche restera toujours pénible.

De même, si la luxation est telle que les membres restent fléchis et en adduction forcée, la marche peut être impossible; nous en avons observé un cas.

Dans les luxations directement en haut ou en haut et en dedans, la marche est bien moins pénible ; mais l'attitude de la malade est très droite comme chez les porteurs de lourds paniers qui sont obligés de porter leur centre de gravité en arrière. Dans les cas que nous avons observés, contrairement à ce que pense Marsh, il y a léger degré de lordose.

Au point de vue obstétrical, contentons-nous de dire que la luxation bilatérale entrave moins la parturition que la luxation unilatérale ou que les luxations divergentes.

L'évolution de l'affection est peu rassurante dans les cas de luxation postéro-supérieure avec tête très élevée et pseudarthrose flottante. En effet, la déformation tend sans cesse à augmenter, et la partie supérieure du fémur, la tête ou ce qui en reste tend à s'éloigner de plus en plus de ses rapports normaux. Mais à un moment donné la capsule ne se laisse plus distendre, c'est ce qui nous explique que les changements ultérieurs sont beaucoup moindres chez l'adulte que chez l'enfant.

Traitement (1). — ***Traitement palliatif par des appareils.*** —

(1) **Traitement.** — Historique. — Nous allons trouver ici l'emploi de toutes les méthodes chirurgicales servant à réduire une luxation ancienne.

Les premiers essais d'*extension et de contention* de Jalade Lafond, Duval et Dupuytren furent suivis de ceux de Humbert et de Pravaz (de Lyon). Ces derniers auteurs, en pratiquant l'extension dans des conditions particulières, obtinrent la *réduction* dans quelques L. C. (voy. Gaujot, Arsenal de la chirurgie contemporaine, t. I). Ce traitement orthopédique non sanglant provoqua quelques recherches anatomiques ou cliniques de Gerdy, Delpech, Cloquet, Cruveilhier, Guérin, Brodhurst, Barwell, Bouvier, Malgaigne, etc. Ceux-ci essayèrent les simples *ténotomies sous-cutanées*. Puis Verneuil ayant émis l'idée que beaucoup de L. C. sont des luxations paralytiques, c'est-à-dire consécutives à des paralysies musculaires survenant après la naissance, l'*électrisation des muscles* fut le seul traitement recommandé pendant quelque temps.

Jusque vers 1870, on se contentait donc de faire l'*extension* que Jules Guérin, Brukmeister, Barwell, Adams, Schede, Post, Motta, etc., recommandaient beaucoup, et Volkmann, comme Dupuytren, croyait que le traitement radical de la L. C. était au-dessus des ressources de la chirurgie.

Rose, Reyher, Heussner. Kocher, puis un chirurgien italien, Margary, proposèrent et pratiquèrent la *résection de la hanche*. Ils furent imités par Lampugnai, Motta, Raffo, Kœnig, Mollière, Eug. Vincent, etc., mais ces chirurgiens ne purent vulgariser

Luxations iliaques. — Dès que le diagnostic est posé, il faut empêcher l'enfant de se tenir sur le membre malade, car il transformera la subluxation en luxation complète. On électrisera les muscles pour qu'ils ne s'atrophient pas pendant cette immobilisation. Une bonne hygiène sera nécessaire. Dupuytren soumettait ses malades à l'hydrothérapie. Grâce à ces précautions, la claudication peut être amendée en attendant l'application des appareils orthopédiques (1).

Les injections de chlorure de zinc, faites sur le périoste autour de la tête abaissée le plus possible par l'extension continue, ont donné quelques légères améliorations à Lannelongue, Le Fel (2), Coudray, Barwell (3), en produisant des saillies osseuses d'origine périostique qui fixeraient un peu la tête.

Traitement orthopédique curatif. — Voici les étapes de la *réduction non sanglante.*

A. Extension forcée pendant peu de temps et réduction immédiate. — Jalade Lafond et V. Duval firent les premiers l'*extension continue.* Puis Humbert et Jacquier (1835) eurent recours à l'extension forcée sur un lit spécial; ils faisaient la réduction immédiatement, c'est-à-dire quand la tête paraissait très abaissée. Un appareil de contention

cette méthode, trop radicale d'ailleurs. Puis Paci affirma qu'il était possible d'obtenir la *réduction non sanglante des L. C.* comme des luxations traumatiques, et d'améliorer ainsi très notablement la boiterie des enfants.

La résection paraissant trop radicale, n'était-il pas possible, par des *ténotomies à ciel ouvert*, de faire une *arthroplastie* comme pour les luxations irréductibles, et de creuser un nouveau cotyle ? C'est ce que fit d'abord Poggi dans un cas, puis Albert et Hoffa. C'est celui-ci surtout qui *créa une méthode thérapeutique rationnelle dont les résultats ont pu être contrôlés par la radiographie.*

A peine Hoffa (de Wurzbourg) avait-il proposé et pratiqué sa méthode, que Lorenz (de Vienne) vint la perfectionner, et l'on croyait que le seul traitement sérieux de la L. C. était le traitement sanglant. Mais bientôt Lorenz lui-même perfectionna la méthode de la réduction non sanglante. Comme Pravaz, et mieux que Pravaz, il force le malade à se faire une néocavité articulaire, si bien que maintenant nous nous trouvons en présence de deux méthodes dont il faudra avec le temps préciser les indications; en effet, il ne faut pas les considérer comme deux méthodes rivales, mais comme deux méthodes qui ne doivent pas s'exclure l'une l'autre. C'est ce que Hoffa et Lorenz ont bien mis en relief au dernier Congrès international de médecine (Paris, août 1900).

(1) **Appareils orthopédiques.** — Palletta décrivit un appareil qu'un malade avait imaginé pour lui-même. La ceinture pelvienne de Dupuytren est le premier appareil bien compris. Elle cherche à maintenir la tête fémorale en fournissant au grand trochanter un point d'appui artificiel qui l'empêche de remonter. En même temps, une pelote hémisphérique appuie la tête fémorale contre la fosse iliaque externe, de façon à favoriser la formation d'une néarthrose. Cette ceinture est maintenue exactement entre le grand trochanter et la crête iliaque par des lacs périnéaux.

Les corsets qui moulent le bassin et le tronc et prennent des points d'appui sous les aisselles, sont préférés par beaucoup d'auteurs, surtout dans les cas de luxations bilatérales (voy. Gaujot, Arsenal de la chirurgie contemporaine, Paris, 1867, t. I).

La chaussure à semelle plus élevée portée par le malade du côté luxé, ne fait qu'augmenter la boiterie, car, nous l'avons vu, le raccourcissement joue un faible rôle dans la claudication. De plus, par cette semelle on empêche la luxation de devenir « appuyée ».

(2) Le Fel, thèse de Bordeaux, 1893.

(3) Barwell, *Semaine méd.*, 1893, p. 355.

maintenait la réduction, et peu à peu on provoquait des mouvements. D'après les observations, ils semble que ces auteurs aient obtenu des transpositions paracotyloïdiennes postérieures.

B. Réduction lente et spontanée par l'extension continue prolongée. — Pravaz, Jalade Lafond et V. Duval, puis Dupuytren, avaient essayé l'extension continue. Pravaz père (1847) fit l'extension continue beaucoup plus longtemps que les auteurs précédents, c'est-à-dire pendant huit à dix mois. Quand la tête fémorale semble avoir atteint le niveau de la cavité cotyloïde, on commence la réduction. Celle-ci se fait en plaçant le membre en abduction tout en pratiquant sur lui une forte extension et en exerçant une pression énergique sur le grand trochanter. La tête avait une tendance à se luxer de nouveau. Pravaz essayait de la maintenir en place en la comprimant avec des pelotes concaves. Dès que la réduction semblait un peu solide, *Pravaz cherchait à creuser indirectement le cotyle en faisant mouvoir la tête fémorale, c'est ce qu'il appelait « tarauder la cavité cotyloïde »*. Après quelques mois de ce taraudage, que le malade faisait lui-même grâce à un système de leviers à pédale adaptés sur un chariot roulant, le malade marchait avec des béquilles; *après deux ans de traitement*, il devait marcher sans appui. Cette méthode de Pravaz, employée aussi par Bonnet, fut peu appréciée par ses contemporains; elle fut reprise plus récemment avec quelques changements par Brown, Bradford, Adams, et, comme nous allons le voir, elle fut très perfectionnée par Adolf Lorenz.

C. Réduction et contention par l'abduction permanente. — Roser recommanda l'emploi des appareils plâtrés, le membre étant en abduction, cette attitude étant celle qui maintient mieux la tête fémorale dans le cotyloïde. L'abduction ne permet de réduire que les subluxations.

Volkmann conseillait l'extension pendant la nuit avec des poids de 8 à 10 kilogrammes, le membre étant en abduction. Cette extension nocturne était faite pendant plusieurs années. Pendant le jour, l'enfant était libre, mais au repos. Dans les cas graves seulement, il maintenait le membre en abduction, au moyen d'une attelle spéciale. Il s'abstenait de l'emploi de chaussures à semelles épaisses, parce qu'elles forcent la hanche à se placer en adduction.

Buckminster, Brown et Bradford ont employé aussi cette extension continue prolongée et en abduction.

Enfin quelques chirurgiens ont fait en Allemagne l'extension continue avec l'appareil de Hessing qui permet la marche (1).

(1) Cet appareil prend point d'appui en haut sur l'ischion; en bas, la plante du pied étant placée un peu au-dessus de la semelle de l'appareil, le pied est attiré contre cette dernière, de façon à faire de l'extension continue du membre pendant la marche. Cette extension peut être qualifiée d'anodine.

Mickulicz fait l'*extension continue en abduction et en rotation externe exagérée*. Pour éviter l'atrophie musculaire, l'enfant marche quelques heures dans la

Ces différentes *méthodes de réduction lente* employées par Mickulicz, Schede, Kirmisson, Bradford, sont à opposer à la méthode brusque de Paci et Lorenz. Ces différents procédés de la méthode d'extension en abduction permettent tout au plus d'obtenir à la longue une néarthrose paracotyloïdienne. Cette méthode fit peu d'adeptes. Cela s'explique peut-être par cette simple raison qu'elle est très longue, elle exige de la part du chirurgien, du malade et de l'entourage du malade une patience qui n'est pas la règle pour ces derniers.

D. Réduction forcée immédiate par circumduction. — *Méthode de Paci* (*Réduction manuelle*). — Cette méthode de réduction proposée par Paci (de Pise), en 1886, comprend les quatre temps exposés ci-dessous (1).

Cette méthode de Paci, qui était un perfectionnement des méthodes de Humbert et Jacquier et de Pravaz, contient en germe celle de Lorenz.

Méthode de Lorenz (*Réduction instrumentale*). — C'est en 1895 que Lorenz publia ses premiers essais. Tout récemment (2), il a donné ses résultats définitifs. Pour l'orthopédiste de Vienne, « le

journée avec un corset qui fixe les trochanters pour les empêcher de remonter.

Schede depuis 1880 fait l'extension continue préalable si la rétraction musculaire est intense. Il réduit par une traction combinée avec l'abduction et une pression latérale sur le grand trochanter. Par ce procédé la tête fémorale rentre dans le cotyle par son bord supérieur, tandis que dans le procédé de Lorenz la tête rentre par le bord postéro-inférieur. Le membre est maintenu longtemps en abduction, dans un appareil.

Kirmisson fait également l'extension continue en abduction et rotation externe. Le malade est laissé au lit pendant six à huit mois ; il applique ensuite un appareil en cuir moulé embrassant le bassin et la cuisse tenue en abduction.

Ollier fait aussi l'extension en abduction. Nous l'avons faite également avec une planche à valve mobile permettant la traction directe au niveau du genou (voy. Picqué et Mauclaire, Thérapeutique chirurgicale des maladies articulaires (fig. 129).

(1) 1° *Flexion maxima de la cuisse* sur le bassin et de la jambe sur la cuisse tout en exerçant une forte pression de haut en bas sur la cuisse; 2° *légère abduction* ; 3° *rotation en dehors du fémur* jusqu'à ce que l'axe de la cuisse soit perpendiculaire au plan médian du corps, la tête fémorale décrit ainsi un quart de cercle en avant et en dedans; 4° *on étend lentement la cuisse en abduction et en rotation externe.* Pour la contention, Paci applique ensuite un appareil plâtré prenant le bassin et le membre supérieur, et fixant le membre en extension avec rotation forcée en dehors, et souvent en légère abduction. Dès le durcissement du plâtre on fait une extension de 4 à 10 kilos. Ces différents temps sont faits sous chloroforme. L'appareil plâtré est enlevé au bout d'un mois et on pratique pendant les trois mois suivants une simple extension. A ce moment le malade peut s'asseoir sur le lit et les mouvements fortifient la néarthrose. Le malade marche alors avec des béquilles, la cuisse étant maintenue en rotation externe. On fait chaque jour deux séances d'électrisation et de massage et l'extension pendant la nuit. Au bout de quatre mois, on supprime progressivement les béquilles que l'on remplace par les cannes et celles-ci sont enfin peu à peu supprimées. On fait encore porter au malade pendant huit mois un corset avec attelles axillaires. Le traitement dure en somme dix-huit mois. *A proprement parler, il n'y a pas réduction*, dit Paci, *mais transposition avec une très grande amélioration.* — Paci, *Archivio di Ortopedia*, 1892 et suivantes. — Olga-Pirogkoff, thèse Genève, 1899.

(2) Voy. Rapport au *XIII° Congrès intern. de méd.*, Paris, 1900, et Lorenz, *Monographie*, Wien, 1900.

traitement non sanglant est préférable au traitement opératoire, car ce dernier n'est pas exempt de dangers, et il en résulte assez souvent des ankyloses et des contractures demandant un traitement post-opératoire pénible et de longue durée.

« De plus la lésion du cartilage en Y formant le fond de la cavité cotyloïde peut être suivie plus tard d'un rétrécissement du bassin à cause d'un arrêt du développement des os (?).

« Quant au traitement mécanique par les appareils, la durée en est pour ainsi dire sans fin, et en général il n'y a point de résultats bien satisfaisants. Par une autre méthode non sanglante (la réduction lente dans des gouttières à extension), on ne peut réussir que chez des enfants tout petits ; mais la durée en est également trop longue et séjour dans une gouttière ne peut que nuire à la santé générale.

« Or, la méthode non sanglante, aboutissant à la réduction de la tête fémorale d'emblée sous chloroforme, évite tous ces inconvénients. En deçà des limites d'âge (c'est-à-dire l'enfant atteint d'une L. C. unilatérale doit avoir au plus neuf à dix ans et celui atteint d'une L. C. bilatérale sept à huit ans au plus), cette méthode n'entraîne aucun danger. La réduction d'emblée sous chloroforme se fait par le rebord supérieur de la cavité cotyloïde au moyen de l'extension horizontale et par le rebord postérieur de l'acétabulum au moyen de l'extension verticale ; c'est le dernier procédé qui est préférable, parce que le développement plus marqué du rebord cotyloïdien postérieur fait constater plus exactement la réussite de la réduction. En pratiquant la réduction d'emblée par le rebord postérieur de la cavité cotyloïde, il n'est pas nécessaire d'avoir recours aux appareils mécaniques ; la réduction se fait de la manière suivante :

« On commence par le *déchirement sous-cutané des muscles adducteurs au moyen du pétrissage des muscles fortement tendus par une abduction forcée.* Puis on exerce sur le fémur fléchi à angle droit une extension verticale et une abduction jusqu'à peu près 90 degrés combinée à une pression directe sur le grand trochanter pour mobiliser la tête fémorale. La réussite de la réduction est accompagnée de symptômes physiques et cliniques infaillibles et elle peut être vérifiée par la radiographie immédiatement. La réduction doit souvent être faite avec une vis à traction munie d'un manomètre permettant de tirer presque 60 à 70 kilogrammes (fig. 323) (1). »

(1) « Le principe du *traitement post-opératoire* est de soumettre le fond de la cavité cotyloïde à la pression du poids du corps au moyen de la tête fémorale réintégrée, et c'est sous l'influence de cette fonction physiologique que la cavité cotyloïde s'élargit et s'approfondit surtout par un rehaussement de son rebord supérieur. Pour retenir la tête fémorale dans la cavité cotyloïde, la méthode de réduction est suivie d'une méthode de contention et de compression (*Belastungs Methode*), *le fémur est fixé dans une position d'abduction exagérée* selon les circonstances jusqu'à 90 degrés, combinée à l'hyperextension et rotation en dedans légères (fig. 324). Ce n'est qu'au bout de quatre à cinq mois qu'on corrige cette position extrême du

Les obstacles à la réduction sont nombreux. Souvent ce sont les

Fig. 323. — Appareil à vis de Lorenz pour la réduction de la luxation.

Fig. 324. — Premier appareil plâtré mis en légère abduction et flexion (A. Lorenz).

Fig. 325. — Deuxième appareil plâtré mis en légère rotation externe (A. Lorenz).

fémur par une *position moyenne* (flexion et abduction légères) et qu'on fixe cette position moyenne durant quatre à cinq mois (fig. 325). Il faut que pendant cette fixation le malade se tienne en marche ou en station debout sur les jambes le plus longtemps possible. Le dernier appareil plâtré enlevé, on fait du massage et de la gymnastique des muscles pelvi-trochantériens (fessiers), les enfants restant libres

faisceaux antérieurs de la capsule [Bradford (1), Hoffa]. Aussi Senger (2) conseille-t-il avec raison d'en faire la section à ciel ouvert, ce que nous nous sommes proposé de faire plusieurs fois.

Pour Schede les tractions chez l'enfant ne doivent pas dépasser 60 à 70 kilogrammes. Narath a reproché à la méthode violente de réduction de produire des lésions favorisant l'apparition d'une hernie crurale.

Hoffa, qui a employé aussi cette méthode un peu modifiée chez soixante-quatre malades, a obtenu à peu près les mêmes résultats. Pour réduire, il recommande l'hyperextension en rotation externe pour distendre la partie antérieure de la capsule. Après la réduction il place le membre en rotation interne.

Petersen également recommande la rotation interne après réduction, car, comme le démontrent les radiographies, ce n'est que dans la rotation en dedans avec abduction modérée que la tête fémorale et le col peuvent se diriger directement vers le cotyle. Pour Heusner il n'y a de vraie réduction que dans 10 p. 100 des cas.

Lange (3), qui considère comme fréquente la luxation directe du haut dès le début, maintient aussi le membre réduit en rotation interne maxima et en utilisant la tension des ligaments de la capsule.

Ghillini (4) a fait remarquer, avec raison, qu'il faut tenir compte de l'angle de déclinaison et de l'angle d'inflexion de la tête fémorale. Si

ous des appareils quelconques. Il est beaucoup de cas dans lesquels la radiographie démontre une restitution presque anatomique de la cavité cotyloïde qui s'est élargie concentriquement sous l'influence du poids du corps. Chez quelques malades la cavité cotyloïde s'élargit excentriquement en haut par la formation d'un nouveau rebord supérieur osseux au-dessous duquel la tête fémorale reste appuyée. Chez d'autres malades, la tête réintégrée subit une reluxation antérieure en haut et la cavité cotyloïde reste inoccupée. Dans ces derniers cas le rebord antérieur de l'os ilion chevauche sur la tête reluxée du fémur, de sorte que le bassin a pris un point d'appui osseux. Les résultats anatomiques et les résultats fonctionnels sont excellents. La lordose lombaire disparait. Enfin, dit Lorenz, *si la réduction est impossible il faut avoir recours à la méthode sanglante.* » Heussner, pour faciliter la réduction, tire et en suivant l'axe du membre et par un autre lacs perpendiculairement au sniveau de la racine de la cuisse (*Deutsche Zeitschr. f. Orth.*, 1898), comme pour la réduction de certaines luxations de l'épaule.

Dans sa statistique du mois d'avril 1899 et dans son livre récent, Lorenz a rapporté 360 observations de réduction non sanglante. Comme *complications* il note un cas de gangrène du membre par oblitération des vaisseaux fémoraux par la tête. Dix fois le fémur fut fracturé; la paralysie du sciatique poplité externe et celle du triceps ont été notées quelquefois. Vingt-deux fois la réduction fut impossible; 15 fois la luxation en arrière se reproduisit au moment du premier pansement, mais la réduction fut facile. Le déplacement progressif de la tête en avant et en haut est fréquent. Cent trente-cinq radiographies lui montrent 56 résultats incomplets ou douteux au point de vue anatomique, et 79 résultats anatomiques satisfaisants. — Voy. Lorenz, Hoffa, Schede, Mickulicz, Petersen, Kummel, Narath, *Congrès des Chir. allemands*, avril 1899, in *Centralbl. für Chir.*, 8 juillet 1899. Voy. aussi la *Monographie* récente de Lorenz, p. 260 et suiv. pour les résultats anatomiques, esthétiques et fonctionnels.

(1) Bradford, *Ann. of Surgery*, août 1894.

(2) Senger, *Berlin. klin. Wochenschr.*, 1897, p. 50.

(3) Lange, *Munchener med. Wochenschr.*, 1898, et *Presse médicale*, 14 janvier 1899.

(4) Ghillini, *Revue d'orthopédie*, mars 1898.

celle-ci est déplacée en haut, on doit porter le membre inférieur dans une abduction exagérée. Si elle est déplacée en bas, on doit le porter en adduction ; si la tête est tournée en avant, la cuisse doit être mise en rotation interne ; si la tête se trouve déviée en arrière, la cuisse doit être mise en rotation externe (1).

Kölliker (2), qui a essayé la méthode de Lorenz chez 38 enfants, a obtenu les résultats suivants : 2 guérisons, 25 transpositions, 11 insuccès. Ceux-ci s'observent surtout pour les luxations bilatérales. Dans le cas de transposition la tête se déplace souvent en haut et en avant, comme le montre la radiographie. Nové-Josserand (3) pense que la réduction cependant s'observe assez souvent, et que c'est le bourrelet cotyloïdien qui maintient la réduction.

Mencière (4) conseille de faire la traction en extension et abduction, le malade étant couché sur le ventre ; dans ces conditions la tête glisserait plus facilement vers le rebord supérieur du cotyle ; une légère rotation externe finale favorise la réduction. L'appareil immobilisateur en feutre est percé de trous pour permettre l'électrisation quotidienne des muscles.

MM. Brun et Ducroquet (5) pensent que le seul moyen vraiment efficace pour éviter tout déplacement des luxations convenablement réduites, c'est d'immobiliser le genou en même temps que la hanche et en rotation interne, et de proscrire la marche pendant toute la durée du traitement. Suivant eux, si on permet la marche, on notera une subluxation en avant, subluxation qui est très fréquente avec la méthode type de Lorenz. Si la luxation est bilatérale, ces deux auteurs ne conseillent pas la réduction simultanée. Enfin, pour éviter la reluxation, Ducroquet (6), pendant la consolidation du plâtre, met son poing derrière le grand trochanter : il se forme ainsi une fossette rétro-trochantérienne. Petersen, Lange, etc., insistent avec raison sur la *nécessité du contrôle radiographique avant et après la réduction*,

(1) La radiographie *bien faite* précisera les diverses malformations du col. Pour juger de la forme du col et de sa direction, l'ampoule devra être placée perpendiculairement au-dessus de la hanche à explorer, sans quoi l'ombre portée en s'effilant ne donnerait plus la forme exacte du col fémoral. De plus, tout le membre sera mis en rotation externe maxima et l'abduction à 45° au maximum. Une radiographie faite dans les mêmes conditions sera faite du côté sain. Ce que nous recommandons là est bien banal, et cependant ces conditions ont été bien négligées par quelques auteurs. Hofmeister a conseillé de mettre le sujet dans le décubitus ventral pour bien étudier radiographiquement la tête et le col fémoral. Frœlich propose de faire une radiographie oblique, la plaque étant placée sur la partie antérieure du bassin, l'ampoule en haut, en dehors et en arrière du bassin. Dans ces conditions, on peut reconnaître si la tête est bien réduite dans le cotyle (*Soc. de pédiatrie*, juin 1900).

(2) Kölliker, *Centralbl. für Chir.*, 22 octobre 1898.

(3) Nové-Josserand, *Rev. mens. des mal. de l'enfance*, novembre 1900.

(4) Mencière, *Médecine moderne*, 1899.

(5) Brun et Ducroquet, *Presse médicale*, 25 juillet 1900, avec figures.

(6) Ducroquet, *Gazette des hôp.*, avril 1892. — *Progrès médical*, 1900. — *Indépendance médicale*, 1901. p. 19.

avant et après l'application des appareils, et nous ajouterons même dans l'intervalle des applications des appareils. Redard recommande aussi la radiographie stéréoscopique.

MM. Broca et Albert Mouchet ont constaté que la réduction est rare après la méthode de Lorenz. Julius Wolff note la reluxation dans un tiers des cas, mais la fonction est améliorée.

Dans sa thèse, Lauvinerie confirme que la transposition antérieure est la règle, et la vraie réduction, l'exception ; cette transposition peut être basse ou haute. Hagopoff (*Gaz. hebd.*, 1901) conseille également le repos pendant le traitement, la marche favorisant la récidive ; quant à la vraie réduction, elle est, dit-il, exceptionnelle (1).

Traitement opératoire sanglant. — Jules Guérin (1841) eut le premier l'idée de créer une néarthrose artificielle et chercha à mettre en contact direct la tête fémorale avec l'os iliaque. Il pratiquait l'extension préparatoire. Après avoir sectionné les pelvi-trochantériens, les adducteurs, il réduisait la luxation et conseillait de faire des scarifications profondes de la capsule pour mettre la tête en contact immédiat avec l'os iliaque. L'enfant portait ensuite un appareil, pour que le poids du corps ne déplaçât pas la tête fémorale.

Bouvier, Pravaz, Brodhurst, Barwell, etc., firent également des ténotomies sous-cutanées pour abaisser ensuite la tête par l'extension prolongée. Brodhurst fit même la ténotomie de tous les muscles aboutissant au grand trochanter.

Margary (1882) chercha à créer un cotyle artificiel, et à y placer la tête fémorale. Il creusa un cotyle un peu en dehors de sa situation normale, il fit une pseudo-capsule articulaire avec des lambeaux

(1) Personnellement, chez deux enfants de trois ans nous avons pu réduire sous chloroforme par le simple procédé de circumduction comme pour les luxations traumatiques suivant le procédé de Després, qui, en Italie, porte le nom de procédé de Fabbri, et cela sans la vis de Lorenz. Chez deux enfants plus âgés, nous avons dû nous servir de celle-ci et suivre toutes les règles posées par Lorenz. Quant à ce bruit de frottement et de claquement qui pour Lorenz indique infailliblement la réduction, il vaut mieux à notre avis le considérer comme un frottement de la tête qui passe sur l'os iliaque contre le dos d'âne qui forme la région rétro-cotyloïdienne ; les faisceaux capsulaires très tendus et jouant le rôle de bande d'arrêt fibro-élastique expliquent pourquoi la tête se porte automatiquement en haut vers le cotyle ; c'est là un mouvement de levier facile à comprendre avec point d'appui (insertion capsulaire fémorale et insertion tendineuse) placé entre la résistance (la tête fémorale) et la puissance (la diaphyse fémorale propulsée).

Chez deux enfants de dix ans nous n'avons pas pu faire la réduction, malgré de très fortes tractions avec la vis de Lorenz et malgré une extension continue préalable faite pendant quinze jours.

Enfin, chez un enfant atteint de luxation bilatérale, la première luxation réduite ou transposée se subluxa pendant le traitement de l'autre articulation. C'est pourquoi le traitement, dans ces cas de luxations bilatérales et postérieures, doit se faire en même temps, à notre avis (*XIIIe Congrès international de médecine*, août 1900).

Chez les enfants pour lesquels la transposition fut régulière, la claudication fut très améliorée, mais elle n'est pas disparue complètement. Ces malades devront encore être suivis jusqu'à la fin de la croissance. Et pour juger des changements survenus, il aurait fallu les cinématographier avant, au cours, et après le traitement, pendant la station debout, la marche et la course.

périostiques (ce que Hueter avait déjà proposé). Malheureusement son opéré mourut d'infection purulente. Il se contenta dès lors de pratiquer la résection de la hanche déjà faite par Roser (1871), Reyher et Heusner. Par l'extension consécutive on mettait la surface de section du col fémoral en contact avec le cotyle. La saillie du grand trochanter et la lordose étaient supprimées. Le but cherché était une néarthrose. Lampugnai se borna à réséquer la moitié inféro-interne de la tête fémorale, afin d'éviter le raccourcissement et pour conserver le cartilage de conjugaison. Ces résections corrigent la déformation causée par la saillie trochantérienne, mais elles n'améliorent pas la marche.

Poggi (*Archivio di Ortopedia*, 1890) le premier abaissa la tête et *la fixa à la vraie place, c'est-à-dire dans le cotyle*; son résultat fut très bon, mais il ne renouvela pas son opération.

En 1890, la résection fémorale avait déjà été faite vingt-sept fois (Ogston, Vincent, D. Mollière, etc.), avec des résultats médiocres, à cause du raccourcissement et de la lordose consécutive.

De Paoli et Israël, et plus récemment Gaudier proposèrent de clouer ou de suturer la tête fémorale à l'os iliaque. Albert avait aussi essayé l'enchevillement.

Hueter conseilla de réséquer la tête fémorale et de placer l'extrémité du fémur contre un lambeau ostéoplastique de l'os iliaque pour obtenir une ankylose solide.

Kœnig fit des lambeaux ostéoplastiques tout autour de la tête abaissée, ce qui produit une petite cavité, et si par-dessus la tête fémorale on suture périoste, capsule et muscles, il se formerait une barrière osseuse. Chez des enfants opérés suivant ce procédé par Karynski, Karewski et Gussenbauer il y eut une légère amélioration.

Jaboulay (1), pour mettre les deux articulations coxo-fémorales sur le même niveau transversal, a pratiqué la section de l'articulation sacro-iliaque et du pubis verticalement et transposa l'os du côté malade sur le même niveau que celui du côté sain, en le portant en avant et en dedans. Cette opinion rappelle celle de Trendelenburg pour l'exstrophie vésicale. Jaboulay, si la luxation est bilatérale, incise la symphyse en avant et les deux articulations sacro-iliaques en arrière.

Opération de Hoffa-Lorenz. — Ce fut Hoffa (2) qui, en 1889, *méthodisa la technique de la réduction sanglante de la tête fémorale dans l'ancien cotyle*; de cette façon les conditions de la statique et de la marche normale se trouvent rétablies. C'est ce qu'avaient négligé de faire ou n'avaient pas cru pouvoir faire tous les chirurgiens précédents, sauf Poggi.

Dans ses premières opérations, Hoffa faisait la section de tous les

(1) Jaboulay, *Soc. de chir. de Lyon*, 23 novembre 1899, et 4 janvier 1900.

(2) Hoffa, *Berlin. klin. Wochenschr.*, 28 avril 1890, et *Congrès internat. de méd. de Berlin*, 1890.

muscles périarticulaires rétractés, il coupait jusqu'à dix-huit muscles. Lorenz montra en 1892 que les pelvi-trochantériens n'étaient pas raccourcis, mais au contraire allongés; de plus, après toutes ces ténotomies les muscles subissent un très grand raccourcissement. Dès lors Hoffa adopta l'incision antéro-latérale de Lorenz (1), et au dernier Congrès international de médecine, il appela l'opération ainsi modifiée : opération de Hoffa-Lorenz (2). — De plus il recommande de ne pas suturer la plaie, et de se contenter de tamponnement.

Les résultats personnels de Hoffa sont remarquables. En août 1900 (3), il avait pratiqué 248 fois son opération avec 8 décès réellement opératoires. Les 132 dernières opérations avaient été faites sans décès et sans larges ténotomies.

Les déviations antérieures du col fémoral, les antéversions nécessitent souvent une rotation interne exagérée pour obtenir la réduction de la tête fémorale. Parfois, pour réduire, le membre est mis en adduction et rotation externe comme dans la coxa vara. L'affaissement du col fémoral fait persister un raccourcissement, que compense l'inclinaison du rachis.

Sans être parfaits comme à l'état normal, les mouvements sont très étendus et permettent une bonne station et une bonne marche, vers le quatrième mois. L'abduction reste toujours un peu limitée. L'ankylose coxo-fémorale ne fut observé que six fois chez des sujets âgés de plus de huit ans. Quatre fois la tête avait un peu glissé. Une raideur en flexion-adduction s'observe parfois; une ostéotomie sous-trochantérienne modifie celle-ci.

Quand la luxation est bilatérale, le résultat n'est pas aussi bon. Après l'opération pour luxation unilatérale, la radiographie montre que la tête reste en place, que la cotyloïde se développe bien, ce que Lorenz mettait à tort en doute.

(1) Lorenz, *Pathologie und Therapie der angeborenen Huftverrenkung*, 1895.

(2) *L'opération de Hoffa-Lorenz* comprend schématiquement les différents temps suivants : 1° *incision longitudinale le long du bord antérieur du grand trochanter.* On passe entre le fascia lata et le moyen adducteur; 2° la *capsule mise à nu est incisée en T ou en croix*; on sectionne le ligament rond s'il existe encore; 3° *évidement du cotyle informe*, soit avec des gouges courbées en baïonnette de Volkmann, soit avec l'évideur osseux de Doyen. Hoffa conserve avec soin le rebord cotyloïdien postérieur, il recommande de bien chercher le cotyle qui parfois est oblitéré par des débris capsulaires ou périostiques; 4° *réduction de la tête fémorale.* Quelquefois il faut un peu régulariser celle-ci quand elle est en pain de sucre. Pour réduire, il faut parfois faire une vigoureuse abduction avec rotation interne; l'anesthésie du sujet doit être profonde à ce moment. Pour voir si la tête est bien fixée, il faut qu'elle reste dans sa cavité même dans une forte abduction et rotation en dehors; 5° *tamponnement de la plaie à la gaze*, sans sutures; 6° *appareil plâtré* laissant une large ouverture au niveau de la plaie pour les pansements ultérieurs; *le membre est maintenu en légère abduction et rotation interne.* Le *traitement consécutif* est des plus importants, ce sont des massages énergiques fréquents, l'électrisation des muscles dès que la plaie est guérie, soit vers le dixième jour, exercices de gymnastique progressifs, etc.

(3) Rapports au *XIIIe Congrès international de médecine*, Paris, 1900.

Dans la luxation bilatérale chez des gens âgés de plus de sept ans, Hoffa abrase la tête fémorale et racle la surface iliaque pour enlever les débris capsulaires et aussi périostiques. On établit une sorte de « pseudarthrose » dont Hoffa se déclare satisfait, car l'amélioration est assez marquée.

Après l'âge de dix ans, Hoffa préfère pratiquer cette ostéotomie sous-trochantérienne oblique pour parer à l'adduction et au raccourcissement.

Telle est la façon dont Hoffa comprend sa méthode qu'il ne préconise pas à outrance puisque, en août 1900, il conseille chez tous les malades d'essayer tout d'abord la réduction non sanglante.

L'opération de Hoffa (première méthode) a été faite par quelques chirurgiens, mais pas avec la faveur que son auteur aurait pu espérer. C'est que les accidents septicémiques ont été fréquents, et la patience des opérateurs pour exiger le traitement mécanique consécutif n'a pas été assez grande.

Modifications apportées par Lorenz à la réduction sanglante. — Lorenz (1894) abaisse d'abord la tête fémorale soit par des tractions manuelles, soit par des tractions avec une vis, en s'aidant au besoin de sections pratiquées sur la corde des adducteurs. Pour éviter les sections musculaires trop nombreuses que nécessite la voie postérieure suivie par Hoffa, Lorenz aborde la capsule par une incision antéro-latérale en passant entre le fascia lata et le moyen adducteur. Lorenz insiste également sur les résections qu'il faut faire au col fémoral pour lui donner une forme plus ou moins arrondie. Quant aux paralysies observées après l'opération, elles résultent de la distension des nerfs, distension facilitée par la ténotomie des muscles longs et parallèles à la diaphyse fémorale.

Pour Lorenz, l'absence de la tête fémorale, l'absence du col, l'antéversion exagérée de celui-ci sont des contre-indications à l'intervention sanglante. En dehors de ces conditions, disait Lorenz en 1895, l'opération donne, en général, de très bons résultats. Les luxations récidivantes post-opératoires sont rares, si on établit bien un bon rebord postérieur au cotyle.

Le raccourcissement post-opératoire, disait Lorenz, est dû à des causes multiples : l'arrêt de développement du membre malade, la brièveté ou l'horizontalité du col, l'arrêt de développement de l'extrémité supérieure du fémur. Celle-ci est telle que, même après réduction, le bord supérieur du grand trochanter se trouve au-dessus de la ligne de Nélaton. Si les soins consécutifs sont faits patiemment, l'ankylose est exceptionnelle. La flexion à angle droit s'obtient le plus souvent. La réduction supprime la lordose lombaire, la saillie du ventre et des fesses, la saillie du grand trochanter. Quand les muscles ont retrouvé leur tonicité, la claudication est presque nulle. Enfin, si la tête fémorale manque, Lorenz conseille de mettre le som-

met du fémur en regard du cotyle creusé, et de placer le membre en abduction. Plus tard on fait une ostéotomie sous-trochantérienne à base interne. Nous avons vu plus haut que Lorenz conseille maintenant de commencer par le traitement orthopédique non sanglant.

D'autres modifications ont encore été apportées à la méthode sanglante de Hoffa-Lorenz. Quand la tête fémorale est en antéversion très marquée, la réduction se trouve très difficile de même que la contention. Tscherwing (1) (de Copenhague) n'hésita pas dans un cas de ce genre à compléter l'opération de Lorenz par une ostéotomie sous-trochantérienne pour remettre la tête en contact avec le cotyle. Il fixa même la tête avec un clou. Lafourcade (2), Bradford (3) ont conseillé aussi cette ostéotomie, pour remédier à la déviation du col. A. Broca (4) aborde la capsule par l'incision de Langenbeck entre deux faisceaux du grand fessier après avoir relevé en un volet les muscles trochantériens avec ostéotomie temporaire du grand trochanter.

Traitement opératoire sanglant palliatif. — Nous avons déjà signalé les *ténotomies*, la *résection coxo-fémorale*, signalons encore l'*avivement articulaire* pour provoquer une ankylose solide (Rochet) (5), la *pseudarthrose ilio-fémorale de Hoffa après une ostéotomie oblique sous-trochantérienne.* On fait une ostéotomie au niveau de la ligne intertrochantérienne, on excise la partie postérieure de la capsule pour favoriser la pseudarthrose ilio-fémorale, c'est-à-dire le contact immédiat entre le fémur et l'os iliaque. Le membre est maintenu en extension et en abduction pendant trois mois. La lordose est corrigée et la marche est meilleure. C'est en somme une variété de résection (Voy. aussi Codivilla, *Archivio di Ortop.*, 1900, fig. 430).

L'*ostéotomie sous-trochantérienne transversale* a été très recommandée par Kirmisson (6), Makins (7) et Schwartz (8). Elle diminue l'ensellure et fait disparaître l'adduction, elle allonge un peu le membre, elle atténue la claudication. Nous avons fait l'ostéotomie oblique dans un cas chez un enfant de dix-sept ans. L'amélioration dans la démarche et la diminution de la fatigue pendant la marche furent des plus évidentes.

Chez les malades âgés, Lejars (9) a conseillé comme Lorenz une résection modelante consistant dans la résection de la tête; puis le col est arrondi, le cotyle est creusé tout comme ce qui a été fait pour

(1) Cité in *Journ. de méd. et de chir. pratiques*, 1894, p. 281.
(2) Lafourcade, *Congrès d'obstétrique, de gynécologie et de pédiatrie de Bordeaux*, 1895.
(3) Bradford, *The American Journal of the med. Sc.*, août 1900.
(4) A. Broca, *Congrès de Bordeaux*, 1895.
(5) Rochet, *Lyon médical*, 1897.
(6) Kirmisson, *Revue d'orthop.*, 1894, p. 137.
(7) Makins, *Société clinique de Londres*, février 1895.
(8) Voy. Thèse de Golaz, Paris, 1897.
(9) Lejars, *Congrès de chirurgie*, 1892.

les luxations acquises traumatiques, anciennes et irréductibles.

Traitement des luxations antérieures pubiennes ou sus-cotyloïdiennes. — Il est purement orthopédique. Pendant toute la croissance l'enfant marchera peu et sera le plus souvent couché ou assis. Un appareil à extension sera appliqué si la tête avait une tendance à se luxer dans la fosse iliaque, ce qui est fréquent.

V. — MALFORMATIONS ET LUXATIONS CONGÉNITALES DU GENOU (1).

Elles sont assez fréquentes et, depuis le nouvel essor de l'orthopédie, des cas publiés se multiplient. Les variétés en sont très nombreuses. Voici la classification schématique de Potel, dans son excellente thèse (Lille, 1897).

Malformations d'origine osseuse	Fémur	Absence du fémur. Absence des condyles. Bifurcation fémorale inférieure.
	Tibia	Absence du tibia. Bifurcation supérieure du tibia.
	Péroné	Absence du péroné. Absence du péroné et du tibia.
Malformations d'origine nerveuse et musculaire.		Genu recurvatum. Absence des quadriceps. Absence de rotule. Bifurcation de la rotule. Contracture des fléchisseurs.
Malformations ligamenteuses		Luxation de la rotule en haut et en dedans, déplacement cunéen ; en dehors (intermittente et permanente). Genu valgum. Genu varum. Luxation du genou : luxation permanente en avant, en arrière, en dehors et en dedans.

Nous ne pouvons étudier ces différentes variétés dont quelques-unes d'ailleurs sont du ressort de l'anatomie tératologique et non encore de la chirurgie (2).

(1) Mesnard, *Revue d'orthopédie*, 1893. — Salaghi, Absence congénitale de rotule (*Archivio di Ortopedia*, 1894). — Lannelongue, *Congrès de pédiatrie de Bordeaux*, 1895. — Potel, Thèse Lille, 1897. — Bajardi, Luxation congénitale de la rotule (*Archivio di Ortopedia*, 1894). — Le Dentu, *Acad. de méd.*, 1894. — Bereaux, Thèse Paris, 1895. — Gallet, Luxation congénitale de la rotule, thèse Lyon, 1900. — Fargeas, Absence de rotule, thèse Paris, 1900. — Drehmann, *Deutsche Zeitschr. für ortop. Chir.*, 1900. Pour le développement du genou voy. Bernay, *Morphologisches Jahrbuch*, 1878.

(2) A. **Genu recurvatum congénital.** — Ce n'est pas une luxation, c'est une hyperextension du genou étudiée par Kleeberg, Chatelain, Lannelongue, Guéniot, Périer, Hibon, Phocas, etc. Potel en a réuni quatre-vingts observations. Le genu antecurvatum s'observe chez des nouveau-nés ayant souvent d'autres malformations. Il est souvent bilatéral, symétrique. Bouvier, Jules Guérin ont publié des observations, insistant sur la rétraction musculaire concomitante. Mais celle-ci n'est pas constante et le membre peut être flasque comme une jambe de polichinelle. La compression du fœtus par l'utérus, les adhérences amniotiques ont pu jouer un rôle, de même que les conditions mécaniques de l'accouchement.

Cette difformité serait plus fréquente chez les filles que chez les garçons, elle serait plus fréquente à gauche. Pour Guéniot, il faut invoquer, au point de vue

VI. — MALFORMATIONS DES OS DE LA JAMBE.

1° ***Absence congénitale du tibia.*** — Elle peut être totale ou partielle. *Partielle*, c'est l'extrémité inférieure qui manque le plus souvent, le pied est alors dévié en varus le plus souvent.

pathogénique, une contraction répétée du triceps crural et la traction continue exercée par le cordon qui tendait la jambe en hyperextension. Quand on cherche à reproduire expérimentalement la déviation, on provoque des décollements épiphysaires (Guéniot, Phocas, Hibon, Coyre (thèse Paris, 1900). Potel admet qu'il s'agit le plus souvent d'une rétraction du muscle triceps produite pendant la vie fœtale. Marmaduke (*Lancet*, 1898) admet une simple attitude anormale du fœtus.

Symptômes. — La jambe est incurvée en avant, et à un degré quelquefois tel que sa face antérieure vient au contact de la face antérieure de la cuisse; cette flexion maxima a été notée treize fois sur dix-huit (Phocas). Dans ce mouvement de flexion, on voit se produire des plis cutanés périrotuliens dirigés obliquement en haut et en dehors. Les condyles fémoraux font saillie dans le creux poplité. Le quadriceps est contracturé. La jambe revient en hyperextension d'une façon brusque à la manière d'un ressort du fait de cette contracture. Parfois il y a en même temps un peu de genu valgum (C. Sayre). Il n'y a aucune paralysie concomitante, pas d'atrophie musculaire; la rotule est en position normale.

L'obstacle à la réduction est à la fois osseux et musculaire. La douleur n'existe que dans les tentatives de réduction. La flexion spontanée est nulle. Le pronostic varie évidemment suivant le degré de réductibilité. A la longue on note une subluxation du tibia en arrière.

Le diagnostic est facile avec la *luxation congénitale en avant*; ici, en effet, les condyles tibiaux débordent en avant les condyles fémoraux. La *flexion sous-condylienne du tibia* se reconnaît aisément, étant donné le siège de la flexion, de même que la *paralysie infantile localisée aux fléchisseurs*.

Le premier *traitement* à employer, c'est l'immobilisation en extension; la réduction est en effet possible le plus souvent. Owen fit avec un succès partiel la ténotomie du tendon du quadriceps, suivie de massage. Phocas dut pratiquer l'ostéoclasie supracondylienne dans un cas.

B. **Luxation congénitale de la rotule.** — Elle peut se faire en haut, en dedans, en coin, en profondeur, en dehors.

La luxation externe est la plus fréquente. Elle résulte parfois d'une malformation du condyle externe ou d'une contracture du vaste externe. Il faut soit faire porter un appareil orthopédique, soit sectionner le triceps, soit plisser l'aileron rotulien interne (Le Dentu). (Voy. Berard, Thèse Paris, 1892.)

C. **Absence de la rotule.** — Pour Potel, ce n'est pas une entité morbide, c'est une malformation que l'on rencontre dans tous les cas où le triceps est frappé au début de son évolution. Forgeas, dans sa thèse (Paris, 1900) à laquelle nous renvoyons, en a réuni quatre-vingts observations. La contracture du quadriceps produit le genu recurvatum, son atrophie partielle ou totale détermine des luxations de la rotule. Il y a souvent des malformations osseuses ou musculaires concomitantes. L'absence de rotule donne lieu à des déformations du genou; cette articulation semble souvent luxée. Elle est soit fixée en flexion ou en extension permanente, ou bien on note des mouvements de polichinelle Le traitement orthopédique pour améliorer les mouvements du genou est encore le meilleur. La ténotomie en cas de contracture, l'arthrodèse en cas de laxité articulaire pourraient être employées avec succès.

D. **Luxations congénitales du genou** : *a.* **Luxation temporaire et volontaire.** — Il y a ici une laxité très grande du genou qui devient ballant, si bien que le sujet peut parfois à volonté déplacer son tibia en avant ou latéralement.

b. **Luxation permanente.** — La luxation en avant est la plus fréquente; le membre est raccourci; le genou est cylindrique; la flexion est impossible; il y a un peu d'hyperextension; la palpation permet de reconnaître quelques mouvements de latéralité et la saillie des condyles fémoraux. Pour réduire, Guermonprez, comparant la lésion à la luxation métacarpo-phalangienne du pouce, conseille l'hyperextension jusqu'à l'angle droit, l'impulsion directe sur l'épiphyse du tibia,

L'*absence totale* est rare. Elle est caractérisée essentiellement par la flexion du membre inférieur au niveau du genou et la déviation du pied en varus.

Le péroné est peu épais, incurvé en dedans ou en avant; une dépression cutanée cicatricielle existe ordinairement au niveau de l'extrémité inférieure du tibia quand il est partiellement absent. L'épiphyse inférieure du fémur est imparfaitement développée. La polydactylie se montre quelquefois; l'ectrodactylie est plus fréquente.

Le gros orteil fait souvent défaut. La malléole externe est très saillante, la malléole interne manque. Certains muscles manquent, d'autres ont des insertions anormales. L'astragale est altéré dans sa forme.

Pour Vuillaume (thèse de Lyon, 1899), cette malformation est due à un arrêt de développement du membre par suite des pressions amniotiques.

Le massage, les appareils prothétiques, la ténotomie des tendons rétractés, l'ostéotomie du péroné incurvé, améliorent parfois un peu la gêne fonctionnelle.

Albert (de Vienne) tailla une excavation dans le fémur et y plaça l'extrémité supérieure du péroné. Julius Wolff fit une arthrodèse, mais elle fut insuffisante (1).

Dans un cas d'atrophie partielle inférieure, Nové-Josserand aviva l'extrémité inférieure du rudiment du tibia et le sutura au péroné; il immobilisa le membre dans un appareil plâtré.

La résection du genou, la désarticulation ou l'amputation sont parfois nécessaires si le segment du membre est très atrophié et enfin l'extension suivant l'axe de la jambe quand la rectitude est obtenue.

E. **Palmature congénitale du creux poplité.** — Comme à l'aisselle on trouve parfois dans le creux poplité une membrane cutanée débordante et reliant la cuisse à la jambe. Trélat, Küster (1883), Julius Wolff (1888), Hue (1895), en ont rapporté de curieuses observations.

F. **Genu varum congénital.** — Il est rare; Potel en rapporte un cas de Townsend.

G. **Genu valgum congénital.** — Mac Ewen en signale un cas, et il est à noter ce fait que l'enfant fut conçu par un homme en convalescence de maladie infectieuse, la pneumonie. Citons encore le cas de Servier (*Gaz. hebd.*, 1871).

Dans un premier cas de Kredel (*Centralbl. für Chir.*, 1896) le genu valgum congénital était bilatéral; la flexion du genou n'était possible que jusqu'à l'angle droit, les deux rotules étaient en luxation externe, la diaphyse fémorale ne présentait pas de courbure anormale, il y avait en même temps des lésions de coxa vara, un P. B. double, etc. Il s'agissait en somme d'une variété de L. C. du genou. Dans une deuxième observation de Kredel, les lésions étaient à peu près semblables et représentaient également une L. C. du genou; à droite le condyle externe était en rétropulsion; à gauche, au contraire, il était en antépulsion avec absence de rotule. Le genu valgum congénital s'observe encore dans les cas d'absence de péroné, dans le genu recurvatum, dans la L. C. de la rotule.

(1) Voy. Motta, Absence congénitale du tibia (*Archivio di Ortopedia*, 1897). — Saint-Cyr, Fractures intra-utérines de la jambe, thèse de Paris, 1899. — Vuillaume, Absence congénitale du tibia, thèse de Lyon, 1899. — Rossi, Courbure congénitale du tibia (*Archivio di Ortopedia*, 1900). — Dimitrieff, Absence congénitale du péroné, thèse de Nancy, 1900. — Burckhardt, *Jahrbuch für Kinderheilkunden*, t. XXXI. — Gosse, *Archiv für. klin. Chir.*, 1900. — Pauly, *Archiv für klin. Chir.*, 1879.

et dans l'impossibilité de jouer un rôle utile dans la marche (1).

2° ***Absence congénitale du péroné.*** — Elle est totale ou partielle. Un cordon fibreux remplace le péroné. Elles se compliquent souvent de fracture intra-utérine du tibia (Saint-Cyr, thèse de Paris, 1899), et celles-ci se compliquent de pseudarthrose et d'atrophie musculaire.

Les orteils externes manquent parfois, il y a là une atrophie longitudinale et externe du membre plus fréquente que l'atrophie longitudinale interne; dans d'autres cas assez rares il y a polydactylie.

Le pied est souvent dévié en valgus, le membre est très raccourci. Il ne s'agit pas de fracture intra-utérine et la prétendue cicatrice placée au-devant du tibia est simplement symptomatique de l'atrophie de la peau par compression amniotique.

La prothèse dans ces cas de déviation légère peut donner quelques résultats.

Dans un cas observé chez un enfant de six ans le pied était en valgus. Bardenheuer (2) fit une incision le long de l'extrémité inférieure du tibia, il luxa celle-ci et fendit longitudinalement l'os en deux fragments; entre ceux-ci il interposa l'astragale; cela permit de corriger la déviation du pied. Pello (3) fit une ostéotomie cunéiforme du tibia. Ch. Nélaton (4) fit l'ostéotomie cunéiforme du tibia au niveau de la courbure antérieure. Plus tard il réséqua l'astragale et le calcanéum, et il fit l'arthrodèse tibio-tarsienne, et il regretta de n'avoir pas fait l'opération de Vladimiroff-Mickulicz pour éviter le raccourcissement. L'amélioration fut très minime.

Kirmisson (5) essaya le redressement du tibia et l'arthrodèse tibio-tarsienne. Il évida le tibia, y plaça l'astragale atrophié, il fit la ténotomie du tendon d'Achille et des péroniers, puis il remit en bonne position le pied qui était en valgus, le membre fut immobilisé et le malade, qui était phocomèle et partant marchait en rampant, put, avec des appareils prothétiques, améliorer beaucoup sa marche.

En somme, l'arthrodèse et les ténotomies sont les interventions sanglantes à pratiquer quand la prothèse ne donne aucune amélioration dans la marche.

L'amputation est préférée par Brown, qui pense que les ostéotomies et ténotomies ne donnent pas grand'chose (6).

(1) Voy. Lannois, Lannelongue, Kirmisson, Piéchaud, *Congrès international de médecine*, Paris, 1900.

(2) Bardenheuer, *Congrès des Chir. allemands*, 1894.

(3) Pello, *Archivio di Ortopedia*, 1894, in *Gaz. hebd.*, 16 juin 1894; voy. aussi Burckhardt, *Jahrbuch für Kinderheilkunde*, Bd. XXXI.

(4) Ch. Nélaton, *Soc. de chir.*, 1897.

(5) Kirmisson, *Soc. de chir.*, 12 mai 1897.

(6) a. La *luxation congénitale des tendons des péroniers latéraux* a été observée par Kramer (*Centralblatt f. Chirurgie*, 1895). Le traitement est le même que pour les luxations acquises.

b. *Malformation de l'articulation du cou-de-pied.* — L'*ankylose congénitale* a été

VII. — PIEDS BOTS.

Historique général. — *a.* Phase anatomo-clinique. — Hippocrate recommandait de bien distinguer les variétés congénitales et les variétés acquises.

Tous les auteurs suivants ne contribuèrent que très peu à l'étude du P. B. Il faut arriver aux descriptions anatomo-pathologiques de Camper et surtout à celle de Scarpa pour voir s'éclairer l'étiologie et le traitement.

b. Phase opératoire. — Delpech, en 1816, fit la première ténotomie sous-cutanée pour allonger le tendon d'Achille. Stromeyer, Dieffenbach, V. Duval, Scoutetten, J. Guérin, Bonnet, Bouvier, Adams, précisent les indications de cette ténotomie. Comme Mellet, ils insistent sur les lésions progressives du P. B. acquis, lésions qui finalement l'assimilent au P. B. congénital. Thorens (1873), Parker, Bessel-Hagen, Gross, Farabeuf, etc., complètent encore la description anatomique de Scarpa. Alors naissent et se perfectionnent beaucoup toutes les variétés de tarsectomie, de tarsotomie, de tarsoplasie et de tarsoclasie que nous aurons à étudier en détail (1).

Étiologie. — Le P. B. est une des malformations congénitales les plus fréquentes, on l'observe 37 fois sur 132 cas de vices de conformation (Chaussier). Le sexe n'a pas grande influence. Sur 764 cas, on note le varus 703 fois, le valgus 42 fois, le talus 19 fois (Tamplin).

L'hérédité, l'alcoolisme des générateurs (obs. pers.), l'intoxication par une fièvre de la mère pendant la grossesse, la syphilis des parents, les mariages consanguins sont autant de causes possibles, mais non démontrées comme pour toutes les malformations congénitales.

observée ; rarement les malformations du péroné et du tibia, absence partielle ou totale, donnent lieu à des malformations très variées de l'articulation tibio-tarsienne.

La *L. C. tibio-tarsienne* a été observée, mais il y avait des malformations osseuses du péroné (cas de Volkmann dans lequel l'affection était héréditaire). Volkmann (*Deutsche Zeitschr. für Chir.*, 1873) fit une sorte de résection. Bidder se contenta de faire porter un appareil orthopédique (*Berlin. klin. Wochenschr.*, 1888).

(1) Les mémoires sur le P. B. sont en nombre considérable, voici les principaux : Adams, *On Club foot*, 1873. — Brodhurst, 1867. — Lannelongue, thèse d'agrégation, 1869. — Thorens, thèse de Paris, 1873. — Ed. Schwartz, thèse d'agrégation, 1883. — Margary, *Archivio di Ortopedia*, 1884. — Lorenz, *Wiener Klinik*, 1884. — Phelps, *Deutsche med. Wochenschr.*, 1885. — Parker, *British med. Journ.*, 1888. — Adams, thèse de Nancy, 1890. — Ch. Nélaton, *Arch. gén. de méd.*, 1890. — Gross, *Congrès de chir.*, 1885, et *passim*. — Hoffa, *Orthopédie*, 1891. — Mauclaire, Dissection de quelques variétés de P. B. (*Congrès de Bordeaux*, 1895). Clinique in *Presse méd.*, 1899. — Boquel, thèse de Paris, 1896. — Forgue, Rapport au Congrès de chirurgie, 1896, et Communication de Berger, Kirmisson, Jalaguier, J. L.-Championnière, etc., etc. — Lapeyre, thèse de Paris, 1895. — Farabeuf, Précis de médecine opératoire, 2e édit., Paris, 1896. — Kirmisson, Traité des maladies chirurgicales d'origine congénitale, 1898. — Fernand Monod, Traitement chirurgical du P. B. varus équin congénital chez l'enfant, thèse de Paris, 1901, avec figures.

D'autres difformités congénitales coexistent dans un dixième des cas (Bessel-Hagen) : absence partielle ou totale du tibia, du péroné, ankylose congénitale du genou, mains botes, etc. Les lésions nerveuses concomitantes sont fréquentes : anencéphalie, spina bifida, etc.

Comme nous le verrons, l'hérédité nerveuse serait assez fréquente. Lannelongue rapporte onze cas d'hérédité pendant plusieurs générations. Le P. B. observé chez les fœtus est bien connu depuis les observations de Rudolphi, Jules Guérin, Bouvier, Ch. Robin, Lannelongue (et obs. pers.).

Classification. — Nous étudierons successivement : 1° le *P.B. varus équin* ; 2° le *P. B valgus* ; 3° le *P. B talus* ; 4° le *P. B. équin.*

I. — P. B. varus équin (1).

C'est la variété la plus fréquente (90 p. 100).

Anatomie et physiologie pathologiques. — *Historique.* — Camper en 1777 décrivit des modifications de direction et la forme de l'astragale et du calcanéum. Scarpa insista sur les déformations du scaphoïde, du calcanéum, du cuboïde ; il insiste sur l'aggravation des altérations du fait de l'âge et de la marche. Puis viennent les descriptions anatomiques très précises de Rudolphi, Bouvier, Bonnet, Adams, Hueter, Little, Bonnet, P. Broca, Lannelongue, Thorens. — Volkmann, Henke, Lorenz, Margary, Rupprecht, Busch, Bessel-Hagen, Parker, E. Bœckel, etc., précisent les lésions des os et des ligaments. Tout dernièrement enfin, Farabeuf nous a donné une étude d'anatomie et de physiologie pathologiques des plus remarquables ; il a fait de l'anatomie et de la physiologie normales une étude qui doit être connue pour pouvoir comprendre l'anatomie, la physiologie pathologiques ainsi que le traitement.

Description des lésions. — Le *P. B. varus équin* est uni- ou bilatéral. Dans ce dernier cas, il n'est pas toujours aussi marqué d'un côté que de l'autre (2).

Lésions de la peau. — Elles sont représentées après la marche par

(1) Cette étude ne comprend pas la description du pied bot qui accompagne l'absence partielle ou totale du tibia ou du péroné, description très résumée dans le chapitre précédent.

(2) Dans le pied bot varus équin congénital, distinguons dès maintenant : 1° l'*adduction du pied*, le bord externe étant très convexe et le bord interne très concave. Cette déviation en varus se produit surtout au niveau de l'articulation médio-tarsienne ; 2° l'*incurvation des faces*, la concavité de la face plantaire et la convexité de la face dorsale étant exagérées, c'est la tendance au pied creux exhaussant la voûte ; 3° l'incurvation des bords ou *torsion du pied*, ou *supination*, puisque la plante regarde en dedans, le bord externe est tourné en bas et le bord interne en haut. Cette torsion se fait surtout au niveau de l'avant-pied par suite de la déviation du cuboïde, du scaphoïde et des cunéiformes. Au niveau de l'arrière-pied, cette torsion s'explique par la diminution de hauteur de la moitié interne de l'astragale. Cette supination se produit surtout dans l'articulation sous-astragalienne ; 4° l'*équinisme* ou extension forcée. C'est un élément très important de déviation se produisant dans l'articulation tibio-tarsienne.

des durillons au niveau du cuboïde et au niveau de l'extrémité postérieure du 5e métatarsien. En ces mêmes points se forment des bourses séreuses et parfois des maux perforants. Avant la marche, la peau est saine.

Lésions des muscles, des vaisseaux et des nerfs. — Chez le fœtus et le nouveau-né le jambier antérieur est assez souvent rétracté. L'extenseur propre du gros orteil et l'extenseur commun sont rejetés du côté interne et Bouvier cite des cas où le muscle est devenu adducteur. Le pédieux est atrophié. Le long péronier croise la face inférieure du calcanéum. Le faisceau externe du triceps est un peu atrophié. Le tendon d'Achille est court et moins large, il est un peu dévié en dedans et s'insère au côté interne du calcanéum, il est devenu encore plus adducteur. Le jambier postérieur est reporté en avant sur la malléole interne qui lui offre une gouttière. Les muscles de la plante sont raccourcis, surtout les muscles sésamoïdiens internes. L'aponévrose plantaire est rétractée, surtout la cloison intermusculaire interne.

Ces muscles ne sont pas atrophiés, ils ont leur volume et leur coloration normale en général. Quand ils sont atrophiés, ils ont une tendance à la dégénérescence graisseuse (Ch. Robin). Les lésions musculaires de rétraction priment parfois de beaucoup les lésions osseuses, ce sont les P. B. légers, encore appelés tendineux (E. Bœckel) ou musculaires (F. Monod). Chez un nouveau-né, Pilliet (1) constate dans les muscles « une sclérose interstitielle avec épaississement vasculaire avec adipose intramusculaire » comme dans la pseudo-contracture des myopathiques. Achard (*in* thèse Courtillier) signale les mêmes altérations.

Chez l'adulte, les muscles sont atrophiés par défaut d'action, ils deviennent graisseux. Les déviations et rétractions sus-indiquées augmentent.

Les vaisseaux et les nerfs de la jambe et du pied sont plus petits comme volume. Ceux-ci sont souvent dégénérés (2).

Lésions osseuses et articulaires. — Les lésions osseuses et articulaires doivent être étudiées en même temps, car elles sont sous la dépendance les unes des autres. Il faut les décrire : 1° chez le fœtus ; 2° chez le nouveau-né ; 3° chez l'enfant ayant marché pendant quelque temps (3)

1° *Chez le fœtus*, les lésions ostéo-articulaires sont à peu de chose près. celles observées chez le nourrisson (cas de Lannelongue et obs. pers.).

2° *Chez le nouveau-né.* — Dans leur ensemble les os du tarse sont

(1) Pilliet, *Progrès médical*, 29 septembre 1888.

(2) Legendre et Fuhrer, *Soc. de biol.*, 1859.

(3) Rappelons que, à la naissance, le cuboïde, le scaphoïde, les cunéiformes sont entièrement cartilagineux ; l'astragale n'est osseux que dans sa portion antérieure, le calcanéum dans ses 5/8 moyens. L'astragale et le calcanéum, s'accroissant par leur partie postérieure, ne sont complètement ossifiés que vers l'âge de huit à dix ans. Le tarse antérieur, dont l'ossification commence vers la fin du quatrième mois par le cuboïde, n'est osseux dans sa totalité qu'après les trois ou quatre premières années.

un peu atrophiés (1) (fig. 326) (Voy. Forest Villard, *Americ. medico-chirurg. Bulletin*, 1896).

Astragale. — Il est altéré dans sa forme et dans sa position. Il est en extension par rapport à la jambe; il est subluxé en avant et en dehors; il déborde la mortaise tibio-péronière. La poulie est plus étroite et cette diminution se fait surtout aux dépens de la partie interne de l'os; la gorge est moins accusée. La partie antérieure de la poulie est rugueuse, non encroûtée de cartilage et plus large que la partie postérieure. Parfois on trouve une crête saillante sur la face dorsale de la poulie, au niveau du bord antérieur de la face inférieure du tibia.

II I

Fig. 326. — Radiographie d'un pied bot varus équin chez un nouveau-né. — I, pied normal; II, pied bot, l'ombre de l'astragale, dévié en dedans, est fusionnée en partie avec celle du calcanéum (Obs. pers.).

Le col est plus court en dedans, plus long en dehors. La tête, au lieu de regarder immédiatement en dedans, regarde en dedans et en bas. Elle se divise en deux parties par une crête verticale, l'une interne, la facette articulaire astragalo-scaphoïdienne, l'autre externe et antérieure formant une tubérosité plus ou moins mamelonnée. Son grand diamètre, d'horizontal qu'il était, tend à devenir vertical (2).

(1) Longuet, Anatomie path. du pied bot (*Revue d'orthopédie*, 1892). — Saintos, *Revue orthopédique*, 1891. — Eugène Rochard, *Ibid.* — Hartley, *Med. Record*, 1894.

(2) Bouvier a décrit trois degrés de déformation du col et de la tête de l'astragale. Dans le premier, on ne voit qu'un léger déplacement de la facette scaphoïdienne en dedans. Dans le second, la tête se rétrécit et tend à devenir pointue à double face. Dans le troisième, la surface articulaire conique est située tout à fait en dedans de l'astragale; la tête forme le sommet mousse de l'éminence que représente le col, l'articulation scaphoïdo-astragalienne est franchement reportée en dedans. L'obliquité exagérée du col de l'astragale sur le corps de l'os a été précisée de nouveau par Parker, Scudder, le professeur Kirmisson, etc.

Parker a montré que chez le fœtus à terme l'astragale présente à l'état normal un col oblique sur le corps, particularité anatomique qui n'est qu'un retour à la disposition notée chez les primates et qui explique bien l'amplitude considérable de l'adduction de l'avant-pied chez les nouveau-nés et qui probablement constitue une des causes prédisposantes de sa déviation pathologique.

L'angle que forme le col avec le corps de l'astragale est bien peu modifié pour Kirmisson (*Revue d'orthopédie*, 1985 et 1896).

Pour Kocher, Bessel-Hagen et Farabeuf, le col n'est pas allongé dans son bord

La face externe fait avec la poulie un angle plus saillant ; elle présente souvent une saillie placée immédiatement en avant de la malléole externe.

La face interne ne présente une surface articulaire qu'à la partie postérieure, sa moitié antérieure est rugueuse et destinée à l'insertion du ligament tibio-astragalien qui devient interosseux par le fait de la forme nouvelle de l'astragale.

La face postérieure est réduite à un bord, c'est un coin à sommet interne, l'échancrure destinée au passage du long fléchisseur propre du gros orteil est disparue.

Grâce à l'inclinaison en avant de l'astragale, le tibia et le péroné sont en contact avec le calcanéum.

Sur une coupe de l'os on voit que le noyau osseux pousse droit dans un astragale déformé, comme l'a démontré le professeur Farabeuf (fig. 327).

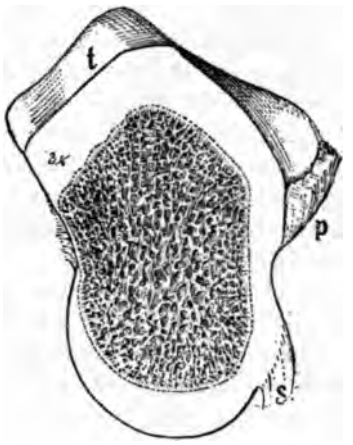

Fig. 327. — Astragale gauche bot de trois ans et demi (d'après Farabeuf).

L'articulation sous-astragalienne dans le P. B. se compose de quatre surfaces articulaires. La première est située au bord interne de la face postérieure de la malléole externe ; la seconde, élevée au-dessus de la précédente, est située au bord externe de la face postérieure de l'épiphyse tibiale. Sur l'astragale se trouve une facette interne et postérieure qui continue la facette tibiale, et une facette externe et antérieure qui continue la facette péronière. La gouttière du ligament interosseux est modifiée dans sa direction.

Calcanéum. — Il a subi une double rotation. Son grand axe est devenu oblique en bas, en avant et en dedans, le petit axe un peu oblique en bas, en dehors et en avant. L'extrémité postérieure de l'os est relevée. Sa face interne forme un angle ouvert en dedans. Sa face supérieure est un peu convexe. La face interne est devenue supérieure, elle est concave. La face inférieure est concave, mince, atro-

externe, il n'est pas tordu. « La surface articulaire de la tête astragalienne s'est prolongée en dedans par le frottement du scaphoïde déplacé, mais la tête continue à regarder en avant par sa facette articulaire primitive qu'a mise à découvert la subluxation du scaphoïde, et l'on peut voir la capsule astragalo-scaphoïdienne contenir encore la partie frontale abandonnée de cette tête. Sur une coupe sagittale de l'astragale on voit que le noyau osseux peut pousser droit dans un cartilage déformé. Cette forme normale du noyau central peut se maintenir en dépit d'une coudure très apparente de l'enveloppe cartilagineuse. Il en est de même du noyau osseux calcanéen (Farabeuf). »

phiée, elle est devenue postéro-interne. La face externe présente un angle saillant en dehors. Le col du calcanéum et la face antérieure sont relevés, et la facette cuboïdienne empiète sur la face interne de l'os. L'axe de l'articulation sous-astragalienne est devenu transversal.

Cuboïde. — Sa face dorsale est plus large, sa face plantaire est rétrécie; le diamètre antéro-postérieur est plus grand en dehors qu'en dedans. Il est déplacé en dedans. Sa face supérieure est devenue externe, rarement inférieure.

Scaphoïde. — Son grand axe, qui est horizontal normalement, est devenu presque vertical; il déborde en dedans la tête astragalienne. Sa tubérosité interne s'articule quelquefois avec la face antérieure de la malléole interne. Sa forme est peu modifiée, l'os est parfois atrophié, comme comprimé (1).

Ligaments. — Ils sont courts et serrés à la région plantaire; les ligaments dorsaux sont allongés. Le ligament tibio-astragalo-scaphoïdien est très rétracté, de même que les ligaments calcanéo-scaphoïdien et cuboïdien inférieur.

Le rôle de la rétraction des ligaments n'est pas douteux, car H. Coote ne put redresser un P. B. après section totale des tendons et de l'aponévrose plantaire. Plus récemment Parker (2) insista encore sur le rôle des ligaments et sur les résultats thérapeutiques de leur section.

La capsule tibio-tarsienne en avant est très allongée.

Le ligament interosseux astragalo-calcanéen, au lieu d'être oblique, est transversal.

Entre le calcanéum et les os de la jambe se trouve en arrière une capsule ou une sorte de ligament interosseux, ligament péronéo-calcanéen de Bessel-Hagen. Les ligaments calcanéo-scaphoïdien et calcanéo-cuboïdien sont raccourcis. La capsule articulaire scaphoïdo-astragalienne est épaissie et courte à sa partie interne où elle forme un véritable ligament. Le scaphoïde est maintenu en place par le ligament tibio-scaphoïdien court et épais. F. Monod admet que parfois les lésions ligamentaires paraissent prédominer les lésions osseuses ou musculaires, et on aurait affaire à un P. B. uniquement ligamentaire primitivement.

(1) Le *1er cunéiforme* dans les cas graves vient toucher le tibia. Les *cunéiformes*, les *métatarsiens*, les *phalanges* sont un peu atrophiés suivant leur face plantaire; ils suivent les déviations du tarse. Les métatarsiens sont très près les uns des autres par suite du rapprochement des bords interne et externe du pied.

Telles sont en résumé les lésions des os du tarse; quand elles prédominent, le P. B. est dit osseux, on pourrait dire aussi cartilagineux.

La *malléole interne* dans les cas graves est devenue antérieure; la diaphyse du tibia est tordue de dedans en dehors.

Le *péroné* grêle est incliné contre le tibia, l'espace interosseux est presque nul en bas, la malléole externe est devenue postérieure.

Dubreuil signale une rotation en dedans du *tibia*, rotation au niveau de l'articulation du genou, ce qui exagère la déviation en dedans du pied.

(2) Parker, *British med. Journ.*, juillet 1886. Voy. aussi les remarquables coupes de pied bots représentées par Nichols, *Boston med. Journ.*, fév. 1897.

L'aponévrose plantaire est épaissie et raccourcie, surtout dans sa partie interne (1).

3° Lésions anatomiques après la marche. — Du fait de la marche et de l'ossification, les lésions osseuses s'aggravent; le mouvement de flexion du pied sur la jambe ne pouvant se faire, vu l'équinisme, dans l'articulation tibio-tarsienne, se passe dans l'articulation astragalo-calcanéenne, encore est-il très limité par le ligament astragalo-calcanéen devenu transversal. Le mouvement d'adduction se passe dans les articulations calcanéo-cuboïdienne et astragalo-scaphoïdienne. Le mouvement d'abduction est impossible. Si l'ankylose se développe, tout redressement et tout mouvement sont impossibles. D'une manière générale les os du pied présentent un certain degré d'ostéoporose.

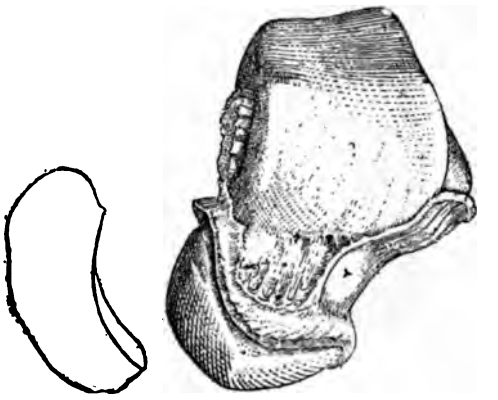

Fig. 328. — Face dorsale d'un astragale gauche d'enfant extirpé d'un varus équin avec l'esquisse d'un scaphoïde dessiné à distance mais dans l'attitude où il était. Du collier qui entoure le col on voit se détacher la capsule astragalo-scaphoïdienne très forte, épaissie, dans sa partie dorsale externe (d'après Farabeuf).

Astragale. — Il est presque vertical et énucléé; il fait saillie sur le dos du pied. Son col s'est très développé en dehors, il s'est incliné en bas; la tête est aplatie transversalement, bicéphale, une surface articulaire externe déshabitée, une interne inclinée à 90° sur la première. La surface articulaire scaphoïdienne est rejetée en dedans; la face externe est très étendue, la face interne est très réduite. Le col et le corps font un angle variant de 105° à 140° sur une coupe verticale, entre 125° et 160° en coupe horizontale. La face externe s'hypertrophie (Thorens) et une cale externe (Ch. Nélaton) est assez fréquente. La crête de la face dorsale s'est accentuée (fig. 328).

Les lésions déjà signalées sur l'astragale avant la marche persistent donc et s'aggravent : telle la barre hypertrophique transversale de la face supérieure. Sur une coupe frontale, l'astragale n'est plus trapézoïde. C'est un triangle à sommet interne tronqué (Rupprecht).

Dans une de nos observations, la face postérieure et la face supérieure étaient fusionnées en « dos d'âne ».

(1) Debersaques, cité par Charon (*Journ. de médecine de Bruxelles*, 1891), aurait trouvé chez le nouveau-né atteint de pied bot, des modifications dans la direction du col fémoral. Notons que chez l'adulte celles-ci sont fréquentes. Dans les cas graves le bassin et le rachis le sont également.

Calcanéum. — Sa hauteur est moindre; il fait parfois un angle de 140° avec la jambe ouvert en haut et en dedans; il est oblique d'arrière en avant et de haut en bas et de dehors en dedans; il est tiré en haut par le tendon d'Achille; il est infléchi en dedans et, en avant, a glissé sous l'astragale; l'os paraît allongé, la face supérieure regarde en avant et en dehors, elle est en contact direct avec le bord postérieur de la surface articulaire du tibia avec le péroné; le calcanéum fait partie de l'articulation tibio-tarsienne. Il a « *tangué, viré, roulé* » (Farabeuf), *il est dévié dans ses trois axes*, 1° par la rétraction du tendon d'Achille qui agit directement sur lui, 2° par la rétraction des jambiers; ceux-ci tirent sur le scaphoïde qui attire le cuboïde et indirectement le calcanéum par l'intermédiaire de celui-ci. Il y a là une action indirecte en mouvement de sonnette des plus curieux. La face externe est convexe et présente quelquefois une véritable saillie symptomatique de l'inflexion interne. Elle offre parfois une gouttière pour le long péronier latéral. La face interne atrophiée présente en bas et en avant une facette articulaire avec le cuboïde. La tubérosité antérieure est élargie; la petite tubérosité est atrophiée et, à sa place, on voit une petite facette articulée avec le cuboïde, qui reçoit ainsi une partie du poids du corps. Le ligament interosseux n'est plus oblique de bas en haut et d'arrière en avant, il est devenu vertical du fait du glissement du calcanéum en avant sous l'astragale. Du fait de la luxation du cuboïde en bas et en dedans de la face antérieure du calcanéum, celui-ci présente une partie antérieure déshabitée faisant « *cale externe calcanéenne* » (fig. 329).

Fig. 329. — Face plantaire du calcanéum, du cuboïde, et des deux derniers métatarsiens de pied bot gauche, pour faire voir le déplacement du cuboïde dont l'éperon use le dessous et l'avant du sustentaculum, et la coudure du bord externe du pied, dans le varus invétéré de l'adulte. Le redressement stable exigerait l'ablation du coin figuré dont les faces sont perpendiculaires, l'une à la direction du calcanéum, l'autre à la direction des métatarsiens (d'après Farabeuf). A noter la cale externe calcanéenne.

Scaphoïde. — Il est très atrophié. Son extrémité interne est comprimée entre le premier cunéiforme et la malléole interne. Son grand diamètre est antéro-postérieur, sa facette astragalienne regarde en dehors pour s'articuler avec la néo-facette du col de l'astragale. Il

s'est subluxé suivant une trajectoire en spirale, c'est-à-dire d'abord en bas et en dedans, puis en dedans et en haut. Il est parfois enclavé dans le ligament deltoïdien comme un ménisque articulaire, et une facette articulaire existe pour la malléole tibiale. Son extrémité interne forme une *cale interne* et remonte vers la malléole interne (fig. 330).

Cuboïde. — Il est subluxé en bas et en dedans par le calcanéum et son articulation est reportée à l'union de la face plantaire avec la facette antérieure du calcanéum, d'où une saillie du bec calcanéum faisant « cale » en dehors. La face plantaire s'est atrophiée, l'angle inféro-interne forme un bec ou éperon qui remonte jusqu'à user le dessous de la petite apophyse du calcanéum. La face dorsale est hypertrophiée et contribue avec le calcanéum à rendre le bord externe beaucoup plus long que l'interne (1).

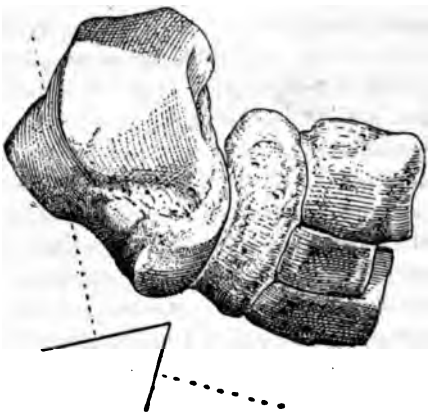

Fig. 330. — Face dorsale de l'astragale, du scaphoïde et des cunéiformes de pied bot droit varus équin invétéré de l'adulte, pour montrer les déformations de l'astragale, la subluxation scaphoïdienne qui découvre la partie frontale de la tête, la coudure du bord interne du pied qui en résulte, et l'angle du coin à enlever pour obtenir un redressement stable. Les deux côtés de cet angle, les deux traits de scie, les deux coups de ciseau, comme on voudra, sont représentés par deux lignes pleines qui doivent être et sont perpendiculaires, l'une à l'axe pointillé de l'astragale, l'autre à l'axe également pointillé du métatarse (d'après Farabeuf). A noter la cale interne scaphoïdienne.

Les *lésions ligamenteuses* s'aggravent. De fortes adhérences unissent l'extrémité postérieure du calcanéum aux os de la jambe, il y a contact entre ces deux surfaces osseuses. Un de ces faisceaux, péronéo-calcanéen allant du ligament interosseux péronéo-tibial aux crêtes de la face supérieure du calcanéum, joue un rôle important dans les obstacles au redressement de l'équinisme (ligament de Bessel-Hagen). Les ligaments plantaires se rétractent, d'où équinisme complémentaire de l'avant-pied sur l'arrière-

(1) *Os cunéiformes.* — Le 1er cunéiforme présente dans les cas graves une facette postérieure articulée avec une facette correspondante du sommet de la malléole interne. Les trois cunéiformes sont atrophiés.

Métatarsiens. — Le 4e et le 5e ont leur face dorsale dirigée en bas, ce qui augmente la concavité de la voûte plantaire.

La dernière phalange du gros orteil est déviée en bas du fait de la pression des chaussures. Les autres orteils se mettent en griffe.

Os de la jambe. — Ils sont tordus (Scarpa), la malléole tibiale se porte en avant, elle est atrophiée et parfois articulée avec le scaphoïde. La malléole externe est allongée. Chez un de nos jeunes opérés elle était très hypertrophiée en épaisseur et la mortaise péronéo-tibiale paraissait très élargie.

pied. Le ligament calcanéo-cuboïdien plantaire rétracté est un des obstacles qui s'opposent le plus à la correction du varus (Ch. Nélaton et F. Monod). Les ligaments dorsaux externes sont hypertrophiés.

Le ligament deltoïdien du ligament latéral interne se prolonge en avant; il enchaîne la tubérosité du scaphoïde à la malléole interne, ses attaches nombreuses justifieraient les noms de tibio-calcanéen-glénoïdien-scaphoïdien ; il s'interpose entre le scaphoïde et la malléole à la façon d'un ménisque interarticulaire (Farabeuf). Ces ligaments latéraux sont épaissis et raccourcis ; ils tendent à former une enveloppe complète à l'articulation. En dehors les fibres hypertrophiées forment un véritable ligament péronéo-astragalo-scaphoïdo-métatarsien. Le ligament en Y est hypertrophié. Le ligament calcanéo-scaphoïdien inférieur le raccourcit et comble l'espace scaphoïdo-calcanéen. Le ligament calcanéo-cuboïdien inférieur n'a pas sa direction antéro-postérieure. Il forme une sangle oblique, qui applique le cuboïde contre le biseau qui tend à se former à la face interne de la grande apophyse du calcanéum. Ce ligament par sa couche superficielle se prolonge jusqu'aux métatarsiens. Assurément les rétractions ligamentaires ont une très grande importance, mais il ne semble pas qu'elles puissent primer toujours les lésions osseuses et je ne crois pas que plus tard on puisse dire que la section de tel ou tel ligament suffit à réduire *toutes* les variétés de P. B.

Lésions musculaires. — Les muscles de la jambe ont en général leur volume normal; plus tard ils s'atrophient peu à peu. Mais notons que cette atrophie peut exister à la naissance.

Le rôle de la rétraction ou de la contracture est très important, surtout en ce qui concerne le jambier postérieur (Meyer) (1). Les deux tendons jambiers ont fait glisser le scaphoïde sur le condyle astragalien suivant un trajet spiroïde en bas et en dedans, puis en dedans et en haut sans autre arrêt que la malléole tibiale. Avec le scaphoïde tout le bord interne prend la nouvelle direction. Par l'intermédiaire du ligament en Y, le cuboïde a suivi le mouvement, celui-ci est limité par la rencontre du bec cuboïdien avec la dépression sous-calcanéenne. Le calcanéum est remorqué ; il pivote en dedans et se renverse sur sa face externe. Le jambier postérieur passe en avant de la malléole interne; des péroniers sont déplacés en arrière, le fléchisseur en avant, les tendons antérieurs en dedans. Les jambiers s'insèrent plutôt sur le 1er cunéiforme.

Lésions aponévrotiques. — L'aponévrose plantaire se rétracte de plus en plus, les deux cloisons intermusculaires se rétractent irrégulièrement, la cloison interne sous-tend le bord interne du pied.

Le *système vasculaire* et le *système nerveux* périphérique ont été trouvés normaux. Mais des examens histologiques nouveaux sont nécessaires.

(1) Meyer, *Berlin. klin. Wochenschr.*, 1890.

Les *articulations* sont très altérées, la tibio-tarsienne est en flexion exagérée. Les mouvements de flexion sont presque nuls, étant données la subluxation de l'astragale en avant, la présence d'une barre transversale de la face supérieure, ce qui gêne la réduction, et aussi la rétraction du ligament de Bessel-Hagen.

Dans l'articulation sous-astragalienne, l'axe est devenu transversal, c'est la seule articulation qui permette encore quelques mouvements de supination et de pronation. Mais du fait du glissement en avant du calcanéum sous l'astragale, les bords et les faces du pied sont incurvés, d'où la supination et le pied creux. L'axe de l'arrière-pied reste approximativement antéro-postérieur (Bouvier).

Dans la médio-tarsienne les mouvements d'adduction sont exagérés et sont seuls conservés. A la longue, l'ankylose fibreuse ou osseuse n'est pas rare. Le cartilage articulaire disparaît au niveau des surfaces qui ne sont plus articulaires.

A distance, dans l'articulation du genou, Dubrueil (1) a signalé une rotation en dedans du tibia ; un genu valgum léger s'observe quelquefois, il est destiné à compenser l'écartement des deux jambes provoqué par l'adduction forcée des deux pieds.

Meyer (2) a décrit l'usure des portions postérieure et externe de la surface articulaire de la tête fémorale, et des déviations en avant du bassin. Au col fémoral, les modifications de la direction sont légères, mais elles existent (Jaboulay) (3).

(1) Dubrueil, Leçons de clinique orthopédique, p. 29, et *Revue d'orthopédie*, 1890.

(2) Meyer, *Berlin. klin. Wochenschr.*, 1890.

(3) **Obstacles au redressement.** — Ils sont complexes. Signalons-les dès maintenant.

1° *L'incurvation des bords ou adduction de l'avant-pied sur l'arrière-pied* est due :

a. A l'incurvation de l'axe antéro-postérieur de l'astragale, principalement de son col, à la grande longueur du côté externe du col comparativement au côté interne, à l'inflexion de la tête en dedans, à l'aplatissement de cette dernière dans le sens transversal.

b. Au déplacement du scaphoïde dont le diamètre transversal est devenu oblique en arrière et qui, grâce à la flexion en dedans de la tête de l'astragale, est porté en dedans de cet os et tend à se placer de plus en plus parallèlement à lui.

c. A la déformation du calcanéum incurvé sur son axe longitudinal, ses extrémités antérieure et postérieure ayant tendance à se rapprocher en dedans.

d. A la déformation du cuboïde (sa face supérieure est élargie; son diamètre antéro-postérieur est plus grand en dehors qu'en dedans) et au déplacement de cet os qui a glissé en dedans et en bas de la facette articulaire antérieure du calcanéum.

e. Le tendon du tibial antérieur attire le 1er cunéiforme et le 1er métatarsien en dedans. Le tibial postérieur immobilise le scaphoïde dans sa mauvaise position.

Cette incurvation des bords et celle des faces sont encore maintenues par les ligaments astragalo-scaphoïdiens et tibio-scaphoïdiens, par les muscles sésamoïdiens (le court adducteur surtout), par la rétraction de l'aponévrose plantaire.

2° *L'incurvation des faces* est causée par : *a.* l'inclinaison du col de l'astragale vers le bas; *b.* l'incurvation du calcanéum dans le même sens; *c.* le déplacement du cuboïde et du scaphoïde vers le bas et en arrière; *d.* la diminution de largeur des faces plantaires du cuboïde et du scaphoïde.

3° La *torsion du pied* ou *volvulation* (Delpech) ou *supination* (Rupprecht) est une déviation du pied autour de son axe antéro-postérieur relevant le bord interne et abaissant le bord externe, si bien qu'en projection verticale, le premier peut se

Pathogénie. — A. ***Théorie de la malformation ostéo-cartilagineuse primitive.*** — Puisque les muscles sont sains apparemment, ce sont les os qui, déformés, dévient les articulations. Les os se développeraient anormalement chez le fœtus, c'est-à-dire lorsqu'ils sont encore à l'état cartilagineux; c'est surtout l'astragale et le calcanéum qui se développeraient mal. Cette théorie a été soutenue par Scarpa, Broca, Lannelongue, Hueter, Thorens, Meusel, etc.

Mais quelle est la cause chez le fœtus de cette malformation osseuse, ou mieux cartilagineuse, car les noyaux d'ossification de l'astragale et du calcanéum cartilagineux ne sont pas déviés dans leur direction (Farabeuf) (1). Quand un os manque (le scaphoïde), la théorie osseuse n'est pas douteuse.

confondre avec le dernier ou même se dessiner en dehors de lui. Elle est due :

a. A la diminution de hauteur du corps de l'astragale en dedans et du développement anormal de sa partie externe.

b. A l'atrophie de la face interne avec hypertrophie de la face externe du calcanéum. A cette disproportion des faces s'ajoute la rotation du calcanéum autour de son axe longitudinal; sa face externe par ce fait est devenue inférieure et sa face interne supérieure.

c. A la rotation du scaphoïde sur son axe antéro-postérieur, entraînant avec lui les cunéiformes.

d. A la rotation du cuboïde en arrière et en dedans ; la face supérieure de cet os est devenue de ce fait externe et antérieure.

e. A la rétraction des tendons du jambier antérieur et postérieur qui augmente cette torsion.

4° L'*équinisme* est le fait :

a. De la subluxation de l'astragale sur la mortaise tibio-péronière, la moitié, parfois les deux tiers, de la poulie astragalienne est subluxée en avant de la mortaise. La réintégration est impossible à cause de l'*augmentation de volume de la portion subluxée*; il y a une *barre sur la face supérieure*, une *cale sur la face externe*, etc.

b. De l'inclinaison de l'axe longitudinal du calcanéum, devenu oblique de haut en bas et d'arrière en avant.

c. De la rétraction du tendon d'Achille, du ligament péronéo-calcanéen de Bessel-Hagen, qui maintiennent l'extension forcée de l'articulation tibio-tarsienne.

La concavité exagérée de la plante est encore augmentée par le raccourcissement des ligaments, muscles, tendons et aponévroses.

La rotation en avant et en dehors du tibia est maintenue par les ligaments tibio-astragalo-scaphoïdiens.

En somme, si l'équinisme est le fait de l'articulation tibio-tarsienne, le varus (c'est-à-dire : 1° l'adduction de l'avant-pied ; 2° l'incurvation des bords ; 3° la supination) résulte de déviation ayant pour centre trois articulations :

a. Dans l'articulation tibio-tarsienne se produit une légère rotation interne du pied sur la jambe.

b. Dans l'articulation médio-tarsienne se produit une flexion-adduction de l'avant-pied sur l'arrière-pied.

c. Dans l'articulation sous-astragalienne, on voit se produire une bascule du calcanéum, qui vire en portant sa tête en avant et en dedans et verse sur sa face externe (Farabeuf).

Ainsi os et muscles se donnent pour ainsi dire la main pour faire obstacle au redressement, les os déformés se modifient et forment de véritables cales : cale scaphoïdienne, cale calcanéenne antérieure, cale astragalienne de la face externe et de la face supérieure.

(1) Les recherches de M. Farabeuf ont démontré que le processus d'ossification n'est pas frappé d'un trouble primitif, d'un vice de développement initial du noyau d'ossification de l'astragale, *celui-ci pousse droit dans un os déformé*. Les cartilages comprimés s'aplatissent, se déforment et cessent de croître. Dans les autres

B. ***Théorie mécanique : compression intra-utérine.*** — Cette compression est le fait soit d'un traumatisme abdominal de la mère, soit d'une compression abdominale permanente, soit d'une compression du fœtus par l'utérus (Hippocrate, A. Paré, Cowper). Ou bien c'est le fœtus qui, par suite d'une mauvaise position forcée, se comprime ses propres extrémités (Scarpa). La pénurie des eaux de l'amnios (Lüke) explique la compression par la paroi même de l'utérus (Palletta, Chaussier, F. Martin); la *compression par le cordon ombilical, par les adhérences amniotiques*, agit surtout pendant les premiers mois de la vie fœtale (Dareste). Parfois il existe en même temps des brides circonférentielles de sclérodermie (Leprévost) sur les orteils.

Mais Cruveilhier a fait remarquer que des P. B. ont été observés dans le cas d'hydramnios. Le P. B. n'est pas plus fréquent chez les jumeaux, ni chez les très gros enfants; ils surviennent dès le quatrième mois de la vie intra-utérine. Cruveilhier fait remarquer encore que le fœtus lui-même peut comprimer ses extrémités. Le P. B. existe toujours sur le pied qui est placé en avant de l'autre dans l'attitude intra-utérine. Lorsqu'il y a deux P. B. d'inégal degré, l'antérieur est le plus prononcé. Dans un cas de Banga (1), les deux pieds étaient croisés et reposaient chacun sur le pli inguinal du côté opposé. Il est certain que si on regarde le fœtus de trois mois ayant les jambes entre-croisées et les pieds en varus, on comprend facilement que la compression par l'utérus puisse rendre cette attitude définitive. Vogt (2) a rapporté une observation dans laquelle il attribue à cette attitude un P. B., varus équin à droite et valgus à gauche.

La théorie mécanique est exacte quand on note l'enroulement du cordon autour du pied (Little), une tumeur abdominale (Bérard, Gaussail, etc.), ou quand on trouve les traces de la pression, callosités, dépression, etc., sur la peau de la région dorsale ou plantaire (3).

points, ces cartilages subissent une sorte d'hypertrophie compensatrice. Avec l'âge le noyau d'ossification se déforme. Les insertions des ligaments astragaliens prouvent qu'au début l'os n'était pas dévié.

Parker également pense que les déformations squelettiques sont la conséquence et non la cause de la déviation. Ces mêmes déformations squelettiques s'observent à la longue dans quelques P. B. paralytiques; mais elles ne sont jamais aussi marquées.

En somme, il y a tout d'abord un déplacement osseux; celui-ci par sa persistance provoque peu à peu des déformations; celles-ci engendrent des subluxations qui sont maintenues par les rétractions fibreuses, ligamenteuses et tendineuses.

(1) Banga, *Deutsche Zeitschr. für Chir.*, 1876.

(2) Vogt, *Centralbl. für Chir.*, 1884. Voy. aussi la figure de Parker, *Transact. of the Path. Soc.*, 1884. Ces positions anormales des pieds chez le fœtus ont aussi été décrites par Virchow, Volkmann, Vogt, etc. Elles sont représentées dans les traités de Hoffa et de Redard.

(3) **Théorie de l'arrêt de rotation du pied chez le fœtus.** — L'évolution de la rotation des membres inférieurs du fœtus fut signalée par Meckel, J. Geoffroy Saint-Hilaire, Breschet, Eschricht, Dieffenbach, etc. Or, un arrêt de rotation pourrait-il expliquer le P. B.?

Pour Berg (1882), qui a étudié l'attitude fœtale pendant les premiers mois, les jambes sont croisées un peu au-dessous de leur partie moyenne; de cette façon le

C. *Théorie musculo-nerveuse.* — Suivant cette opinion, le P. B. est secondaire à un raccourcissement des muscles consécutivement à une maladie ou à une malformation du système nerveux, chez le fœtus. Cette lésion nerveuse pourrait disparaître, mais la déviation persiste.

Cette théorie est acceptable pour les cas dans lesquels il y a une lésion cérébrale (porencéphalie, etc.), ou une lésion médullaire (spina-bifida, etc.), et encore les deux malformations peuvent coexister sans être sous la dépendance l'une de l'autre (Lannelongue).

Pour Duverney, la lésion osseuse est consécutive à la lésion musculaire. Delpech invoque la simple rétraction musculaire; Beclard, l'affaiblissement musculaire des muscles antagonistes; Rudolphi, la contracture permanente par convulsions; Jules Guérin, Little, Charcot, Vulpian, Brown-Séquard, une lésion du système nerveux central cérébral ou médullaire; Bonnet, une lésion du système nerveux périphérique.

La dégénérescence fibreuse des muscles, admise par Jules Guérin, a été niée avec raison par P. Broca, Bouvier, Adams. — Les muscles sont sains, non dégénérés. — Peut-être sont-ils incomplètement développés, comme Lannelongue et Achard l'ont démontré dans les luxations congénitales de la hanche. De nouvelles études histologiques sont nécessaires.

La *coexistence du P. B. congénital avec une lésion cérébrale ou spinale ou cérébro-spinale* est fréquente. Lannelongue, dans sa thèse d'agrégation, a publié l'examen anatomique d'un fœtus de sept mois qui présentait un double P. B. varus et une anencéphalie — et d'après lui le P. B. approximativement une fois sur huit s'accompagnerait de lésions des centres nerveux.

bord externe de la cuisse, celui de la jambe et le dos du pied supportent une forte pression, car le pied se met en équin varus; la plante se trouve sur une même ligne concave avec le bord interne de la jambe. La plante du pied et le bord interne de la jambe sont appliqués sur la paroi abdominale; leur face externe ou dorsale sont appliquées sur les parois utérines, les 5es orteils se touchent. Si cette attitude persistait, il y aurait probablement toujours un varus équin à la naissance. Mais graduellement le membre inférieur passe de la rotation externe à la rotation interne; la jambe s'écarte de l'abdomen, la cuisse reste fléchie, mais les plantes des pieds sont appliquées contre les parois utérines, d'où flexion des pieds avec rotation externe; au varus équin a succédé le talus valgus.

Berg pense que l'attitude en varus équin peut persister par suite du défaut de rotation du membre. Celui-ci dans le varus équin devrait donc être en rotation externe et les jambes entre-croisées un peu au-dessous de leur partie moyenne. Mais la jambe n'est pas toujours en rotation externe. Quelle est donc la cause de l'absence de rotation? Pour Dareste ce serait la compression simple dans l'amnios avec ou sans adhérence. Sudder, qui a examiné un grand nombre d'embryons pour voir si cette théorie de Berg était justifiée, pense que cette théorie peut avoir en effet son application pour quelques cas. J. Wolff admet aussi pour certains cas un trouble dans la rotation du pied pendant la vie embryonnaire; Debersaques (*Journal de méd. de Bruxelles*, 1891, fig. 328), se basant sur les modifications de direction du col fémoral, admet un défaut de rotation de tout le membre inférieur, par le fait d'une compression le plus souvent. Enfin Arndt, étudiant les lois biologiques des différentes malformations de direction des membres, pense qu'il s'agit d'une lésion atavique (*Wiener med. Presse*, 1890). C'est la *théorie atavique*.

Le P. B. congénital est-il un P. B. par paralysie consécutive à une hémorragie cérébrale, à une sclérose des cornes antérieures, comme le P. B. acquis de la paralysie infantile ? — Lannelongue, Adams, Sayre l'admirent pour quelques cas de P. B. congénitaux avec paralysie évidente.

Michaud (1) puis Déjerine (2) décrivirent cette sclérose des cornes antérieures dans un cas de P. B. double varus équin. — Peut-être que la paralysie musculaire n'est que temporaire et que le muscle se régénère ensuite. — Ch. Robin dans un cas trouva les muscles non pas atrophiés par régression, mais réduits à l'état embryonnaire (3).

Notons que Coyne et Troisier (4) ne signalent aucune lésion médullaire dans leur observation, mais le cerveau ne fut pas examiné. — Thorens, Cossy, cités par Dareste, trouvèrent des lésions médullaires représentées par une altération des cellules nerveuses des cornes antérieures.

Luys (5) signale l'atrophie des circonvolutions cérébrales dans un cas de P. B. acquis. — Gibbs et Lane ont trouvé des lésions hémorragiques encéphaliques.

Pitres (6) décrit également des altérations des cellules des cornes antérieures. La coïncidence avec la spina-bifida a été signalée de tous temps (Pilliet) (7).

L'acéphalie, l'hydrocéphalie concomitante sont fréquentes. Pujol (8), Griffiles et Wyder (9) en ont rapporté de nombreuses observations.

MM. F. Monod et Vauverts ont publié l'autopsie d'un fœtus de huit mois atteint d'un double P. B. varus équin, ils ont noté les lésions osseuses typiques. — Il y avait une infiltration embryonnaire sous-arachnoïdienne depuis la région dorsale jusqu'à la partie terminale de la moelle et dans les nerfs de la queue de cheval.

Courtillier (10), Achard et Durante admettent une polymyélite diffuse et non localisée comme dans la paralysie infantile. — Elle serait probablement d'origine toxique. — La lésion dans leur observation siégeait à l'union des régions dorsales et lombaires. Il y avait une diminution des cellules de la corne antérieure et de la colonne de Clarke, raréfaction avec atrophie des tubes nerveux dans les faisceaux

(1) Michaud, Pathogénie du pied bot, *Arch. de physiol.*, 1870, p. 587, et *Discussion à la Société de biologie*, 1870, fig. 114 (Vulpian).

(2) Déjerine, *Arch. de physiol.*, 1875, et Longuet, *Société de biologie*, 1876.

(3) Robin, cité par Dareste, in *Journ. d'anat. et de physiol.*, 1882.

(4) Coyne et Troisier, *Arch. de physiol.*, 1872, p. 655.

(5) Luys, *Encéphale*, 1882, p. 666, et *Annales de psychiatrie*, 1894.

(6) Pitres, *Société anatomique de Bordeaux*, 1880, et *Arch. de neurol.*, 1882, p. 319.

(7) Pilliet, *Progrès médical*, sept. 1888.

(8) Pujol, Rapports du pied bot avec l'hydrocéphalie et l'hydrorachis, thèse de Paris, 1890.

(9) Wyder, *Correspondblatt f. Schweiz. Aerzte*, 1896, et Courtillier, thèse de Paris, 1897.

(10) Courtillier et Durante, *Gaz. hebd.*, 21 mars 1897.

pyramidaux et cérébelleux, dans le faisceau marginal de Schultze et dans les racines antérieures.

Gilles de la Tourette (1) admet la possibilité d'une myélite quelquefois passagère ne laissant plus de traces.

Ce que nous savons maintenant des P. B. spasmodiques dans la maladie de Little, de Friedreich, etc., semble confirmer cette théorie nerveuse pour beaucoup de cas.

Que conclure de cet exposé pathogénique? C'est que la théorie de la compression fœtale doit être vraie pour quelques cas. Quant à la théorie qui admet des troubles dans la rotation des membres, elle nécessite de nouvelles recherches. Enfin la théorie nerveuse est vraie pour un grand nombre de cas. En somme, ici encore, il ne faut pas vouloir généraliser en appliquant la même théorie à tous les cas.

Symptômes. — Nous prendrons comme type de notre description un P. B. de moyenne gravité : 1° avant la marche, 2° après la marche.

1° En examinant le pied de l'enfant, *avant la marche*, on constate qu'il est atrophié et raccourci comparativement au pied sain. — La tête astragalienne non mobile pointe sur le dos du pied; la malléole externe fait une forte saillie en avant. La malléole interne est effacée. — A l'union des deux tiers antérieurs avec le tiers postérieur de la plante on voit se dessiner un sillon oblique de dehors en dedans et d'avant en arrière. L'articulation tibio-tarsienne est immobile, les mouvements du pied se passent dans la sous-astragalienne et dans la médio-tarsienne. L'adduction et la rotation en dehors exagèrent la difformité. La difficulté du redressement n'est pas proportionnelle à l'intensité de la déviation. En cherchant à réduire celle-ci on voit se tendre le tendon d'Achille, les tendons des jambiers, l'aponévrose plantaire interne. — La jambe a son volume normal, non atrophiée le plus souvent; les muscles réagissent et se contractent spontanément ou par l'excitation électrique. — La déviation peut être exagérée.

Bouvier a décrit trois degrés de varus congénital. — Dans le premier degré l'avant-pied forme avec l'axe normal du pied, c'est-à-dire l'arrière-pied, un angle obtus; dans le deuxième degré l'angle est droit; dans le troisième degré l'angle est aigu. Le gros orteil se rapproche de la face antérieure de la jambe, il est souvent écarté des autres par suite de la rétraction du tendon de l'extenseur propre. — Entre ces trois degrés existent tous les intermédiaires. Cette classification de Bouvier ne tient compte que de la flexion, elle néglige l'enroulement et la rotation.

2° *Dès les premiers essais de marche*, le pied repose sur le bord externe, tout en empiétant peu à peu sur la surface dorsale.

Avec l'âge et l'aggravation de la difformité, le raccourcissement et l'atrophie du pied ont augmenté comparativement au pied sain. La

(1) Gilles de la Tourette, *Semaine méd.*, 1896, p. 517.

plante regarde franchement en haut et en arrière, le dos du pied est dirigé en bas, en dehors et en avant. Un nouveau sillon longitudinal s'est ajouté au sillon oblique plantaire, il indique le tassement transversal du pied. La malléole interne plus effacée est devenue antérieure, l'externe est devenue postérieure. La tête de l'astragale et sa poulie sont très saillantes. Le talon est pointu, recouvert d'une peau mince sans bourrelet adipeux sous-cutané. Le vrai talon est sur le bord externe et la partie externe de la face dorsale du pied; il est formé par le cuboïde et l'extrémité postérieure du 5e métatarsien. (Voy. fig. 331).

Fig. 331. — Pied bot varus congénital au second degré chez un enfant (Holmes, *System of Surgery*).

Sur le bord externe et la partie externe de la face dorsale du pied la peau s'est épaissie, elle est devenue rugueuse et dure. Quand l'enroulement du pied est à son degré extrême, le pied, véritable pilon, n'appuie plus que sur une surface circulaire de peu de largeur, — cette base de sustentation peut être triangulaire et constituée par le cuboïde et les métatarsiens externes. Les parties molles de la plante se rétractent, la plante s'enroule, les orteils sont fléchis, rapprochés et couchés les uns sur les autres. Cet enroulement s'aggrave de plus en plus. La contractilité musculaire est affaiblie.

Les durillons et les bourses séreuses se développent dans les points les plus comprimés. La jambe est atrophiée. Le tendon d'Achille est grêle, mince. Quand on essaie de réduire le tendon d'Achille, l'aponévrose plantaire, les muscles plantaires internes, les ligaments, les tendons et toutes les parties molles du bord interne du pied surtout

au niveau de l'articulation de Chopart, sont les principaux obstacles à la réduction. Il faut y ajouter des obstacles osseux. La difficulté du redressement n'est pas proportionnelle à la déviation.

La marche est encore possible si la lésion est double; le malade marche comme sur deux pilons en faisant passer l'un des pieds par-dessus l'autre. Si parfois il peut devenir très expert dans ce genre d'exercice, dans d'autres cas il s'embarrasse dans ses pieds et les chutes sont fréquentes. Les empreintes plantaires complètent l'examen clinique (Onimus) (1).

La radiographie pourra permettre de juger des déformations osseuses et articulaires [Barwell (2), Rémy et obs. pers.].

Diagnostic. — Le varus congénital très léger peut être pris pour une *attitude normale du pied du nouveau-né* : il suffit de présenter les pieds du nouveau-né devant le feu pour les voir se redresser, s'il n'y a aucune déviation.

Dans le *P. B. paralytique congénital* le redressement est facile et général, le pied est inerte, la jambe est atrophiée, refroidie (Sayre). Il y a souvent d'autres paralysies musculaires, le membre est souvent en rotation interne.

Dans le *P. B. paralytique acquis*, c'est en général l'équinisme qui prédomine; avant la marche on ne sent pas les déformations osseuses comme dans le P. B. congénital, la réductibilité est la règle au début, la jambe est très atrophiée, les muscles ne réagissent plus : ils deviennent graisseux. Quand l'enfant a marché, le P. B. congénital et le P. B. paralytique peuvent se ressembler au point de vue des déformations osseuses, mais dans celui-ci l'atrophie des muscles du groupe antéro-externe de la jambe est toujours plus marquée.

Le *P. B. congénital par contracture de l'extenseur propre du gros orteil, ou du triceps sural dans la maladie de Little, de Friedreich* est facile à reconnaître de par les lésions concomitantes. De même pour le *P. B. varus équin à symptômes tardifs par brièveté congénitale du tendon d'Achille* admis par Tillaux. Ici, les extenseurs corrigent cette brièveté, mais, au bout d'un temps variable, à la contraction succède la contracture, d'où la nécessité de faire la ténotomie du tendon d'Achille et non des extenseurs. Les orteils sont en extension, ce qui donne la forme du pied en griffe (3).

Pronostic. — Il dépend du degré de déviation, de la facilité de réduction, de l'âge de l'enfant — cet âge est important, puisque, avec la station debout et la marche, les déformations osseuses s'aggravent.

Traitement. — *Historique.* — Hippocrate et ses admirateurs conseillaient les *manipulations*; mais pendant bien longtemps celles-ci

(1) Onimus, *Revue de chirurgie*, 1882.

(2) Barwell, Radiographies de pieds bots (*Lancet*, juillet 1896). — Remy, *J. de clinique et thérap. infant.*, 1897.

(3) Bouron, thèse de Paris, 1891.

furent abandonnées aux empiriques et aux rebouteurs. Avec les descriptions anatomo-pathologiques de Scarpa le traitement devient rationnel, on crée de nombreux *appareils orthopédiques* (sabot de Venel, bottine de Scarpa, etc.).

Bientôt la TÉNOTOMIE soit à ciel ouvert [Thlinius (1784), Lorenz, Satorius, Michaelis], soit sous-cutanée (Delpech, Stromeyer, Dieffenbach, Bouvier, Wyple Little, etc.) permet de perfectionner les résultats et Malgaigne insiste beaucoup sur le traitement consécutif à la ténotomie. Delpech avait songé à l'allongement tendineux.

Avec l'anesthésie on n'hésite plus à pratiquer le *massage forcé*, la *tarsoplasie*, etc. Ce massage forcé a été préconisé en France, dès 1860, par Delore, puis par Vincent. Après avoir été un peu abandonné, ce massage forcé est maintenant très recommandé par Julius Wolff, Hoffa, König, Bradford, Lorenz, Steinecke, Czerny, Forgue, etc.

Restaient encore de nombreux cas irréductibles avec les méthodes précédentes. On fit dès lors des interventions méthodiques ayant pour but soit d'exciser les portions osseuses qui gênent la réduction, ce sont des *tarsectomies* (antérieures, postérieures, cunéiformes, etc.); soit d'ouvrir l'articulation de Chopart, c'est l'*arthrotomie médio-tarsienne* ou *opération de Phelps*.

A. REDRESSEMENT MANUEL, DOUX OU FORCÉ. — Hippocrate et plus tard Ambroise Paré le recommandaient déjà. Ce redressement manuel peut être pratiqué avec une force modérée et en des séances très multiples et rapprochées; il peut être forcé avec attrition des organes. D'une manière générale ces manipulations ont pour but de porter le pied dans la position opposée à celle où il a été placé par la difformité (1).

Cette méthode est excellente pour les P. B. légers, sinon c'est plutôt un traitement consécutif, c'est-à-dire complémentaire.

Redressement manuel forcé (Jules Guérin, Delore, Hueter, Vincent, Julius Wolff, Lorenz, Redard, etc.). — Il a pour but de briser les résistances ligamenteuses tendineuses par des temps successifs et par des pesées très fortes jusqu'à ce que l'on entende des craquements fibreux et peut-être osseux. Des ténotomies préalables sont faites s'il y a lieu. Ce massage forcé détermine des déchirures ligamenteuses, des décollements périostiques, des écrasements ostéo-cartilagineux,

(1) On se rappellera que l'équinisme résulte d'une extension forcée dans l'articulation tibio-tarsienne et de la flexion plantaire dans la médio-tarsienne. Le varus est constitué par la flexion oblique en adduction de l'avant-pied, la courbure des bords, l'enroulement de la plante en supination. Il faut donc dans ces manipulations, fléchir le pied sur la jambe, défléchir l'avant-pied sur l'arrière-pied, tenter l'abduction de l'avant-pied sur l'arrière-pied et lutter contre la pronation plantaire par le redressement du calcanéum.

Pour conserver le point d'appui formé par l'équinisme, on commencera par dérouler le pied et on finira par l'extension tibio-tarsienne.

des écrasements épiphysaires tibiaux, péroniers, des hématomes, des hémarthroses, etc. (1).

Cette tarsotripsie ou tarsoplasie, ou massage modelant, ou modelage du tarse ne peut évidemment pas être employé pour les P. B. invétérés de l'adulte (2).

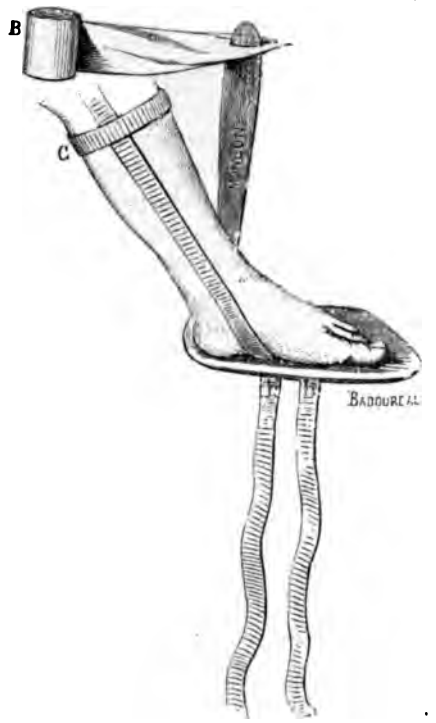

Fig. 332. — Application de l'appareil à plaquette.

B. Redressement par de appareils. — Ce sont des appareils d'attitude, de pression, de traction simple ou élastique (3).

Ce n'est qu'une méthode complémentaire.

Redressement lent et forcé par les tarsoclastes. — Ces derniers appareils redresseurs sont nombreux ; ils ont été employés par Trélat, Bradford, D. Mollière, Robin, Vincent, Redard ; ils ont pour but de faire rentrer l'astragale dans sa mortaise aux dépens de délabrements intenses, trop intenses même quoi qu'en disent leurs partisans.

C. ***Ténotomies.*** — *a.* Ténotomie du tendon d'Achille. — Souvent ce tendon résiste, mais sa rétraction est des plus variable ; parfois elle est la cause principale de la déviation, aussi faut-il faire la ténotomie.

(1) Ce redressement forcé peut être fait en plusieurs séances, le pied étant immobilisé dans l'intervalle grâce à un appareil plâtré, c'est ce que Sprengel appelle la méthode de Kœnig, c'est aussi avec quelques modifications la méthode de J. Wolff, de Heinecke, de Schaffer, etc. Voy. Boquel, thèse de Paris, 1896. — Sprengel, *Zeitschr. für orth. Chir.*, 1897, p. 110. — E. Vincent, *Soc. de chir. de Lyon*, 21 juillet 1898, et thèses de Lyon : Bailly (1882), Laurençon (1885). — Bradford, *Transact. of the American orthop. Assoc.*, t. V.

(2) **Les appareils de contention après le redressement manuel** sont nombreux ; le meilleur, c'est l'appareil plâtré bien placé sans plis. Il ne faut pas trop le serrer, et surtout en cherchant à obtenir l'hypercorrection il ne faut pas trop comprimer la face dorsale du pied, ni les malléoles, sous peine d'escarres. Les uns le placent immédiatement, d'autres attendent quelques jours pour laisser disparaître un peu le gonflement consécutif au massage forcé.

(3) Ils sont nombreux et se conçoivent aisément. Ce qui est important, c'est que le talon soit tout d'abord bien fixé. Les deux pièces, podale et jambière, sont articulées de telle sorte que l'on peut corriger la déviation suivant ses trois directions : verticale, transversale et oblique. Les premiers appareils de ce genre sont le sabot de Venel, la bottine de Scarpa décrits et figurés dans l'*Arsenal de la Chirurgie contemporaine* de Gaujot (Paris, 1867), l'appareil à plaquette de Bouvier modifié par de Saint-Germain (fig. 332). Citons encore les appareils à traction élastique, etc.

Elle fut pratiquée successivement à ciel ouvert par Lorenz (1784), Sartorius (1806). Elle fut sous-cutanée avec Delpech, Stromeyer (qui opéra Little), Dieffenbach, V. Duval, etc. La ténotomie est faite soit à ciel ouvert, ou bien elle est sous-cutanée. La première méthode est la plus suivie maintenant ; elle n'est plus dangereuse, elle permet de sectionner les adhérences tendineuses au calcanéum, adhérences dont on a cependant bien exagéré l'importance, car par la méthode sous-cutanée, une fois le tendon coupé, une légère pression déchire facilement ces quelques adhérences, tibio-péronéo-calcanénnes. Après la section, les extrémités se rétractent et laissent souvent entre elles un espace de 3 à 4 centimètres. Notons que Delpech, par sa section oblique d'avant en arrière, rechercha l'allongement tendineux.

b. Ténotomie des tendons jambiers. — Elle se fait à leurs insertions inférieures, ou tout contre la malléole interne et à ciel ouvert.

D. ***Aponévrotomie.*** — Quand on cherche à réduire, on sent parfois une corde tendue sur le bord interne et inférieur du pied, c'est la partie interne de l'aponévrose plantaire.

Sa section est facile soit à ciel ouvert, soit par la voie sous-cutanée ; ici la première méthode nous paraît être la meilleure.

La ténotomie et l'aponévrotomie sont des méthodes complémentaires pour les cas graves. Mais elles ne corrigent pas assez l'adduction et l'enroulement du pied pour peu qu'ils soient marqués.

Quand un P. B. a résisté aux manipulations, au massage, à la ténotomie, à l'aponévrotomie, aux appareils orthopédiques, c'est que l'obstacle surtout osseux est justiciable d'une résection osseuse. Quelques auteurs ne pensent pas ainsi et, à notre avis, ont tort de rejeter toute résection osseuse chez l'enfant [Forest Villard (1), qui les avait rejetées en 1888, les adoptait en 1893].

E. ***Tarsectomies*** (2). — Il faut distinguer plusieurs variétés.

I. Tarsectomies antérieures. — a. *Extirpation du cuboïde* [Solly

(1) Forest Villard, *Americ. Orthoped. Associat.*, 1896.

(2) Historique. — Il y eut une *première période de tâtonnements, de 1854 à 1882.* Velpeau, en 1839, avait conseillé l'ostéotomie contre les difformités traumatiques du pied. Little fit pratiquer par Solly, en 1859, une ablation du cuboïde : le résultat fut satisfaisant, mais il ne fut imité que treize ans plus tard par Davy. Dans l'intervalle, O. Weber (1865) avait perdu un malade chez lequel il avait osé faire une résection cunéiforme antérieure du tarse ; Davies-Colley reprit cette opération en 1876. Dès lors les tarsectomies se multiplient en Angleterre et en Allemagne, et Lund (1878) fait l'astragalectomie.

Dans une *deuxième période, phase des tarsectomies méthodiques*, on cherche à préciser les indications des différentes variétés de tarsectomie, antérieure ou postérieure. West, Barwell en Angleterre, Schede, Kœnig, Rupprecht, Lucke, Rydigier en Allemagne, Poinsot, Chauvel, Beauregard, Ollier, Bœckel, Schwartz en France, accumulent des faits pour faire cette comparaison. Gross (1884) démontre les avantages de l'extirpation de l'astragale avec résection complémentaire d'une partie de l'apophyse antérieure du calcanéum, ou tarsectomie postérieure cunéiforme. Ch. Nélaton montre que l'équinisme a parfois pour cause une hyperostose de la face externe de l'astragale ; cette cale une fois réséquée permet à la poulie astragalienne de rentrer dans la mortaise tibio-péronière.

West, Margary, L. Championnière préconisent la tarsectomie large, modelante.

(1854), Smith, Lucke, Bennet, Poinsot, etc.]. — Elle est le plus souvent insuffisante, il faut y joindre d'autres résections osseuses.

b. *Ablation du cuboïde et du scaphoïde* (Bennet). — Elle ne corrige que l'adduction de l'avant-pied.

c. *Tarsectomie antérieure cunéiforme totale* (Otto Weber, Davies-Colley, Meusel, Davy, etc.). — Ce coin est à sommet interne et inférieur, à base externe et supérieure; il comprend le plus souvent la partie antérieure du calcanéum, le cuboïde tout entier, ou bien cet os sans sa face articulaire antérieure, le col et la tête de l'astragale, une portion du scaphoïde, rarement une partie des cunéiformes. Si l'équinisme prédomine, la base du coin sera portée plus particulièrement sur le dos du pied; si l'adduction est prépondérante, elle sera portée sur le bord externe. Lorenz conseille de respecter l'articulation tarso-métatarsienne.

De plus, on fait soit l'aponévrotomie plantaire, soit la ténotomie du tendon d'Achille.

Après cette opération, l'avant-pied n'est plus en adduction, ni en équinisme, ni en rotation interne, mais on voit persister l'ankylose tibio-tarsienne, l'équinisme du calcanéum, la supination de l'arrière-pied; le pied est très raccourci, la voûte plantaire n'existe plus; le talon reste surélevé et tourné en dedans.

L'articulation médio-tarsienne est plus ou moins ankylosée. Les os les plus déformés (astragale et calcanéum) sont laissés en place.

II. Tarsectomies postérieures. — a. *Astragalectomie* [Lund (1872), Mason, Langenbeck, Dumont, Vogt, Ollier, E. Bœckel, P. Bruns]. — Après l'astragalectomie, il reste un vide; le scaphoïde peut se déplacer, le calcanéum remonte par sa partie antérieure, ce qui relâche le ligament péronéo-calcanéen de Bessel-Hagen; l'avant-pied suit le calcanéum et l'équinisme est corrigé. Les statistiques de Bessel-Hagen, Bunger, Panzeri, Martin, Bruns (1), Gerin (2), ont montré les

dans laquelle tout ce qui du tarse est gênant pour la réduction, doit être enlevé.

Avant d'étudier les différentes tarsectomies, rappelons encore que *pour corriger l'équinisme*, il faut supprimer le tubercule latéral externe qui butte contre la malléole péronière, la barre astragalienne située au-devant du plateau tibial; les solides liens fibreux qui unissent en arrière le péroné et le tibia au calcanéum et constituent le ligament péronéo-calcanéen de Bessel-Hagen. *Pour corriger le varus*, il faut supprimer le col et la tête de l'astragale qui empêche la réduction du scaphoïde, la grande apophyse du calcanéum qui maintient le cuboïde en dedans d'elle et constitue avec cet os hypertrophié lui-même un bord externe trop long. Pour la *correction de l'enroulement*, il faut redresser le mouvement de bascule en avant et en dedans du calcanéum, son mouvement de rotation en dehors. Il faudra détruire les attaches péronéo-tibiales postérieures de la haie interosseuse astragalo-calcanéenne, il faudra supprimer la grande apophyse calcanéenne.

Pour corriger l'excavation exagérée de la voûte, il faut modifier l'hypertrophie dorsale externe du tarse, par une excision en coin à base dorsale.

Rappelons que chez l'enfant le calcanéum s'accroissant par sa partie postérieure, l'excision antérieure n'influe pas sur l'accroissement et la forme du talon et du pied.

(1) In Gulde, *Beiträge zur klin. Chir.*, 1893.

(2) Gerin, *Astragalectomie et radiographie*, thèse Montpellier, 1900, et Crassard, thèse de Lyon, 1892.

bons résultats de cette opération (1). L'os est remplacé tout au plus par un noyau fibreux.

b. *Astragalectomie et cuboïdectomie* (Albert-Hahn). — L'extirpation du cuboïde après l'astragalectomie a pour but de relâcher les ligaments plantaires, de raccourcir le bord externe. Mais la mobilité du tarse antérieur est compromise et en général le cuboïde gêne plus par sa subluxation sous-calcanéenne que par sa déformation.

Par cette méthode, on corrige l'équinisme de l'arrière-pied, l'adduction et la rotation de l'avant-pied, mais on laisse persister la supination de l'arrière-pied. — Le raccourcissement du membre inférieur est d'un centimètre au plus. La longueur du pied est très peu raccourcie.

c. *Ablation de la cale osseuse de la face externe de l'astragale. Excision de la partie antérieure du calcanéum. Extirpation de la tête astragalienne et d'une partie de son col allongé* (Ch. Nélaton). — Cette méthode diminue la largeur de la partie antérieure de la poulie astragalienne pour corriger l'équinisme ; elle corrige le varus comme dans le procédé de Gross, mais elle laisse la poulie astragalienne en place. La supination de l'arrière-pied, l'adduction et la rotation de l'avant-pied sont corrigées. Mais la correction de l'équinisme et celle de la supination ne seraient pas toujours parfaites.

d. *Astragalectomie et résection cunéiforme à base externe de l'extrémité antérieure du calcanéum* (Hahn, Gross, Ried, P. Berger, etc.). — La quantité de calcanéum à réséquer dépend du degré de déviation de l'avant-pied. Le plus souvent, la base du coin osseux enlevé ne dépasse pas un centimètre de largeur. On enlève ainsi le biseau oblique, obs-

(1) Cependant l'adduction et la torsion de l'avant-pied qui tiennent à la subluxation du cuboïde et à la torsion de la tête astragalienne, persistent toujours, le dos du pied conserve sa voussure et le bord externe sa convexité ; la supination du calcanéum persiste sur le pied, conserve sa tendance à tourner sa face inférieure en dedans. L'équinisme n'est corrigé qu'en partie, et il en est de même de la supination de l'arrière-pied.

Quant au raccourcissement du membre du fait de l'ablation de l'astragale, il est très faible et facilement compensé. Cette astragalectomie a été très recommandée par Vogt chez les nouveau-nés. La tunellisation de l'astragale (Verdely) n'enlevant que le tissu spongieux et en laissant les surfaces articulaires est une opération plus théorique que pratique.

α. *Résection de la tête de l'astragale.* — Faite par Lucke, Albert, Kocher, elle aurait donné quelques résultats. Cependant le scaphoïde reste déplacé et fixé par le ligament tibio-scaphoïdien ; le calcanéum est également maintenu dans sa position vicieuse par le ligament péronéo-calcanéen.

β. *L'excision d'un coin à base externe dans la partie externe du col de l'astragale* fut faite par Hueter (1877), mais il a fallu y ajouter d'autres résections osseuses.

γ. *Extirpation de l'astragale avec résection du sommet ou de toute la malléole externe* (Mason, Ried, Krauss, etc.). — Après l'ablation de l'astragale, l'apophyse antérieure du calcanéum butte contre la malléole externe, d'où l'idée de réséquer celle ci.

Mais cette malléole doit être conservée pour empêcher le pied de tourner en dedans et pour rendre la néarthrose tibio-calcanéenne plus solide. De plus, cette méthode corrige l'équinisme et la supination de l'arrière-pied, mais elle ne corrige pas la déformation de l'avant-pied.

tacle principal à la réduction du cuboïde. On supprime les insertions des ligaments calcanéo-cuboïdien et calcanéo-scaphoïdien rétractés. Les obstacles osseux et ligamenteux sont ainsi enlevés. Gross conseille d'éviter de sectionner les ligaments plantaires externes pour ne pas nuire à la solidité de la plante. On peut y joindre la ténotomie du tendon d'Achille, la section de l'aponévrose plantaire et des tendons sésamoïdiens internes, c'est-à-dire l'adducteur et le fléchisseur du gros orteil (1).

e. Poore (2) fait une incision en T dont une branche longe le bord externe du pied au-dessous des péroniers et dont l'autre monte sur l'astragale. *Il excise du calcanéum un fragment en forme de V dont le sommet répond au bord interne; un coin de même forme est enlevé du col de l'astragale*, ce qui permet de porter le pied en dehors et en haut (3).

f. M. Farabeuf, de par ses remarquables recherches anatomiques,

(1) Ce procédé ramène l'avant-pied tout entier en dehors, il corrige l'adduction, la torsion et la supination de l'avant-pied et de l'arrière-pied.

L'examen des tracés plantaires montre que le pied repose complètement sur le sol, le calcanéum appuie tout entier par la face plantaire, le bord externe est droit, le bord interne est presque aussi long que le bord externe. La petite diminution observée tient à ce que la tête astragalienne fait partie du bord interne du pied.

Les articulations tarsiennes antérieures sont mobiles et le pied a conservé une certaine élasticité.

Cette méthode corrige l'équinisme et la supination de l'arrière-pied, l'adduction et la rotation de l'avant-pied. Toutes les articulations du pied restent mobiles.

L'adduction et l'équinisme de l'avant-pied disparaissent à la suite de l'excision du coin calcanéen. La supination du calcanéum se perd par l'extraction de l'astragale et la résection de ce coin calcanéen. L'équinisme est corrigé par le relâchement du ligament péronéo-calcanéen, à la suite du vide fait par l'extraction de l'astragale et du mouvement de bascule que subit le calcanéum.

Chez un de ses opérés mort de fièvre typhoïde, Gross a constaté que l'astragale était remplacé par une masse fibreuse dense avec quelques îlots cartilagineux. Si on laisse le bord postérieur de l'astragale, on favorise cette régénération partielle.

(2) Poore, *Ann. of Surgery*, 1887. — Voy. Withmann, 435 tarsectomies pour pieds bots (*Trans. of American orthop. Association*, t. VI.

(3) La *résection de deux coins osseux à base externe et perpendiculaires l'un à l'autre* fut faite par Rydigier (1883). Le coin vertical à base supéro-externe et à sommet interne porte sur le col de l'astragale, puis sur l'apophyse antérieure du calcanéum qu'on taille obliquement de dehors en dedans de façon à enlever à l'articulation de Chopart un coin vertical à base supéro-externe et à sommet interne. Cela augmente la mobilité de l'articulation médio-tarsienne.

Le coin horizontal est pris sur les faces upérieure ou inférieure de l'extrémité antérieure du calcanéum.

Le coin vertical corrige l'adduction et la supination de l'avant-pied ; le coin horizontal corrige la supination de l'arrière-pied résultant de la forme trapézoïdale du corps de l'astragale, il corrige aussi la gêne de pronation causée par le trop de hauteur de l'apophyse antérieure du calcanéum. Les deux coins ainsi réséqués se rencontrent sous un angle droit et ont leur base tournée en dehors. Ce procédé opératoire conserve intacte la mortaise, c'est-à-dire la poulie astragalienne. Adam reproche à ce procédé opératoire d'ankyloser l'articulation sous-astragalienne. O. Guyer, cependant, s'en déclare assez satisfait dans une étude comparative des différentes variétés de tarsectomie (*Archivio di Ortopedia*, 1888), quand le redressement forcé n'a pas suffi. — Dans certains cas Rydigier, cité par Bonnemaison (thèse de Paris, 1892), aurait conseillé de se contenter de réséquer la face externe de l'astragale.

conseille une *tarsectomie cunéiforme dorsale externe* sectionnant un coin du calcanéum et un coin de la tête astragalienne et, s'il y a lieu, de la partie postérieure du cuboïde.

g. *Chez les enfants*, M. Jalaguier, pour les varus atteignant l'angle droit, préconise l'*ablation de la tête de l'astragale et de la grosse tubérosité du calcanéum* et dans quelques cas la cale prépéronière. Cette excision est précédée de la section du tendon d'Achille et de l'aponévrose plantaire. Pour redresser les orteils, il raccourcit le pédieux. Très rarement, il enlève une tranche du cuboïde et du scaphoïde. Les résultats sont excellents, comme le montrent les observations publiées dans la thèse de son élève, F. Monod.

III. Tarsectomie large. — O. Weber (1860), R. Davy, Davies-Colley (1876), West (1878), Schneider (1880), Rupprecht, Meusel, Margary, Berruti, etc., ont recommandé, pour les cas invétérés, l'ablation simultanée de l'astragale, du scaphoïde et du cuboïde.

Adam reproche à cette méthode de compromettre la forme et la fonction du pied. Elle corrige, il est vrai, l'équinisme de l'arrière-pied, l'adduction et la rotation de l'avant-pied, mais elle laisse persister la supination de l'arrière-pied. Ollier conseille, pour ces cas invétérés, l'ablation du cuboïde, de l'astragale et de la partie antérieure du calcanéum. Ollier (1), Verneuil (2), pour un cas invétéré, firent de larges excisions. Pour un P. B. invétéré, Le Dentu (3) extirpa l'astragale, le cuboïde, un angle du calcanéum et du scaphoïde, et la plante du pied était tout à fait droite. J.-L. Championnière, dans de nombreuses publications, défendit ces tarsectomies larges (4).

F. ***Arthrotomie médio-tarsienne***. — *Opération de Buchanam-Phelps*. — S'appuyant sur les dissections de Sayre, Little, Adam, de Parker, qui démontrèrent le rôle important de la rétraction des parties molles, Phelps (1881) fit la *section à ciel ouvert* de toutes les parties molles du bord interne du pied qui résistent au redressement. Velpeau et Streckeisen avaient déjà conseillé la section sous-cutanée des parties ligamenteuses et tendineuses du bord interne du pied.

Avant Phelps, on faisait la *section sous-cutanée* de l'aponévrose

(1) Ollier, *Lyon médical*, 27 nov. 1881, et Traité des résections.

(2) Verneuil, *Soc. de chir.*, 1886.

(3) Le Dentu, *Soc. de chir.*, 7 décembre 1887 et 25 janv. 1888.

(4) J.-L. Championnière, *Soc. de chir.*, 1890, *Congrès de chir.*, 1896. Il conseille d'enlever tout d'abord l'astragale et la grande apophyse calcanéenne. Puis, si le pied n'est pas suffisamment redressé, il faut enlever le scaphoïde et, s'il y a lieu, le cuboïde, voire même les cunéiformes, l'extrémité postérieure du 5e métatarsien et enfin, si cela est nécessaire, le tiers antérieur du calcanéum. Dans ce *désossement du tarse* il faut désinsérer à la rugine tendons et ligaments, de façon à laisser les ligaments qui permettent la reconstitution de la voûte. Les essais de marche sont commencés de bonne heure. Ces larges tarsectomies seraient indiquées aussi bien pour le P. B. congénital chez l'enfant ou chez l'adulte que pour le P. B. paralytique.

Après ces différentes tarsectomies, les muscles de la jambe s'adaptent au point de vue de leur longueur à leur nouvelle fonction (Joachimsthal, *Acad. des sc.*, septembre 1896, *Centralbl. für chir.*, 1896 et 1897).

plantaire, des muscles sésamoïdiens internes, du tendon du tibial postérieur. Phelps n'hésita pas à pratiquer la section à ciel ouvert jusqu'à l'articulation scaphoïdo-astragalienne (1).

Mais Phelps dans certains cas dut compléter son opération primitive en faisant des résections osseuses et surtout l'ostéotomie du col de l'astragale et la résection d'un coin osseux du calcanéum. Dès lors, nous sommes en présence d'une *méthode combinée* qui sectionne les ligaments, les tendons internes et les saillies osseuses. Ce « Phelps perfectionné » peut donner de bons résultats, car le varus, l'enroulement et la supination sont ainsi mieux corrigés que par le « Phelps primitif », lequel est parfois suivi de récidive et de pied plat.

Kirmisson, pour couper le ligament en Y, fait constamment l'*incision profonde médio-tarsienne*, incision que Phelps ne pratiquait qu'exceptionnellement; mais quand cela est nécessaire, le professeur Kirmisson fait la ténotomie du tendon d'Achille et une excision osseuse cunéiforme externe du pied. Phocas a préconisé l'association du Phelps et de l'astragalectomie.

O'Zous proposa de greffer un os décalcifié dans la plaie interosseuse astragalo-scaphoïdienne. Hahn (1881) fit l'*ostéotomie linéaire du scaphoïde* par la plante du pied.

Félizet fait l'incision dans le scaphoïde lui-même, dans le but également d'éviter la récidive par rétraction des ligaments (*Soc. de chir.*, 1898.)

G. ***Opérations portant sur les os de la jambe***. — La torsion des os de la jambe, déplaçant la malléole interne en avant et l'externe en arrière, a suggéré l'idée d'intervenir sur le tibia et le péroné.

L'*ostéotomie linéaire et sus-malléolaire du tibia* fut faite par Hahn, Berend et plus tard par Margary. Hahn voulait corriger la supination et l'équinisme par cette opération et la rotation du tibia. Vincent avec

(1) Le bistouri passe entre la malléole tibiale et la tubérosité du scaphoïde. On empiète un peu sur la face dorsale pour sectionner le tendon du jambier antérieur. On coupe ensuite l'aponévrose plantaire, l'adducteur du gros orteil, le tendon du jambier postérieur; on ménage les vaisseaux et nerfs plantaires internes. Si ces sections ne suffisent pas, il faut encore entrer plus avant dans l'articulation médio-tarsienne et couper complètement le ligament latéral interne et même le ligament en Y. Dans certains cas, Phelps sectionnait les tendons fléchisseurs, mais l'artère et le nerf plantaire interne peuvent être lésés. On termine par la section sous-cutanée de toute l'aponévrose plantaire, du court fléchisseur et enfin du tendon d'Achille. Le pied est maintenu en bonne position par des manipulations fréquentes et des appareils à tuteurs. Le varus est corrigé, l'équinisme l'est peu, le tarse postérieur restant déformé. On a même pensé que la cicatrice aurait une tendance par sa rétraction à provoquer la récidive. — G. Buchanam, en 1875, faisait par la voie sous-cutanée les mêmes sections préconisées plus tard par Phelps, mais à ciel ouvert, et des massages immédiats et quotidiens lui permettaient d'obtenir d'excellents résultats (*British med. Journ.*, 1875). Aussi, étant donnés les tâtonnements de la méthode Phelps (Voy. O'Zous, thèse de Bordeaux, 189), il nous paraît juste de donner à l'arthrotomie médio-tarsienne le nom d' « opération de Buchanam-Phelps ». Il faudrait encore ajouter que Reeves, F. Willard, Mac Ewen, Parker, etc., Jules Guérin (*Acad. de méd.*, 1895), avaient préconisé la section sous-cutanée ou à ciel ouvert des ligaments plantaires rétractés (Voy. Motta, *Il Policlin.*, 1890).

le tarsoclaste fait cette ostéoclasie dans les cas graves. Il est des cas dans lesquels la torsion du tibia est évidente et cette opération indiquée [Dubrueil (1), Grattan (2), Swan(3)]. Cependant cette intervention tibiale ne peut modifier que l'incurvation des faces du pied et non l'enroulement des bords et des faces. Quant à l'*amputation de jambe*, ce n'est plus un traitement, c'est une exécution sommaire.

Pour conclure, nous dirons qu'il y a toute une gamme thérapeutique qui répond à une gamme anatomo-clinique. Il faut tenir compte du degré de flexion, d'enroulement, de supination du P. B. La radiographie précisera les lésions osseuses et par suite la variété d'intervention, comme nous l'avons dit en 1899 au Congrès de chirurgie.

Quand l'équinisme prédomine avec un varus léger, l'astragalectomie totale est presque indispensable.

Quand l'enroulement et la supination prédominent, il faut faire la résection de l'extrémité antérieure du calcanéum. C'est pourquoi d'une manière générale l'astragalectomie, jointe à la résection de l'extrémité antérieure du calcanéum, remédie à la plupart des P. B. osseux.

Si maintenant on veut envisager les procédés de réduction suivant l'âge, nous dirons que le P. B. doit être traité le plus tôt possible, dès les premiers mois. Sayre a exagéré quand il a dit qu'il fallait commencer ce traitement le jour même de la naissance.

Chez le *nouveau-né*, on commencera par faire la ténotomie du tendon d'Achille, et les massages manuels fréquents. Beaucoup de P. B. légers, dits P. B. tendineux, ou musculaires, ou ligamenteux (F. Monod), seront ainsi guéris ou améliorés.

Chez l'enfant, d'une manière générale il faut encore admettre des degrés dans la déviation. Nous dirons que dans les cas légers des manipulations fréquentes et méthodiques, le massage, et s'il y a lieu un redressement forcé de temps à autre sous chloroforme, doivent donner, en général, de bons résultats.

Dans l'intervalle des séances, la bonne position sera maintenue par les appareils orthopédiques, plâtrés ou autres.

Dans les cas de déviation moyenne, on ajoutera aux manipulations précédentes, la ténotomie du tendon d'Achille, des jambiers, de l'aponévrose plantaire, interventions sans danger actuellement et qui ne peuvent que hâter la guérison.

Dans les cas graves, au redressement forcé sous chloroforme, on ajoutera les ténotomies, les arthrotomies médio-tarsiennes, ce n'est qu'en dernier lieu que l'on aura recours à la résection de la tête astragalienne et calcanéenne; dans tous les cas ces résections osseuses seront aussi parcimonieuses que possible.

Chez l'adulte, les larges résections osseuses, l'astragalectomie et

(1) Dubrueil, *Revue d'orthopédie*, 1890.
(2) Grattan, *Revue d'orthopédie*, 1891, p. 320.
(3) Swan, *British med. Journ.*, 1895.

la résection du bec calcanéen seront presque toujours nécessaires, il faudra même y joindre parfois des résections plus étendues, en faisant une tarsectomie en quelque sorte « progressive », c'est-à-dire en n'enlevant que peu à peu les os déformés pour ne pas regretter d'avoir trop enlevé. Il ne suffit plus maintenant de rétablir la fonction ; quelques malades « exigeants », étant donnés les progrès de la chirurgie, demandent en outre la conservation de la forme, dans la mesure du possible.

Fig. 333. — Vue de face d'un pied bot congénital valgus du pied droit chez un enfant âgé de quatre ans. — *aa*, bord externe du pied détaché du sol, tandis que le bord interne du pied est dirigé vers le sol ; *b*, malléole interne ; *c*, extrémité interne de l'os scaphoïde (Holmes, *Syst. of Surgery*). Le malade marchait sur la malléole interne, le scaphoïde et la tête de l'astragale.

II. — P. B. valgus congénital.

Il est assez rare ; il coïncide souvent, associé avec un varus du côté opposé, avec des malformations du tibia, du péroné, absence partielle ou totale (1).

Symptômes. — La plante regarde en dehors, le bord interne du pied est convexe, il touche le sol, le bord externe est concave et élevé au-dessus du sol. Le pied est plat, parfois convexe. Au niveau du bord interne on sent les trois saillies représentées par la malléole interne, la tête de l'astragale et la tubérosité interne du scaphoïde. Le bord externe est concave. La marche est difficile.

(1) **Anatomie pathologique.** — L'astragale est peu dévié. Sa tête vient faire saillie sur le bord interne du pied et sa forme n'est pas altérée. Le calcanéum est également peu déformé mais il est dévié, sa face concave inféro-interne devient inférieure, l'extrémité antérieure regarde en dedans et l'extrémité postérieure en dehors, la face externe vient s'articuler avec la malléole péronière. Le scaphoïde, peu déformé, est dévié. Son tubercule interne est devenu inférieur. Le bord interne du pied est devenu convexe. On y trouve deux saillies, la postérieure formée par la tête de l'astragale, l'antérieure par l'extrémité interne du scaphoïde. Le cuboïde est porté en dehors, son bord externe est élevé.

Dans les cas de Curtillet (*Soc. méd. d'Alger*, 1901), « l'astragale subluxé tête en bas avait refoulé en avant l'avant-pied et en dehors le calcanéum, d'où effondrement de la voûte et valgus consécutif ».

Au point de vue pathogénique, les théories sont les mêmes que pour le P. B. varus équin.

La plante du pied est plate. Elle peut même être convexe. Les métatarsiens internes touchent le sol. Les externes sont élevés au-dessus du sol (fig. 333).

La base de sustentation est formée par un triangle dont les bords sont constitués : 1° par le calcanéum; 2° par le scaphoïde, le cunéiforme et le bord interne du métatarse; 3° par le côté interne de la plante du pied. Dans les cas extrêmes on trouve entre la tête de l'astragale et le scaphoïde, entre le scaphoïde et le 1er cunéiforme, de véritables creux dus à l'écartement des surfaces articulaires.

Les ligaments internes sont allongés, les externes sont raccourcis.

Souvent le valgus est un peu talus.

Les muscles sont sains, les tendons sont saillants et souvent rétractés (tendons extenseurs et péroniers).

Parmi les formes combinées, la déviation en valgus talus est la variété la plus fréquente.

Traitement. — *Pour les cas légers*, il faudra avoir recours aux manipulations, au redressement, aux bandages contentifs. On y ajoutera la ténotomie des tendons extenseurs, péroniers. — Si le P. B. est valgus équin, on fera en outre la ténotomie du tendon d'Achille. Une semelle à voussure interne soutiendra la plante du pied.

Dans les cas invétérés, les tarsectomies sont indiquées si les traitements précédents ne suffisent pas. En général il faut enlever un coin à base interne comprenant le scaphoïde, la tête de l'astragale, le 1er cunéiforme. Dans un cas, de Larabrie (1) sectionna profondément un coin du cuboïde. Guidé par la radiographie, Curtillet fit l'astragalectomie. Bond, cité par Phelps, fait au thermocautère des incisions profondes allant de la malléole interne jusque sous la plante. La rétraction cicatricielle redresse le pied (*Acad. de méd. de New-York*, oct. 1891).

III. — P. B. talus congénital.

Il est souvent double, 12 fois sur 19 observations. Il existe parfois avec une certaine rigidité du genou en extension forcée, ou avec une absence du péroné (2).

(1) De Larabrie, *Revue d'orthopédie*, 1892, p. 342.

(2) **Anatomie pathologique.** — Il y a peu de déformations osseuses. Il y a simplement exagération du mouvement normal de flexion dorsale du pied. C'est dans l'articulation tibio-tarsienne que se passe la déviation. Dans un cas disséqué par Lannelongue, l'articulation sous-astragalienne postérieure était rapprochée de l'insertion du tendon d'Achille, de telle sorte qu'il semblait que l'astragale eût glissé en masse dans sa mortaise et sur le calcanéum. La rétraction des muscles et des ligaments est faible en général. Parfois la face dorsale du pied est appliquée contre la face antérieure de la jambe. Le tendon d'Achille ne faisait pas saillie. Les extenseurs, par contre, faisaient très saillie sur le dos du cou-de-pied. La plante du pied est plate et un peu déviée de dehors. Dans un cas de Nicoladoni l'astragale faisait saillie et repoussait le tendon d'Achille en dehors, les tendons péroniers étaient luxés. Le col de l'astragale était articulé avec le bord antérieur de la surface articulaire du tibia. Les muscles antérieurs du cou-de-pied sont rétractés, mais non atrophiés.

Pathogénie. — La théorie de la compression est adoptée par nombre d'auteurs. Le talus est, en effet, souvent accompagné de l'hyperextension du genou. Mais des lésions nerveuses concomitantes ont été observées, cas de Ardouin (1).

Fig. 334. — Talus pied plat direct congénital chez un enfant âgé de trois semaines.

Symptômes. — Le pied est fléchi et se rapproche plus ou moins de la face antérieure de la jambe. Il ne repose que sur le talon. En essayant de redresser le pied, les tendons antérieurs se tendent. Les orteils sont dans l'extension, la plante du pied est plate, et regarde souvent un peu en dehors (fig. 334).

Avec la marche, la déviation peut s'atténuer.

Le *diagnostic* chez le talus paralytique acquis est facile, car ici la paralysie musculaire portant sur le soléaire est facile à constater.

Traitement. — Dans les cas légers, des manipulations et l'application d'appareils orthopédiques peuvent suffire. Pour les cas graves, on fera la ténotomie des tendons extenseurs. Little fit la résection d'une portion du tendon d'Achille et rapprocha ensuite les deux extrémités. Bien que les muscles ne soient pas paralysés, l'anastomose des péroniers sur le tendon d'Achille, comme pour le P. B. paralytique, pourrait-elle améliorer la déviation?

IV. — P. B. équin.

L'équin *congénital pur* est très rare, quelques auteurs en nient l'existence (Lannelongue). Hueter le dit très rare. Dans un cas de Brodhurst, il y avait peut-être absence congénitale des muscles de la région antérieure de la jambe. Dans un autre cas de Brodhurst, il y avait huit orteils et deux tendons d'Achille.

Il est parfois provoqué par une brièveté congénitale du tendon d'Achille (Tillaux) (2). Pendant quelque temps les extenseurs se contractent et corrigent la déviation, mais plus tard ils se contracturent, d'où la nécessité de faire la ténotomie du tendon d'Achille et non celle des extenseurs comme on serait porté à le faire.

P. B. valgus équin. — Il est très rare également. Récemment Ch. Nélaton (3) en a rapporté un cas compliqué d'absence du péroné et des deux derniers orteils.

(1) Dans le cas de Ardouin (talus varus), le scaphoïde était subluxé en avant, le jambier antérieur, les extenseurs et le long péronier latéral étaient très rétractés. Ce fœtus présentait un spina-bifida (*Soc. anatomique*, 1900).

(2) Bouron, P. B. congénital à manifestations tardives, thèse de Paris, 1891.

(3) Ch. Nélaton, *Revue d'orthopédie*, 1891.

V. — P. B. varus.

P. B. varus pur. — Il est très rare. D'après Jules Guérin, il n'existe que 7 fois sur 400 cas de P. B. Dans un cas de Messner (1), le col de l'astragale était allongé de même que l'apophyse antérieure du calcanéum.

VI. — Pied creux congénital par malformations osseuses.

Il y a pied creux quand le pied, dans la station, ne repose sur le sol que par le talon antérieur et postérieur, et pas du tout par son bord externe.

Dans deux pièces de Jeanne (thèse de Paris, 1897) les cunéiformes et les 4e et 5e métatarsiens s'articulaient non pas avec la face antérieure du scaphoïde et du cuboïde, mais avec leur face inférieure. On conçoit aisément les modifications anatomiques du pied. Les appareils orthopédiques donnent ici de bons résultats.

MALFORMATIONS DU PIED

Malformation du pied proprement dite. — Une des plus fréquentes, c'est la *mégalopodie*. Tantôt tous les tissus du pied sont atteints d'hypertrophie, tantôt celle-ci ne porte que sur les parties molles. Ici encore il s'agit de lymphangiomes.

Le *dédoublement du pied* était en voie d'ébauche dans le cas de Brodhurst (2). Le pied était en équin pur avec huit orteils, — deux tendons d'Achille, — il était très large; à la palpation tous les os paraissaient doubles (?). Dans un cas de M. Picqué, le pied était également dédoublé.

Signalons la *soudure osseuse* congénitale des os du tarse (Leboucq, Brenner) (3).

Malformation congénitale des orteils. — Elles sont nombreuses. On note ici la polydactylie, l'ectrodactylie, la mégalodactylie, la syndactylie, osseuse ou membraneuse. La microdactylie est fréquente de même que la flexion congénitale, — l'orteil en marteau. Signalons encore les déviations latérales congénitales du gros orteil (hallux valgus et varus). Quelques-unes de ces malformations sont souvent héréditaires pendant plusieurs générations (Fothenby) (4).

(1) Messner, *Arch. für klin. Chir.*, Bd. XLII.

(2) Brodhurst, On the natur and treatment of club foot, London, 1856. — Signalons les cas suivants de pieds surnuméraires ou de multiplication exagérée des orteils : Lavocat, *Acad. des sc.*, 1873; — Barth, *Berlin klin. Woch.*, 1878; — Chambrin, thèse de Paris, 1896; — Gally, *Languedoc med. Journ. chir.*, 1900.

(3) Brenner, *Arch. für path. Anat. und Physiol.*, Bd. XCIV, 1883.

(4) Fothenby, *British med. Journ.*, mars 1886.

Les malformations congénitales des orteils et du pied ressemblent à celles des doigts, et donnent lieu aux mêmes considérations (Voy. plus haut).

Signalons le pied plat congénital par absence du 1er métatarsien (Hulstad).

Hoffa, Polaillon, Burkardt, etc., ont décrit la déviation en hallux varus congénital; elle complique souvent l'absence d'un os de la jambe.

Hallux valgus congénital. — Nous en avons publié une observation déjà communiquée en 1861 par Morel-Lavallée à la Société de chirurgie (*Bullet. de la Soc. de chir.*, 1861, p. 409). Les malformations des extrémités étaient complexes. Cet homme, en effet, présentait deux mains fourchues par ectrodactylie et syndactylie combinées ; à la main gauche, la déviation en varus du pouce et celle en valgus du petit doigt étaient frappantes. D'autre part, le pied droit était également fourchu par ectrodactylie et syndactylie combinées; quant au pied gauche, le deuxième orteil manquait aussi ; le gros orteil offrait une forte déviation en dehors. Cet homme ne pouvait se tenir facilement debout que dans la position hanchée gauche. — Mauclaire et Bois, *Soc. d'anthropologie*, 1894, et Mauclaire, Déviations latérales des orteils (*Presse médicale*, 1896).

Clinodactylie interne du petit orteil. — Netter a publié un cas de déviation congénitale du petit orteil chez un sujet porteur de pieds fourchus (*Berliner klin. Wochenschrift*, 1893, p. 232).

D'autre part, cette lésion pourrait bien être héréditaire, car notre excellent ami, M. Barozzi, nous a dit avoir constaté cette déviation chez un jeune homme, dont la mère présentait exactement la même lésion, mais d'un côté seulement.

Dans certains cas de polydactylie, cette déviation en varus du petit orteil peut être assez prononcée.

Nous avons eu à tâche, dans cet exposé des diverses espèces de malformations congénitales, de mettre en relief les grands progrès réalisés récemment au point de vue de leur traitement. Il est à regretter que leur pathogénie ait peu participé à cette intéressante évolution et que les chirurgiens n'aient guère suivi les traces de Dareste sur la voie de la tératologie expérimentale. Nous devons souhaiter qu'ils comblent cette lacune et fournissent bientôt la solution de certains problèmes que nous avons été réduit à énoncer, comme tant d'autres qui nous avaient précédé sur ce terrain.

FIN DU TOME X ET DERNIER.

TABLE DES MATIÈRES

DU TOME X

MALADIES DU TESTICULE ET DU CORDON SPERMATIQUE

Par Pierre Sebileau.

I. MALADIES DU TESTICULE 1

I. **Maladies congénitales. Anomalies** 1

Anomalies de formation, 2; — de développement, 7; — de migration, 8; — de position 63

II. **Maladies traumatiques** 67

III. **Maladies inflammatoires** 75

Orchites, 75. — Orchi-épididymites aiguës, 115. — Orchites chroniques, 164. — Orchi-épididymite syphilitique 195

IV. **Maladies néoplasiques** 220

Cancer et tératome, 220. — Kystes de l'épididyme 242

II. MALADIES DU CORDON SPERMATIQUE 247

I. **Maladies traumatiques** 247

II. **Maladies inflammatoires** 250

Funiculite 250

III. **Maladies néoplasiques** 253

IV. **Maladies trophiques** 257

Varicocèle 257

III. MALADIES DES VÉSICULES SÉMINALES 283

MALADIES DES ORGANES GÉNITAUX DE LA FEMME

Par R. Pichevin, Ed. Schwartz, A. Le Dentu et S. Bonnet.

I

Par R. Pichevin.

Considérations sur les déplacements de l'utérus, des trompes et des ovaires, 285; — sur les déviations, 287; — sur les versions et les flexions, 298. — Statique pelvienne normale et plancher pelvien 300

Mobilité anormale de l'utérus 307

Antéversion, 309. — Antéflexion, 313. — Déviation de l'utérus en arrière ou rétrodéviation 335

Prolapsus génital (en collaboration avec S. Bonnet) 405

I. DÉVELOPPEMENT DES ORGANES GÉNITAUX DE LA FEMME... 460

II. MALFORMATIONS DE LA VULVE ET DU VAGIN 465

Malformations de la vulve, 465; — du vagin 470

III. AFFECTIONS DE LA VULVE ET DU VAGIN..... 473

VULVE..... 473

Lésions traumatiques..... 473

Maladies inflammatoires..... 489

Érysipèle, 489. — Eczéma, herpès, 490. — Vulvites, 491. — Bartholinites, 493. — Kystes, 498. — Kystes congénitaux, 504. — Tumeurs vasculaires du méat urinaire, 510. — Éléphantiasis, 512. — Esthiomène, 515. — Ulcéro phagédénique, 519. — Leucoplasie vulvo-vaginale, 521. — Kraurosis vulvæ, 527. — Molluscum, 533. — Fibromes, fibro-myomes et myxomes, 533. — Lipomes, névromes, sarcomes, 534. — Cancer.... 535

VAGIN..... 537

Vaginisme, 537. — Inflammation, vaginite, 540. — Corps étrangers, 547. — Sténoses et atrésies acquises, 549. — Fistules, 550 : *a.* f. urinaires, 550; — *b.* f. stercorales, 570.— Kystes, 577. — Cancer, 580. — Sarcome. 586

Inversion utérine..... 588

II

Par Ed. Schwartz.

UTÉRUS..... 601

Malformations congénitales..... 601

Anomalies par défaut, 602. — A. de forme et de cloisonnement, 602. — A. du canal utérin..... 605

Vices de conformation acquis..... 606

Atrésies et sténoses, 606. — Atrophie..... 609

Corps étrangers..... 610

Lésions traumatiques..... 616

Métrites..... 622

Métrite aiguë, 634. — M. chroniques, 636. — M. sénile, 641. — M. virginale, 642. — M. hémorragique, 643. — Pseudo-métrite et sclérose utérine, 649. — Des interventions chirurgicales contre les métrites..... 662

Fibromes utérins (en collaboration avec Hepp)..... 672

Fibromes à développement vaginal, 689. — F. à développement pelvien, 693. — F. à développement abdominal, 696. — Traitement, 704. — F. et grossesse..... 734

Cancer (en collaboration avec Paul Riche)..... 739

Épithéliome, 739. — E. et grossesse, 756. — Sarcome de l'utérus, 758. — S. de la muqueuse, 759. — S. de la paroi utérine, 761. — S. et grossesse, 763. — Endothéliome, 764. — Déciduome malin..... 764

III

Par A. Le Dentu et S. Bonnet.

ANNEXES DE L'UTÉRUS. ÉTATS ANORMAUX ET MALADIES..... 769

I. **Anomalies et malformations des trompes et des ovaires**..... 769

Inflammation pelvienne..... 771

II. **Salpingo-ovarites**..... 772

A. Lésions des trompes, 782. — B. Lésions des ovaires. Ovarite..... 794

III. **Pelvi-péritonite**..... 840

IV. **Pelvi-cellulite. Phlegmon du ligament large**..... 849

V. **Tumeurs de l'ovaire**..... 856

A. Kystes, 857. — Indications et contre-indications de l'ovariotomie, 885. — B. Tumeurs végétantes, 891. — C. Tumeurs solides, 896. — D. Tumeurs de la trompe..... 902

VI. **Tumeurs des ligaments ronds et des ligaments larges**..... 904

Tumeurs du ligament rond, 904. — T. du ligament large, 905. — Varicocèle pelvien, 911. — T. solides du ligament large, 912. — Kystes hydatiques pelviens..... 915

VII. **Grossesse ectopique**..... 916
VIII. **Hématocèle pelvienne**..... 938
IX. **Tuberculose utéro-annexielle**..... 949
X. **Névralgies pelviennes**..... 961

CHIRURGIE DES MEMBRES

Par Pl. Mauclaire.

MALADIES ACQUISES..... 964

1. **Lésions traumatiques**..... 964
2. **Plaies infectées et suppurations**..... 983
3. **Difformités acquises relevant de l'orthopédie**..... 998

I. Difformités de la main, 1001. — II. D. orthopédiques du poignet et de l'avant-bras, 1023. — III. D. du coude et du bras, 1034. — IV. D. de l'épaule et de l'omoplate, 1044. — V. D. de la hanche et du fémur, 1053. — VI. D. du genou et de la jambe, 1085. — VII. D. du pied, 1134 [pieds bots, 1134; pieds plats, 1153; ankyloses tibio-tarsiennes, 1167; talalgies, 1171; mal perforant, 1173; déviations des orteils]..... 1185

4. **Difformités spasmodiques ou paralytiques**..... 1200

II. **MALFORMATIONS ET DIFFORMITÉS CONGÉNITALES**..... 1208

1° Augmentation du nombre des membres, 1209. — 2° Fusion totale ou partielle des membres inférieurs, 1210. — 3° Amputations et atrophies congénitales, 1210. — 4° Hypertrophies, 1212. — 5° Anomalies de direction, 1213. — 6° Malformations articulaires..... 1213

1. **Difformités congénitales des doigts**..... 1217
2. **Malformations congénitales de la main**..... 1228
3. **Malformations congénitales de l'articulation scapulo-humérale**..... 1233

Luxation de l'épaule, 1233. — L. de l'omoplate en haut..... 1234

4. **Malformations congénitales de l'articulation de la hanche**... 1236

Luxation de la hanche..... 1237

5. **Malformations et luxations congénitales du genou**..... 1273
6. **Malformations des os de la jambe**..... 1274
7. **Pied bot**..... 1277

P. B. Varus équin, 1278. — P. B. Valgus congénital, 1304. — P. B. Talus congénital, 1305. — P. B. Équin, 1306. — P. B. Varus, 1307. — Pied creux congénital..... 1307

8. **Malformations du pied**..... 1307

FIN DE LA TABLE DES MATIÈRES DU TOME X ET DERNIER.

TABLE ALPHABÉTIQUE DES MATIÈRES

DES DIX VOLUMES

A

Abcès du cerveau ou du cervelet, compl. des supp. de l'o. moyenne, V, 415. — chauds, I, 165. — consécutifs à la sacro-coxalgie, III, 619. — dans la coxo-tuberculose, 647, 652. — froids, I, 343. — froids de la bouche, VI, 84. — froids du cou, 724. — ossifluent, II, 616. — du sein, VII, 28. — tubéreux, I, 719 — urineux, IX, 488, 500. — chroniques 512.
Abdomen. Affections chirurgicales de l' —, VII, 240; infections du péritoine, 241 (i. génér. 243; i. circonscr. 288; i. spécif. 297; tuberculose, 297); aff. traum. 337 (contusions, 337; plaies, 379); aff. non traum., 407 (phlegmons et abcès, 407; tumeurs, 414). — Voy. *Parois de l'abdomen, estomac, intestin.*
Achillobursite, X, 1170.
Achillodynie, X, 1170.
Achondroplasie, II, 675
Acoustique (nerf). Maladies du —, V, 445.
Acromégalie, II, 726.
Acromio-claviculaire. Arthrite tuberculeuse —, III, 550; luxations —, III, 101.
Acromion. Fractures de l'—, II, 206.
Actinomycose, I, 379; localisation osseuse de l' —, II, 664. — du corps thyroïde, VI, 611. — du sein, VII, 125. — ano-rectale, VIII, 476.
Actinomycotiques (ostéites), IV, 727.
Adénie, I, 576, IV, 530.
Adénites lymphatiques, IV, 489. — inflammatoire, 490. — suppurée, 491. — périadénite suppurée, 491. — adéno-phlegmon, 491. — tuberculeuse, 497. — vénérienne, 511. — néoplasique, 523. — infantile streptococcique, 528. — rhumatismale, 529. — morveuse, 530 — du cou, VI, 726.
Adéno-fibromes diffus de la mamelle, VII, 139, 151.
Adénolymphocèle, I, 470.
Adénomes, I, 496. — fœtal, VI, 621.
Adénopathies consécutives à la coxo-tuberculose, III, 630. — tuberculeuse du cou, VI, 729.
Adéno-phlegmon circonscrit, IV, 492. — diffus, 492. — sous-hyoïdiens médians, VI, 140. — sous-maxillaires, 141.
Adhérences de la membrane du tympan, V, 377.
Adombilicales (hernies), VII, 789.
Agalactie, VII, 22.
Agoraphobie auriculaire, V, 449.
Aïnhum des doigts et des orteils (sclérodermie annulaire), X, 1006.
Aisselle. Anévrysme de l'—, IV, 256.
Allongement apparent, abduction dans la coxo-tuberculose, III, 642. — opératoire des tendons, X, 1140. — du ligament rotulien, 1112.
Alvéolaire (bord). Hypertrophie du —, V, 837; tumeurs du —, 848.
Amauroses, V, 202.
Amazie, VII, 2.
Amblyopies, V, 202. — congénitale, 202. — toxique, 203. — au cours des névroses, 203.
Amygdales. Hypertrophie des —, VI, 307; tumeurs des —, 309; calculs des —, 318; papillomes, fibromes, kystes des —, 321; t. malignes des —, 326; lymphadénome des —, 327; sarcome des —, 330.
Amygdalite phlegmoneuse, VI, 52. — chronique lacunaire, 63.
Anastomose recto-colique, VIII, 443. — vésico-urétrale antéprostatique, IX, 650.
Anévrysmes artériels, IV, 173. — en général, 174. — en particulier, 216. — artério-veineux, 297. — intracraniens, IV, 779.
Angiomes, I, 439. — simples, 442. — caverneux, 444. — capsulaires, III, 543. — des muscles, 812. — caverneux de l'orbite, V, 309.
Aniridie, V, 179.
Ankyloses articulaires, III, 504. — acquise

de l'épaule, X, 1051. — de la hanche, 1069. — du poignet, 1032. — acquises du coude, 1039.
Annexes de l'utérus, X, 769; anomalies et malformations des trompes et des ovaires, 769; salpingo-ovarites, 772; pelvi-péritonite, 840; pelvi-cellulite, 849; phlegmon du ligament large, 853; tumeurs de l'ovaire, 856; tumeurs des lig. ronds et des lig. larges, 904; kystes hydatiques pelviens, 915; grossesse ectopique, 916; hématocèle pelvienne, 938; tuberculose utéro-annexielle, 949.
Anomalies du crâne, V, 689. — congénitales des paupières, 45. — des voies lacrymales, 66. — congénitales de l'iris, 178. — de la rétine, 195. — du cristallin, 231. — du corps vitré, 235. — des muscles de l'œil, 285. — de la face, 689. — des mamelles, VII, 2. — congénitales du thorax, VI, 780. — du pénis, IX, 742. — de dévelop. de l'utérus, X, 661. — des ovaires, 769.
Antéflexion de l'utérus, X, 313.
Antéversion de l'utérus, X, 309.
Anthrax, I, 693, 705.
Antisepsie, I, 37.
Antisepsie oculaire, V, 10.
Anurie, VII, 916. — calculeuse, 916. — des néphrites chirurg., 927. — des rétentions rénales, 928. — réflexes, 929.
Anus et rectum. Maladies de l' —, VIII, 378; sémiologie de l' —, 379; examen de l' —, 382; malformations de l' —, 386; traumatismes de l' —, 401 (corps étrangers, 401; ruptures, 408; plaies, 413); inflammations de l' —, 417 (rectites, 417; rectites chr. ulcéreuses, ulc. ano-rectales, 447; ulc. toxiq., 447; ulc. spécifiques, 448; ulc. simples, 453; fissures, 454; phlegmons et abcès périanaux et péri-rectaux, 459; tuberculose péri-ano-rectales, 474; actinomycose ano-rectale, 476; fistules ano-rectales, 477); déplacements, prolapsus du rectum, 492; hémorroïdes, 508; anus contre nature et fistules stercorales, 555; anus artificiel, 589; technique opératoire de l'anus iliaque, 593.
Aorte (crosse de l'). Anévrysmes de la —, IV, 296.
Aponévrites plantaires, X, 1181.
Aponévroses. Lésions des —, III, 845.
Apophyse mastoïde. Maladies de l' —, V, 426; m. inflamm. de l' —, 427; lés. traum. de l' —, 429; tuméfaction et tumeurs de l' —, 429; trépanations mastoïdiennes, 430; fractures de l'— chez l'adulte, IV, 612.
Appendice. Contenu de l' —, VII, 469; parois de l' —, 476; lésions extra-appendiculaires, 483.
Appendicite, VII, 464. — suraiguë par perforation d'emblée, 503. — avec ou sans perforation consécutive, 504. — chronique ou à rechutes, 506; trait. de l'infect. périt. génér. d'orig. appendiculaire, 516; trait. de l'abcès enkysté du périt. d'orig. appendiculaire, 517; trait. de la crise appendiculaire à son début, 520.
Artères, IV, 141. Lésions traumatiques des —, 141; maladies inflammatoires des —, 169; anévrysmes artériels, 173; anévrysmes artério-veineux, 297; anévrysmes cirsoïdes, 329.
Arthralgie syphilitique, III, 401. — blennorragique, 416.
Arthrites toxiques, III, 336. — inflammatoires microbiennes, 336. — blennorragiques, 414. — infectieuses rhumatoïdes, 427. — sèches, 481. — tuberculeuses, 547. — temporo-maxillaires, 548. — sterno-claviculaires, 549. — acromio-claviculaire, 550. — infectieuses temporo-maxillaires, V, 824. — sèches temporo-maxillaires, 843.
Arthroclasie, III, 531.
Arthropathies nerveuses, III, 435. — hystériques, 435. — trophiques médullaires, 453. — cérébrales et névritiques, 480. — hémophiliques, 691.
Arthrotomie pour hydarthrose, III, 332.
Articulations. Maladies inflammatoires des —, III, 323. — amicrobiennes, 323. — microbiennes, 336; arthropathies nerveuses, 435; ankyloses et tumeurs articulaires, 504; lésions traumatiques des —, 1; plaies des —, 43; plaies des — par projectiles de guerre, 50; luxations traumat. des —, 80; luxations congénit. X, 1233.
Asepsie et antisepsie, I, 37.
Aspirateur et sonde évacuatrice de la vessie, IX, 113.
Astigmatisme, V, 8.
Astragale. Fractures de l'—, II, 492; luxations de l'—, III, 295; ablation de l'—, dans le cas de tumeur blanche, 718; extirpation de l'— pour pied bot paralytique varus, X, 1150.
Athélie, VII, 3.
Atrésie de l'utérus, X, 608. — de la vulve, 466. — vaginale, 471; complicat. de l' —, 472.
Atrophie des mamelles, VII, 14. — de l'utérus, X, 609.
Attique. Suppurations de l'—, V, 418.
Audition colorée, V, 452.
Autoplasties, I, 322.
Avant-bras. Anévrysmes de l'—, IV, 254; fractures des os de l'—, II, 262; pseudarthrose et cals vicieux de l'—, 275; décollements traumatiques des épiphy-

ses inférieures des os de l'—, 315 : luxations des os de l'—, III, 161 ; l. de l'— en avant, 168 ; l. latérales de l'—, 171 ; l. de l'— en dedans, 174 ; l. isolées des os de l'—, 176.

B

Bactéridie, I, 359.
Balanite, balano-posthite, IX, 762.
Bandages herniaires, VII, 563 ; indications parallèles du bandage et de la cure radicale, pour la h. inguin., 724. — pour la h.crurale, 736. — pour les h. ombilicales, 775. — pour la h. périnéale, 805, 808. — pour la h. ischiatique, 812. — pour les h. des org. génit. de la femme, 820. — pour la h. de l'utérus gravide, 822.
Bartholinite, X, 493.
Bassin. Fractures du —, II, 327 ; déformation rachitique du —, 695 ; déformation ostéo-malacique du —, 701.
Bassinet. Néoplasmes du —, VIII, 722.
Bec-de-lièvre, V, 698. — double avec division des joues, 696 ; traitement du — et des malformations pal., 712 ; opérations, 720 ; réparation des imperfections consécutives aux opérations, 735.
Béniqué tranchant de Guyon, IX, 456.
Biliaires (voies), VIII, 139. Plaies et ruptures des —, 169 ; tumeurs de la vésicule et des —, 244 ; lithiase biliaire, 257 ; indic. et tech. des princip. opér., qui se pratiquent sur les —, 342. — Voy. *Foie*.
Blennorragie aiguë à gonocoques, IX, 373.
Blépharites. Complications des —, V, 25.
Bouche. Maladies de la —, VI, 1 ; m. inflamm. de la —, 2 ; tuberculose de la —, 70 ; syphilis de la —, 88 ; suppurations de la —, 130 ; tumeurs de la —, 165 ; traumatismes de la —, 352 ; coups de feu tirés dans la —, 364. — Voy. *Amygdales, joues, langue, lèvres, palais*.
Bouchons de cérumen, V, 355.
Bougies en baïonnette, IX, 437. — en spirale, 438. — coniques, 443. — Béniqué, 458.
Bourdonnements d'oreille, V, 449.
Bourses séreuses, III, 884. Plaies des —, 884 ; contusions des —, 885 ; inflammations des —, 885 ; hygroma, 886 ; tuberculose des —, 894 ; syphilis des —, 897 ; néoplasmes des — 898 ; maladies des —, IX, 785 ; lés. traum. des —, 785 ; mal. inflamm. des —, 808 ; troubles trophiques des —, 817 ; tumeurs des —, 822 ; vaginalites, 841.
Bouton d'Orient, I, 724.
Boutonnière périnéale, IX, 258.
Brachio-céphalique. Anévrysmes du tronc —, IV, 287.
Brise-pierres, IX, 112.
Bruit de moulin dans les traumatismes de la poitrine, VI, 796.
Brûlures, I, 227. — cranio-encéphaliques, IV, 558. — du sein, 27.
Bubons, IV, 511. — syphilitiques, 516. — rhumatismaux, 529.
Buccal (orifice). Opérations réparatrices de l' —, VI, 368.
Bucco-pharyngienne (cavité). Brûlures de la —, VI, 355 ; corps étrangers de la —, 366.
Bursite séreuse crépitante de l'omoplate, X, 1052. — sous-deltoïdienne, 1051. — du grand trochanter, 1069. — de la bourse du tendon d'Achille, 1170.

C

Cæcum et appendice. Hernies du —, VII, 685.
Caisse de l'oreille. Lésions traumatiques de la —, V, 467.
Cal. Fractures fermées du —, II, 27. — exubérants, 158. — douloureux, 159. — vicieux, 161 ; maladies du —, 165 ; fractures du — osseux, 166 ; tumeurs du —, 167. — vicieux du cou-de-pied, 490.
Calcanéum. Fractures du —, II, 499 ; luxations du —, III, 312.
Calcification ganglionnaire, IV, 495, 500.
Calculeuse (obstruction), VIII, 895.
Calculs des fosses nasales, V, 580. — salivaires, VI, 387. — de l'amygdale, 318. — rénaux, VIII, 876 (trait. chir., 907). — dans le rein ou le bassinet, 881, 890. — de l'uretère, 956. — vésicaux, IX, 89 ; opérations qui ont pour but l'extraction des — vésicaux, 110. — de l'urètre, 364. — chez la femme, 370. — secondaires chez les prostatiques, 629. — de la prostate, 579.
Cancer colloïde, I, 653. — des lèvres, VI, 178. — thyroïdien, 662. — de la mamelle, VII, 181. — du sein chez l'homme, 190. — du péritoine, 327. — du rein, VIII, 673. — du r. chez l'enfant, 705. — de l'urètre, IX, 409. — de l'utérus, X, 739. — de la verge, IX, 782. — du scrotum, 829. — et tératome du testicule, X, 220. — Voy. *Épithéliome*.
Carcinome de la mamelle, VII, 169.
Carie tuberculeuse des os, II, 615. — du rocher, V, 414. — sèche de l'épaule, III, 552. — sicca, 551. — carnosa, 554.
Caroncule. Affections de la —, V, 52.
Carotide. Anévrysmes de la — interne, IV, 271 ; anévr. de la — externe, 273 ; anévr. de la — primitive, 274 ; anévr. artério-veineux de la — primitive et de la jugulaire interne, 325 ; anévr. artério-vein. de la — interne, 327 ; anévr. artério-vein. de la — externe, 327.
Carpe. Fractures des os du —, II, 317 ;

luxations du — en avant, III, 200 ; l. isolées des os du —, 210.
Carpo-métacarpiennes (luxations), III, 214.
Cartilages costaux. Fractures des —, VI, 808 ; luxations des —, 811.
Castration double dans l'hypertrophie de la prostate, IX, 667. — unilatérale, 672.
Cataracte, V, 208. Opération de la —, 212.
Catarrhe chronique simple de l'oreille moyenne, V, 388.
Cathéter de Syme, IX, 457. — cannelé de Guyon et Farabeuf, 459.
Cathétérisme des voies biliaires, VIII, 342. — des uretères, 606 (technique, 612). — dans le trait. de la pyélon. inf., 759. — dans le trait. des pyonéphroses, 823. — dans l'hypertrophie de la prostate, IX, 636. — dans l'épithélioma de la prostate, 693. — dans la tuberculose de la prostate, 573.
Cavaliers. Ostéomes des —, III, 771.
Ceinture avec pelote rénale de Glénard, VIII, 669.
Cellules ethmoïdales. Maladies des —, V, 657.
Céphalhydrocèle traumatique, IV, 650.
Cervicite ou métrite du col, X, 631.
Chantiers buccaux, VI, 88. — du nez, V, 525. — mou du prépuce, IX, 772. — syphilitique du scrotum, 820.
Charbon, I, 357. — des animaux, 361. — de l'homme, 364. — interne, 371.
Cheiloplastie, VI, 368.
Cheiroplastie, IX, 1022.
Chéloïde, I, 767.
Chlorome, I, 618.
Choanes. Malformations des —, V, 485.
Cholécystectomie, VIII, 281, 357.
Cholécystentérostomie, VIII, 291, 361.
Cholécystostomie, VIII, 282, 348.
Cholécystotomie, VIII, 280, 355.
Cholédoco-entérostomie, VIII, 293.
Cholédocotomie, VIII, 291, 373.
Chondrites, II, 600. — tuberculeuses, 619.
Chondromes, I, 564.
Chorio-rétino-hyalite suppurée, V, 172.
Choroïde. Anomalies congénitales de la —, V, 179.
Choroïdite, V, 167. Complications des irido-cyclites et des —, 174.
Cicatrices, I, 309. — compliquées, 311. — vicieuses, 317.
Ciliaire (bord). Déviations du —, V, 41.
Cirsoïdes (anévrysmes), IV, 329.
Claudication dans la coxo-tuberculose, III, 638, 642.
Clavicule. Fractures de la —, II, 176; appareils et bandages pour fract. de la —, 190; luxations de la —, III, 94 ; l. spontanée des deux bouts de la —, 109.
Cœur. Plaies du —, VI, 857.
Col anatomique. Fractures du —, II, 203. — chirurgical. Fractures du —, 203. — fémoral. Malformations acquises du —, X, 1055.
Colobome irien, V, 178. — de la choroïde, 179.
Colopéxotomie, VIII, 505.
Colpocystostomie chez la femme, IX, 271.
Colpocystotomie chez la femme dans la tubercul. vésic., IX, 188.
Colpopérinéorraphie, X, 441. — par glissement, 443.
Colporraphie antérieure, X, 433. — postérieure, 437.
Colpostricture, X, 448.
Commotion locale, I, 69. — de l'encéphale, IV, 622.
Complications des traumatismes, I, 52. — non septiques, 54. — septiques, 85. — à microbe unique et constant, 85. — à microbe spécifique probable, 151. — à microbes variables isolés ou associés, 156 ; septicémies générales, 190.
Compression nerveuse, IV, 4.
Concrétions et calculs de la prostate, IX, 579.
Conduit auditif externe. Malformations du —, V, 346 ; corps étrangers du —, 358 ; otites externes, 361 ; exostoses du —, 371 ; lésions traumatiques du —, 462.
Condyle externe. Fractures du —, II, 252 ; épicondyle, 254. — interne, 255.
Condyliennes Fractures sus —, II, 246 ; fract. sus et inter —, 248.
Conjonctive, V, 72. Traumatismes de la —, 75 ; congestion simple de la —, 75 ; conjonctivites sécrétantes, 76 ; c. végétantes, 92 ; éruptions conjonctivales, 103.
Conjonctivites, V, 76.
Contracture spasmodique de l'œil, V, 286.
Contusion, I, 4. — des artères, IV, 160. — des nerfs, 23. — de l'encéphale, 622. — de l'abdomen, VII, 337. — du rein, IX, 624. — et ruptures de la vessie, 67.
Coque oculaire. Plaies et ruptures de la —, V, 265.
Cor, I, 751.
Coracoïde. Fractures de la —, II, 208.
Cordon spermatique. Maladies du —, X, 247 ; plaies du —, 247 ; contusions du —, 249 ; funiculite, 250 ; mal. néoplas. du —, 253 ; mal. trophiq. du —, 257.
Cornes cutanées, I, 755.
Cornée, V, 118. Ulcères et abcès de la —, 120 ; kératites épithéliales et sous-épithéliales, 125 ; k. parenchymateuses, 128 ; k. neuro-paralytiques, 132 ; complications des lésions cornéennes, 135 ; kératocone, 141 ; kératoglobe, 141 ; tumeurs de la —, 144.
Corps caverneux. Indurations plastiques des —, IX, 768.

Corps étrangers, I, 62. — articulaires, III, 481. — de l'appareil lacrymal, V, 57, 66. — des fosses nasales, 580. — du rectum, VIII, 401. — de la vessie, IX, 78. — de l'urètre, 358.
Corps vitré, V, 232; inflammations, entozoaires du —, 232; opacités du —, 233; hémorragies à répétition du —, 234; décollement du —, 234; anomalies congénitales du —, 235.
Côtes. Fractures des —, VI, 797.
Cou. Maladies du —, VI, 676; lésions traumatiques du —, 677; plaies du —, 682; lésions inflammatoires du —, 700; maladies des ganglions du —, 726; tumeurs du —, 739; torticolis, 762.
Cou-de-pied. Plaies du —, III, 49; coups de feu au —, 79; cals vicieux du —, 490. — et astragale. Luxations anciennes du —, 308. — et tarse. Arthropathies du —, 465.
Coude. Arthropathie du —, III, 465; coups de feu au —, 70; entorse du —, 19; luxations du —, 159; plaies du —, 48; tumeur blanche du —, 575; résection du —, 583; ankyloses acquises du —, X, 1039.
Coude (pli du). Anévrysmes artério-veineux du —, IV, 320.
Courbures anormales de la diaphyse fémorale, X, 1082. — tibiales diaphysaires, 1130.
Coxa valga des adolescents, X, 1066.
Coxa vara acquise, X, 1057.
Coxalgie, III, 625.
Coxarthrocace, III, 488.
Coxo-tuberculose, III, 625.
Crâne, IV, 548. Lésions traumatiques du —, 553; l. péricraniennes, 554; l. cranio-encéphaliques, 558; brûlures du —, 558; l. du — par instruments piquants, 560; l. du — par instruments tranchants, 562; l. du — par armes à feu, 564; l. du — par agents contondants, 591; l. du — chez l'enfant, 592; l. du — chez l'adulte, 600; complications des traumatismes craniens, 644.
Péricrâne et crâne. Lésions infectieuses du —, IV, 709; affections vasculaires du —, 728; affections néoplasiques du —, 731.
Méninges et encéphale. Lés. traum., IV, 620; lés. infec., 755; l. vasculaires, 773; l. néoplasiques, 784; l. scléreuses, 813; lésions tératologiques, 876; tumeurs congénitales et malformations, V, 673.
Cranio-topographie des sinus et vaisseaux méningés, IV, 671.
Craniotomie. Valeur thérapeutique de la —, IV, 836.
Creux poplité. Anévrysmes du —, IV, 313.
Cristallin, V, 205. Luxations du —, 205; cataracte, 208 (opération de la c., 212); anomalies congénitales du —, 231.
Croissance. Douleurs de — dans la coxo-tuberculose, III, 657; ostéomyélite de la —, II, 516.
Crosse de l'aorte. Anévrysmes de la —, IV, 296.
Crurales (hernies), VII, 728. Variétés rares de —, 730; accidents des —, 735; traitem. des — 736; traitem. des accidents des —, 742.
Cubitus. Fractures de l'apophyse coronoïde du —, II, 282; f. de l'extrémité inférieure du —, 295; luxations isolées du —, III, 180; l. de l'extrémité inférieure du — en avant, 196; l. de l'extr. inf. du — en arrière, 197. — valgus et cubitus varus, X, 1034.
Cuboïde. Fractures du —, II, 506.
Cuir chevelu. Lésions du crâne et accidents limités au —, IV, 696.
Cuisse. Fractures de —, II, 363; anévrysmes art.-veineux de la racine de la —, IV, 317.
Cunéiformes. Fractures des —, II, 506; luxations des —, III, 313.
Cunéi-hystérectomie abdominale, X, 332, 399.
Curettage de l'utérus, X, 665. — de la vessie, IX, 163.
Cylindromes, I, 615.
Cysticerques de l'œil, V, 306.
Cysticolithotripsie, VIII, 279.
Cysticotomie, VIII, 280.
Cystites, IX, 124. — aiguë, 137. — chronique, 137. — cantharidienne, blennorragique, 147. — calculeuse, des rétrécis, 148. — des prostatiques, 149. — des néoplasiques, 149. — chez la femme, 149. — des enfants, 150. — douloureuse, 150. — membraneuse, 151. — des myélitiques, 152. — calculeuse, 103. — dans l'hypertrophie prostatique, 626.
Cystocèle extra-péritonéale, VII, 825. — para-péritonéale, 826. — intra-péritonéale, 827. — opératoire, 839.
Cystoscope d'Albarran, VIII, 608.
Cystoscopie, IX, 14. — dans l'hypertrophie de la prostate, IX, 619, 633.
Cystostomie pour traiter la cystite, IX, 164. — pour création d'une fistule urin., 269. — sus-pubienne dans l'hypertrophie de la prost., 647. — dans l'infection urin., 740. — pour rétrécissements de l'urètre, 475.

D

Dacryocystites, V, 61.
Dactylite par syphilis héréditaire, II, 655.
Daltonisme, V, 304.

Déchirures du tube digestif, VII, 343 ; — du périnée, X, 477.
Décollement épiphysaire dans la croissance, II, 551. — rétinien, V, 189.
Décortication sous-séreuse de l'utérus, X, 728.
Déformations craniennes, faciales dans la syphilis, II, 653. — osseuses dans les épanchements médull., III, 461. — pelviennes dans la coxo-tuberculose, 635. — de l'avant-bras d'origine osseuse, X, 1034.
Dégénérescence des tumeurs. Mode de —, I, 420.
Délire traumatique, I, 79.
Dentaire (évolution). Tumeurs dues à un trouble de l' —, V, 853 ; ulcérations d'origine —, VI, 31.
Dents. Tumeurs en rapport avec les — complètement développées, V, 852; accidents provoqués par l'éruption de la dent de sagesse, 819.
Déplacements de l'utérus, des trompes et des ovaires, consid. génér., X, 285.
Dépresseur vésical de Legueu, IX, 222.
Dermatoses des paupières, V, 22.
Déviations conjuguées des yeux, V, 286. — antéro-postérieures du rachis, IV, 967. — latérales du r., 970. — non cicatricielles des doigts, X, 1002. — de l'utérus, consid. génér., 287. — de l'utérus en arrière, 335. — paralytiques du genou, 1111. — et déformations acquises du pied, 1160.
Diaphragmatiques (hernies), VII, 783.
Diaphragme. Plaies et ruptures du —, VI, 872.
Diaphysaires (fractures). Trait. des —, II, 55.
Diaphyse. Fractures des deux tiers inférieurs de la — cubitale., II, 269 ; f. du tiers supérieur de la — cubitale, 271 ; f. de la — radiale, 273 ; f. de la — humérale, 235 ; f. de la — fémorale, 363 ; courbures anormales de la — fémorale, X, 1082 ; fractures isolées de la — tibiale, II, 447. — péronière, 448.
Diaphysite tuberculeuse, II, 621.
Diathèses, I, 216.
Difformités acquises relevant de l'orthopédie, X, 999 ; mains botes, 1024. — ankylosantes et ankyloses du poignet, 1032 ; déformat. consécut. d'orig. osseuse, 1034. — du coude et du bras, 1034 ; déform. du corps de l'humérus, 1044. — de l'épaule et de l'omoplate, 1044. — de la hanche et du fémur, 1053 ; — du genou et de la jambe, 1065. — du pied, 1134.
Digestif (tube). Lésions du —, VII, 384 ; déchirures du —, 343 ; plaies de l'estomac, 384 ; plaies de l'intestin, 386.
Dilatation des rétrécissements de l'urètre, IX, 441. — de la prostate avec boutonnière périnéale, 648. — utérine, X, 662.
Diplacousie, V, 451.
Dischromatopsie et achromatopsie, V, 304.
Distension et arrachement des nerfs, IV, 34.
Doigts. Fractures des phalanges des —, II, 324 ; luxations des phalangettes des quatre derniers —, III, 237 ; entorse des —, 23 ; ostéoarthrites fongueuses des —, 615 ; sections nettes des —, X, 965 ; écrasements des —, 965 ; arrachements des —, 978 ; piqûres anatomiques des —, 983 ; phlegmons et abcès des —, 985. — à ressort, 1007.
Dracunculose, I, 810.
Drainage périnéal dans l'hypertrophie de la prostate, IX, 649. — de la vessie, 265.
Durillons, I, 749.

E

Écarteur de Legueu pour taille hypogastrique, IX, 263.
Échinocoques articulaires, III, 546.
Ectopies du testicule, X, 20.
Effleurage, III, 11.
Éjaculation. Troubles de l' — chez les rétrécis, IX, 432.
Électricité appl. aux névralgies pelviennes, X, 963. — dans les prostatites chroniques, IX, 560. — dans l'hypertrophie de la prostate, 635.
Électrisation appliquée aux pieds plats, X, 1167.
Électrolyse appliqué au trait. des kystes hyd. du foie, VIII, 325 ; — dans l'hypertrophie de la prost., IX, 650. — pour les rétrécissements de l'urètre, 470. — dans le trait. des métrites, X, 660. — des fibromes, 705.
Électropuncture de la prostate dans l'hypertrophie, IX, 651.
Éléphantiasis, I, 470, 793. — des membres inférieurs, 801. — des organes génitaux, 801. — du prépuce, IX, 771. — du scrotum, X, 150.
Embryonnaires (fentes). Tumeurs développées sur le trajet des —, V, 678.
Emphysème traum. par fract. cran., IV, 645. — traum. à la suite des plaies de poitrine, VI, 834.
Encéphale, IV, 548. Lésions traumatiques de l' —, IV, 620. — Voy. *Crâne*.
Encéphalocèle, IV, 847.
Encéphalomes, I, 526.
Encéphalopathies infantiles, IV, 813.
Endothéliomes, I, 561.
Engouement et inflammation des hernies, VII, 638, 640.

Enophtalmie, V, 315. — et exophtalmie alternantes, 210.
Enostoses, I, 519.
Entérectomie et entérorraphie, VIII, 575.
Entéro-anastomose, VIII, 576.
Entéroptose, VIII, 657, 669.
Entérorraphie latérale, VIII, 574.
Entérostomie biliaire, VIII, 361.
Entérotome, VIII, 569.
Entérotomie dans l'occlusion intestinale, VII, 547.
Entéro-vaginales (fistules), X, 575.
Entorse, III, 2. — de l'épaule, 16. — du coude, 19. — du poignet, 21. — des doigts, 23. — de la hanche, 26. — du genou, 28. — du pied, 37. — et luxations vertébrales, IV, 904.
Épanchements primitifs de sérosité et — huileux, I, 7. — traumatiques du crâne, IV, 644. — et fistules aériennes traumatiques, 644. — céphalo-rachidiens traumatiques, 649. — sanguins traumatiques, 652. — dans les arthropathies médull., III, 460.
Épaule. Arthropathie de l'—, III, 461. — entorse de l'—, 16; plaies de l'—, 48; coups de feu à l'—, 68; luxat. de l'—, 109. —, difformités acquises de l'—, X, 1044; tumeur blanche de l'—, III, 550; résection de l'—, 567.
Épigastriques (hernies), VII, 786.
Épilepsies réflexes et vraies, IV, 819.
Épiphyse. Fract. de l'— humér. supér., II, 228; divulsions de l'— humér., infér. 250; décollements traumat. des — infér. des os de l'avant-bras, 315; décollements traumat. de l'— fémor. infér., 390; divulsions traumat. de l'— tibiale supér., 467.
Épiplocèle étranglée, VII, 607. — enflammée, 641.
Épiploon. Lésions de l'—, VII, 391.
Épisclérite, V, 145.
Épispadias, IX, 308. — chez la femme, 321. X, 467.
Épithéliomes, I, 639. — paviment. 642. — cylindr. 649. — cubiq. des glandes acineuses, 652. — encéphaloïdes ou médull., 656. — cutanés, 758. — des muscles, III, 817. — de la mamelle, VII, 166, 179; carcinome, 169. — de la prostate, IX, 625. — de l'utérus, X, 739.
Épitrochlée. Fractures de l'—, II, 257.
Éruptions conjonctiv., V, 103.
Erysipèle, I, 116.
Estomac. Plaies de l'—, VII, 384; corps étrang. de l'—, 420; cancers de l'—, 430; aff. non cancér. de l'—, 438; techn. de la chirurgie de l'—, 442; hernie inguin. de l'—, 692.
États physiologiques dans les maladies générales et les traumatismes, I, 224.
Ethmoïdales (cellules). Maladies des —, V, 657.
Étranglement herniaire, VII, 573. Agent de l'—, 575. — par le collet du sac, 576. — par les ann. fibreux, 577. — par le collet du sac et par les ann. fibreux solidaires, 578; lés. du sac hern. et de son contenu, 579; lés. à distance, 590; formes clin. de l'—, 606. — intestinal interne, 529.
Exophtalmie pulsatile, V, 311. — et tumeurs orbitaires, 322.
Exostoses en général, I, 516. — ostéogénique, II, 734. — ostéogénique de la voûte cranienne, IV, 753. — de l'orbite, V, 318.
Exothyropexie, VI, 658.
Explorateur à boule de l'urètre, IX, 436.
Exploration du rein, VIII, 598, 619. — de la vessie, IX, 1. — de l'urètre, 273. — de la prost. dans la tubercul. de la prost., 572. — de la prost. dans l'hypertrophie de la prost., 619.
Exstrophie de la vessie, IX, 24.
Extra-craniens (anévrysmes), IV, 273.

F

Face (tête et). Anévrysmes de la —, IV, 271; anévr. artério-veineux de la —, 327. tumeurs congénit. et malform. de la —, V, 673.
Farcin et morve, I, 372. — des animaux, 373. — chez l'homme, 374.
Fausses routes prostatiques dans les lésions traumatiques, IX, 522. — dans l'hypertrophie de la prost., 623, 643.
Fémorale superficielle (artère). Anévrysme de l' —, IV, 233; anévr. des vaisseaux fém. superf., 315.
Fémur. Fractures du —, II, 344; f. de l'extr. sup. du —, 344; f. de l'extr. inf. du —, 383; déformations rachitiques du —, 696. — ostéomalacique fracturé, 703, 706; difformités acquises du —, X, 1053.
Fessiers et ischiat. (anévrysm.), IV, 248.
Fibromes, I, 537. — de la peau, 770. — des nerfs, IV, 128. — naso-pharyngiens, V. 561. — et fibro-sarcomes de l'urètre, IX, 407. — des bourses, 837 — utérins, X, 672. — et grossesse, 73[illegible]. — Voy. *Néoplasmes*.
Fibro-sarcomes, I, 615.
Fièvre traumat. I, 193. — charbonneuse, 363. — urineuse, IX, 717.
Filaire du sang, I, 793. — de Médine, 810.
Filariose génitale, X, 147.
Fissures superf. et prof. de la face, V, 693; — du voile et du palais osseux, 703; bec-de-lièvre unilat. compl. de fiss.

osseuse avec saillie et torsion de l'os incisif, 728. — à l'anus, VIII, 454.
Fistules, I, 304; ulcères fistul. 305. — cavit., 307. — congénit. du crâne et de la face, V, 691. — ombilico-vésicales congénit., IX, 51. — sous-péniennes congénit., 329. — dorsales du pénis, 331. — périn. congénit., 335. — stercor. du p. 335. — salivaires, VI, 378. — du sinus maxil., V, 635. — du sinus front., 648. — rénales, VIII, 831. — rénales chir. 831. — urinaires, 831. — purul., 834.— uro-purul., 834. — rénales spontanées, 842. — de l'uretère, 964. — cutanées, 965. — vagin., 968. — urétro-péniennes, IX, 774. — périnéales urin., 516. — ano-rectales, VIII, 477. — stercorales, 555.
Fistulisations dans l'ostéo-tuberculose, II, 631. — vésico-rectale, IX, 42.
Flexion du fémur sur le bassin dans la coxo-tuberculose, III, 643. — utérines, X, 298.
Foie. Mal. chirurg. du —, VIII, 139; lés. traum. du —, 140 (contus. et déchir. 144; plaies, 157); lés. infectieuses du —, 177 (angiocholites et cholécystites infect., 179; abcès, 201; tuberculose, 233); lés. organ. du —, 237 (tumeurs 238; t. de la vésicule et des voies bil., 244); lés. de nutrition du —, 247 (hépatoptose, 247); lithiase bil., 257; lés. du — par parasites non microbiens, 295; kystes hydat. du —, 295; opérat. qui se pratiquent sur les voies biliaires, 342.
Folliculaires (kystes) des articulations, III, 543.
Follicules pilo-sébacés. Lésions des —, I, 693.
Folliculite et périfolliculite, complicat. de la blennorr., IX, 387.
Fosse naviculaire. Fistules de la —, IX, 775.
Fosses nasales. Malformations des — V, 187; lupus des — 539. Tumeurs des — et de l'arrière-cavité, V, 550; corps étrangers des —, 580; parasites des —, 594.
Fractures, II, 1. — par cause directe, 8. — par cause indirecte, 9. — mixtes, 9. — par contract. muscul., 9. — intra-utérines, 9. — incomplètes ou partielles, 11. — complètes, 15; trait. des — diaphysaires, 55; réduction des —, 56; content. et mobilis. des —, 58. — articul., 71. — des cartilages, 82; décollement traumat. des épiphyses, 85. — exposées, 96. — par armes à feu, 110; complicat. des —, 116. — non consol., 130. — mal consol., 158; mal. du cal, 165. — spontan., 168. — du crâne dans la prat. civile, IV, 565. — par armes à feu de guerre, 567. — chez l'enfant, 592. — chez l'adulte, 600. — du nez, V, 596. — de la mâchoire sup., 750. — de la mâchoire inf., 764. — vertébrales, IV, 890. — du membre sup., II, 176; —, complicat. des lux. du coude, III, 162. — des côtes, VI, 797. — du sternum, 812. — du pénis, IX, 759.
Froidures, I, 248.
Frontal. Fracture du — par coup de sabre, IV, 563.
Frontaux (sinus). Mal. des —, V, 640.
Furoncle. I, 693, 701.

G

Galactocèle, VII, 63.
Galactorrhée, VII, 22.
Ganglions. Engorgement chron. des —, IV, 494; tuberculose des —, 496.
Gangrène, I, 256. — herniaire, VII, 630. — sans phlegmon des bourses, IX, 810. — foudroyante spontanée des org. génitaux, 812. — du pénis, 765.
Gastrectomie. Indications de la —, VII, 436; technique de la —, 456. — en plaques, 457. — annulaire, 458.
Gastro-entérostomie. Indications de la —, VII, 437; techn. de la —, 442. — par le proc. des sutures, 442. — avec bouton, 451. — sans ouverture imméd. des viscères, 455.
Gastro-hystéropexie, X, 381.
Gastroplastie, VII, 459.
Gastrotomie exploratrice, VII, 461. — pour extraire les corps étrangers arrêtés dans la partie inf. de l'œsophage, VI, 475.
Gencives. Hypertrophie des —, V, 836; tumeurs des —, 848.
Génitaux (organes) de la femme, X, 285. Développement des —, 460; malformations de la vulve et du vagin, 465. — Voy. *Annexes de l'utérus, ovaires, trompes, utérus, vagin, vulve.*
Génitaux (organes) de l'homme. — Voy. *Cordon, pénis, testicule, vésicules.*
Genou. Ankylose complète du — consécut. à une ostéoarthrite tuberculeuse, III, 516; arthropathie du —, 466; entorse du —, 20; plaies du —, 49; coups de feu au —, 76; fractures par chute sur le —, II, 395; hydarthrose du —, III, 328; lipome arborescent du —, 541; luxations du —, 270; tumeur blanche du —, 687; difformités acquises du —, X, 1085; déviat. paralyt. du —, 1111; aff. des ménisques artic. du —, 1113; kystes poplités, 1114. — ankylosés, 1121; courbures tibiales diaphysaires, 1130. — Voy. *Genu, rotule, semi-lunaires* (cartilages), *tibia*, 284.
Genu recurvatum, X, 1110.

Genu valgum, X, 1087. — infantile, 1099. — post-traumatique, 1107. — consec. à l'ostéoarthrite tuberculeuse, 1107. — consec. à l'ostéomyélite de l'extr. inférieure du fémur, 1107. — et genu varum combinés, 1109.
Gingivites, V, 796.
Gland. Cornes du —, IX, 780.
Glandes mammaires surnumér., VII. 8.
Glando-préputiale (rainure). Fistules de la —, IX, 775.
Glaucome, V, 235 ; hydrophtalmie, 248 ; ophtalmomalacie, 249.
Glénoïde (cavité). Fractures de la —, IV, 202 ; fractures de la — chez l'adulte, 613.
Gliomes, I, 525. — de la rétine, V, 253.
Globe de l'œil. Traumat. du —, V, 262 ; ophtalmie sympath., 272.
Glossite aiguë parenchymateuse, VI, 11. — tertiaire, 109.
Goitre, VI, 612. Rapports du — avec le crétinisme, 616. — hypertrophique ou parenchymateux, 621. — colloïde, fibreux, 622. — kystique, 623. — vasculaire, 624; rapports avec les parties vois., 629 ; trait. du —, 636. — exophtalmique, 667 ; signes oculaires du —, V, 313.
Gommes tuberculeuses, I, 346. — tubercul. cutanées et sous-cutanées, 747 ; — musculaire, III, 804. — muqueuses de la bouche, VI, 112. — muscul. de la bouche, 114. — de la voûte palat., 117.
Gonococcie urétrale, IX, 372.
Gono-tuberculose, III, 677.
Gorge. Syphilis tertiaire de la —, VI, 119.
Granulie médull. des os, II, 616.
Granulomes des org. génit., IX, 822.
Greffes, I, 319. — cutanée propr. dite, 319. — dermo-épiderm., 320. — osseuses dans le trait. de l'ostéomyélite, II, 586. — tendineuses, III, 827.
Grenouillettes, VI, 277.
Gros intestin. Hernie du —, VII, 685.
Grossesse ectopique, X, 916.
Gynécomastie, VII, 17.

H

Hanche. Arthropathie de la —, III, 461 ; entorse de la —, 26 ; plaies de la —, 49 ; coups de feu à la —, 73 ; luxations de la —, 238 ; difformités acquises de la —, X, 1053.
Hémangiomes, I, 439.
Hématocèle pariétale des bourses par infiltr., IX, 786. — par épanchem., 786. — traumat., 800. — du pavillon de l'oreille, V, 351. — de la vaginale, IX, 935. — pelvienne, X, 938.
Hématome orbitaire, V, 309. — des bourses, IX, 786.
Hématurie dans les tumeurs de la vessie, IX, 213. — dans l'hypertrophie de la prostate, 621. — dans l'épithélioma de la prostate, 693.
Héméralopie, V, 203.
Hémianopsie, V, 204.
Hémorragies, I, 55. — ext. des veines, IV, 359. — méningées non traumat., 773. — cérébrales non traumat., 778.
Hémorroïdes, VIII, 508.
Hémothorax traumat., VI, 838.
Hermaphrodisme, X, 469.
Herniaire. Étranglement —. Voy. *Étranglement* ; gangrène —. Voy. *Gangrène*. Tuberculose —, VII, 647 ; sac —, 553 ; lés. du sac — et de son contenu, 579 ; l. de l'intestin, 582 ; l. de l'épiploon, 589.
Hernies, VII, 551. — en gén., 552 ; traitement des — (bandages, 563 ; cure radicale opér., 569) ; accidents des —, 573 ; (étrangl. hern., 573 ; autres accidents, 638) ; engouement et inflammation des —, 638 ; tuberculose hern., 647. — irréductibles, 648 ; tumeurs hern., 662. — communes (— inguinale, 665. — crurales, 728. — ombilic., 743). — rares (diaphragmatiq., 783, VI, 872. — épigastr., VII, 786. — adombilic., 789. — dans la gaine du muscle gr. droit, 791. — de la gaine semi-lunaire de Spigel, 792. — ventrale par absence de paroi abdom., 792. — obturatrice, 793. — lombaire, 800. — périnéales, 805. — ischiat., 809. — des org. gén. int. de la femme, 812. — de l'utérus gravide, 821. — de la vessie, 823). — irréductibles, 648 (— du cæcum et du côlon ascendant, 657. — du côlon transverse avec l'épiploon, 691. — de l'S iliaque et du côlon descendant, 658. — de l'S iliaque, 691. — du poumon, 927. — traumat. du testicule, IX, 803).
Hétérochromie, V, 179.
Humérale (artère). Anévrysmes de l' —, IV, 255 ; anévr. artério-veineux de l' — et de l'axillaire, 323.
Humérus. Fractures de l' —, II, 210. — ostéomalacique, 702, 705. — valgus et varus, X, 1044.
Hydarthrose, III, 324. — intermitt., 333. — syphilit., 402. — blennorrag., 416.
Hydradénite, I, 719.
Hydrocèle non congénit., IX, 865. — commune, 866. — symptom., 906. — congénitale ou péritonéo-vaginale, 908. — péritonéo-funiculaire, 920. — vagino-funiculaire, 921. — enkystée du cordon, 929. — laiteuse, X, 167.
Hydrocéphalie tératolog., IV, 835. — anencéphal., 841.

Hydronéphrose, VIII, 774.
Hydrophtalmie, V, 249.
Hygroma des bourses séreuses, III, 884.
Hymen. Anomalies de l' —, X, 469.
Hyperémie du labyrinthe, V, 438.
Hyperostose dans la croissance, II, 547. — tardive dans la croissance, 557. — cranienne, IV, 752.
Hyperplasies de la sclérotique, V, 153.
Hypertrophies de la couche cornée de l'épiderme, I, 749. — des amygdales, VI, 307. — de la mamelle, VII, 139. — du rein, VIII, 622. — de la prostate, IX, 582. — du testicule, X, 8.
Hypospadias, IX, 286 ; X, 467. — chez la femme, IX, 308. — péno-scrotal accidentel par perte de subst. de toute la partie pénienne de l'urètre, 776.
Hystérectomie abdominale pour fibromes, X, 723. — supra-vaginale par incision continue, 726. — vaginale ou abdominale pour déviation, 400. — partielle et totale, pour prolapsus, 450. — pour prolapsus, 455.
Hystéropexie abdominale dans l'antéflexion, X, 333. — intra-péritonéale, 379. — sans ouverture du péritoine, 385. — vaginale, 387. — abdominale dans le prolapsus génital, 450.

I

Iliaque. Luxation —, III, 340; anévrysmes —, IV, 243 ; anévr. des vaisseaux —, 319.
Ilio-pubienne. Luxation —, III, 242.
Immobilisation pour fractures, II, 152.
Incontinence d'urine essentielle, IX, 246. — d'urine chez les rétrécis, 432.
Infection purul., I, 200. — dans les traumatismes, 219. — osseuse à staphylocoques dorés, II, 516. — prolongée, 556. — atténuée, 566. — osseuse, scorbutique ou hémorragique, 575. — à staphylococcus albus, citreus, cereus, 579. — à microbes associés, 580. — à streptocoques, 580. — à pneumocoques, 582. — au cours de la fièvre typhoïde, 583. — par le coli-bacille, 589. — osseuse consécutive aux fièvres éruptives, à la grippe, etc., 590. — par le bacille de la lèpre, 591. — tuberculeuse, 603. — parasitaires des os, 659. — hydatique, 660. — actinomycos., 664. — syphilit. des os, 638. — urinaire, IX, 745. — de la prostate dans la p. parenchymateuse, 530. — dans l'hypertrophie, 643. — péri-urétrale, 493.
Infiltration d'urine, IX, 488, 507.
Inflammation. Suppuration, I, 156.
Inflexion osseuse post-ostéomyélit., II, 548.
Inguinale (hernie) VII, 665. — intra-funicul. 669. — extra-funicul., 670; variétés des — (acquises, 672; congénit., 673; variété nouv. de h. ing. congénit., 685 ; du gros intestin, 685; de la totalité de l'intestin, 691; de l'estomac, 692; du rein, 692; de l'ovaire et de la trompe, 692; de l'utérus, de la vessie, 692; de la prostate, 693).
Inguinaux. Anévrysmes —, IV, 236.
Inguino-interstitielle (hernie), VII, 676; — superf., 677. — propériton., 678.
Injections de sérum dans le trait. des infections périton., VII, 268. — intravein., 277.
Instillations dans les cystites, IX, 161. — dans la tubercul. de la vessie, 185.
Intestin. Plaies de l' —, VII, 386; maladies de l' —, 464 ; appendicite, 464 ; occlusion intest., 523 (par vice de position, 524; par compression, 529); obstruction intest., 532; hernie du gros —, 685 ; hernie de la totalité de l' —, 691 ; exclusion de l' —, VIII, 577.
Intestinal. Obstruction du canal —, VII, 532; technique opératoire —, VIII, 574; inflammat. des hernies —, VII, 643.
Intoxications dans les traumatismes, I, 221. — chimiques des os, II, 665.
Intracraniens. Anévrysmes —, IV, 272.
Intrarachidiennes. Maladies infectieuses —, IV, 959.
Inversion utérine, X, 588.
Iridectomie, V, 184.
Iridotomie, V, 181.
Iris et choroïde, V, 154 ; iritis et irido-cyclites, 154; choroïdites, 167 ; panophtalmie par infection ectogène, 701 ; chorio-rétino-hyalite suppurée, 172; complications des irido-cyclites et des choroïdites, 173 ; troubles fonctionnels dans la motilité de l'iris, 176 ; anomalies congénitales, 178.
Ischiatique. Luxation —, III, 241; hernie —, VII, 809.

J

Jambe. Fractures des os de la —, II, 427 ; cals vicieux diaphys. de la —, 450 ; pseudarthroses de la —, 450 ; intra-utérines des os de la —; 452; fractures de l'extrém. supér. des os de la —, 455. anévrysmes de la —, IV, 217; anévr. artério-veineux de la —, 313. — en ciseaux, croisées en X, 1081. — Voy. *Tibia*.
Joues. Suppurations des —, VI, 136; tumeurs des —, 189 (lipomes, 189; angiomes, 190; lymphangiomes, 192; tumeurs ganglionnaires, 193; kystes, 193; adénomes, sarcome, épithélioma, 194).

Jugulaire interne. Anévrysme artério-veineux de la —, IV, 325.

K

Kélotomie, VII, 615, 623; résultats de la —, 636.
Kératites épithél. et sous-épithél., V, 125. — parenchymat., 128. — neuro-paralyt., 132.
Kératocone, V, 141.
Kératoglobe, V, 141.
Kystes séreux congénitaux, I, 473. — sébacés, 782. — dermoïdes, 679. — mucoïdes, 680. — séreux, 682. — synoviaux articulaires, III, 543. — hydatiques des muscles, 807. — synoviaux folliculaires, 857. — dermoïdes du crâne, IV, 745. — congénitaux de l'orbite, V. 316. — dermoïdes et mucoïdes du crâne, 678. — hydatiques du sein, VII, 117. — hydatiques autour de l'ombilic, 419. — de la prostate, IX, 709. — hydatiques du foie, VIII, 295 (trait., 324; ponction simple, électrolyse, ponct. aspiratrice, 325; ponct. suivie d'injection parasiticide, 326; ouverture du kyste, 330; extirpation, énucléation, 338). — du rein, 711. — de l'urètre, IX, 408. — de la prostate, 707. (— glandulaires, 707. — sacculaires de l'utricule, 708. — hydatiques, 709). — dermoïdes des bourses, 823. — de l'épididyme, X, 242. — de la vulve, 498. — wolffiens, 504. — hydatiques pelviens, 915.
Kystique (maladie) des mamelles, VII, 72.

L

Labialites tertiaires, VI, 106.
Labyrinthe. Syphilis du —, V, 445.
Lacrymal (appareil), V, 53.
Lacrymales (glandes), 53; traumatismes des —, 54; inflammations des —, 55; troubles fonctionnels des —, 56; corps étrangers des —, calculs et parasites des —, 57; tumeurs des —, 58.
Lacrymales (voies), 60; dacryo-cystites, 61; tumeurs, corps étrangers, anomalies congénitales des —, 66.
Langue. Tumeurs de la —, VI, 199; kystes, 209; angiomes, 216; lipomes, 223; fibromes, 226; sarcomes, 229; cancer, 235; morsures, 359.
Laparotomie dans le trait. des infections périton. généralis., VII, 278. — dans le traitement de la tuberculose périton., 316; (techn., 322). — dans le traitement des plaies de l'abdomen, 397; technique pour plaie pénétr. de l'abd. 405 — dans l'occlusion intestinale, 547. — Voy. *Utérus* et *Annexes de l'utérus*.
Laryngectomie, VI, 590.
Larynx. Maladies du —, VI, 508; mode d'explor. du —, 508; anesthésie du —, 516; traumatismes du —, 520; commot. et contus. du —, 520; plaies du —, 522; fractures du —, 527; brûlures du —, 533; corps étrangers du —, 536; mal. inflamm. du —, 543; rétréciss. du —, 548; fistules du —, 553; tumeurs du —, 555; techn. de certaines opér., 582. — artificiel (app. phonatoire de Gussenbauer), 596.
Latéro-pharyngiens. Abcès —, VI, 158.
Lavage de la vessie dans les cystites, IX, 158.
Leiomyomes, I, 531, 532.
Léontiasis ossea, II, 728.
Lèpre du nez, V, 540.
Lésions viscérales dans les traumat., I, 222. — par destruction des tissus, 227. — traumat. de la prostate, IX, 519 (contus., 519; plaies, 520; fausses routes prost., 522). — traum. du pénis, 751. — traum. des bourses, 785.
Leucocytes vivants observés dans l'urine, IX, 145.
Leucoplasie buccale, VI, 35. — vulvo-vaginale, X, 521.
Leucocythémie, I, 576.
Leucocytose, I, 576.
Lèvres. Fistules muqueuses congénit. des —, V, 691; suppurations, des —, VI, 136; tumeurs des —, 165; lipomes des —, 166; angiomes des —, 167; lymphangiomes des —, 171; kystes des —, 174; t. mixtes des —, 175; cancer des —, 178; brûlures des —, 353; contusions des —, 356; plaies par morsures des —, 359; plaies des — par instr. piquants ou tranch., 361; plaies des — par armes à feu, 362.
Ligaments larges. Opérations sur les —, X, 377. — phlegmons des —, 853.
Ligaments ronds. Opérations sur les —, X, 363; raccourcissement des —, 449; tumeurs des — et larges, 904.
Ligature des artères, IV, 210.
Ligne semi-lunaire de Spigel. Hernie de la —, VII, 792.
Lipomes, I, 545. — articulaires et para-articulaires, III, 540. — des muscles, 812. — du crâne, IV, 748. — des bourses, IX, 835.
Lithiase rénale, VIII, 871. — primitive, 872 (traitem., 905). — secondaire, 913.
Lithotritie, IX, 110, 115. — chez la femme, 119. — périnéale, 120.
Lombaire. Hernie —, VII, 800; opérations pratiquées par la voie —, VIII, 928.

Lupus tuberculeux, I, 740. — érythémateux, 741; — érythémato-tuberculeux, 742. — des fosses nasales, V, 539. — de la cavité bucco-pharyng., VI, 83.
Luxations, III, 80. — de la mâchoire inférieure, 81. — de la clavicule, 94. — de l'épaule, 109. — du coude, 159. — du poignet, 195. — isolées des os du carpe, 210. — médio-carpiennes, 212. — de la main, 214. — métacarpo-phalangiennes, 217. — des deuxièmes phalanges, 233. — des phalangettes, 235. — de la hanche, 238. — du genou, 270. — du pied, 288. — pathologiques en général, 352. — dans les arthropathies trophiques, 470. — dans l'arthrite sèche, 487. — pathologiques dans la coxo-tuberculose, 633, 646, 649. — des tendons, 840. — congénitales, 1278. — des nerfs, IV, 15. — vertébrales, 904. — du cristallin, V, 205. — des côtes et des cartilages costaux, VI, 811. — du sternum, 812. — du pénis, IX, 761. — paralytiques de l'articulation de l'épaule, X, 1051. — de la hanche, 1053.
Lymphadénomes, I, 575.
Lymphangiectasies, IV, 478.
Lymphangiomes, I, 469. — caverneux, 472. — kystique, 473.
Lymphangite aiguë, IV, 449. — vénérienne, 465. — tuberculeuse, 466. — cancéreuse, 475. — palustre, 475. — filarienne, 476. — chronique, 478. — et adénite, complicat. de la blennorr., IX, 386; rapports de la —, avec l'érysipèle et le phlegmon, IV, 443. — phlegmons et gangrènes des bourses, IX, 808. — pénienne, 763.
Lymphatique. Système —, IV, 443. — ganglions —, lésions traumatiques, 489; adénites simples, 489.
Lymphopathies des bourses, IX, 810.
Lymphorragie, X, 157. — et kyste lymphatique, IV, 447.

M

Mâchoires. Affections chirurgic. des —, V, 759; lésions traum. des —, 759; traum. accidentels des —, 759; traum. opér. des maxillaires, 781; déform. second. traum., restauration et prothèse des —, 789; lés. inflamm. des —, 795; affect. paras. et infect. des —, 826; lés. tropho-nerv. des —, 836; hypertrophie des —, 836; tumeurs des —, 844; névralgies, 876; constriction des —, 882; malformations des —, 890; néoplasmes osseux vulgaires des —, 867; luxations de la — inférieure, III, 81.
Macrocéphalique. Hydrocéphalie —, IV, 838.
Macroglossie, VI, 199.
Macroglossite aiguë, VI, 20.
Macrostomie unilatérale (fissure intermaxillaire), V, 697.
Main. Fractures des os de la —, II, 317; anévrysmes de la —, IV, 252; écrasements de la —, X, 968; plaies de la — par usure, 968; plaies de la — par peignes de filature ou pl. par ratissage, 968; piqûres anatomiques de la —, 983; suppurations de la —, 985; phlegmons et abcès de la —, 991; difform. acq. de la —, 1000.
Mal perforant du pied, X, 1173.
Maladies générales et traumatismes, I, 216. — de Barlow, II, 575. — de Ménière, V, 439.
Malformations du crâne et de la face, V, 673. — par défaut de soudure des bourgeons embryonnaires de la face, 689 (conséquences, 709; traitement du bec-de-lièvre et des malformations palatines, 712). — des mâchoires, 890. — du mamelon, VII, 15. — du méat et du gland, IX, 322.
Malléolaires (fractures), II, 475.
Mamelle. Maladies de la —, VII, 1; anomalies de la —, 2; lésions traumatiques de la —, 24; aff. inflamm. de la —, 27; tuberculose de la —, 91; syphilis de la —, 106; aff. parasitaires de la —, 117; troubles nerveux de la —, 130; tumeurs de la gl. mamm., 137; tumeurs de la rég. mamm., 222.
Mamelon. Atrophie du —, VII, 14; malformations du —, 15; inflammation du —, 42; écoulement spontané du sang par les —, 130.
Mamillaplastie, VII, 16.
Mammite de la puberté, VII, 30.
Massage, III, 10. — dans la synovite articulaire, 331. — dans les fractures de la rotule, II, 415. — dans les ankyloses, III, 523. — dans le rein mobile, VIII, 669. — dans la prostatique chronique, IX, 559. — dans l'hypertrophie de la prostate, 625.
Mastite des nouveau-nés, VII, 29. — puerpérale, 32. — chronique diffuse, 71. — de la ménopause, 81.
Maxillaire (sinus). Maladies du —, V, 627.
Maxillaires sup. et inf. Blessures des — par coup de feu, 774; traum. opér. des —, 781; défor. second. traum., restaur. et proth. des —, 789; hypertrophie des —, 838; atrophie des —, 841; arthrite sèche temporo-maxillaire, 843; tumeurs du corps des —, 852.
Méat urinaire. Malformations du —, IX, 322; rétrécissements congénit. du —, 324; tumeurs vasculaires du —, X, 510.
Médiastin. Plaies du —, VI, 871; abcès du —, 878; tumeurs du —, 926.

Médio-carpiennes. Luxations —, III, 212.
Médio-tarsiennes. Luxations —, III, 312.
Médullaires. Tumeurs —, IV, 967.
Médullite. Lésion de la croissance, II, 523.
Mégaloscope de Boisseau du Rocher, IX, 20.
Méïbomius. Glandes de —, V, 27.
Membres. Chirurgie des —, X, 964; lésions traumat. des —, 964 (sections nettes, écrasements des doigts, 965; de la main, 968; des orteils, 969; du pied, 969; grands écrasements, 970; arrachements, 975; plaies infectées et suppurations, 983); difformités acquises des — relevant de l'orthopédie, 999; maladies congénitales des —; anévrysmes multiples du — inférieur, IV, 245. fractures du — inférieur, II, 328.
Méninges et encéphale. Lésions craniennes et symptômes limités aux —, IV, 696; l. infectieuses des —, 755; l. vasculaires des —, 773: l. néoplasiques des —, 784; l. scléreuses des —, 813.
Méningées. Tumeurs —, IV, 962.
Méningites aiguës, IV, 756. — tuberculeuses, 757. — chroniques, 772.
Méningocèle, IV, 855.
Menton. Plaies contuses du —, VI, 357.
Mésentère. Mal. chir. du —, VIII, 1; kystes du —, 2; tumeurs solides du —, 10; lésions du —, VII, 391.
Métacarpiens. Fractures des —, II, 319; luxations des quatre derniers —, III, 215.
Métacarpo-phalangiennes (luxations) du pouce, III, 317; — en avant, 226: — des quatre derniers doigts, 227.
Métatarse. Luxation du —, III, 314,
Métatarsiens. Fractures des —, II, 507.
Métatarso-phalangiennes. Ostéoarthrites tuberculeuses —, III, 740.
Métrites, X, 622. — du col, 631. — sénile, 641. — virginale, 642. — hémorrag., 643. — parenchymateuse, 644; pseudométrite et sclérose utérine, 649; interventions chirurg. dans les —, 662.
Microbiennes (maladies) des os, II, 511.
Microcéphalie tératologique, IV, 827.
Microcéphalique. Hydrocéphalie —, IV, 841.
Miction. Troubles de la — dans l'hypertrophie de la prostate, IX, 609.
Migraine ophtalmique, V, 204.
Mobilité anormale de l'utérus, X, 307.
Molluscum, I, 539, 770.
Monoadénite tuberculeuse, IV, 501.
Monoarthrite aiguë blennorragique, III, 418.
Morve du nez, V, 540.
Muscles, III, 743. Contusions des —, 744; plaies des —, 748; ruptures des —, 750; hernies des —, 764; ostéomes des —, 771; myosites, 779; tuberculose des —, 790; syphilis des —, 802; kystes des —, 807; néoplasmes des —, 811. — de l'œil, V, 276 (traumatismes, 277; dégénérescences, 277; paralysies, 277; anomalies congénit., 285; nystagmus, 285; contracture spasmod., 286; déviation conjuguée des yeux, 286; strabisme, 286); — grand droit (hernie dans la gaine du), VII, 791.
Myélomes des gaines tendineuses, I. 625.
Myomes, I, 531. — à fibres striées (rhabdomyomes), 531. — à fibres lisses (léiomyomes), 532.
Myomectomie, X, 721.
Myopie, V, 8.
Myosites III, 778.
Myringites, V, 375.
Myxœdème opératoire après thyroïdectomie, VI, 652.
Myxomes, I, 556. — des nerfs, IV, 129.
Myxosarcome, I, 615.

N

Nævi congénitaux, I, 778.
Narines. Malformations des —, V, 484.
Nasales (fosses). Malformations des —, V, 487; lupus des —, 539. Tumeurs des — et de l'arrière cavité, 550; corps étrangers des — 580; parasite des — 594.
Néarthrose. Fonctions de la —, III, 574: structure de la —, créée par la résection typique, 591. — mobile de la hanche après résection sous-cervicale, 676.
Nécrose des os, II, 530. — aseptique du tibia, 533. — aiguë à staphylocoque doré, 534. — phosphorée, 668. — des maxillaires, V, 814. — Voy. *Infection osseuse prolongée, ostéo-syphilose, ostéo-tuberculose.*
Néoplasiques. Maladies — des os, II, 731.
Néoplasmes, I, 393; mal. des —, 419; altérat. des —, dues à des invasions microbiennes, 422 (paraplasmes, 439; néopl. histioïdes, 523; néopl. embryonnaires, 603; tumeurs hétérotopiques, 679). — arborescents articulaires, III, 489. — et pseudo-néoplasmes articulaires, 529. — des bourses séreuses, 898. —des tendons, 844. — des synoviales tendineuses, 881. — des nerfs, IV, 125. — du rein, VIII, 672 (variétés rares, 710). — du bassinet, 722.
Néphrectomie totale, VIII, 701. — partielle, 703, 825. — primitive, 824. — trans-péritonéale, 933; — lombaire, 951. — sous-capsulaire, 952.
Néphrites ascendantes infectieuses, VIII,

742. — descendantes ou hématogènes, 747. — des tuberculeux, 845. — diathésiques, 879. — Voy. *Pyélonéphrites*.
Néphrolithotomie, VIII, 947.
Néphrorraphie, VIII, 941.
Néphrostomie. Technique de la —, VIII, 948. — dans le trait. de la pyonéphrose, 823. — dans le trait. de la tuberc. du rein, 865.
Néphrotomie, VIII, 945.
Nerf optique, V, 195; névrite o., 195; atrophie du — 199; amblyopie et amauroses, 202.
Nerfs, IV, 1; lésions traumatiques des —, 2; névrites, 92; tumeurs des —, 124.
Nerveuses. Arthropathies —, III, 435.
Nerveux. Troubles — de la région mammaire, VII, 130.
Neurogliomes, I, 525.
Névralgie vésicale, IX, 241. — pelviennes, X, 961.
Névrite optique, V, 195.
Névromes, I, 523. — médullaires ou ganglionnaires, 524. — fasciculés, 528. — plexiformes, IV, 136.
Névropathie urinaire, IX, 237.
Névroses de l'oreille externe, V, 446. — de l'o. moyenne, 447. — retentissant sur la vessie, IX, 231.
Nez. Maladies du —, V, 469; méthode d'examen du — (rhinoscopie), 470; malformations du —, 479; rhinites, 495; syphilis du — 525; tuberculose du —, 538; lèpre du — et rhinosclérome, 525; tumeurs des fosses nasales et de l'arrière-cavité, 550; corps étrangers, calculs et parasites du —, 580; fractures du —, 596; tumeurs adénoïdes du rhino-pharynx, 600. — Voy. *Fosses nasales*.
Nystagmus, V, 285.

O

Obstruction de l'intestin par les mat. fécales, VII, 532. — par les calculs bil., 533. — par les corps étrangers, 534 (trait. par la laparotomie, 546; par l'entérotomie, 547).
Obturatrice (hernie), VII, 793.
Occipital. Fractures de l'— chez l'adulte, IV, 613.
Occlusion intestinale, VII, 523.
Oculaire. Anesthésie —, V, 10.
Œdème des paupières, V, 19.
Œil. Maladies de l'—, V, 1; examen clinique de l'— V, 2. — Voy. *Appareil lacrymal, conjonctive, cornée, globe oculaire, ophtalmie sympathique, paupières*.
Œsophage. Mal. de l'—, VI, 425; explor. de l'—, 431; vices de conformat. de l'—, 433; dilat. diverticules de l'—, 435; paralysie de l'—, 443; rupt. spont. de l'—, 443; varices de l'—, 444; mal. infectieuses et parasitaires, syphilis de l'—, 444; tuberculose de l'—, 444, 446; actinomycose de l'—, 447; inflamm. de l'—, 449; plaies de l'—, 454; corps étrangers de l'—, 456; rétrécissements cicatriciels de l'—, 481; néoplasmes de l'—, 487; tumeurs bénignes de l'—, 487; cancer de l'—, 488.
Œsophagisme, VI, 440.
Œsophagite par brûlures, par ingestion de liquides caustiques, VI. 450. — chron., 452.
Œsophagotomie externe par la voie cervicale, VI, 468. — par la voie médiastine, 473.
Olécrâne. Fractures de l'—, II, 283.
Ombilic. Tumeurs de l'—, VII, 414.
Ombilicales (hernies), VII, 743; — congénit., 744; — des nouveau-nés et des enfants, 760; — des adolescents et des adultes, 763.
Omoplate. Fractures de l'—, II, 196; difformités acquises de l'—, X, 1044.
Omphalectomie, VII, 778.
Ophtalmie sympathique, V, 272.
Ophtalmomalacie, V, 249.
Orbite, V, 297; traumatismes de l'—, 297; inflammat. de l'—, 299; entozoaires de l'—, 306: l. vasculaires de l'—, 309; signes ocul. du goitre exophtalmique, 313; énophtalmie, 315; tumeurs de l'—, 318; diagnostic de l'exophtalmie et des t. orb., 322.
Orchi-épididymite, X, 51, 115. — tuberculeuse, 164. — syphilitique, 195. — chez les prostat., IX, 627.
Orchites, X, 75. — par infection lymphatique, 147. — chroniques, 164.
Oreilles, V, 327; examen de l'o. ext., 329; examen de l'o. moy., 334; examen de l'o. int., 339; malformat. des —, 345; névropathies des —, 446; névroses de l'o. e. et de l'o. m., 446; otalgie, 447; hyperesthésie des —, 448; agoraphobie auriculaire, 449; bourdonnements, 449; paracousie, diplacousie, 451; audition colorée, 452; troubles réflexes, 452; traumatismes des —, 461; maladies de l'— externe, 355; maladies de l'— moyenne, 378; mal. de l'— interne, 437; troubles circulat. des —, 438; affect. inflammat. des —, 443; lésions traumat. des —, 467. — interne, malformat., 348.
Organes génitaux int. de la femme. X, 285. Hernie des —, VII, 812, org. gén. de l'homme. Voy. *Cordon, pénis, testicule, vésicules*.
Orteils. Fractures des phalanges des —, II, 508; luxations des —, III, 319; écrasements des —, X, 969.

Os. Mal. non traumatiques des —, II, 509; m. microbiennes des —, 511; infection syphilitique des —, 638; intoxications chimiques des —, 667; maladies tropho-nerveuses des —, 675; fragilité constitutionnelle des —, 715; fragilité symptomatique des —, 717; maladies néoplasiques des —, 731; lésions et symptômes limités aux — du crâne, IV, 696.
Oschéotomie, X, 156.
Osseuse (couche). Tumeurs de la —, IV, 747.
Ossification d'une synoviale articul., III, 546.
Ostéites actinomycotiques et phosphoriques, IV, 727. — déformante, II, 717. — microbiennes et amicrobiennes, 509. — raréfiante, 525. — condensante, 526. — juxta-épiphysaire dans la croissance, 554, — syphilit., 641. — vertébrales, IV, 955. — actinomycotique, 956. — syphilitique, 956.
Ostéoarthrites chroniq. plastiques ankylosantes, III, 324. — syphilitique tertiaire, 404. — fongueuse radio-carpienne, 595. — fongueuses des doigts, 615. — rhumatismales, IV, 957. — tuberculeuse scapulo-humérale, III, 550. — post-typhique, 562. — tuberculeuses tarso-métatarsiennes, métatarso-phalangiennes, phalangiennes, 740.
Ostéochondrite dissécante, III, 489.
Ostéochondrome des doigts, II, 746.
Ostéoclasie, III, 532, 538. — manuelle ou instrumentale dans l'ankylose de la hanche, X, 1075.
Ostéomalacie essentielle, II, 701. — fœtale, 712. — infantile, 712; sénile, 713; symptomat., 714.
Ostéomes, I. 514. — hyperplasiques, 516. — hétéroplastiques, 519.
Ostéomyélite. IV, 710, 955. — de la croissance, II, 516. — chronique d'emblée, 576. — typhique, 585; tuberculeuse purulente, 623. — gommeuse, 638. — tuberculeuse diaphysaire, 647. — gommeuses de la syphilis hérédit., 656. — tuberculeuse, 566. — atténuée, 566.
Ostéopériostite rhumatismale, II. 573. — suppur., gommeuse superficielle, 654. — alvéolaire, V, 801. — maxillaire, 809.
Ostéoplastie, II, 599.
Ostéoporose, II, 716.
Ostéopsathyrose, II, 715.
Ostéosarcomatose d'emblée généralisée, I, 625.
Ostéosyphilis tertiaire et acquise, II, 566, 567.
Ostéosyphilose acquise, II, 638; — héréditaire, 648; — héréditaire tardive, 654.
Ostéotomie, III, 533. — dans l'ankylose de la hanche, X, 1076. — dans le genu valgum, 1102.
Ostéotuberculose, II, 603.
Otalgie, V, 447.
Otites externes, V, 361. — moy. aiguë. 378, — simple, 388. — chronique sèche, 393. — interstitielle ou scléromateuse de l'oreille moy., 395. — chronique suppurée, 405; —, complications des suppurations de l'oreille moy., 412.
Otorrhée, V, 405.
Ovaires. Anomalies et malformations, des —, X, 769; salpingo-ovarite, 772; tumeurs des —, 856; kystes de l'—, 857, t. végétantes de l'—, 891, t. solides des —, 896.
Ovalaire (luxation), III, 242.

P

Pachyvaginalite, IX, 935.
Palais osseux. Fissures du —, V, 705 (non compliquées de bec-de-lièvre, 703; combinées avec le bec-de-lièvre osseux. 707).
Palatine (voûte). Tumeurs de la —, VI, 294.
Panaris profond, X, 989.
Pancréas, VIII, 14; topogr. du —, 16; explor. du —, 18. — annulaire, 19; déplacements et hernies du —, 20; lésions traum. du —, 22; (cont. et rupt., 22; plaies, 24; hernies traum., 27); hémorragies du —, 30; affect. inflammat. du —, 37; tumeurs du —, 47 (t. liquides, kystes, 47; t. solides, 61).
Panophtalmie par infection ectogène, V. 701.
Papillite et stase papillaire, V, 195.
Papillomes, I, 486. — du type malpighien, 490. — du type cylindrique, 491. — Voy. *Langue, larynx, peau, rectum.*
Paracousie, V, 451.
Para-inguinales (hernies), VII, 673.
Paralysie générale. Ponction opérat. dans la —, IV, 825.
Paramastites, VII, 42.
Paraphimosis, IX, 748.
Paraplasmes, I, 439,
Parasites non microbiens (lésions par), I, 792. — animaux de la peau, 793. — du tissu cellulaire, 793. — des paupières, V, 32. — des [illegible]s nasales, 594. — du sein, VII, 117; kystes hydatiques, 117; actinomycose, 125.
Parois de l'abdomen. Phlegmons et abcès des —, VII, 407; tumeurs des —. 414; t. de l'ombilic, 414; fibromes des —. 415; tumeurs rares ou banales des —, 419.
Parois osseuses de l'oreille moyenne. Complications des suppurations des —, V, 414.
Parotide. Tumeurs de la —, VI. 401; cancer de la —, 515.

Parotidiens. Enchondromes —, VI, 407.
Paupières. Maladies des —, V, 17; traumatismes des —, 18; œdème des —, 19; inflammation des —, 19; dermatoses des —, 22; complications des blépharites, 25; inflammations des glandes de Meïbomius, 27; lésions syphilitiques des —, 30; parasites des —, 32; tumeurs des —, 32; déviations du bord ciliaire, 41; anomalies congénitales des —, 15.
Pavillon de l'oreille. Malformations du —, V, 345; maladies du —, 349; lésions traumatiques du —, 349; affections cutanées du —, 350; tumeurs du —, 351; lésions traumatiques du —, 461.
Peau. Lésions de la — proprement dite, I, 732, 748; l. infectieuses de la —, 692; l. organiques de la —, 748; fibromes de la —, 770; tumeurs diverses de la —, 774; l. des appareils glandulaires annexés à la —, 782.
Pectinéales (hernies), VII, 620, 731.
Pédieuse (artère). Anévrysmes de l'—, 216.
Pelvicellulite, X, 849.
Pelvienne. Fracture de la ceinture —, II, 333; névralgie —, X, 961.
Pelvipéritonite, X, 840.
Pénis. Fistules sous-pén. congénit., IX, 329; f. dors. du —, 331; f. stercor. du —, 335; maladies du —, 742; anomalies du —, 742; lésions traumatiques du —, 751; l. inflammatoires du —, 762; fistules urétro-péniennes, 774.
Pénitis, IX, 764.
Perforations utérines gynécologiques, X, 617.
Périarthrite scapulo-humérale, X, 1046. — coxo-fémorales, 1068.
Péricarde. Déchirure, rupture du — dans les contusions de la poitrine, VI, 794. plaies du —, 857.
Périchondrites, II, 600.
Péricotyloïdites, X, 1068.
Péricrâne et crâne. Lésions infectieuses du —, IV, 710; affect vascul. du —, 728; affect. néoplasiques du —, 731; hyperostose cranienne, 752; exostose ostéo-gén. de la voûte, 753.
Péricystites, IX, 144. — de la vessie consécutives à la tubercul., 171.
Périnéale. Luxation —, III, 251; hernies —, VII, 802.
Périnéphrites, VIII, 761. — sclér., 761. — lipomat., 762. — suppur., 764.
Périodontite expulsive, V, 797.
Périœsophagite, VI, 452.
Périostite, II, 601. — et ostéo-myélite albumineuses, 570. — suppurée, 601. — tuberculeuse, 618. — noueuse, 655.
Péripharyngiennes. Suppurations —, VI, 151.
Péripleurite, VI, 893.
Périprostatite suppurée, IX, 525.
Péritoine. Infections du —, VII, 241: infect. périton. généralis., 243; traumat. du —, 243; inf. non traum. du —, 244; (traitement, 265); inf. circonscrites du —, 288; inf. spécifiques du —, 297; tuberculose du —, 297; (traitem. 317; technique de la laparotomie, 322); cancer du —, 327.
Périuretérite, VIII, 961.
Périurétrales. Tumeurs —, IX, 407.
Péroné. Fractures de l'extr. sup. du —, II, 468.
Péronéo-tibiale supér. (articulation). Luxations de l'—, III, 287.
Pétrissage, III, 12.
Phalanges. Luxations des deuxièmes —, III, 233.
Phalangettes. Entorse des articulations des —, III, 23; luxations des —, 235.
Phanéroscopie, I, 742.
Pharynx. Maladies du —, VI, 1. — Voy. *Bouche*.
Phimosis, IX, 744. — congénital, 744. — accidentel, 748.
Phlébite, IV, 424. — orbitaire, V, 302.
Phlegmon circonscrit, I, 172. — de la gaine celluleuse des tendons, III, 854. — de l'orbite, V, 301. — du plancher de la bouche, VI, 143. — pharyngo-laryngés, 161. — infectieux du pharynx, 164. — de la loge glosso-thyro-épiglottique, 165. — et abcès chauds du cou, 700. — de la poitrine, 876. — et abcès sous-mammaires, VII, 45. — diffus (panmastite), 47. — biliaire, VIII, 269. — et abcès périnéphrét., 764. — et abcès périanaux et périrectaux, 459. — urineux diffus, IX, 488, 507. — du ligament large, X, 853.
Phonendoscopie, VIII, 602.
Phosphorée. Nécrose —, II, 668.
Phosphoriques. Ostéites —, IV, 727.
Phosphorisme osseux, II, 668.
Pied. Anévrysmes du —, IV, 216; anévr. de la plante du —, 217; anévr. artério-vein. du —, 297; fractures des os du —, II, 492; entorse du —, III, 37; luxations du —, 288; tumeur blanche du —, 709. — variqueux, VI, 411; petits écrasements du —, X, 969; — bot, 1134; — creux, 1151. — creux des Chinoises, 1152; ankylose tibio-talienne ou — plat, 1155. — plat valgus douloureux, 1156; talalgie, 1170.
Pigmentation ganglionnaire, IV, 495. — anorm. de la sclérotique, V, 153.
Pince urétrale pour corps étrangers, IX, 363.

Piqûres des muscles, III, 817. — anatomiques des doigts et des mains, X, 984.
Plaies, I, 13. — par piqûre, 13. — par section, 16. — contuses, 17. — par arrach., 19. — par morsure, 22. — par projectiles d'armes à feu, 24; trait. des — en gén., 37; asepsie et antisepsie des —, 39; désinfection des —, 42; sutures des —, 43; pansement des —, 44; trait. spécial aux diverses espèces de —, 48. — des nerfs, IV, 38. — des artères, 141. — des veines, 351; complicat. des — des veines, 362. — des nerfs du cou, VI, 688. — des veines du cou, 694. — du canal thoracique au cou, 699. — de l'abdomen, VII, 379. — du rectum, VIII, 413. — de l'uretère, 954. — de la vessie, IX, 56. — de l'urètre, 337. — des bourses, IX, 796.
Plancher de la bouche. Suppurations du —, VI, 140; phlegmons du —, 143; tumeurs du —, 261; grenouillettes, 277; épithélioma du —, 289; plaies contuses du —, 358.
Pleurésie purulente, VI, 895.
Pleuro-bronchiques. Fistules —, VI, 921.
Pleurotomie, VI, 903.
Plèvre. Plaies de la —, VI, 828, 833.
Pneumatocèle traumat., IV, 645.
Pneumothorax traumat., VI, 836.
Poignet. Arthropathies du —, III, 468; arthr. syringomyél. du —, 470; entorse du —, 21; luxations du —, 195; plaies du —, 49; coups de feu au —, 72; tumeur blanche du —, 595. Voy. *Carpe*, *radio-carpiennes*, *radio-cubitales*.
Poitrine. Affections chirurg. de la —, VI, 780; malformat. congénit. du thorax, 780; traumatismes de la —, 785; fractures et luxat. des côtes et du sternum, 797; plaies de la —, 825; phlegmons et abcès de la —, 876; tumeurs de la —, 922; hernie de la —, 927; chirurgie pulmonaire, 937.
Polyadénite tuberculeuse, IV, 501.
Polyarthrite subaiguë blennorrag., III, 417.
Polycorie, V, 179.
Polymastie, **Polymazie**, VII, 4.
Polymyosite aiguë, III, 783.
Polypes de l'oreille moyenne, V, 413. — muqueux des fosses nasales, 550. — des gencives, 848. — de l'œsophage, VI, 487. — de l'ombilic, VII, 414. — de l'urètre chez l'h., IX, 403; — de l'urètre chez la femme, 404.
Polythelie, VII, 4.
Ponction vertébrale, IV, 551. — simple du foie, ponct. aspirat., VIII, 325. — suivie d'injection parasiticide, 326. — de la vessie dans l'hypertrophie de la prostate, IX, 645.
Poplités. Anévrysmes —, IV, 221.
Pouce. Luxations métacarpo-phalangiennes du —, III, 217; l. de la phalangette du —, 235; amputation congénitale du —, X, 1218.
Poumon. Abcès du —, VI, 876; tumeurs du —, 924; hernies du —, 927; chirurg. du —, 937. Ponction, 940; Pneumotomie, 940; Incision, 946.
Pourriture d'hôpital, I, 151.
Préinguinale (hernie). H. inguino-superficielle, VII, 677.
Prolapsus du rectum, VIII, 492. — génital, X, 405.
Prostate. Mal. de la —, IX, 519; lésions traumat. de la —, 519; prostatite, 525; tuberculose de la —, 561; concrétions et calculs de la —, 579; hypertrophie de la —, 582; tumeurs malignes de la —, 680; kystes de la —, 707.
Prostatectomie dans l'hypertrophie, IX, 657, 679. — dans l'épithélioma, 701.
Prostatites, IX, 525. — aiguës, 527. — chroniques, 549.
Prostatotomie dans l'hypertrophie, IX, 651.
Prostectomie postérieure, VIII, 504.
Pseudarthroses, II, 138. — et cals vicieux de l'avant-bras, II, 275.
Pseudo-hermaphrodisme, X, 470.
Pseudo-hernie musculaire, III, 759.
Pseudo-leucémie, I, 576; IV, 530.
Pseudo-lipome des ganglions, IV, 495.
Pseudo-néoplasmes articul., III, 539.
Pseudo-rhumatismes osseux dans la croissance, II, 573. — syphilitique, III, 403.
Psoïte d'origine appendicul. dans la coxo-tuberculose, III, 657.
Psoïtis, III, 788.
Psychoses. Tentatives chirurgicales dans les —, IV, 826.
Pustule maligne, I, 361.
Pyélo-néphrites aseptiques, VIII, 728. — infectieuse, 731. — chez les calculeux, IX, 103.
Pylore. Divulsion du —, VII, 460.
Pyloroplastie, VII, 459.
Pyonéphroses, VIII, 806. — consécutives à des lésions de l'app. urin. inf., 807. — conséc. à une rétention rén. indépend. des lés. des voies urin. inf., 826.

R

Rachis, IV, 868; plaies du — par instr. piquants et tranchants, 876; lésions du — par armes à feu, 881; l. du — par agents contondants, 888; l. infect. du —, 911; l. néoplas. du —, 961; déviations essent. du —, 967; spina-bifida, 980.

Rachitisme fœtal ou congénital, II, 680. — infantile, 681. — tardif ou rach. des adolescents, 700. — hémorragique, 575. — local inflammatoire, III, 631.
Radiculo-médullaires (lésions) sans lésions osseuses, IV, 888.
Radio-carpiennes. Luxations —, III, 199.
Radio-cubitales infér. Luxations —, III, 185.
Radiographie et radioscopie appliq. à l'explor. du rein, VIII, 604. — d'un genu valgum, X, 1104.
Radius. Fractures de l'extr. supér. du —, II, 278; f. de l'extr. infér. du —, 295; luxations du — en avant, III, 176; l. de la tête du — en bas ou par élongation, 176; l. du — en arrière, 179; l. du — en dehors, 180.
Ramollissements cérébraux, IV, 779.
Rate, VIII, 76; topogr. de la —, 77; explor. de la —, 79; lésions traum. de la — (contusion simple, 81; rupt., 82; plaies, 85; hernie traum., 86); déplacements de la — (rate mobile, ectopie), 90; tuberculose de la —, 101; abcès de la —, 107; kystes de la —, 110; tumeurs de la —, 122.
Rectococcypexie, VIII, 505.
Rectopexie infér., VIII, 505.
Rectotomie interne, VIII, 441.
Recto-vaginale (fistule), X, 570.
Rectum. Corps étrangers du —, VIII, 401; ruptures du —, 408; rectites aiguës, 417; r. chroniques hypertrophiques, 422; r. chroniques ulcéreuses, 447: ulcérations ano-rect., fissures, 447; phlegmons et abcès péri-anaux et périrect., 459; tuberculose ano-rect., 474; actinomycose ano-rect., 476; fistules ano-rect., 477; déplacements, prolapsus du —, 492; hémorroïdes, 508; tumeurs de l'anus et du rectum, 521; abouchements anorm. du —, IX, 335.
Redressement des membres par l'ostéoclasie ou l'ostéotomie, II, 164. — des ankyloses sans intervent. sanglante, III, 523. — lent et progress., avec des appareils, 524. — brusque et complet par des machines, 527. — partiel et répété, mais brusque et avec les mains, 529; rupture imméd. progress., 529. — de l'ankylose, X, 1074. — forcé et ostéoclasie manuelle dans le genu valgum, 1101. — forcé manuel ou instrumental appliqué aux pieds plats, 1167.
Réfraction. Anomalies de la —, V, 7.
Rein. Mal. chirurg. du —, VIII, 598; explor. du —, 598; perméabilité du — au bleu de méthylène, 604; cystoscopie, 605; cathétérisme des uretères, 606; traumatismes du —, 622 (contusion, 624; plaies par instruments piquants et tranchants, 639; plaies par armes à feu, 642); rein mobile, 644; néoplasmes du — 672; pyélonéphrites, 728; périnéphrites, 761; rétentions rén., 773; fistules rén., 831; tuberculose rén., 844; lithiase rén., 871; anurie, 916; opérat. sur le —, 931.
Résections et méthodes de réunion des os pour fractures, II, 150. — cranienne, IV, 548. — articulaire orthopéd. pour ankylose, III, 534. — p. tumeur blanche de l'épaule, 567. — du coude, 583. — du poignet, 603. — cunéiforme oblique de Le Dentu pour ankylose de la hanche, X, 1079. — d. la coxo-tuberculose, III, 671. — d. la tumeur blanche du genou, 703. — de l'urètre, IX, 463.
Restauration de l'urètre, IX, 464.
Rétentions rénales, VIII, 773. — d'urine chez les rétrécis, IX, 431. — d'urine d. l'hypertrophie de la prostate, 610.
Rétine, V, 188; décollement de la —, 189; lésions vasculaires de la —, 190; inflammations et dystrophies de la —, 193; anom. congénit. de la —, 195.
Rétinite purulente, V, 193. — albuminur., diabét. et goutteuse, 193. — syphilit., 194. — albescente, 194. — proliférante, 194. — kystique, 194. — du feuillet pigmentaire, 194.
Rétraction de l'aponévrose palmaire, X, 1015. — cicatricielle des doigts et de la paume de la main, 1021. — primitives de l'aponévrose plantaire, 1181.
Rétrécissement de l'intestin, VII, 531. — cicatric., 534. — néoplas., 535. — artificiel du rectum, VIII, 504. — de l'uretère, 963. — de l'urètre, IX, 414 (inflammat., 415; complic., 433; cicatric., 477; syphilit., 482). — chez la femme, 486. —, complic. de la blennorr., 393.
Rétrodéviation utérine, X, 335. — de l'utérus gravide, 350; traitement de la —, 354; indicat. et trait. opér. de la —, 401.
Rétro-pelviens. Anévrysmes artério-veineux —, IV, 319.
Rétro-pharyngiens. Abcès —, VI, 151.
Rétroversion et rétroflexion de l'utérus, X, 336.
Réunion des os pour fractures, II, 152.
Rhabdomyomes, I, 531.
Rhinites, V, 495.
Rhino-pharynx. Tumeurs adénoïdes du —, V, 600.
Rhinosclérome du nez, V, 541.
Rhumatismale. Adénite —, IV, 529; myosite —, 779.
Rhumatisme, IX, 846.
Rotule. Fractures de la —, II, 393; luxations de la —, III, 278.

Rupture des muscles, III, 750. — du cœur dans les contusions de la poitrine, VI, 794. — de la paroi abdominale, VII, 339. — de l'œsophage, VI, 443. — de l'intestin, VII, 344. — du rein, VIII, 625. — de l'uretère, 953. — de l'urètre, IX, 338. — de la vessie, 47. — sous-cutanée du tendon d'Achille, X, 1169.

S

Sacro-coxalgie, III, 618.
Sacrum. Fracture du —, II, 333. — Voy. *Ceinture pelvienne.*
Salivaires (glandes). Maladies des —, VI, 378; fistules des —, 378; calculs des —, 387; inflammations des —, 394; tumeurs des —, 404; kystes des —, 405; angiomes des —, 406; tumeurs mixtes —, 405.
Salpingo-ovarite, X, 772.
Sarcomatose cutanée, I, 774.
Sarcomes, I, 603. — à cellules rondes, 611. — à cellules fusiformes, 612. — à myéloplaxes, 613. — ossifiant, 614. — ostéoïde, 615; fibro-sarcomes, 615; myxosarcomes, 615; cylindromes, 615; liposarcomes, 616. — télangiectasiques, 616. — mélaniques, 617. — des synoviales articulaires, III, 544. — des muscles, 814. — des nerfs, IV. 130. — alvéolaires des ganglions lymphatiques, 524. — du crâne, 747. — de la prostate, IX, 704. — de la vaginale, 832. — de l'utérus, X, 758.
Scaphoïde. Fractures du —, II, 506; luxations du —, III, 313.
Scapulalgie, III, 550.
Sclérose ganglionnaire, IV, 495. — tympanique, V, 393.
Sclérotique, V, 145; épisclérite, 145; sclérites, 149; sclérochoroïdites, 150; staphylomes de la —, 152; hyperplasies de la —, 153; pigmentat. anorm. de la —, 153.
Scrotum. Hématomes du —, IX, 787; gangrène du —, 809; ulcérations tuberculeuses du —, 818; syphilides du —, 821; kystes dermoïdes du —, 823; cancer du —, 829.
Sécrétion lactée. Anomalies de la —, VII, 22. — hétérochrone, 23; vices de —, 23.
Section du rétrécissement de l'urètre, IX, 447. — Voy. *Urétrotomie.*
Sein. Contusions du —, VII, 24; plaies du —, 25; brulûres du —, 27; inflammations chron. du —, 54; tuberculose du —, 91; chancre du —, 107. — Voy. *Mamelle.*
Semi-lunaires (fibro-cartilages). Luxations des —, III, 284.
Sensibilité de la vessie. Troubles fonctionn. de la —, IX, 240.
Sensitifs. Troubles — de la rég. mammaire, VII, 133.
Septicémie, I, 190; fièvre traumatique, 193 (aiguë. 197; chronique, 198). — gazeuse, 136.
Seringue vésicale, IX, 158.
Shock local. I, 69; — traumat., 71.
Sinus frontaux, V, 640; aff. traumatiques des —, 641; aff. inflamm. des —, 642; fistules des —, 648; tumeurs des —, 649.
Sinus maxillaire, V, 627; affections des cavités annexes du —, 627; affections du —, 627; aff. traumatiques du —, 628; aff. inflamm. du —, 629; fistules du —, 635; tumeurs du —, 637.
Sinus sphénoïdal, V, 650; lésions traumatiques du —, 651; aff. inflamm. du —, 651; tumeurs du —, 656.
Sonde urétrale, VIII, 612. — à demeure d. la vessie, IX, 162. — de Pezzer pour taille hypogastrique, 223, 267. — ballon pour ouverture de la vessie, 261. — à bout coupé pour les rétrécissem., 450. — pour le cathétérisme évacuateur des prostatiques, 636. — à demeure dans l'infect. urinaire, 737.
Sous-aponévrotique (couche). Tumeurs de la —, IV, 744.
Sous-clavière (artère). Anévrysmes de l' —, IV, 263; anévr. artério-veineux de l' —, 325.
Sous-cotyloïdienne. Luxat. —, III, 244, 250.
Sous-ischiatique. Luxation —, III, 251.
Sous-mammaires. Phlegmons et abcès —, VII, 45.
Sous-maxillaire (glande). Tumeur de la —, VI, 418.
Sous-maxillites, VI, 401.
Sous-péniennes. Fistules congénit. —, IX, 329.
Spasme urétral, IX, 236.
Spermatique (cordon). Mal. du —, Voy. *Cordon spermatique.*
Sphénoïdal (sinus). Mal. du —, V, 650. — Voy. *Sinus.*
Spina-bifida, IV, 980.
Spina-ventosa, II, 620.
Squirre de la mamelle, VII, 181.
Staphylomes de la sclérotique, V, 152. — de la cornée, 139.
Staphylorraphie, V, 737, 748.
Statique pelvienne normale et plancher pelvien, X, 301.
Sténonites, VI, 402.
Stercorales. Fistules —, VIII, 555.
Sterno-claviculaire. Luxation —, III, 94; arthrite tuberculeuse —, 549.
Sternum. Fractures et luxations du —, VI, 812.

Stomatite mercurielle, VI, 2.
Strabisme, V, 286.
Strumite, VI, 607.
Stupeur locale, I, 69.
Subluxation volontaire du genou, X, 1112.
Suppuration, I, 156. — tuberculeuse sous-cutanée, II, 630.
Surdi-mutité, V, 459.
Surdité, V, 453.
Sus-cotyloïdienne. Luxation —, III, 243, 250.
Sus-épineuse. Luxation —, III, 243.
Sus-malléolaires. Fractures —, II, 471.
Sutures, I, 43. — des os, I, 152. — des tendons, III, 822. — des nerfs, IV, 81. — de l'intestin, VIII, 574. — de la vessie, IX, 265.
Symphyséotomie, IX, 264.
Symphyses thoraco-brachiales, X, 1052.
Syncope, I, 68.
Synéchies. Détachement et section des —, V, 180. — de la membrane du tympan, 377.
Synoviales tendineuses, III, 845; lésions traumatiques des —, 846; synovites aiguës, 846; synovites chroniq., 854; kystes synoviaux follicul., 857; tuberculose des —, 862; — à grains riziformes, 862; — fongueuses, 872; syphilis des —, 879; néoplasmes des —, 881.
Synovite plastique articulaire, III, 324. — hyperplastique tubéreuse, 545. — ossifiante, 546. — et ostéo-arthrite syphilitique, 400. — rhumatoïde de la période second., 403. — et arthrites blennorragiques, 414; — et arthrites infectieuses rhumatoïdes, 427. — aiguë sèche, 846. — avec épanchement séreux, 849. — suppurée, 850; phlegmon de la gaine celluleuse des tendons, 854. — chroniq. sèche, 855. — à contenu gélatiniforme, 856. — à épanchement séreux, 856; kystes synoviaux folliculaires, 857. — Voy. en outre les divers organes.
Syphilide érosive hypertrophique et diphtéroïde des bourses, IX, 821. — ulcéreuse secondaire du pénis, 777.
Syphilis des articulations, III, 400. — des tendons, 843. — des synoviales tendineuses, 879. — des bourses séreuses, 897. — cranienne, IV, 715. — des paupières, V, 30. — du labyrinthe, 445. — du nez, 525. — buccale, VI, 88; accidents secondaires de la —, 102. — tertiaire, 105. — hérédit. bucco-pharyngée, 124. — du sein, VII, 106; chancre, 107; accid. second. de la —, 112; accid. tert. de la —, 113. — héréd. 117; chancre simple, 117. — du rectum, 448. — héréditaire du testicule X, 196. — acquise, 202.
Syphilitique. Infection — des os, II, 638; ulcérations — des bourses, IX, 819. — Voy. *Syphilis* et les divers organes.
Syphilome articulaire, III, 545. — anal, VIII, 429, 448.

T

Tabétique. Arthropathie — scapulo-humérale bilatérale, III, 464.
Taches de la cornée, V, 125.
Taille périnéale, IX, 255. — pour calculs de la vessie, 120. — transversale, 225. — sus-pubienne, 260. — sous-pubienne, 263. — transpubienne, 263. — vésico-vaginale chez la femme, 271.
Talus valgus paralytique du pied, X, 1145.
Tarsalgie des adolescents, X, 1156.
Tarse. Fractures du —, II, 506; luxations du —, III, 312.
Tarsectomie antér. dans le cas de tumeur blanche, III, 234. — pour le pied bot, X, 1298.
Tarso-métatarsiennes. Ostéo-arthrites tuberculeuses —, III, 740.
Taxis, VII, 615; accidents du —, 618.
Tégumentaire (app.). Maladies de l' —, I, 690; lésions infect. de l' —, 692; l. organiques de l' —, 748.
Temporo-maxillaire. Arthrite sèche —, 843.
Tendineuses. Synoviales —, III, 845. Voy. *Synovites*.
Tendon d'Achille. Rupture sous-cutanée du —, X, 1169; bursites de la bourse séreuse du —, 1170.
Tendons, III, 817; piqûres des —, 817; plaies des —, 818; dénudations des —, 831; rupture des —, 832; arrachement des —, 837; luxations des —, 840; syphilis des —, 843; néoplasmes des —, 844; synoviales tendineuses, 845.
Tenette pour calculs, IX, 120.
Ténonite, V, 299.
Testicule. Mal. cong., anomalies du —, X, 1; plaies du —, 67; contusion du —, 72; mal. inflamm. du —, 75; mal. néoplasiques du —, 220; hernie traumatique, du —, IX, 803; lésions du — et de l'épididyme, causes de vaginalite, 852.
Tétanos, I, 85.
Thoracoplastie, VI, 916.
Thorax. Anomalies congénit. du —, VI, 780; traumatismes du —, 785; phlegmon diffus des parois du —, 876; abcès froids du —, 883; tumeurs des parois du —, 922.
Thyroïde (corps). Maladies du —, VI, 605; lésions traumatiques du —, 605; con-

gestion du —, 606; thyroïdite, 607; tuberculose du —, 611; actinomycose du —, 611; syphilis du —, 612; kystes hydatiques du —, 612; tumeurs du —, 612; goitres, 612; goitre exophtalmique, 667.
Thyroïdectomie totale, VI, 640; — partielle, 640; accidents de la —, 649.
Thyroïdite, VI, 607.
Thyrotomie, VI, 582.
Tibia. Fractures intra-utérines du —, II, 453; f. de l'extr. sup. du —, 459; incurvation pseudo-rachitique du —, 658; luxations du —, III, 270; l. tibio-tarsiennes de l'extrémité infér. du — sur le pied, ou du pied sur la jambe, 288.
Tibiale (diaphyse). Fractures isolées de la —, II, 457.
Tibio-tarsiennes. Luxations compliquées —, III, 293; arthropathie tabétique —, 468; tumeurs blanches —, 709; désarticulation —, 720.
Tissu cellulaire sous-cutané. Affect. du —, I, 788.
Torticolis, VI, 762.
Trachée. Autoscopie de la —, VI, 514; anesthésie de la —, 516; traumatismes de la — (commotions et contusions, 520; plaies, 522; fractures, 527; corps étrangers de la —, 536); mal. inflamm. de la —, 543; rétréciss. de la —, 548; fistules de la —, 553; tumeurs de la —, 555.
Trachélorraphie, X, 668.
Trachéotomie, dans les aff. du larynx, VI, 583; — contre le goitre, 660.
Trapézo-métacarpienne. Luxation —, III, 214.
Traumatismes. Complications des —, I, 52; — nerveux, IV, 3; — de la vessie, IX, 55. — Voy. en outre les divers organes.
Trépanations mastoïdiennes, V, 431. — Voy. en outre les divers organes.
Trochin. Fracture du —, II, 215.
Trompe d'Eustache. Maladies de la —, V, 421; traumatismes, corps étrangers de la —, 421; inflammations de la —, 423; obstructions de la —, rétrécissements de la —, rétrécissements de la —, oblitérations de la —, 424; dilatation de la —, 426.
Trompes et ovaires. Anomalies et malformations des —, X, 769; tumeurs des —, 902.
Tropho-suppurées. Arthropathies —, III, 471; atrophie tuberculeuse —, 470.
Troubles vésicaux d'origine nerveuse, IX, 230.
Tubage du larynx, VI, 597.
Tubercules sous-cutanés douloureux, I, 788. — Voy. *Tuberculose* et les divers organes.
Tuberculeuses. Ulcérations — des bourses, IX, 818.
Tuberculose, I, 327. — chirurgicale et abcès tuberculeux, 346. — cutanée, 732. — ganglionnaire, IV, 496. — articulaires, III, 336. — articul. fibreuse, 544. — charnue, II, 616. — diaphysaire, 620. — artérielle expérimentale, 628. — des synoviales tendineuses, 862. — des bourses séreuses, 897. — vertébrale, 911. — cranienne, 744. — du nez, V, 538. — du corps thyroïde, VI, 611. — pulmonaire (résection du poumon, 398). — de la région mammaire, VII, 91. — du péritoine, 297. — herniaire, 647. — de la région ano-rectale, VIII, 450. — péri-ano-rectale, 474. — rénale, 844, 846 (indicat. opér., 867). — de la vessie, IX, 169. — de la prostate, 561. — du pénis, 772. — du testicule, X, 164. — utéro-annexielle, 949.
Tubérosités. Fractures des —, II, 214.
Tumeurs bénignes, I, 394. — malignes, 394. — à médullocèles, à myéloplaxes, 604. — hétérotopiques, 679. — mélaniques, 617. — articulaires, III, 504. — blanches de l'épaule, 550. — du poignet, 595. — blanches du genou, 677. — du pied, 709. — sous-astragaliennes, 726. — médio-tarsienne, 733. — des nerfs, IV, 124. — variqueuses des ganglions lymphatiques de l'aine, 480. — — veineuses communicantes congénit. du crâne, 728. — des couches cutanées et sous-cutanées du crâne, 731. — de la couche sous-aponévrotique, 744. — de la couche osseuse, 747. — intracraniennes, 785. — à la fois intra et extracraniennes, 807. — osseuses du rachis, 961. — méningées, 962. — médullaires, 967. — des paupières, V, 32. — des glandes lacrymales, 58. — des voies lacrymales, 66. — de la cornée, 144. — intraoculaires, 250. — iriennes, 250. — du corps ciliaire et de la choroïde, 251. — de la rétine, 253. — de l'orbite, 316. — malignes de l'orbite, 319. — du pavillon de l'oreille, 351. — malignes des fosses nasales, 576. — du sinus maxillaire, 637. — du sinus frontal, 649. — du sinus sphénoïdal, 656. — développées sur le trajet des fentes embryonnaires, 678. — des lèvres, VI, 165. — des amygdales et du pharynx, 309. — des joues, 189. — de la langue, 199. — du plancher de la bouche, 261. — de la voûte palatine et du voile du palais, 294. — adénoïdes du rhino-pharynx, V, 600. — congénit. et malform. du crâne et de la face, 673. — conjonctives, du corps thyroïde,

VI, 667. — du cou, 739. — de la glande mammaire, VII, 137. — adéno-conjonctives, 139, 203. — épithéliales, 165, 206 (diagnostic, 193 ; trait. 201). — de la région mamm. 222 ; — de la peau de la rég. mamm. (angiomes, 222 ; kystes sébacés, 223 ; molluscum contagiosum, papillomes, 224 ; léiomyome, molluscum fibrosum, chéloïde, sclérodermie, tumeurs mélaniques, 225 ; cancer cutané de la rég. m., 226). — du tissu cellulaire périmammaire, 229 (kystes dermoïdes, 229 ; angiomes périmammaires, 230 ; lymphangiomes, kystes séreux, 231 ; lipomes, 232 ; calcification et ossification, 235). — du tissu cellulaire interacineux, 235 (fibromes, 235 ; myxomes, 236 ; sarcomes, 237 ; lymphadénomes, 238). — fibroïdes, — dermoïdes, I, 567. — herniaires, VII, 662. — intravasculaires, 662. — sacculaires, 663. — extrasacculaires, 663. — de l'anus et du rectum, VIII, 524. — du rein, 673. — du bassinet, 722. — — paranéphrétiques, 728. — de l'uretère, 970. — de la vessie, IX, 190 (t. épithéliales, 191 ; t. cutanées du tissu conjonctif et du tissu muscul., 202 ; t. hétérotop , 204). — de l'urètre, 402. — urineuses, 512. — du pénis, 777 (kystes congénit., 778 ; t. vascul. 778 ; néoplasmes, 779). — malignes de la prostate, 680 (épithélioma, 681 ; sarcome, 704). — des bourses, 822 (t. congénitales, 823 ; t. acquises, 829).

Tunnellisation de la prostate dans l'hypertrophie de la prostate, IX, 649.

Tympan (membrane du). Maladies de la —, V, 374 ; lésions traumatiques de la —, 463.

Tympanique (cavité). Complications des supp. de l'o. moyenne dans la —, V, 413 ; malformations de la —, 348.

Tympanite suppurée chronique, V, 405.

U

Ulcérations des artères, IV, 169. — des bourses, IX, 817.

Ulcères, I, 288. — simples de jambe, 291. — tropho-névrotiques, 291. — syphilitiques, 298. — tuberculeux, 299. — épithéliomateux, 299. — phagédénique des pays chauds, 299. — cachectiques, 300. — variqueux, IV, 410. — phagédénique de la vulve, X, 519.

Ulcus rodens vulvæ, X, 517.

Uranoplastie, V, 742.

Uranostaphylorraphie, V, 752.

Uretérales (fistules) chez la femme, X, 566.

Uretères, VIII, 951 ; lésions traumatiques des —, 953 (rupt. sous-cut., 953 ; plaies, 954) ; calculs des —, 956 ; uretérite et périuretérite, 961 ; rétrécissement des —, 963 ; fistules des —, 964 ; tumeurs des —, 970.

Uretérite, VIII, 961.

Uretéropyélite, IX, 103, 155. — ascendante, VIII, 807.

Uretéro-rectostomie, IX, 41.

Urétrales (fistules) chez la femme, X, 565.

Urètre. Exploration, sémiologie de l'—, IX, 273 ; vices de conformation de l'—, 281 ; imperforation complète de l'—, 325 ; absence totale ou partielle de l'—, 326 ; diverticules congénitaux de l'—, 326 ; dilatation congénitale de l'—, 326 ; duplicité de l'—, 329 ; traumatismes de l'—, 336 ; corps étrangers de l'—, 358 ; calculs de l'—, 364 ; urétrites, 371 ; tumeurs de l'—, 402 ; rétrécissements de l'—, 414 ; abcès urineux, phlegmons urin. diffus (infiltration d'urine), 488 ; dilatation de l'—, 441 ; opérations spéciales à la vessie de la femme, 271.

Urétrites, IX, 371. — blennorag., 372. — chez les prostatiques, 626.

Urétromètre de Weir, de Otis, IX, 421.

Urétro-péniennes. Fistules —, IX, 775.

Urétroplastie. Reconstitution autoplastique de l'urètre malformé, IX, 301 ; mobilisation de la partie normalement constituée, 306 ; tunnellisation de la verge, 306.

Urétroscopie, IX, 279 ; tube de J. Janet pour —, 279.

Urétrostomie périnéale pour les rétrécissements, IX, 476.

Urétrotomie employée contre les rétrécissements, IX, 447.

Urinaires. Fistules —, chez la femme, X, 550.

Urines. Examen des —, IX, 23 ; dérivation des — dans l'exstrophie, 41 ; — purulentes bactériennes dans les cystites, 154 ; incontinence essentielle d'—, IX, 246.

Uronéphrose, VIII, 666, 774, 790.

Uropyonéphrose, VIII, 815.

Utérine. Inversion —, X, 588.

Utéroplastie par la voie vaginale, X, 400

Utérus. Malform. congénit. de l'—, X, 601 ; vices de conform. acquis de l'—, 606 ; atrésies de l'—, 606 ; atrophie de l'—, 609 ; corps étrangers de l'—, 610 ; lésions traumat. de l'—, 716 ; métrites, 622 ; fibromes de l'—, 672 ; épithéliomes de l'—, 739 ; sarcomes de l'—, 758 ; endothéliomes de l'—, 764 ; déciduomes malins de l'—, 764 ; hernies de l'—, VII, 692 ; h. de l'— gravide, 820 ; inversion, X, 588.

V

Vaccinations charbonneuses, I, 363.
Vagin. Malformations du —, X, 470; atrésies du —, 472; lésions traumatiques du — 473; vaginisme, 538; vaginite, 540; corps étrangers du —, 547; sténoses et atrésies acquises du conduit vulvo-vaginal, 549; fistules du —, 550; kystes du —, 577; cancers du —, 580; sarcomes du —, 586; malformations du — par arrêt de développement, 471.
Vaginale. Cancer de la —, IX, 832; hernie enkystée de la —, VII, 860; hématocèle de la —, IX, 791.
Vaginalites, IX, 841. — aiguës, 842, 861. — chroniques, 865. — séreuse, 865.
Vagino-péritonéale complète (hernie), VII, 675. — funiculaire, 675.
Varices, IV, 377. — des femmes enceintes, 400 (complications, 401). — lymphatiques, I, 470. — lymph. ulcérées, IV, 485. — de l'orbite, V, 310. — de la langue, VI, 214. — Voy. aussi les divers organes.
Varicocèle, X, 257. — lymphatique et lymphangiome inguinal, 161.
Veines. Lésions traumatiques des —, IV, 349; plaies des —, 351; ruptures des —, 358; complications des pl. des —, 362; varices, 377; phlébite, 424.
Ventrale. Hernie — par absence de paroi abdominale, VII, 972.
Verge. Cancer de la —, IX, 781; amputation de la —, 782; torsion de la —, IX, 289. — Voy. *Pénis.*
Verrues, I, 764.
Versions et flexions, consid. génér., X, 298.
Vésico-utérines. Fistules —, X, 564.
Vésicules séminales. Maladies des —, X, 283.
Vessie. Sémiologie, exploration de la —, IX, 1; malformations congénit. de la —, 24; traumatismes de la —, 55; corps étrangers de la —, 78; calculs vésicaux, 89; cystites, 124; tuberculose de la —, 168; tumeurs de la —, 190; troubles vésicaux d'origine nerveuse, 230; opérations sur la —, 256; ponction de la —, 254; taille, 255; boutonnière périnéale, 258; taille hypogastrique, 260; opérations spéciales à la — de la femme, IX, 271; taille vésico-vaginale, colpocystotomie, 271; hernie vésic., VII, 822 (chez l'homme, 831; chez la femme, 837).
Vices de conformation de la vessie, IX, 24; — de l'urètre, 281. — de la vulve et du vagin, X, 465. — congénitaux de l'utérus, 601; — acquis de l'utérus, 606; congénitales des membres, 1208.
Virulentes (maladies), I, 329.
Voile et palais osseux. Fissures du —, V, 703; tumeurs du —, VI, 294; t. malignes du —, 304. — artificiel, V, 755.
Voûte osseuse du nouveau-né et de l'enfant; pied plat congénital, X, 1155.
Vulve et vagin. Malformations de la —, X, 465; atrésie de la —, 466; lésions traumat. de la —, 473; thrombus de la —, 474; déchirures du périnée, 477; érysipèle de la —, 489; eczéma, herpès de la —, 490; kystes de la —, 498; éléphantiasis de la —, 512; esthioméne de la —, 515; ulcère phagédénique de la —, 519; leucoplasie vulvo-vaginale, 521; kraurosis vulvæ, 521; papillomes de la —, 533; molluscum de la —, 533; fibromes, fibromyomes de la —, 533; lipomes, névromes, sarcomes de la —, 534; cancer de la —, 535
Vulvites, X, 491.

W

Whartonites, VI, 403.

X

Xanthose du nez, V, 541.
Xiphoïde (appendice). Déplacements de l'—, VI, 824.

FIN DE LA TABLE ALPHABÉTIQUE DES MATIÈRES ET DE L'OUVRAGE.

7512-01. — Corbeil. — Imprimerie Éd. Crété.

LANE MEDICAL LIBRARY

To avoid fine, this book should be returned on
or before the date last stamped below.

M31 Le Dentu, J.F.A. 96159
L47 Traité de chirurgie.
v.10, pt.2
1901

NAME	DATE DUE
Bindery shelf	June 23 '41

ATTIC

ATTIC